C 3 9015 00336 449 7
University of Michigan – BUHR


1837
ARTES
SCIENTIA
VERITAS
LIBRARY OF THE
UNIVERSITY OF MICHIGAN
E PLURIBUS UNUM
SI QUAERIS PENINSULAM AMOENAM
CIRCUMSPICE

610.5
D49
R72

Verhandlungen

der

Deutschen Röntgen-Gesellschaft.

Band I.

Verhandlungen und Berichte

des

Ersten Kongresses

vom 30. April bis 3. Mai 1905 in Berlin

abgehalten von der

Röntgen-Vereinigung zu Berlin E. V.

herausgegeben vom

Organisationsausschuss:

Prof. Dr. Eberlein-Berlin.
Vorsitzender.

Dr. Immelmann-Berlin.
Schriftführer.

Dr. Cowl-Berlin.
Kassenführer.

Dr. Albers-Schönberg-Hamburg.
Korresp. Mitglied.

Prof. Dr. Rieder-München.
Korresp. Mitglied.

Redigiert von

Dr. Albers-Schönberg-Hamburg.

Hamburg.
Lucas Gräfe & Sillem.
(Edmund Sillem.)
1905.

Vorwort.

Um die vorliegenden Verhandlungen und Berichte des I. Röntgenkongresses, welche als Band I der Verhandlungen der Deutschen Röntgen-Gesellschaft erscheinen, möglichst übersichtlich zu gestalten, haben wir dieselben in fünf Abteilungen zerlegt.

Der **I. Teil** — Kongreß, enthält das Verzeichnis aller Mitglieder des Kongresses, während in dem **II. Teil** — Ausstellung, zunächst sämtliche Aussteller und alsdann die ausgestellten Gegenstände aufgeführt sind.

Im **III. Teil** — Wissenschaftliche Sitzungen sind alle auf dem Kongreß gehaltenen Vorträge und Demonstrationen, sowie die im Anschluß daran stattgehabten Diskussionen zum Abdruck gelangt. Bezüglich der Vorträge Nr. 69 und 70 (Seite 224 und 228) bemerken wir, daß dieselben uns eingesandt sind, da der Redner, Herr Destot-Lyon im letzten Augenblick am persönlichen Erscheinen verhindert war. Den Schluß dieses Abschnittes bildet ein zusammenfassender Bericht (Seite 231) über zwei dem Kongresse ebenfalls übersandte Vorträge des Herrn Kunz-New York. Alle übrigen zum Abdruck gelangten Vorträge sind in den Sitzungen gehalten worden.

Die auf dem Kongresse gefaßten Beschlüsse sind in dem **IV. Teil** — Beschlüsse, zusammengestellt worden. Wir haben uns hierbei von der Absicht leiten lassen, auf diese Weise eine leichte Orientierung zu ermöglichen.

In dem **V. Teil** endlich haben die auf die neugegründete Deutsche Röntgen-Gesellschaft bezüglichen Mitteilungen Aufnahme gefunden. Es ist zunächst über die Gründung der Gesellschaft berichtet und dann ein Verzeichnis aller bis zum 20. Oktober d. Js. derselben beigetretenen Mitglieder angeschlossen worden.

Berlin, im Oktober 1905.

Der Organisationsausschuß.

195701

Inhalt.

	Seite
Vorwort	III
Alphabetisches Inhaltsverzeichnis	V
Verzeichnis der Teilnehmer	3
Aussteller	17
Ausgestellte Gegenstände	19
Wissenschaftliche Sitzungen	29
Übersicht der Redner und Vorträge	31
Eröffnungssitzung	35
I. Medizinische Sitzung	41
II. Medizinische Sitzung	78
Projektionsabend	111
I. Physikalisch-technische Sitzung	123
II. Physikalisch-technische Sitzung	149
III. Medizinische Sitzung = Therapie	167
IV. Medizinische Sitzung	205
Schlußsitzung	233
Beschlüsse	235
Deutsche Röntgen-Gesellschaft	241

Alphabetisches Inhaltsverzeichnis.

Bemerkung: (D) = Diskussion.

A.

Ansprache: **Leonard** 39.
Ansprache: **Wever** 38.
Antrag: **Albers-Schönberg** 235.
Antrag: **Dessauer** 238.
Antrag: **Hennecart** 238
(D) Holzknecht.
(D) Kurella.
(D) Schenk.
(D) Becher.
(D) Eberlein.
Apparate, neue: **Grunmach** 141.
(D) Gocht.
(D) Albers-Schönberg.
(D) Dessauer.
(D) Levy.
(D) Holzknecht.
(D) Levy-Dorn.
(D) Grunmach.
Aussteller 17.
Aussteller — Institute 17.
Aussteller — Medizin. Abt. 17.
Aussteller — Phys.-techn. Abt. 18.
Ausstellung — Medizin. Abt. 19.
Ausstellung — Phys.-techn. Abt. 24.

B.

Beschlüsse des Kongreß 235.
Blendensysteme, bewegl.: **Pasche** 146.
(D) Holzknecht.
(D) Grunmach.

C.

Carcinom der Mamma: **Unger** 188.
Carcinom Therapie: **Wohlgemuth** 194.
Concremente i. d. Harnwegen: **Leonard** 78.
Concremente i. d. Harnwegen: **Reid** 73.
Concremente i. d. Nieren pp: **Prió** u. **Comas** 81.

D.

Deutsche Röntgen-Gesellschaft — Gründung 235, 243.
Deutsche Röntgen-Gesellschaft — Mitgliederverzeichnis 244.
Dickdarm-Röntgenographie: **Reitter** u. **Weinberger** 222.
(D) Weinberger.
Doppelmißbildungen: **Strafsmann** 119.

E.

Ehrenausschuß 3.
Ehrengast 3.
Ehrenvorsitzender 3.
Endodiatherapie: **Bouchacourt** u **Haret** 170.
Eröffnungsansprache: **Eberlein** 35.
Eröffnungssitzung 35.

F.

Frauenfüße, Chinesische: **Fränkel** 122.
Fremdkörper, Lagebestimmung stereoskop.: **Drüner** 217.
(D) Grashey.

G.

Gegenstände, Ausgestellte 19.
Gesetzgebung u. Röntgenstrahlen: **Hennecart** 205.
Grisson-Resonator: **Grisson** 158.

H.

Handskelett, Entwickelung: **Alexander** 143.
(D) Holzknecht.
(D) Stieda.
(D) Alexander.
Handwurzel: **Destot** 224.
Hautkrankheiten, Therapie, Demonstrat.: **Schmidt** 196.
Herzvolumen: **Destot** 228.
Hüftverrenkung, angeborene: **Bade** 111.
Hüftverrenkung, angeborene: **Joachimsthal** 111.

I.

Induktorien, Leistungsmessung: **Wertheim-Salomonson** 125.
(D) Dessauer.
(D) Boas.
(D) Wertheim-Salomonson.
Innere Leiden, diagnostische Erfolge der Röntgenstrahlen: **Grunmach** 43.
(D) Cassirer.
Instrumentarium, Neuerungen: **Rosenthal** 142.
Intensitätsmessung: **Walter** 126.
(D) Kowalski.
(D) Klingelfuß.
(D) Cowl.
(D) Köhler.
(D) Dessauer.
(D) Berger.
(D) Levy-Dorn.
(D) Holzknecht.
(D) Walter.

K.

Kathodenstrahlen, Therapie: **Strebel** 198.
(D) Grunmach.
(D) Colley.
(D) Stern.
(D) Levy-Dorn.
(D) Schild.
(D) Poehl.
(D) Unger.
(D) Strebel.
(D) Wichmann.
(D) Pfeiffer.
(D) Moser.
(D) Hahn.
Knochenveränderungen, Differentialdiagnose: **Zondek** 98.
Korporationen, Vertreter anderer 4.
Krebstherapie: **Lassar** 167.
Krebstherapie: **Prió u. Comas** 175.

L.

Lochcamerauntersuchung der Röhren: **Gocht** 134.
(D) Holzknecht.
(D) Rosenthal.
(D) Metzner.
Lungenbrand, operative Behandlung: **Lenhartz u. Kifsling** 61.
(D) Grunmach.
(D) Weinberger.
(D) Levy-Dorn.
Lungendrüsentuberkulose, Frühdiagnose: **Köhler** 98.
Lungentuberkulose, Diagnostik: **Hennecart** 104.

M.

Magenerkrankungen, Diagnostik: **Brauner** 66.
(D) Holzknecht.
(D) Grunmach.
(D) Becher.
(D) Kraft.
(D) Holzknecht.
(D) Weinberger.
(D) Brauner.
Malleolen und Fußwurzelverletzungen: **Settegast** 64.
Masernosteomyelitis: **Riedinger** 93.
I. Medizinische Sitzung 41.
II. Mediz. Sitzung 78.
III. Mediz. Sitzung 167.
IV. Mediz. Sitzung 205.
Messung der Röntgenstrahlen — Kommission 238.
Mineralien — Fluoreszenz: **Kunz** 331.
Mißbildungen, tierische: **Eberlein** 121.
Mitglieder 4.
Mumien, ägyptische: **Albers-Schönberg** 118.

N.

Neubildungen — Therapie: **Belot** 184.
Neuerungen, technische u. Kasuistik: **Levy-Dorn** 95.
Nierenaufnahmen: **Sträter** 118.
Nierensteine — Abbildung: **Cowl** 88.
(D) Holzknecht.
(D) Sträter.
(D) Albers-Schönberg.
(D) Wertheim-Salomonson.
(D) Stieda.
(D) Cowl.
Nomenklatur, einheitliche 235.

O.

Organisationsausschuß 4.
Orthopädie, Röntgenographie in der: **Hoffa** 51.
Orthophotographie des Herzens: **Immelmann** 215.
(D) Levy-Dorn.
(D) Immelmann.
Osteomalacie — Diagnose: **Bassenge** 55.
Osteomalacie: **Katholicky** 109.
(D) Möring.
(D) Schenkel.

P.

Perirönigenograph: **Grashey** 160.
I. Physikalisch-technische Sitzung 123.
II. Physikalisch-technische Sitzung 148.
Porte-radiometre: **Haret** 157.
Portiocarcinom — Therapie: **Haret** 174.
Projektile Extraktion u. Lokalisation: **Tuffier u. Harret** 61.
Projektionsabend 111.

R.

Regelung, gesetzliche, der Anwendung der Röntgenstrahlen 238.
Röntgenhilfsapparate: **Faulhaber** 163.
Röntgen-Literatur 18, 27.
Röntgenröhren: **Bauer** 164.
Röntgenröhre für Therapie: **Wichmann** 156.
(D) Pasche.
(D) Grunmach.
Röntgenstrahlen und innere Medizin. Wirbel- u. Rückenmarkserkrankungen: **Leyden** 41.
Röntgentechnik — Neuerungen: **Levy** 149.
(D) Dessauer.
(D) Levy.
Röntgentechnik — Ziele: **Dessauer** 145.

S.

Sarkomtherapie: **Albers-Schönberg** 168.
Sauerstoffinsufflation der Gelenke: **Robinsohn u. Werndorff** 161.
(D) Gocht.
(D) Pertz.
(D) Holzknecht.
(D) Werndorff.
(D) Weinberger.
Schädelaufnahmen: **Sträter** 118.
Schlußsitzung 233.
Schutzmasken: **Gocht** 197.
Sichtbarkeit der Röntgenstrahlen: **Czellitzer** 91.
(D) Cowl.
(D) Grunmach.

T.

Technische Verbesserung: **Robinsohn** 163.
(D) Grunmach.
(D) Pfeiffer.
(D) Holzknecht.
Teilnehmer-Verzeichnis 3.
Therapie — neue Methode: **Kienböck** 197.
Tierheilkunde: **Eberlein** 70.
Transpositio viscerum: **Ehrenfried** 209.

Tuberkulose, Frühdiagnose und Drüsenkonglomerate: **Balsamoff** 106.
(D) Wolff.
(D) Krause.
(D) Weinberger.
(D) Köhler.
Tumoren und entzündliche Erkrankungen der Knochen: **Rumpel** 111.
Tumoren, maligne, Prophylaxe: **Sjögren** 193.

V.

Vorsitzender 3.
Vortrag, einführender: **Immelmann** 39.

W.

Wechselstromapparate: **Koch** 153.
(D) Levy.
Weckuhr: **Gocht** 197.
Wirbelsäulen- und Kreuzbeinverletzungen: **Ludloff** 95.
Wissenschaftliche Sitzungen. Übersicht über dieselben 31.

Z.

Zahnheilkunde: **Miller** 69.
(D) Grunmach.
(D) Albers-Schönberg.
Zwerchfellbewegung: **Schürmayer** 211.
(D) Holzknecht.
(D) Kraft.

Nachtrag.

Durch ein Versehen sind die Namen der nachbenannten Herren, welche als Mitglieder an dem Kongresse teilgenommen haben, bei der Aufstellung der Mitgliederliste (S. 4 u. f.) übersehen worden:

513. Dr. C. Ossig, Röntgen-Institut. Breslau.
514. Dr. G. Wichmann, Chirurg am Landeskrankenhaus. Greiz i. V.

Plan der Kongreß- und Ausstellungsräume.

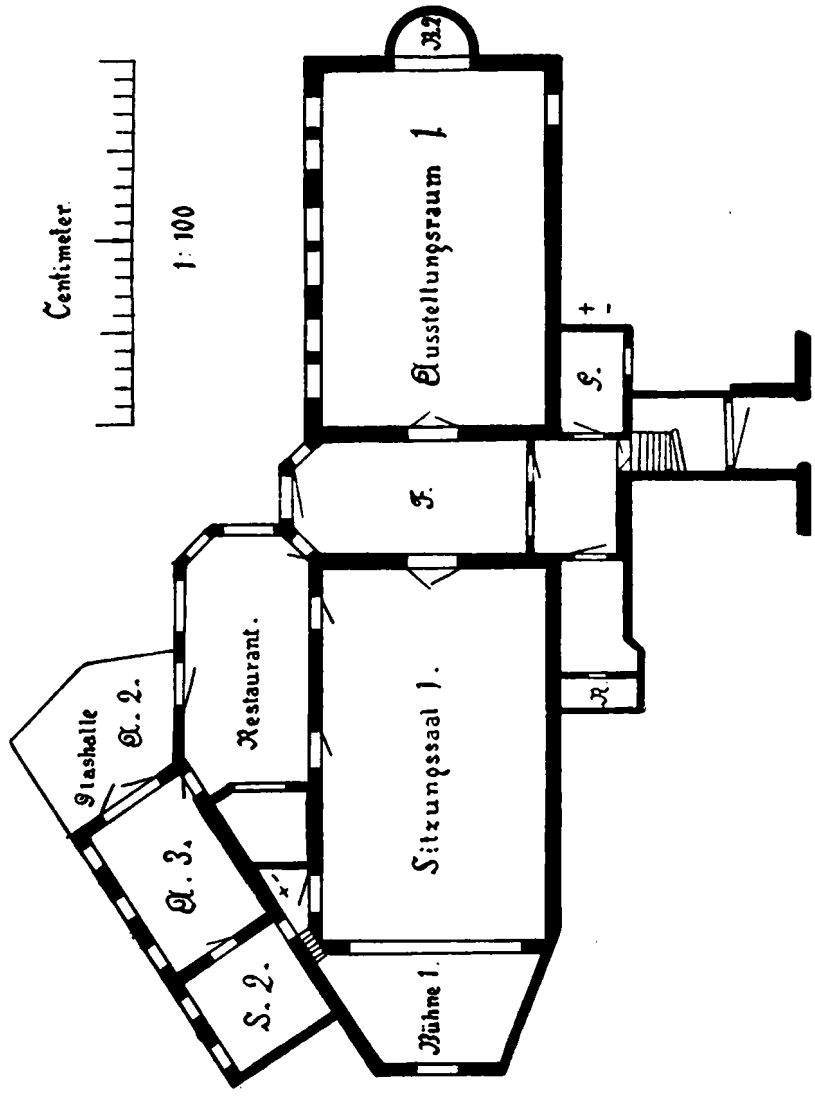

Sitzungsräume: Sitzungssaal 1.

Ausstellungsräume: Ausstellungssaal 1, A. 2, A. 3, S. 2, und F **mit** Vorräumen.

I. Teil.

KONGRESS.

Verzeichnis der Teilnehmer.

Ehrengast:

Herr Geheimer Rat **Prof. Dr. Röntgen.**

Ehrenvorsitzender:

Se. Exzellenz Herr Wirkl. Geheimer Rat **Prof. Dr. v. Bergmann.**

Vorsitzender:

Herr **Prof. Dr. Eberlein.**

Ehrenausschuß.

Die Herren:

Se. Exzellenz **Dr. Studt,** Kgl. Staatsminister und Minister der geistlichen, Unterrichts- und Medizinal-Angelegenheiten.
Se. Exzellenz **Prof. Dr. Althoff,** Wirkl. Geheimer Ober-Regierungsrat und Ministerialdirektor.
Geh. Med.-Rat **Prof. Dr. Engelmann.**
Geh. Med.-Rat **Prof. Dr. Eulenburg.**
Geh. Med.-Rat **Prof. Dr. Ewald.**
Prof. Dr. Fröhner, Rektor der tierärztl. Hochschule.
Prof. Dr. Grunmach.
Geh. Med.-Rat **Prof. Dr. Heubner.**
Geh. Med.-Rat **Prof. Dr. Hoffa.**
Prof. Dr. J. Israël.
Präsident **Prof. Dr. Kohlrausch.**
Geh. San.-Rat **Prof. Dr. Körte.**
Geh. Med.-Rat **Prof. Dr. Kraus.**
Prof. Dr. Lassar.
Prof. Dr. Lesser.
Se. Exzellenz **Prof. Dr. v. Leuthold,** Leibarzt Sr. Majestät des Kaisers und General-Stabsarzt der Armee.
Geh. Med.-Rat **Prof. Dr. v. Leyden.**
Prof. Dr. Miethe, Rektor der technischen Hochschule.
Prof. Dr. Milier.
Geh. Ober-Med.-Rat **Dr. Schaper,** Generalarzt.
Gen.-Arzt **Dr. Schjerning,** Abteilungschef im Kriegsministerium.
Geh. Ober-Med.-Rat **Dr. Schmidtmann,** vortrag. Rat im Ministerium der geistlichen, Unterrichts und Medizinal-Angelegenheiten.
Geh. Reg.-Rat **Prof. Dr. Slaby.**
Geh. Med.-Rat **Prof. Dr. Waldeyer.**
Geh. Reg.-Rat **Prof. Dr. Warburg.**

Prof. Dr. Kroenlein-Zürich, Vorsitzender der Deutschen Gesellschaft für Chirurgie.
†Geh. Med.-Rat **Prof. Dr. v. Mikulicz-Radecki**-Breslau, Vorsitzender der Deutsch. Ges. f. orthop. Chirurgie.
Prof. Dr. Wertheim-Salomonson-Amsterdam, Vorsitzender des III. internat. Kongresses für mediz. Elektrologie und Radiologie.

Organisationsausschuß.

Die Herren:

Vorsitzender: **Prof. Dr. Eberlein**-Berlin.
Schriftführer: **Dr. Immelmann**-Berlin.
Kassenführer: **Dr. Cowl**-Berlin.
Korresp. Mitglied: **Dr. Albers-Schönberg**-Hamburg.
Korresp. Mitglied: **Prof. Dr. Rieder**-München.

Vertreter anderer Korporationen.

Deutsche Gesellschaft für Chirurgie. Herr **Prof. Dr. Kroenlein**-Zürich.
Deutsche Gesellschaft für orthopädische Chirurgie. Herr Geh. Med.-Rat **Prof. Dr. v. Mikulicz-Radecki**-Breslau.
III. internationaler Kongreß für medizinische Elektrologie und Radiologie. Herr **Prof. Dr. Wertheim-Salomonson**-Amsterdam.
British Röntgen Society. Herr **W. Deane Butcher.** M. R. C. S. London.
American Medical Association and American Röntgen Ray Society. Herr **Charles L. Leonard M. D.** Philadelphia.
British Electro-Therapeutic Society. Herr **Archibald D. Reid. M. R. C. S.; L. R. C. P.** London.

Mitglieder.

A.

1. Dr. H. Albers-Schönberg. Hamburg.
2. Dr. G. Albert, Assist. a. d. Kgl. Tierärztl. Hochschule. Berlin NW.
3. Dr. M. Albrecht, Assist. f. Haut-Krh. Berlin W.
4. Dr. B. Alexander, A. f. Röntgen-Diagn. Städt. Honorar-Physikus, Késmárk, Ungarn.
5. Se. Exzellenz Prof. Dr. Althoff, Wirkl. Geheimer Ober-Regierungsrat und Ministerialdirektor. Berlin.
6. Dr. R. Altmann, Dir.-A. d. Knappsch.-Laz. Zabrze.
7. Dr. F. Antoniotti, Chir. a. Ospit. Mauriz. Umberto I. Turin.
8. Dr. Aschoff, prakt. Arzt. Berlin SW.
9. A. Assenheim, Vertr. d. F. Hecht, Pfeiffer & Co. Berlin SW.

B.

10. Dr. R. Bacher, Sek.-A. Olmütz.
11. Dr. P. Bade, Orthopäd. Anst. Hannover.
12. Dr. G. Baer, Röntgen-Labor. Zürich.
13. Dr. Bär. Frankfurt a. M.
14. Dr. H. v. Baeyer. München.
15. Dr. I. Bagge. Göteborg, Schweden.
16. Dr. G. Bakker, Priv.-Kr.-H. f. chir. Krh. Emden.
17. Dr. Balsamoff, Priv.-Kr.-H. f. chir. Krh. Sofia.
18. Dr. R. Bandel, A. f. Röntgen-Diagn. Nürnberg.
19. Geh. San.-R. Prof. Dr. Bardenheuer, Prof. d. Chir. a. d. Akad. f. prakt. Med., Ob.-A. d. Bürgerhosp. Köln a. Rh.
20. Med.-Rat Prof. Dr. A. Barth, Ob.-A. d. Stadt-Laz., Mitgl. d. Med.-Koll. Danzig.
21. Stabs-A. Dr. Bassenge, k. z. I. med. Klinik d. Kgl. Charité. Berlin NW.
22. Heinz Bauer, Ing. Fabr. Berlin W.
23. Dr. J. Baum, Haut-A. Berlin W.
24. Prof. Dr. C. Beck, Prof. d. Chir. a. d. Chic. Coll. Phys. u. Surg. New York.
25. Dr. E. Becker, Kgl. Kreis-A., Dir.-A. a. städt. Kr.-H. Hildesheim.
26. Dr. A. Becker, Assist.-A. a. d. chir. Univ.-Klinik. Rostock.
27. M. Becker, Vertr. Max Becker & Co., Hamburg 21. Hamburg.
28. W. R. Becker, Vertr. d. F. W. A. Hirschmann, Berlin N. St. Petersburg.
29. Dr. A. Béclère, Med. d. l'hop. St. Antoine, Dir.-A. d. radiol. Labor. Paris.
30. Prof. Dr. G. Bédart, Agreg. d. Physiol. Lille.
31. Dr. O. Behn. Kiel.
32. Dr. J. Belot, Assist.-A. a. d. radiol. Labor. d. l'hop. St. Antoine. Paris XIV.

33. Dr. A. Bergenhem, Dir.-A. a. städt. Kr.-H. Nynköping, Schweden.
34. Dr. F. Berger, Ob.-A. k. z. Abt. f. Haut- u. Geschl.-Krh. d. städt. Kr.-Anst. Köln-Lindenburg.
35. W. Berger, Ing., Vertr. Reiniger, Gebbert & Schall, Erlangen. Erlangen-Köln.
36. Se. Exzellenz Geh. Med.-Rat Prof. Dr. E. v. Bergmann, Dir. d. Kgl. chir. Klinik. Berlin NW.
37. Dr. A. v. Bergmann. Riga.
38. F. Bergmann, Vertr. d. F. Ernst Leitz, Wetzlar. Berlin NW.
39. Prof. Dr. Bergonié, Univ.-Prof. d. biol. Physik u. med. Elektr. Bordeaux.
40. Dr. Berkofsky. Berlin NO.
41. Dr. F. Berndt, A. a. städt. Kr.-H. Stralsund.
42. Dr. H. Beschorner. Dresden.
43. Dr. Best. Heidelberg.
44. Dr. K. Biesalski. Berlin S.
45. J. Birnholz, Stellvertr. Dir. d. Allgem. Elektr. Ges. Berlin.
46. Priv.-Doz. Dr. K. Blauel, 1. Assist.-A. d. chir. Klinik. Tübingen.
47. Dr. F. Blencke, Spez. A. f. orthopäd. Chir., Röntgenzimmer. Magdeburg.
48. Dr. J. Blenk. Berlin SW.
49. Dr. P. Blobel. Sprottau.
50. Dr. F. Blumensath, Assist.-A. a. Allerheil. Hosp. Breslau.
51. Prof. Dr. F. Blumenthal, Ob.-A. a. d. 1. med. Klinik der Kgl. Charité. Berlin W.
52. Dr. M. Blumenthal. Berlin NO.
53. Ingenieur H. Boas, Fabr., Elektrotechn. Fabrik Hans Boas. Berlin O.
54. San.-R. Dr. E. Bock, Ob.-A. d. städt. Kr.-H. Erfurt.
55. Dr. G. Boegel, O.-A. d. chir. Abt. d. St. Vincenz-Stifts. Hannover.
56. Dr. L. Bouchacourt, A. f. Röntgenographie. Paris VIII.
57. Prof. Dr. C. Bouchard, Univ.-Prof. d. Path. Gen. Paris.
58. San.-R. Dr. R. Bourwieg, Spez.-A. f. orthopäd. Chir. Berlin N.
59. Stabs-A. Dr. Braatz i. Fußartill.-Reg. 8, Metz, k. z. städt. Kr.-H. i. Altona. Altona.
60. Dr. L. Brauner. Wien I.
61. Ob.-Stabs-A. Dr. A. Brettner. Spandau.
62. Dr. J. Brodersen. Drammen.
63. Dr. S. Brodnitz, Chir. a. Schwestern-H. Frankfurt a. M.
64. Dr. A. Bruck. Berlin SW.
65. Dr. H. Buchbinder. Leipzig.
66. Dr. A. Burchard, Licht- u. Röntgen-Inst. Rostock.
67. R. Burger, Fabr. Berlin N.
68. W. Deane Butcher, M. R. C. S. Spez.-A. f. Hautkr. London W.
69. Dr. S. Buxbaum, A. f. Röntgen-Diagn. Karlsbad.

C.

70. Prof. Dr. O. de la Camp, Priv.-Doz. f. inn. Med., Ob.-A. a. d. II. med. Klinik d. Kgl. Charité. Berlin NW.
71. Dr. E. W. Caldwell, Dir. d. E. N. Gibbs Röntgen-Labor. a. d. Bellevue Hosp., Doz. f. Röntgen-Diagnostik a. d. New York Univ. u. Bellevue Hosp. Med. Coll. New York.
72. Dr. Capriati. Neapel.
73. Dr. L. Caro. Hannover.
74. Dr. R. Cassirer. Berlin W.
75. Prof. Dr. Charmeil, A. f. Hautkr. u. Syph. Lille.
76. H. v. Cleef, Ing. Berlin W.
77. Dr. E. Collao, Legations-A. Berlin. Santiago de Chile.
78. Dr. O. Collatz, Dir.-A. a. Diakon.-H. Darmstadt.
79. Dr. F. Colley. Insterburg.
80. Prof. Dr. C. Colombo, Priv.-Doz. d. Phys. Ther., Dir. d. l'Inst. centr. d. Ther. physiq. Rom.
81. Dr. C. Comas, Inst. f. Röntgen-Diagn. u. Radio-Ther. d. Drs. C. Comas u. A. Prio. Barcelona.
82. Dr. H. Cordua, Ob.-A. a. Allg. Kr.-H. St. Georg. Hamburg.
83. Dr. E. Cordua. Harburg a. E.
84. Dr. W. Cowl, A. f. Röntgen-Diagn. Berlin W.
85. Dr. K. Cramer. Köln a. Rh.
86. Dr. O. Croce. Berlin N.
87. Dr. A. Crzellitzer, Augen-A. Berlin W.
88. Dr. S. Cummings. Hamilton, Canada.
89. Prof. Dr. N. Cybulski, Univ.-Prof. d. Physiol. Krakau.

D.

90. Dr. P. Dahlhaus, prakt. Arzt. Remscheidt.
91. J. Danne, Prep. a. I. Fac. d. Sci. Paris.
92. E. Danz, Phot. a. Kr.-H. d. Barmh.-Schwestern. Posen.
93. G. David, Fabr. Minden i. W.
94. Dr. G. Delhaes. Teplitz-Schönau.
95. Dr. G. Delkescamp. Assist. d. chir. Univ.-Klinik. Königsberg i. Pr.
96. Dr. T. Deneke, Dir. d. Allg. Kr.-H. St. Georg. Hamburg.
97. Friedr. Dessauer, Ing. Aschaffenburg.
98. Dr. Destot. Lyon.
99. Dr. P. Diettrich. Magdeburg.
100. Dr. O. Dörrenberg, Kreis-A. Soest.
101. Dr. phil. S. Donath, Vorst. d. Phys. Abt. d. Urania, Berlin W. Charlottenburg.
102. Dr. M. Donau, prakt. A. Dresden.
103. Dr. J. Doyé, Spez.-A. f. Haut-Krh. Münster i. W.
104. Dr. G. Drehmann, Spez.-A. f. orthopäd. Chir. Breslau.
105. Stabs-A. Dr. A. Drozynski, prakt. Arzt. Schneidemühl.
106. Stabs.-A. Dr. Drüner, k. z. städt. Kr.-H. Frankfurt a. M.
107. Dr. Rich. Duerr, Dir.-A. d. Diakon.-H. u. d. Johann. Spitals. Schwäbisch-Hall.
108. Dr. Emile Dupont, charge d. Serv. d. Labor. d. l'hop. milit. Brüssel.

E.

109. Prof. Dr. R. Eberlein, Dir. d. chir. Klinik d. Kgl. tierärztl. Hochschule. Berlin NW.
110. Dr. G. Eckstein. Heil-Anst. f. orthopäd. Chir. u. Röntgen-Ther. Prag I.
111. M. Ehrhardt, Fabr. Berlin N.
112. Ob.-Stabs-A. Dr. Eichel. Darmstadt.
113. Dr. K. Eickenbusch, Chir. a. städt. Kr.-H. Hamm i. W.
114. Dr. Einecker, Ob.-A. i. 5. Inf.-Reg. Kronprinz. Chemnitz.
115. Dr. H. G. Engelken, Assist.-A. a. d. chir. Univ.-Klinik. Heidelberg.
116. Geh. Med.-Rat Prof. Dr. Engelmann. Berlin.
117. Dr. F. Engelmann, Sek.-A. a. städt. Kr.-H. Dortmund.
118. Stabs-A. Dr. Evler. Treptow a. R.
119. Geh. Med.-Rat Prof. Dr. A. Eulenburg. Berlin W.
120. Dr. A. Eulitz, Schul-A. Dresden-N.
121. Geh. Med.-Rat Prof. Dr. Ewald.

F.

122. Dr. Poul Faber, Dir. des Röntgen-Inst. d. Kgl. Fredriks Hosp. Kopenhagen.
123. Dr. M. Faulhaber. Röntgen-Inst. Würzburg.
124. Dr. J. Fernbacher, Kgl. Werks-A. u. Kn.-Ob.-A. Zauckerode b. Dresden.
125. Dr. Fiederowitsch. Minsk, Rußland.
126. Dr. J. Finck. Charkow, Rußland.
127. Stabs-A. Dr. J. Fischer. Kopenhagen.
128. R. Fischer, Elektrotechn. Vertr. Reiniger, Gebbert & Schall, Erlangen. Berlin N.
129. Dr. K. Fleischhauer, Dir.-A. d. chir. Abt. d. evang. Kr.-H. München-Gladbach.
130. Dr. K. Foersterling. Hannover.
131. Dr. F. Fränkel, Sek.-A. a. städt. Kr.-H., Spez.-A. f. Chir. Nürnberg.
132. Dr. J. Fraenkel. Berlin W.
133. Dr. François. Antwerpen.
134. Dr. E. Frank, Dir.-A. d. Inst. f. physikal. Heil-Meth. G. m. b. H. Mainz.
135. Dr. P. Franze. Bad-Nauheim.
136. Dr. K. Frenzel, prakt. Arzt. Berlin W.
137. Dr. M. Freund, Zahn-A. Berlin W.
138. Prof. Dr. P. Friedrich, Dir. d. chir. Klinik. Greifswald.
139. Prof. Dr. Fröhlich, Univ.-Prof. d. Path. Nancy.
140. Prof. Dr. Fröhner, Rektor der Tierärztl. Hochschule. Berlin.
141. Hofrat Dr. H. Fürnrohr, prakt. A. u. Bahn-A., Mitgl. d. Kreis-Med.-Auss. Regensburg.

G.

142. Dr. E. Galewsky, A. a. Säuglingsheim, Spez.-A. f. Haut-Krh. Dresden-A.
143. Prof. Dr. Gaudier, Prof. aggreg. d. Fac. d. Med., Chir. d. l'hop. St. Sauveur. Lille.
144. Dr. H. Gaudlitz, prakt. A. Aue i. Erzgebirge.
145. Dr. F. Gebbard. Schwerin i. M.
146. Ob.-A. Dr. Gelinsky, k. z. chir. Univ.-Klinik. Rostock.

147. Dr. A. Gessner. Memel.
148. Dr. P. Glaeßner, Assist.-A. a. d. Klinik d. Geh. Med.-Rat Prof. Dr. Hoffa. Berlin NW.
149. Dr. H. Gocht, Spez.-A. f. orthop. Chir. Halle a. S.
150. Dr. O. Goebel. Ruhrort.
151. Oskar Goetze, Ob.-Ing. im elektrotechn. Labor. Aschaffenburg.
152. Dr. J. Gohl. Amsterdam.
153. Dr. O. Goldstein. Berlin N.
154. Dr. van der Goot. Haag.
155. Dr. M. Gortan, Dir.-A. d. Radiol. Inst. d. ospital. civic. Triest.
156. Dr. E. Gottschalk, prakt. A. Stuttgart.
157. Stabs-A. Dr. R. Graeßner, Doz. a. d. Akad. f. pr. Med. Köln a. Rh.
158. Dr. R. Grashey, Assist.-A. a. chir. Spital l. d. Isar. München.
159. Dr. W. Greiffenhagen. Reval, Rußland.
160. Rob. Grisson, Dir. d. „Grissonwerk", G. m. b. H. Heidenau b. Dresden.
161. San.-R. Dr. R. Groeneveld. Leer.
162. Dr. P. Grüneberg. Halle a. S.
163. Prof. Dr. E. Grunmach. Dir. d. Kgl. Univ-Inst. f. Unters. m. Röntgenstr. Berlin NW.
164. F. Gudendag, Fabr. elektro-med. App. u. Vertr. d. F. W. A. Hirschmann, Berlin N. Amsterdam.
165. Dr. H. Guilleminot, Cabinet d'electr. med. et d. Rayons X. Paris.
166. Dr. Gunkel. Fulda.
167. Dr. Gutiéney. Santiago de Chile.
168. Stabs-A. Dr. W. Guttmann, Ob.-A. a. d. II. med. Klinik d. Kgl. Charité. Berlin NW.
169. Dr. R. Gutzeit. Neidenburg.

H.

170. Dr. J. P. Haberern, Doz. f. Chir., Prim.-A. a. Hauptstädt. Kr.-H. Budapest IV.
171. Dr. R. Habs, Dir.-A. d. chir. Abt. d. städt. Kr.-H. Sudenburg. Magdeburg.
172. Dr. Haenisch, Assist.-A. d. chir. Univ.-Klinik. Straßburg.
173. Dr. F. Haker, Frauen-A. Berlin W.
174. Dr. L. Halberstädter. Breslau.
175. Dr. R. Hahn, A. f. Dermatologie. Hamburg.
176. E. Hanhart, Vertr. d. F. W. A. Hirschmann, Berlin N. Zürich.
177. Dr. G. Haret, Assist.-A. a. radiol. Labor. d. Hop. St. Antoine. Paris IX.
178. San.-R. Dr. Hartmann, ao. Mitgl. d. wiss. Dep. f. d. Med.-Wesen. Königshütte.
179. Dr. G. Hartung, Orthopäd. Priv.-Klinik. Dresden-A.
180. Dr. A. Heddaeus, Spez.-A. f. Chir. u. Frauen-Kr. Zittau.
181. Dr. W. Heidemann, Dir.-A. d. Aug. Vict.-Heims. Eberswalde.
182. Dr. C. v. Heinleth, Chir. u. Frauen-A. Bad Reichenhall.
183. Dr. V. Hennecart, prakt. Arzt. Sedan.
184. Dr. A. Hennig, Königsberg i. Pr.
185. Dr. E. Henrard. Bourg Leopold Beverloo, Belgien.
186. Dr. H. Hentschel, Ob.-A. a. Kr.-Stift. Zwickau i. Sa.
187. Ob.-Stabs-A. Dr. K. Herhold. Altona-Ottensen.
188. Dr. F. Heubach, Ob.-A. d. chir. Stat. d. städt. Kr.-H. Graudenz.
189. Geh. Med.-Rat Prof. Dr. Heubner. Berlin.
190. Dr. S. A. Heyerdahl. Christiania.
191. A. Hirschmann, Fabrikbes. i. F. W. A. Hirschmann. Berlin N.
192. G. Hirschmann, Fabrikbes. i. F. W. A. Hirschmann. Berlin N.
193. Dr. H. Hoeftman. Königsberg i. Pr.
194. Dr. F. Hölscher, Ob.-A. a. Drei-Königinnen-Hosp. Mühlheim a. Rh.
195. Dr. Ytzso Hoenig. Budapest.
196. Geh. Med.-Rat Prof. Dr. Hoffa, ao. Prof. d. orthop. Chir. Berlin W.
197. Dr. E. Hoffmann. Düsseldorf.
198. Geh. San.-Rat Dr. J. Hofmeier, Dir.-A. d. inn. Abtlg. d. Elis. Kr.-H. Berlin W.
199. Prof. Dr. F. Hofmeister, Chef-A. d. chir. Abt. d. Karl-Olga Spitals. Stuttgart.
200. Dr. G. Holzknecht, Doz. f. Radiologie. Wien.
201. Dr. R. Honcamp. Berlin SW.
202. Dr. A. Huber. Budapest VIII.
203. Dr. E. Huhs, I. Assist.-A. a. d. Eisenb.-Heilstätte Stadtwald. Melsungen.

I.

204. Dr. C. Ibarbüengoitia. Bilbao (Span.)
205. Dr. M. Immelmann, Med. mechan. Inst. u. Röntgen-Labor. Berlin W.
206. Prof. Dr. J. Israël. Berlin.

J.

207. Dr. F. Jacobi. Neudietendorf.
208. Dr. H. P. Jacobs, Röntgen-Labor. Trier.
209. Dr. K. Jaffé, prakt. Arzt. Hamburg.
210. Dr. Alex. Jagdhold. Liebau (Kurland).
211. Dr. L. Jakob. Budapest VII.
212. Priv.-Doz. Dr. F. Jamin, Ob.-A. a. d. Med. Univ.-Klinik. Erlangen.
213. Dr. A. Jaquet. Berlin W.
214. Doz. Dr. R. Jedlička, Assist.-A. a. d. chir. Univ.-Klinik. Prag II.
215. Prof. Dr. G. Joachimsthal, Spez.-A. f. orthopäd. Chir. Berlin W.
216. Hofrat Dr. M. Jungengel, Kgl. Ob.-A. d. chir. Abt. a. Allg. Kr.-H. Bamberg.

K.

217. Prof. Dr. B. Kader, ord. Prof. d. Chir., Dir. d. k. k. chir. Univ.-Klinik. Krakau.
218. Dr. K. Kärnbach, Doz. a. d. Königl. Tierärztl. Hochschule. Berlin NW.
219. Dr. G. Kaiser, A. f. Röntgen-Diagn. u. Phys. Ther. Wien IX.
220. Dr. L. Kalicinski. Warschau-Praga.
221. Dr. S. Karplus. Charlottenburg.
222. Dr. K. Katholicky, Prim.-A. u. Chir. a. Landes-Kr.-Anst. Brünn.
223. Dr. S. Keser. Lausanne.
224. Dr. R. Kienböck, Doz. f. Radiologie. Wien.
225. Dr. Ph. Kissinger, Leit.-A. d. städt. Kr.-H. Königshütte.
226. Dr. K. Kissling, Sek.-A. d. inn. Abt. d. Allg. Kr.-H. Eppendorf. Hamburg.
227. Dr. A. Kleinknecht, Chef-A. a. Kr.-H. Hasenrain. Mühlhausen i. E.
228. F. Klingelfuss, Fabr. i. F. Fr. Klingelfuss & Co. Basel (Schweiz).
229. Dr. L. Klostermann, A. a. Evang. Kr.-H. Gelsenkirchen.
230. F. Kluge, Phot. a. d. II. Chir. Klinik d. Kgl. Charité. Berlin NW.
231. Dr. J. Klynens, Röntgen-Laboratorium. Antwerpen.
232. Dr. Carl Koch, Spez.-A. f. Chir. u. Bahn-A. Nürnberg.
233. Ingenieur J. F. Koch, Fabr. i. F. Koch & Sterzel, Dresden-A. Dresden-A.
234. Gen.-Ob.-A. Prof. Dr. A. Köhler. Berlin SW.
235. Dr. Alban Köhler, Spez.-A. f. Röntgenologie. Wiesbaden.
236. San.-R. Dr. P. Köhler. Zwickau i. Sa.
237. Geh. San.-R. Prof. Dr. W. Körte, Dir.-A. d. chir. Abt. d. städt. Kr.-H. a. Urban. Berlin SW.
238. Max Kohl, Fabr. i. F. Max Kohl, Chemnitz. Chemnitz.
239. Präsident Prof. Dr. Kohlrausch. Berlin.
240. Dr. B. Kollarits. Budapest IV.
241. Dr. W. Kollosser, Spez.-A. f. Mag., Darm- u. Stoffw.-Krh. Nordhausen.
242. Dr. Kothe, Assist.-A. a. d. Chir. Univ.-Klinik. Erlangen.
243. Gen.-Ob.-A. Dr. H. Koenig. Potsdam.
244. Prof. Dr. F. König, Ob.-A. d. chir. Abt. a. städt. Kr.-H. Altona.
245. Dr. Z. Koronkiewicz. Warschau.
246. Prof. J. von Kowalski, Univ.-Prof. d. Phys. Freiburg (Schweiz).
247. Dr. A. Kozerski, Marsza Tkowska, Warschau.
248. Dr. H. Kraft, Doz. für Röntgenologie. Straßburg i. E.
249. Geh. Med.-Rat Prof. Dr. F. Kraus, Dir. d. II. med. Klinik d. Kgl. Charité. Berlin NW.
250. Dr. E. Kraus, Prim.-A. Teplitz (Böhmen).
251. Priv.-Doz. Dr. P. Krause, Ob.-A. a. d. Med. Klinik. Breslau.
252. Dr. F. Krause. Berlin N.
253. C. Krebs, Phot. a. d. Chir. Univ.-Klinik. Bonn a. Rh.
254. Dr. A. Krecke, Chir. Heil-Anst. München.
255. Dr. G. Kreglinger, Chir.-orthopäd. u. Röntgen-Inst. Koblenz.
256. Prof. Dr. Kroenlein. Zürich.
257. Prof. Dr. Kromayer, A. f. Hautkr. Berlin W.
258. Dr. B. Kronacher, A. f. Chirurgie. Nürnberg.
259. Dr. F. Kronecker, Röntgen-Labor. Berlin N.
260. Dr. M. Krutsch, Ger.-Assist.- u. Bahn-A. Schirgiswalde.
261. Dr. W. Kryze, Ob.-A. d. Weichsel-Bahnen. Warschau-Praga.
261. Dr. H. Kümmell, I. Chir. Ob.-A. a. Allg.-Kr.-H. Eppendorf. Hamburg.
263. Dr. phil. G. Kunz, a. d. Geolog. Survey U. S. A. New York.

264. Dr. H. Kurella, Dir.-Anst.-A., Red. d. Z. f. Elektrother. Ahrweiler.

L.

265. Dr. A. Laastad. Bergen (Norwegen).
266. A. Lamm, Ing., Vorst. d. Abt. f. Röntgen-Einr. d. Allg. Elektr.-Ges. Berlin. Berlin NW.
267. Lamnitzer. Budapest.
268. Dr. F. Langguth. Probstzella.
269. A. Larsen, Elektrotech. Kopenhagen.
270. Prof. Dr. O. Lassar. Berlin NW.
271. Priv.-Doz. Dr. P. Lazarus, Ob.-A. a. d. I. Med. Klinik. Berlin NW.
272. R. Lebard. Paris XVI.
273. Dr. R. Ledermann, A. f. Hautkr. Berlin N.
274. Dr. H. Legal. Breslau I.
275. Georg Lehmann, i. H. Oscar Schöppe, Leipzig. Leipzig.
276. Prof Dr. H. Lenhartz, Dir. d. Allg. Kr.-H. Hamburg-Eppendorf.
277. Dr. C. Leonard, A. f. Röntgen-Diagn. u. physik. Therap. Philadelphia.
278. Prof. Dr. E. Lesser, Dir. d. Univ.-Klinik f. Hautkrankh. Berlin NW.
279. Dr. Leuillieux. Conlie, Sarthe.
280. Se. Exzellenz Prof. Dr. v. Leuthold, Leibarzt Sr. Majestät des Kaisers und General-Stabsarzt der Armee. Berlin.
281. Dr. M. Levy-Dorn, A. f. Röntgen-Diagn. u. physik. Ther. Berlin W.
282. Dr. Max Levy, Fabr., Fabrik elektr. App., Dr. Max Levy. Berlin N.
283. Prof. Dr. E. Lexer, A. f. Chir. Berlin NW.
284. Geh. Med.-Rat, Prof. Dr. E. von Leyden, Dir. d. I. Med. Klinik d. Kgl. Charité. Berlin W.
285. Dr. Lilienfeld. Berlin W.
286. Dr. A. Lilienfeld, Spez.-A. f. orthop. Chir. Leipzig.
287. Dr. Linkenheld, Assist.-A. a. d. chir. Univ.-Klinik. Göttingen.
288. H. Löwenstein, Fabr. i. F. Louis & H. Löwenstein. Berlin N.
289. Dr. O. Loose. Berlin N.
290. Priv.-Doz. Dr. K. Ludloff, Ob.-A. d. orthop. Abt. d. chir. Univ.-Klinik. Breslau.
291. Dr. G. Lüking, prakt. Arzt. Rehme (Bad Oeynhausen).
292. Prof. A. di Luzenberger. Neapel.

M.

293. Dr. J. Mac Intyre. Glasgow.
294. Dr. E. Madelung, Assist. a. physiol. Labor. Göttingen.
295. P. Mangold, Fabr. Berlin N.
296. Dr. A. Manheimer, Röntgen-Inst. Hamburg.
297. Prof. Dr. Martens, Dir.-A. d. chir. Abt. d. Kr.-H. Bethanien. Berlin SO.
298. R. Martin, i. F. F. Schwabe. Moskau.
299. Dr. G. Massobrio. Turin.
300. Dr. F. Matthias. Königsberg i. Pr.
301. Dr. Th. Mayer. Berlin W.
302. Dr. P. W. Meihuizen. Arnheim (Holland).
303. Dr. F. Meijers, A. f. Nervenkr. Amsterdam.
304. Dr. P. Meissner, Dir.-A. d. Hydr. u. Med.-mechan. (Zander) Inst. Aue i. Erzgeb.
305. Dr. W. Merkens. Oldenburg i. Gr.
306. Dr. H. Metzner, A. f. Röntgen-Diagn. u. Ther. Prakt. Arzt. Dessau.
307. Dr. Albert Meyer, Assist.-A. a. Mechan.-Ther. Anst. d. Univ. Berlin SW.
308. Meyer, Techn. i. F. Gebr. Meyer, Werkst. f. Uhrm. u. physik. App. Minden i. W.
309. Cand. med. vet. E. Michael. Berlin N.
310. Prof. Dr. Miethe, Rektor der technischen Hochschule Charlottenburg.
311. Geh. Med.-Rat Prof. Dr. v. Mikulicz-Radecki. Breslau.
312. Prof. Dr. W. D. Miller, ao. Prof. a. d. Zahn-A.-Inst. d. Univ. Berlin NW.
313. Dr. P. Möhring. Kassel.
314. Dr. W. Molloff, Leiter d. Röntgen-Labor. a. Alex. Hosp. Sofia.
315. Dr. D. Morgan, Med. officer in charge of Radiogr. dept. Royal Southern Hospital. Liverpool.
316. Dr. Wm. James Morton, A. f. phys. Ther. New York.
317. Dr. B. Mosberg, Spez.-A. f. Chir. u. Orthopäd. Bielefeld.
318. Dr. E. Moser, Chir. u. orthopäd. Anst. Zittau i. S.
319. Ob.-Stabs-A. Dr. R. Müller. Hannover.
320. Dr. G. J. Müller. Berlin W.
321. Dr. Jul. Müller, A. f. Haut-Krh. Wiesbaden.
322. Dr. P. Mund, prakt. A. Eickel b. Wanne i. W.

N.

323. Stabs-A. Dr. Naether. Dresden.
324. Dr. Nakai. Tokio (Japan).
325. Stabs-A. Dr. M. Neuburger. Berlin W.
326. Dr. A. Neumann, Dir.-A. d. chir. Abt. d. städt. Kr.-H. a. Friedrichshain. Berlin NO.
327. H. Neumann i. F. Hans Neumann & Co. Berlin W.
328. Dr. F. Niederstein, Assist.-A. a. Hzgl. Kr.-H. Braunschweig.
329. Dr. W. Niehues, Stabs-A. i. Kriegs-Min. Berlin W.
330. Ob.-Stabs-A. Dr. Nion. Berlin SW.
331. Dr. I. de Nobele. Gent.
332. Dr. T. Noda. Japan.
333. Dr. J. Novak, Assist.-A. d. propadeut. Klinik d. k. k. allg. Kr.-H. Prag II.

O.

334. Dr. J. Oberth, Dir.-Prim.-A. d. Komitatsspitals. Schässburg, Siebenbürgen.
335. Dr. Oertel, Stabs.-A. a. d. Kaiser Wilhelms-Akad. f. d. mil.-ärztl. Bild.-Wes. Berlin NW.
336. Dr. A. Oidtmann. Amsterdam.
337. Dr. G. Opitz, A. f. Röntgen-Diagn. u. Ther. Stettin.
338. Prof. Dr. H. Oppenheim. Berlin.
339. Dr. P. Orlowski. Kutzborn i. Pr.
340. R. Otto, Dir. d. Elektr. Ges. Sanitas. Berlin N.
341. W. Otto, Vertr. d. Elektr. Ges. Sanitas. Berlin N.

P.

342. Prof. Dr. K. Partsch, Dir.-A. a. Kr.-H. d. Barmh. Brüder. Breslau.
343. O. Pasche, Leiter d. Röntgen-Inst. d. Inselspitals. Bern.
344. Dr. C. Paschetta, Med. d. Hopitaux civil. Nizza.
345. G. Pearce, Elektrotechn. London WC.
346. Dr. Pelthu. Berlostok (Russland).
347. Prof. Dr. G. Perthes, Dir. d. Chir.-poliklin. Inst. d. Univ. Leipzig.
348. Dr. K. Pfeiffer, Assist.-A. a. d. Chir. Klinik d. Univ. Tübingen.
349. Dr. S. Pförringer. Regensburg.
350. Hofrat Prof. Dr. F. I. Pick. Prag.
351. Dr. M. H. Pimentel, Chir. a. Nederl. Israel Ziekenhuis. Amsterdam.
352. Dr. Robert Plattner, Prim.-A. a. d. chir. Abt. d. öff. Kr.-H. Meran.
353. Dr. A. Plücker, Dir.-A. d. städt. Kr.-H. Wolfenbüttel.
354. J. Pomorski. Posen.
355. Dr. K. Purkert, Röntgen-Inst. Graz.

Q.

356. Dr. J. Quadflieg, Ob.-A. d. Kr.-H. Bardenberg b. Aachen.

R.

357. Dr. R. Radmann, Leit.-A. a. Knappsch.-Laz. Laurahütte i. Schl.
358. Dr. E. Ranzi. Wien IX.
359. Dr. phil. Rasehorn. Berlin-Friedenau.
360. Geh.-Baurat E. Rathenau, Gen.-Dir. d. Allg. Elektr.-Ges. Berlin. Berlin N.
361. Dr. E. Ratjen, Ob.-A. d. Abt. f. inn. Krankh. d. Marien-Kr.-H. Hamburg.
362. Dr. H. Reichold, Prakt.-A., Spez.-A. f. Chir. Lauf b. Nürnberg.
363. Arch. Reid, M. R. C. S., L. R. C. P., Dep. d. Brit. Electro-Ther. Soc. London W.
364. Geh. Med.-R. Prof. Dr. Renvers, Dir.-A. d. inn. Abt. d. städt. Kr.-H. Moabit. Berlin NW.
365. Dr. L. de Reynier. Davos.
366. Dr. P. Reyher, 1. Assist.-A. d. Kinder-Poliklinik d. Kgl. Charité. Berlin W.
367. Geh. Med.-Rat Prof. Dr. E. Richter, Univ.-Prof. d. Chir. Breslau.
368. Dr. P. Richter. Tempelhof b. Berlin.
369. Prof. Dr. H. Rieder, Vorst. d. physik. Abt. d. Kr.-H. l. d. Isar. München.
370. Dr. J. Riedinger, Priv.-Doz. f. orthopäd. Chir. Würzburg.
371. Dr. H. Riedl, Assist.-A. d. chir. Abt. d. Allg. Kr.-H. Linz.
372. Dr. H. Riese, Dir. d. Teltower Kreis-Kr.-H. Britz b. Berlin.
373. Dr. J. Rivière, Redact. en Chef d. Journ. et d. Ann. d. Physico-Therap. Paris.
374. Dr. I. Robinsohn, a. Röntgen-Lab. d. Allg. Kr.-H. Wien X.
375. C. F. Rodde, Ing., Vertr. d. F. C. H F. Müller, Hamburg. Hamburg.
376. Rogatzky, Redakt. a. Wolffs Telegr.-Bur. Berlin SW.
377. Dr. G. Römert. Berlin SW.
378. Geh. Rat Prof. Dr. W. C. Röntgen, Dir. d. Physik. Inst. d. Univ. München.

379. Prof. Dr. Rosenberger, Prof. d. Chir. Würzburg.
380. Dr. J. Rosenblatt, Chem.-Bakteriol.-Inst. Odessa.
381. Dr. L. Rosenfeld, Chir.-orthopäd. Priv.-Heil-Anst. Nürnberg.
382. Dr. phil. J. Rosenthal, Dipl. Ing., Wiss.-techn. Beir. d. Elektr.-Ges. Polyphos. München.
383. Dr. C. F. Roth, New York Hamb. Gummi-Wa.-Comp. Hamburg.
384. Dr. von Roy, Röntgen-Inst. Insterburg.
385. Dr. J. Rudis-Jičinsky. Cedar-Rapids, U. S. A.
386. Stabs-A. Dr. Rumpel, k. z. Kgl. Chir. Klinik. Berlin N.
387. Dr. C. Ruppin, Prakt. A. Berlin W.

S.

388. Prof. Dr. Samter, Dir.-A. d. äuss. Abt. d. städt. Kr.-H. Königsberg i. Pr.
389. Dr. L. Sanchez, Med.-Mayor a. Inst. d. Hygiene milit. Madrid.
390. Prof. Dr. K. Sasaki. Japan.
391. Dr. Fr. Sasse, Dir. d. Land.-Hosp. Paderborn.
392. Prof. S. Sato, Univ.-Prov. d. Chirurgie. Tokio.
393. Geh. Ob.-Med.-Rat Dr. Schaper, General-arzt I. Kl. Berlin.
394. Dr. M. Scheier, A. f. Hals- u. Nasen-Krh. Berlin SW.
395. Dr. M. Schein. Budapest V.
396. Dr. G. Schellenberg, Ob.-A. a. d. städt. Heilstätte. Beelitz b. Berlin.
397. Dr. R. Schenk, Heil-Anst. Salzburg.
398. Dr. G. Schenker, Ob.-A. d. med. Abt. und d. Geb.-Anst. a. d. Aargau, Kr.-Anst. Aarau.
399. Dr. R. Schild, Anst. f. physik. Ther. Frankfurt a. M.
400. Dr. W. Schild. Magdeburg.
401. Dr. R. Schirmer. Grünberg i. Schl.
402. Dr. C. Schirren, A. f. Hautkrh. Kiel.
403. General-Arzt Dr. Schjerning, Abteilungschef im Kriegsmin. Berlin.
404. Dr. phil. C. Schleussner, Fabr.-Dir. Frankfurt a. M.
405. Dr. P. Schlichting, A. f. Röntgen-Diagn. u. Ther. Potsdam.
406. Prof. Dr. Schloffer, Univ.-Prof. d. Chir. Innsbruck.
407. Dr. Arnold Schmidt, Spez.-A. f. Chir., Röntgen-Inst. Leipzig.
408. Dr. A. Schmidt. Altona.
409. Dr. H. E. Schmidt, Assist.-A. a. Univ.-Inst. f. Lichtbeh. Berlin W.
410. Geh. Ober-Med.-Rat Dr. Schmidtmann, vortrag. Rat im Ministerium der geistlichen, Unterrichts- u. Mediz.-Angelegenheiten. Berlin.
411. A. Schneider, Chem. Hamburg.
412. Prof. Dr. W. Scholz, Dir. d. Klinik f. syph. Krh. u. d. Polikl. f. Hautkr. Königsberg i. Pr.
413. Dr. Schönaich. Warschau.
414. Dr. Max Schönau, prakt. Arzt. Dresden.
415. Dr. G. Schöne, Assist.-A. a. d. Kgl. Chir. Klinik. Berlin W.
416. Dr. H. Schüller. Wien XVIII.
417. Dr. H. Schüller, Prakt.-A., Röntgen-Labor. St. Johann, Saarbrücken.
418. Dr. B. Schürmayer, Spez.-A. f. Gall.-Stein-Kr. Berlin SW.
419. San.-R. Dr. G. Schütz, Leiter d. Mechanotherapeut. Anst. d. Univ. Berlin W.
420. Dr. F. Schultze. Duisburg.
421. P. Schultze, Vertr. d. Neu. Photogr.-Ges. (A.-G.) Steglitz. Steglitz.
422. Dr. B. Schuster, prakt. Arzt. Bad-Nauheim.
423. San.-R. Dr. S. Schwarz. Gotha.
424. H. Schwarz, Elektrotechn. Vertr. d. Akt.-Ges. Siemens & Halske. Charlottenburg-Westend.
425. J. Schwarz, Kr.-H. Insp. Posen.
426. Dr. E. Schwartzkopf, Prakt.-A. Magdeburg.
427. Dr. E. Schwertzel, A. d. Diakon.-Anst. Altona.
428. Ob.-Stabs-A. Dr. Schwieger. Schwerin.
429. R. Seifert, Fabr. i. F. Rich. Seifert & Co. Hamburg. Hamburg.
430. Prof. Dr. Hugo Sellheim, Univ.-Prof. Freiburg i. B.
431. San.-R. Dr. H. Settegast. Berlin SW.
432. Dr. Silberberg. Odessa.
433. Dr. O. Silberberg, Sp.-A. f. Chirurgie. Breslau.
434. E. Silbersiepe, Assist. a. d. Kgl. Tierärztl. Hochschule. Berlin NW.
435. E. Sillem, Verlagsbuchh. i. F. Lucas Gräfe & Sillem. Hamburg.
436. Dr. L. Simon, Tierarzt. Berliu N.

437. Dr. B. Simonyi. Budapest IV.
438. Dr. T. Sjögren, A. f. Röntgen-Diagn. u. Ther. Stockholm.
439. Geh. Reg.-Rat Prof. Dr. Slaby. Charlottenburg.
440. San.-Rat Dr. E. Slajmer, Prim.-A. u. Dir. d. chir. Abt. d. Landesspitals. Laibach.
441. Dr. E. Sommer, Sp.-A. f. physik. Therapie. Winterthur (Schweiz).
442. Gen.-A. Dr. Stechow. Hannover.
443. Dr. A. Stein, A. a. St. Rochusspital. Budapest.
444. Dr. A. E. Stein, Dir.-A. d. chir.-orthopäd. Abt. d. Aug.-Vict.-Bad. Wiesbaden.
445. Dr. A. Steinauer, Röntgen-Labor. Berlin W.
446. Dr. T. Stenbeck, Röntgen-Laboratorium. Stockholm.
447. Ingenieur K. Sterzel, Fabr. i. F. Koch & Sterzel, Dresden.
448. Gen.-Ob.-A. Dr. Steinhausen, Div.-A. d. 36. Div. Danzig.
449. Dr. R. Stich, Assist.-A. a. d. chir. Univ.-Klinik. Königsberg i. Pr.
450. Dr. A. Stieda, Priv.-Doz. f. Chir. Königsberg i. Pr.
451. O. Stock, Ing. Berlin-Steglitz.
452. Stabs-A. Dr. H. Stölzner. Dresden.
453. Dr. A. Straeter, A. d. med.-mechan. Inst. Aachen.
454. Dr. P. Straßmann, Priv.-Doz. f. Geburtsh. u. Gynäk. Berlin NW.
455. Dr. H. Strebel, Spez.-A. f. Röntgen- u. Lichtbehandl. München.
456. Geh. Med.-R. Prof. Dr. A. v. Strümpell. Breslau.
457. Se. Exzellenz Dr. Studt, Kgl. Staatsminister und Minister der geistlichen, Unterrichts- und Medizinal-Angelegenheiten. Berlin.
458. Stabs-A. Dr. Stuertz. Metz.
459. Dr. L. Szumann, chir. Priv.-Klinik. Thorn.

T.

460. Prof. Fürst Tarchanoff. St. Petersburg.
461. Dr. A. Thiel, Dir.-A. d. Chir. Abt. d. städt. Kr.-H. Rheydt.
462. O. Thiers, Ing. Dresden.
463. Dr. F. W. v. Thierry, Assist.-A. a. Spital d. barmh. Brüder. Agram, Kroatien.
464. Stabs-A. Dr. F. Thöle. Danzig.
465. Dr. Thurnher, Dominikus. Dornbirn, Vorarlberg.
466. Dr. H. Timmer, Priv.-Doz. f. orthopäd. Chir. a. d. städt. Univ. Amsterdam.
467. Marst.-Stabs-Vet. Dr. Toepper. Berlin C.
468. Stabs-Vet. C. Tröster. Berlin NW.

U.

469. Dr. E. Unger, Vol.-Assist. a. d. Kgl. chir. Klinik. Berlin N.
470. Dr. Paul Unger, Chir.-Priv.-Klinik. Leipzig.
471. Med.-R. Prof. Dr. Unverricht, Dir. d. städt. Kr.-H. Sudenburg. Magdeburg.

V.

472. Marine-Stabs-A. Dr. zur Verth. Kiel.
473. Dr. F. Vering, Orthopäd, Lichtheil- u. Röntgen-Inst. Hamm i. W.

W.

474. Dr. Waeber. Jekaterinoslaw (Rußland).
475. Geh. Med.-Rat Prof. Dr. Waldeyer. Berlin.
476. Dr. B. Walter, Assist. a. Physikal. Staats-Labor. Hamburg.
477. Geh. Reg.-Rat Prof. Dr. Warburg. Berlin.
478. Dr. L. Wauer, Prakt.-A. Dresden.
479. Dr. W. Weecke. Groß-Lichterfelde.
480. Dr. H. Weik. Breslau.
481. Dr. M. Weinberger, Univ.-Assist.-A. Wien IX.
482. Dr. A. Weiß. Düsseldorf.
483. Prof. Dr. J. Wertheim-Salomonson, Prof. d. Radiogr. u. Neuropathol. a. d. Stadt-Univ. Amsterdam.
484. Dr. A. Westhoff. Münster i. W.
485. Dr. P. Wichmann, A. f. Röntgen-Ther. Hamburg.
486. Dr. R. Wiesel, Bes. d. ehem. Prellers Anstalt. Ilmenau.
487. Dr. B. Wiesner. Aschaffenburg.
488. Dr. C. Willanen. St. Petersburg.
489. Dr. L. Wille. Herischdorf i. Schl.
490. Dr. F. Williams, A. f. Röntgen-Diagn. Boston U. S. A.
491. Ob.-A. Dr. F. Winckler. München.
492. Dr. V. Winkler, Leit.-A. d. chir. Abt. d. Diakon.-H. Bethesda. Breslau.
493. Dr. R. Wißhaupt, Prim.-A. Teplitz.
494. Dr. A. Wittek, Assist.-A. a. d. chir. Univ.-Klinik. Graz.

495. Dr. K. Wloczewski. Warschau.
496. Dr. A. Wodarz, Dir.-A. d. chir. Abt. d. Städt. Kr.-H. Ratibor.
497. Dr. A. Woerner, Dir.-A. d. städt. Spitals. Schwäbisch-Gmünd.
498. Geh. Med.-Rat Dr. M. Wolff. Berlin W.
499. Prof. Dr. phil. W. Wolff. Berlin W.
500. Dr. E. Wolffenstein, Chirurg. Berlin O.
501. Dr. H. Wommelsdorf, Ing. Charlottenburg.
502. Dr. Wullyamoz. Lausanne.

Z.

503. Dr. Fr. Zachrisson, Doz. f. Chir. Upsala.
504. San.-Rat Dr. C. K. Zaengel, Chir. d. Stadt-Kr.-H. Radeberg b. Dresden.
505. Dr. F. Zahradnicky, Prim.-A. a. Allg. Kr.-H. Deutschbrod, Böhmen.
506. Dr. Paul Zander. Berlin N.
507. J. Zeidler, Ob.-Ing. d. Allg. Elektr.-Ges. Berlin. Berlin NW.
508. Dr. O. Zeller, A. f. Chir. Berlin NW.
509. Prof. P. Zilov, Univ.-Prof. d. Physik. Warschau.
510. Prof. Dr. W. Zinn, Dir. d. inn. Abt. d. Kr.-H. Bethanien. Berlin W.
511. Dr. H. Zinser. New York.
512. Dr. M. Zondek, Spez.-A. f. Chir. Berlin W.

II. Teil.

Ausstellung.

Aussteller.

Institute.

Kgl. Chirurgische Klinik Berlin. Exzellenz v. Bergmann und Stabsarzt Dr. Rumpel.

Chirurgische Klinik der Kgl. Charité Berlin. Professor Dr. O. Hildebrandt u. Stabsarzt Dr. Hildebrandt.

Chirurgische Abteilung des Allgemeinen Krankenhauses Eppendorf-Hamburg. Oberarzt Dr. H. Kümmell.

Kgl. Chirurgische Universitäts-Klinik Breslau. Privatdozent Dr. K. Ludloff.

Chirurgische Klinik der Akademie für praktische Medizin Köln. Dozent Dr. Graeßner, Stabsarzt.

Chirurgische Abteilung des städtischen Krankenhauses Altona. Oberarzt Prof. Dr. Fr. König.

Chirurgische Klinik des Allgemeinen Krankenhauses Graz. Dr. Hofmann, Assistent.

Chirurgische Abteilung des städtischen Krankenhauses Frankfurt a. M. Prof. Dr. Rehn und Stabsarzt Dr. Drüner.

Chirurgische Klinik der Kgl. Tierärztlichen Hochschule Berlin. Professor Dr. R. Eberlein.

Erste medizinische Klinik Berlin. Geh. Med.-Rat Prof. Dr. v. Leyden und Dr. Bassenge, Stabsarzt.

Zweite medizinische Klinik Berlin. Geh. Med.-Rat Prof. Dr. Kraus und Prof. Dr. O. de la Camp.

Medizinische Abteilung des Allgemeinen Krankenhauses Eppendorf-Hamburg. Prof. Dr. Lenhartz und Dr. Kissling.

Medizinische Abteilung des Städtischen Krankenhauses l. der Isar. Prof. Dr. H. Rieder.

Kgl. Universitäts-Institut für Untersuchungen mit Röntgenstrahlen Berlin. Professor Dr. Grunmach.

Röntgen-Institut des Allgemeinen Krankenhauses St. Georg Hamburg. Dr. Albers-Schönberg.

Landeskrankenhaus Brünn. Primärarzt Dr. K. Katholicky.

Mechano-therapeutisches Institut der Universität Berlin. San.-Rat Dr. Schütz und Dr. Albert Meyer.

Massachusetts General-Hospital Boston. Drs. Goldthwaite, Osgood und Böhm. Vertretung: Dr. Albert Meyer, Berlin.

Roosevelt-Hospital New York. Röntgeninstitut. Dr. L. G. Cole.

Universitäts-Institut für Lichtbehandlung Berlin. Professor Dr. Lesser und Dr. H. E. Schmidt.

Universitäts-Poliklinik für orthopädische Chirurgie Berlin. Geh. Med.-Rat Prof. Dr. Hoffa und Dr. E. Fränkel.

Medizinische Abteilung.

Dr. Albers-Schönberg. Hamburg.
Dr. Béla Alexander. Késmark.
Dr. Balsamoff. Sofia.
Dr. Bassenge, Stabsarzt. Berlin.
Dr. Böhm. Boston.
Prof. Dr. de la Camp, O. Berlin.
Dr. Cassirer, R. Berlin.
Dr. Cole, L. G. New York.
Dr. Comas, C. Barcelona.
Prof. Dr. Eberlein. Berlin.
Dr. Freund, Zahnarzt. Berlin.
Dr. E. Fränkel. Berlin.
Dr. Gocht, H. Halle a. S.
Dr. Graeßner, R., Stabsarzt. Köln a. Rh.
Dr. Goldthwaite. Boston.
Prof. Dr. Grunmach. Berlin.
Prof. Dr. H. Hildebrand. Marburg.
Prof. Dr. O. Hildebrandt. Berlin.
Dr. Hildebrandt, Stabsarzt. Berlin.
Dr. Hofmann. Graz.
Dr. Hoeftmann. Königsberg i. Pr.
Geh. Med.-Rat Prof. Dr. Hoffa. Berlin.
Dr. Max Immelmann. Berlin.
Prof. Dr. G. Joachimsthal. Berlin.

Dr. Kaiser, G. Wien.
Prof. Dr. Kilian. Freiburg i. B.
Primärarzt Dr. Katholicky. Brünn.
Prof. Dr. King, W. H. New York.
Dr. Kißling. Hamburg.
Dr. Alban Köhler. Wiesbaden.
Prof. Dr. Fr. König. Altona.
Geh. Med.-Rat Prof. Dr. Kraus. Berlin.
Oberarzt Dr. H. Kümmell. Hamburg.
Prof. Dr. Lenhartz. Hamburg.
Prof. Dr. O. Lassar. Berlin.
Dr. C. L. Leonard. Philadelphia.
Prof. Dr. E. Lesser. Berlin.
Dr. Lilienfeld, A. Leipzig.
Priv.-Dozent Dr. Ludloff, K. Breslau.
Geh. Med.-Rat Prof. Dr. v. Leyden. Berlin.
Dr. Macintyre John. Glasgow.
Dr. Matthias, F. Königsberg i. Pr.
Dr. Meyer, Alb. Berlin.
Dr. Osgood. Boston.
Prof. Dr. Oppenheim. Berlin.
Dr. Pflüger, J. Hamburg.
Dr. Pflüger, M. Hamburg.
Prof. Dr. Port. Heidelberg.
Dr. Prió, A. Barcelona.
Prof. Dr. H. Rieder. München.
Dr. Rumpel, Stabsarzt. Berlin.
Prof. Dr. E. Schiff. Wien.
Dr. Schmidt, H. E. Berlin.
Dr. Schürmayer, B. Berlin.
San.-Rat Dr. Schütz. Berlin.
Dr. Sjögren, T. Stockholm.
Dr. Straßmann, P. Berlin.
Dr. Sträter, A. Aachen.
Hr. Stuckert-Schäfer. Frankfurt a. M.
Dr. Wichmann, P. Hamburg.
Dr. Zondek, M. Berlin.

Physikalisch-technische Abteilung.

Allg. Elektrizitäts-Gesellschaft (A. E. G.) Berlin.
Heinz Bauer & Co. Berlin.
Max Becker & Co. Hamburg.
Rich. Bosse & Co. Berlin.
R. Burger & Co. Berlin.
Myl. Erhardt. Berlin.
Elektrotechn. Laboratorium Friedrich Dessauer (G. m. b. H.). Aschaffenburg.
Grissonwerk (G. m. b. H.). Heidenau b. Dresd.
W. A. Hirschmann. Berlin.
Aug. Horn. Wiesbaden.
Rich. Jahr. Dresden-A.
Keiser & Schmidt. Berlin.
Koch & Sterzel. Dresden.
Max Kohl. Chemnitz.
Ernst Leitz. Wetzlar.
Fabrik elektrischer Apparate Dr. Max Levy. Berlin.
L. & H. Löwenstein. Berlin.
Mitteld. Elektr.-Werke (G. m. b. H.). Berlin.
C. H. F. Müller. Hamburg.
Neue Photogr. Ges. (Akt.-Ges.). Steglitz.
Elektr. Ges. Polyphos (G. m. b. H.). München.
Reiniger, Gebbert & Schall. Erlangen.
Trockenpl.-Fabrik Dr. Schleußner. Frankfurt a. M.
Franz Schmidt & Haensch. Berlin.
Elektr.-Ges. Sanitas (G. m. b. H.). Berlin.
Rich. Seifert & Co. Hamburg.
Siemens & Halske (Akt.-Ges.). Berlin.
Dr. Heinr. Traun & Söhne. Hamburg.
Westendorp & Wehner. Köln a. Rh.

Röntgen-Literatur.

Joh. Ambr. Barth, Verlagsb. Leipzig.
Dr. B. Alexander. Késmark.
Dr. W. Cowl. Berlin.
Dr. C. Comas. Barcelona.
Dr. Emile Dupont. Brüssel.
Lucas Gräfe & Sillem, Verlagsb. Hamburg.
Prof. Dr. Hildebrand. Marburg.
Prof. Dr. Port. Heidelberg.
Hachmeister & Thal, Verlagsb. Leipzig.
Otto Nemnich, Verlagsb. Leipzig.
Rebman, limited. London.
Reuther & Reichard. Berlin.
Prof. Dr. E. Schiff. Wien.
Dr. B. Schürmayer. Berlin.
Generalarzt Dr. Stechow. Hannover.
A. Stübers Verlag. Würzburg.
Urban & Schwarzenberg, Verlagsb. Berlin.
Dr. Max Weinberger. Wien XI.

Ausgestellte Gegenstände.

(Angaben aus den Anmeldezetteln.)

Medizinische Abteilung.

Kgl. chirurgische Klinik Berlin. Exzellenz v. Bergmann und Stabsarzt Dr. Rumpel.

1. Die Tumoren und entzündlichen Erkrankungen des Knochensystems im Röntgenbilde. — 2. Modell eines Extensionstisches für Untersuchungen bei Durchleuchtungen mit Röntgenstrahlen. — 3. Kollektion von Röntgenbildern nach injizierten Präparaten, Prof. Dr. Lexer.

Chirurgische Klinik der Kgl. Charité Berlin. Prof. Dr. E. Hildebrandt und Stabsarzt Dr. Hildebrandt.

Knochenerkrankungen im Röntgenbilde.

Chirurgische Abteilung des Allgem. Krankenhauses Eppendorf-Hamburg. Oberarzt Dr. H. Kümmell.

1. Stereoskopische Röntgenbilder und stereoskopische Injektionsbilder des Gefäßsystems. — 2. Bilder von Nieren- und Gallensteinen. — 3. Bilder von Wirbelsäulenerkrankungen.

Kgl. Chirurgische Universitäts-Klinik Breslau. Privatdozent Dr. K. Ludloff.

Röntgenaufnahmen: 1. zur Anatomie und Pathologie des Kniegelenks, 2. zur Tuberkulose der Knochen und Gelenke, 3. zur Anatomie und Pathologie der Wirbelsäule, 4. von Knochengeschwülsten.

Chirurgische Klinik der Akademie für praktische Medizin Köln. Dozent Dr. Graeßner, Stabsarzt.

Röntgen-Aufnahmen aus dem Bürger-Hospital in Köln.

Chirurgische Abteilung des städtischen Krankenhauses Altona. Oberarzt Prof. Dr. Fr. König.

Röntgenbilder, welche direkt bestimmend für Diagnose oder Therapie gewesen sind.

I. Fremdkörper.

a) Narbige Stenose der Vagina ohne Anamnese. Ursache (Nagel in der Vagina) durch Röntgenbild festgestellt. — Operation. Heilung. — b) Gebiß in der Speiseröhre. Sonde gleitet vorüber. Diagnose durch Röntgenbild gesichert. — Oesophagotomie. Heilung. — c) Nierensteine. 17jähr. Mädchen. Unbestimmte Schmerzen in der rechten Seite. Kein Tumor. Spärlicher Urinbefund. Diagnose (schwankend zwischen Tuberkulose und Stein) durch Röntgenbild gesichert. — Nephrolithektomie. Heilung.

II. Traumatische Knochenabsprengungen.

a) Abbruch des proc. styloideus ulnae ohne Radiusfraktur. Diagnose durch Röntgenbild. — b) Traumatisch entstandene Schmerzen am Fersenteil der Fußsohle. Absprengung und Wucherung am Abgang des Fußmuskels vom Calcaneus. Diagnose nur durch Röntgenbild möglich. — c) Verdrehung des Kniegelenks beim Radfahren, schwere Störungen nach zwei Monaten. Einsprengung eines Knochenstückchens hinter dem lig. patellae ins Gelenk. Diagnose durch Röntgenbild gesichert. — Arthrotomie quer über die Patella. Excision des Knochenstücks und der Adhäsionen. Heilung mit beweglichem Gelenk. — d) 15jähr. Patient. Schmerzen und Kontraktur im Ellenbogen ohne Trauma. In Lösung begriffenes Knochenstück am Gelenkende des Humerus. Osteochondritis dissecans. Durch Röntgenbild diagnostiziert. — Arthrotomie, Exzision, Heilung.

III. Knochenentzündungen.

a) Eitrige. 1. Akute (puerperale) Arthritis am Handgelenk. Teilweise Zerstörung des os capitatum, durch Röntgenbild erkannt. — Arthrotomie. Auslöffelung. In Heilung. — 2. Akut nach Trauma entstandene entzündliche Schwellung neben der Achillessehne. Entzündlicher Herd im Calcaneus nahe der Epiphysenlinie im Röntgenbild. (Vergleichsweise dabei die gesunde Seite.) — Inzision, Auskratzung, Heilung. — 3. Anschwellung des unteren Radiusendes, 14 Tage nach Trauma. Verdacht auf Fraktur. Eitriger Herd im Radius, durch Röntgenbild nachgewiesen. — Ausräumung der Knochenhöhle, Heilung.

b) Tuberkulöse. 1. Ellbogentuberkulose. Kind. Herd im Olecranon, durch Röntgenbild nachgewiesen. — 2. Senkungsabszeß am Oberschenkel operiert. Ausgang bleibt unbekannt. Später Tuberkulose des Schambeins durch Röntgenbild nachgewiesen. — Resektion des Schambeinbogens. Heilung. — 3. (Vergleichsbild, anderer Fall). Resektion des Schambeinbogens wegen Tuberkulose. — 4. Schwere Kniegelenkstuberkulose. Knochenherd vorn am Tibiakopf durch Röntgen-

bild nachgewiesen. — Resektion mit Ausräumung der Knochenherde. Später wegen Progredienz der infiltrierenden Tibiatuberkulose Amputatio femoris. Heilung. — 5. Tuberkulöse Fistel am Fersenende des Fußes. Tuberkulöser Knochenherd im Calcaneus, durch Röntgenbild nachgewiesen. — Ausräumung. In Heilung.

Chirurgische Klinik des Allgem. Krankenhauses Graz. Vertretung: Dr. Hofmann, Assistent.

Röntgenaufnahmen von Arterieninjektionen: 1. Der oberen Extremität bei Karotisdefekt, 2. des N. ischiadicus (2 Tafeln), 3. normaler Wirbel (2 Tafeln), 4. skoliotischer Wirbel (2 Tafeln).

Chirurgische Klinik der Kgl. Tierärztlichen Hochschule zu Berlin. Prof. Dr. R. Eberlein.

1. Arthritis uud Periarthritis des Krongelenks (Schale) vom Pferd. — 2. Zehe vom Pferd mit Fremdkörper im Huf. — 3. Harnsteine vom Pferd. a) Stein aus dem Nierenbecken, b) u. c) Blasensteine, d) Blasenstein mit einer Bleifeder als Kern. — 4. 50 Darmsteine von einem Pferde stammend mit deutlichem Kern. — 5. Großer Darmstein vom Pferd. — 6. Polydaktylie von einem $^3/_4$jähr. Fohlen. — 7. Polydaktylie von einem Pferde (Fötus). — 8. Thorax einer großen Dogge. — 9. Becken und Wirbelsäule einer großen Dogge. — 10. Gesamtdurchleuchtung eines großen Hundes. — 11. Vorderfuß eines Neufundländers mit multipler Exostosenbildung. — 12. u. 13. Kniegelenk einer Dogge, ohne bzw. mit Blende aufgenommen. — 14. Kopf vom Schwein mit abnormer Zahnbildung. — 15. Cephalothora copagus vom Schwein. — 16. Polydaktylie vom Reh.

Chirurgische Abteilung des städtischen Krankenhauses Frankfurt a M. Prof. Dr. Rehn und Stabsarzt Dr. Drüner.

Stereoskopischer Apparat.

Erste medizinische Klinik. Kgl. Charité Berlin. Geh. Med.-Rat Prof. Dr. von Leyden und Stabsarzt Dr. Bassenge.

1. Osteomalacie, Unterschenkel. — 2. Osteomalacie, Vorderarme. — 3. Gelenkrheumatismus, Fingergelenke. — 4. Chronischer Gelenkrheumatismus, Handgelenk. — 5. Beginnende Tuberkulose der Lungenspitzen. — 6. Beginnende Tuberkulose der Lungenspitzen. — 7. Beginnende Tuberkulose der Lungenspitzen und Rückgratsverkrümmung. — 8. Beginnende Tuberkulose der Lungenspitzen. — 9. Herzhypertrophie und Rückgratverkrümmung. — 10. Pulmonalstenose. — 11. Pericarditis. — 12. Aorteninsufficienz. — 13. Aortenaneurysma. — 14. Lungengeschwulst.

Zweite medizinische Klinik. Kgl. Charité Berlin. Geh. Med.-Rat Prof. Dr. Kraus und Prof. Dr. O. de la Camp.

Das anatomische Substrat der sog. Hiluszeichnung im Röntgenbild. — 18 Diapositive.

Medizinische Abteilung des Allgem. Krankenhauses Eppendorf-Hamburg. Prof. Dr. Lenhartz und Dr. Kißling.

Sammlung von Verkleinerungen von Röntgenplatten aus dem Gebiet der inneren Medizin. Aufnahmen von Lungengangraenherden mit operativer Behandlung. Aufnahmen von Wirbelsäule- und Knochenerkrankungen.

Medizinisches Röntgen-Laboratorium des Krankenhauses München links der Isar. Prof. Dr. H. Rieder.

Thorakale und abdominale Röntgenogramme.

I. 12 Original-Negative (40/50 cm). 1. Empyema dext. (nach Rippenresektion und Drainagierung. — 2. Seropneumothorax dext. — 3. Aneurysma arcus Aortae. — 4. Hochgradige Gastroptose. — 5. bis 10. Aufnahme sofort wie 2, 8, 12, 22 und 32 Stunden nach Zufuhr wismuthaltiger Nahrung. — 11. Aufnahme direkt nach Milch-Wismut-Einlauf. — 12. Aufnahme direkt nach Wasser-Wismut-Einlauf.

II. 16 verkleinerte Glas-Positive (9/12 cm). 1. Pleuritis exsudat. sin. — 2. Tubercul. chron. pulm. Pleuritis chron. Dextrocardie. — 3. Tubercul. chron. pulm. L., Caverne R. — 4. Tubercul. chron. pulm. Caverne L. — 5. Tubercul. chron. pulm. Pneumothorax L. — 6. Tubercul. chron. pulm. L., Seropneumothorax R. — 7. Tubercul. chron. pulm. (Peribronchitis caseosa). — 8. Tubercul. glandul. bronch. — 9. Carneficatio pulm. sin. (post pneumon.). Emphysema pulm. dext. — 10. Projectil in pulm. dext. — 11. Hernia diaphrag. sin. (nach CO_2 Aufblähung). — 12. Vitium cordis congenitum (Offenbleiben des duct. arterios. Botalli). — 13. Stenos. et Insuffic. valvul. Aortae. — 14. Dilatatio et hypertroph. cordis (ex potu). — 15. Aneurysma Aort. ascend. — 16. Aneurysma arcus et Aort. descend.

Kgl. Universitäts-Institut für Untersuchungen mit Röntgenstrahlen Berlin. Prof. Dr. E. Grunmach, Berlin.

1. Negative und Diapositive von Röntgenogrammen aus dem Gesamtgebiete der Medizin. — 2. Stereoskopische Diapositive von Röntgenogrammen besonders aus dem Gebiete der inneren Medizin. — 3. Präzisionsapparat zur Röntgenuntersuchung mit neuer Vakuumröhre. — 4. Röntgenoskopischer Meß- und Zeichenapparat.

Allgemeines Krankenhaus St. Georg-Hamburg. Röntgeninstitut. Leitender Arzt: Dr. Albers-Schönberg.

a) Medizinische Diagnostik. 1. Diapositive. — 2. Stereoskopische Aufnahme der mit Quecksilber injizierten Herzgefäße. Natürliche Größe. — b) Chirurgische Diagnostik. 1. Kompressionsblendenaufnahmen. — 2. Kompressionsblenden-Stereoskopaufnahme (Luxation) in natürlicher Größe. — c) Pathologisch-anatomische Präparate. Zu a, b und c sind den Aufnahmen genaue Erklärungen beigegeben. — d) Wasserkühlröhre (Walter-Müller), welche die höchste bisher bekannt gewordene Lebensdauer 101 214 Sekunden Gesamtexposition bei voller Belastung erreichte.

Landeskrankenhaus Brünn. Dr. Karl Katholicky, Primararzt.

1. a) Photographien einer 60 Jahre alten Frau mit einer nur eine Tibia betreffende Osteomalacie nach Paget in drei Stellungen, b) ein Stereoskopbild der Kranken, c) 6 Röntgenaufnahmen und Röntgenpositive desselben Falles. — 2. Photographien des rechten Beines eines 16 Jahre alten Mädchens mit Pseudoarthrose nach intrauteriner Fraktur des Unterschenkels — Abknickung im rechten Winkel — ein Röntgenpositiv dieses Falles vor der Operation. — 3. Röntgenpositive nach der Operation (Knochennaht der Tibia, der Fibuladefekt wurde durch Einpflanzung von Elfenbeinstiften ersetzt) — Heilung — ein Röntgennegativ des obigen Falles von Osteomalacia (Paget) — ein Röntgennegativ der Pseudoarthrose nach intrauteriner Fraktur (der obige Fall).

Mechano-Therapeutisches Institut der Universität Berlin. San.-Rat Dr. Schütz und Dr. Albert Meyer.

Originalbilder aus der Sammlung des Instituts.

Massachusetts General-Hospital Boston U. S. A. Drs. Goldthwaite, Osgood und Böhm Vertretung: Dr. Albert Meyer.

Die sogenannten „chronisch-rheumatischen" Gelenkerkrankungen im Röntgenbilde.

Roosevelt-Hospital New York. Röntgeninstitut. Dr. L. G. Cole.

1. Eine Aufnahme der normalen Niere und Milz beim Lebenden. — 2. Blut in den anastomosierenden Gefäßen des Knies. — 3. Bronchien und Bronchiolen der normalen Lunge.

Universitäts-Institut für Lichtbehandlung Berlin. Prof. Dr. Lesser und Dr. H. E. Schmidt.

1. Photographien von Kranken vor und nach der Röntgenbehandlung. — 2. Moulagen. — 3. Präparate.

Kgl. Universitäts-Poliklinik für orthopädische Chirurgie Berlin. Dir. Geh. Med.-Rat Prof. Dr. Hoffa.

Die Coxa vara im Röntgenbilde. Diapositive von Röntgenaufnahmen.

Dr. **Albers-Schönberg,** Hamburg.

a) Diapositive von Nierenstein- und Harnleitersteinaufnahmen. — b) Nierensteinaufnahmen mit deutlich dargestellter Niere. — c) Knochenstrukturaufnahmen vom Lebenden, hergestellt mittels der Kompressionsblendentechnik. — d) Zahnaufnahmen, Negative. — e) Positive von Kompressionsblendenaufnahmen. — f) Zeichnungen nach Zahnnegativen. — g) Schädel ägyptischer Mumien (Positive). — h) Inkaschädel (Positive).

Dr. **Balsamoff,** Sofia.

1. Röntgenogramm eines mediastinalen und peribronchialen Drüsenpakets. — Röntgenogramme verschiedener Fälle der Lungentuberkulose. — 3. Röntgenogramm von Rippennekrose vor der Operation. — 4. Röntgenogramm desselben Falles nach Resektion einer Rippe.

Dr. **Alexander,** Késmark, Ober-Ungarn.

I. Embryo-Bilderserie (von den ersten Ossifikationen angefangen) 59 Originalbilder. — II. Entwickelung der knöchernen Wirbelsäule. I. H. 35 Originalbilder mit Zeichnungen. — III. Entwickelung der knöchernen Wirbelsäule. II. H. Zerlegte Wirbelsäule. 5 Originalbilder. — IV. Entwickelung der knöchernen Wirbelsäule. Manuskript (ungarischer Text). — V. Entwickelung des knöchernen Handskeletts. I. T. Intrauterines Leben. 60 Originalbilder, Zeichnungen: Ungarischer Text. — VI. Entwickelung des knöchernen Handskeletts. II. T. Extrauterines Leben. 42 Originalbilder, Zeichnungen: Ungarischer Text. — VII. Die Knochenbewegungen im Carpus bei den verschiedenen Handbewegungen. 11 Originalbilder. — VIII. Originalzeichnungen betreffend die Knochenbewegungen im Carpus (Zeichnungen nach Originalplatten). 9 Tafeln, 16 Zeichnungen (mehrfarbig). — IX. Die Knochenbewegungen der Hand. 5 Originalzeichnungen. Doppelte Größe. Vergleichsbilder. — X. Die Knochenbewegungen im Carpus bei Adduktion und Abduktion des Daumens. 3 Zeichnungen (mehrfarbig). — XI. 46 Originalbilder aus der Entwickelungsgeschichte des knöchernen Fußgerüstes. — XII. Einzelne Bilder zum Thema: Entwickelung der knöchernen Schädelbasis. 12 Originalbilder. — XIII. Hand und Kniegelenk. 9 Originalbilder. — XIV. Bilder verschiedener Tiere. 23 Originalbilder. — XV. Embryonen (zerlegte Wirbelsäule usw.). 17 Orig.-Platten. — XVI. Embryonen (zerlegte Wirbel-

säule u. a. m.). 16 Orig.-Platten. — XVII. Embryonen u. a. m. 29 Platten. — XVIII. Varia (Hand, Fuß, Schädelbasis, Ellbogen). 19 Orig.-Platten. — XIX. Die Bewegung der Handknochen bei den verschiedenen Handbewegungen. 16 Orig.-Platten.

Dr. **C. Comas** und Dr. **A. Prió**, Cabineto medico, Barcelona.

Röntgenbilder von: Nadel in der Luftröhre, Aufnahme in Rücken- und Seitenlage. — Zahngebiß im Schlunde, Aufnahme in Rücken- und Seitenlage. — Fischgräte im Vorderarm. — Deformität der Zähne. — Luxation des Radius und Bruch der Ulna (stereoskopisch). — Thorax. Kyphose mit Atrophie des Humerus und Skapula. — Coxo-Arthrokace. — Dopp. angeb. Luxatio coxo-femoral (stereoskopisch). — Luxatio congen. des Hüftgelenkes beiderseitig. — Osteomalacie. — Osteosarkom des Femurs. — Osteosarkom des Cubitus (stereoskopisches Paar). — Osteosarkom der Tibia. — Osteosarkom des Femurs. — Osteoma des Daumens. — Dermoidcyste. — Anlage der Apparate von Dr. Comas zur Herstellung von Röntgenaufnahmen im Amphitheater der Barcelona med. Fakultät in der Sitzung von 1896 (I. öffentliches Experiment in Spanien). — Röntgenaufnahmen bei der vorgenannten Sitzung.

Dr. med. **H. Gocht**, Halle a. S.

1. Original-Negative. — 2. Eine Lochkamera. — 3. Hilfsapparate zur Röntgenröhrenkontrolle.

Prof. Dr. **Hildebrand**, Marburg.

1. Stereoskopischer Röntgenatlas. 6 Lieferungen. — 2. 8 Brustaufnahmen mit besonderer Berücksichtigung der Aorta. — Eine Brustaufnahme: Seltener Fall von Eventratio diaphragmatica. (Hergestellt von Prof. Hildebrand und Dr. Haß.)

Dr. **Max Immelmann**, Berlin.

1. Negative, Nierensteine. Oesophagusdivertikel. Sarkom von einer Rippe ausgehend. — 2. Diapositive, Zahnaufnahmen. — 3. Photographie, Orthophotographien des Herzens.

Dr. **G. Kaiser**, Staatl. konz. Institut für Licht-, Elektrotherapie und Röntgenographie, Wien IX.

Die ersten sechs Röntgenaufnahmen in Österreich in 1895 und 1896.

Prof. Dr. **Wilh. Harvey King**, New York.

Ein Radioskop mit vier Feldern von verschiedenem Metall.

Prof. Dr. **Killian**, Freiburg i. B.

Röntgenaufnahmen.

Dr. **Alban Köhler**, Wiesbaden.

Röntgenogramme der Wirbelsäule, der Hüfte und der Eingeweide.

Prof. Dr. **Lassar**, Berlin.

Moulagen und farbige Diapositive zur Röntgentherapie.

Dr. **C. L. Leonard**, Philadelphia.

1. Regulier-Röntgenröhre mit Doppelvakuum nach Syme. 2. Milliampéremeter nach Weston-Snook.

Dr. **Lilienfeld**, Leipzig.

Röntgenogramme.

Dr. **Höftmann** und Dr. **Matthias**, Königsberg i. Pr.

Röntgenogramme (Originalplatten).

Dr. **John Macintyre**, Glasgow.

Röntgenbilder a. d. J. 1896: Nierenstein. Fremdkörper im Oesophagus, Herz, Kehlkopf.

Prof. Dr. **H. Oppenheim** und Dr. **R. Cassirer**, Berlin. Ausgewählte Röntgenaufnahmen neurologischen Inhalts.

1. Tabische Arthropathie und Spontanfraktur im Bereich des rechten Fußgelenkes. — 2. Dasselbe. — 3. Tabische Arthropathie des linken Kniegelenkes und Spontanfraktur der Tibia. — 4. Tabische Arthropathie und Spontanluxation des linken Hüftgelenkes. — 5. Seit der Kindheit abgelaufene Poliomyelitis ant. ac. cervicalis dextra. Starke Atrophie des rechten Humerus. Schlottern des rechten Schultergelenkes usw. Aufnahme im 32. Lebensjahr. — 6. u. 6a. Abgelaufene Poliomyelitis ant. acuta cervicalis dextra. Starke Atrophie der Knochen. Vgl. 6 mit der gesunden Extremität 6a. — 7. Poliomyelitis anterior acuta lumbalis dextra. Atrophie der Knochen der rechten untern Extremität. — 9. Sarkom der 7. linken Rippe mit Übergreifen auf die Wirbelsäule. Klinisch: Bild des endovertebralen Tumors usw. Erfolgreiche Operation. — 10. Maligner Tumor des 11. Dorsalwirbels. Klinisch: Beginn mit Ischias-ähnlichen Schmerzen und atrophischer Lähmung des linken Beines. — 11. Gliosis lumbosacralis dextra. Atrophie des rechten Beines. Beteiligung des Knochenapparates. — 12. Kyphose der Halswirbelsäule nach lange abgelaufenem Wirbelleiden. — 13. Akromegalie-ähnliche Beschaffenheit der rechten Hand bei Syringomyelie. — 14. Gliosis spinalis cervicalis. Atrophische Vorgänge im Knochengewebe an den Phalangen, besonders der stärker betroffenen linken Hand. — 15. Trophische Störungen an den Füßen, besonders am rechten Fuß mit starker Beteiligung des Knochenapparates bei Tabes dorsalis. — 16. Gliosis spinalis cervicalis. Vasomotorisch-trophische Störungen an der rechten Hand. Akromikrie. — 20. Normaler Schädel. Aufnahme im frontalen Durchmesser. — 21. Vgl.

mit 20! Akromegalischer Schädel, insbesondere Vergrößerung der Sella turcica. — 22. Akromegalischer Schädel. Erhebliche Vergrößerung und Destruktion der Sella turcica. — 23. Schädelbasis bei Aufnahme im frontalen Durchmesser. Normal. — 24. Hyphophysistumor mit starker Ausbuchtung der Sella turcica. Vgl. mit 23! (1899.) Keine akromegalischen Symptome. — 25. Akromegalische Hand. — 26. Dasselbe. — 26a. Rechts akromegalische Langhand, links Hand eines normalen, großhändigen Individuums. — 27. Akromegalische Hand. — 27a. Dasselbe. — 28. Akromegalischer Fuß. — 29. Verschiedene Aufnahmen des skelettierten Schädels behufs Darstellung des Tumor cerebri. 1896. — 30. Knochenkallus bei Schädelfraktur. Normal. — 31a—d. Multiple hereditäre Exostosen bei Großvater, Vater und Kind. (31a—c von dem Vater, der an corticaler Epilepsie des linken Armes und der linken Gesichtshälfte leidet; 31d von dem Kinde.) — 32. Multiple Exostosenbildung. — 33. Normaler Schädel eines 18jährigen Mädchens; frontale Aufnahme. — 34. Hemiplegia spastica infantilis sinistra. Aufnahme im 17. Jahr. Atrophie des linken Humerus. 36. Costa spuria (und hysterischer Tremor des Armes). — 37. Costa spuria sinistra. Aus den Nervensymptomen diagnostiziert. (Zeichen einer spontan entstandenen Neuritis im Gebiet des linken Medianus und Ulnaris; keine lokalen Zeichen.) — 38. Costa spuria mit Symptomen betreffs des Plexus brachialis. — 39. Lähmung des Nervus peroneus dextr. bei einem Kinde. Schwierige Differentialdiagnose gegenüber abgelaufener Poliomyelitis. Keine Knochenatrophie. — 40. Lähmung des Nervus ulnaris sinistr. Krallenhand. Leichte Atrophie des 5. Metacarpus. — 41. Lähmung des linken Ulnaris traumatischen Ursprungs. Knochenbruch des Processus styloideus ulnae. Nur röntgenographisch diagnostiziert. — 42. Ulnarislähmung nach unbekannt gebliebener Affektion des Ellenbogengelenkes. — 46. Kongenitale Verdoppelung des Hallux bei myasthenischer Paralyse. — 47. Schwimmhautbildung zwischen der 1. und 2. Zehe des rechten Fußes ohne Knochenveränderung. Zeichen allgemeiner Nervosität. — 48. Erythromelalgie. Atrophische Prozesse am Knochengewebe, besonders der Phalangen. — 49. Knochenatrophie bei Erythromelalgie. Normal. — 50. Atrophie der Endphalangen bei Raynaudscher Krankheit. — 51. u. 51a. Atrophie der Knochen (Endphalangen bei Sklerodaktylie). — 52. Beteiligung der Knochen bei Sklerodaktylie und Raynaudscher Krankheit. — 53. Vasomotorisch-trophische Störungen der rechten Hand. Knochengewebsatrophie an den Phalangen des rechten Daumens. — 54. Sklerodermia circumscripta der linken Oberarm-Schultergegend. Atrophie des linken Schulterblatts und linken Humerus. — 55. Infantiles Myxoedem. — 56. Hemiatrophia facialis sinistra am linken Unterkiefer. — 57. Schädelmißbildung bei Lues hereditaria.

Dr. **J. Pflüger** und **M. Pflüger** D. D. S., Hamburg.

24 Aufnahmen von menschlichen Kiefern, welche verschiedene Stellungsanomalien und pathologische Prozesse an den Zähnen zeigen.

Prof. Dr. **Port**, Heidelberg und Zahnarzt **Schaefer-Stuckert**, Frankfurt a. M.

Zahnaufnahmen.

Dr. **A. Prió** (s. Comas und Prio), Barcelona.

Prof. Dr. **Eduard Schiff**, Institut für Röntgenographie und Röntgenotherapie. Wien I.

1. Photographien und Diapositive von Patienten vor und nach der Behandlung mit Röntgenstrahlen. — 2. Diapositive aus einer im Erscheinen begriffenen topographischen Anatomie in Röntgenaufnahmen für Künstler, herausgegeben von Dr. Hermann Heller, Dozent an der Technischen Hochschule und Kunstgewerbeschule in Wien, Dr. Eduard Schiff, Universitätsprofessor und F. A. Seligmann, akademischer Maler in Wien. — 3. Publikationen.

Dr. **Bruno Schürmayer**, Berlin.

Röntgenogramme, Bücher.

Dr. **T. Sjögren**, Stockholm.

Röntgennegative: Extrauterine Gravidität. — Ösophagusstriktur (Cancer). Die Lage und Größe der Verengung durch Wismutbrei veranschaulicht. — 4 Fälle von Hypophysistumoren (Vergrößerung der Sella turcica). — Nieren- und Ureterensteine.

Privat-Dozent Dr. **P. Straßmann**, Berlin.

10 Röntgenbilder von Doppelbildungen. — 1 Röntgenbild der Lage eines Pessars im Körper.

Dr. **A. Sträter**, Aachen.

1. Normaler Kinderschädel. — 2. u. 3. Spätrachitis (Hand). — 4. Divertikel des Ösophagus. — 5. Nierenstein. — 6. Schultergelenk mit Zerstörung der Gelenkknorpel und Knochenneubildung.

Dr. **P. Wichmann**, Hamburg.

Eine Röntgenröhre für Therapie.

Dr. **M. Zondek**, Berlin.

Röntgenaufnahmen chirurgischen Inhalts.

Physikalisch-technische Abteilung.

Allgemeine Elektrizitäts-Gesellschaft Berlin.

Doppelblende nach O. Pasche mit elektr. Antrieb. Neu. — Präzisionsorthoröntgenograph, neues Modell mit neuen Zeichenvorrichtungen. — Fahrbare Röntgeneinrichtung mit 45 cm Induktor. — Turbinenunterbrecher für Gleichstrom mit stellbarer Unterbrechungszahl und Stromschlußdauer. — Turbinenunterbrecher für Wechselstrom mit neuer Ausführung des Synchronismusanzeigers. — Röntgenröhren mit A. E. G.-Härteregulierung. — Neue A. E. G.-Röntgenröhre. — Großer Schalttisch mit Walterschaltung. — Schutzhandschuhe gegen Röntgenstrahlen. Neu. — Schutzplatten gegen Röntgenstrahlen. Neu.

Heinz Bauer & Co., Röntgenröhrenfabrik, Berlin W. 35, Lützowstraße 106.

Originalröhren System Ing. Heinz Bauer mit Drosselspule oder Vakuumröhre und kegelförmiger Anode. (D. R. P. ang.): Normalröhren (Spiegelhinterlage aus Kupfer, klauenförmige Fassung mit Rand, Kugelkontakte (ges. gesch.), regenerierbar, in den Größen von 12 bis 15 cm Kolbendurchmesser. — Röhren mit geblätterter Antikathode und Luftkühlung für starke Beanspruchung und Dauerbetrieb (D. R. P. ang.), Kugelkontakte, regenerierbar, in den Größen von 12 bis 25 cm Kolbendurchmesser. — Röhren mit Wasserkühlung für starke Beanspruchung und Dauerbetrieb (D. R. P. ang.), Kugelkontakte, regenerierbar, in den Größen von 15 bis 25 cm Kolbendurchmesser. — Vorführung im Dunkelraum im Saal A3 der Originalröhren System Ing. Heinz Bauer und zwar der Normalröhren, der Röhren mit geblätterter Antikathode und Luftkühlung für starke Beanspruchung und Dauerbetrieb, der Röhren mit Wasserkühlung, sowie Spezialröhren. Hochspannungsquelle: Funkentransformator mit geschlossenem Eisenkern, Funkeninduktor 50 cm Schlagweite, beide betrieben mit Quecksilberstrahlunterbrecher, sämtlich Konstruktionen der Elektrotechnischen Fabrik Hans Boas, Berlin O.

Max Becker & Co., Hamburg-Uhlenhorst.

Röntgenröhren.

Richard Bosse & Co., Berlin.

1. Komplettes Röntgen-Instrumentarium bestehend aus: a) Funkeninduktor für 50 cm Funkenlänge. — b) Marmortableau mit Konsol für den Induktor. — c) Quecksilberstrahl-Unterbrecher mit regulierbarem Stromschluß. D. R. P. d) Stativ für die Röntgenröhre. e) Röhre, Leuchtschirm usw. — 2. Funkeninduktor für 20 cm Funkenlänge auf Kondensatorkasten mit Platin-Unterbrecher.

R. Burger & Co., Berlin N., Chausseestr. 2e, Spezialfabrik für Röntgenröhren.

Röntgenröhren verschiedener Art. — Röntgenröhren ohne Vakuumregulierung. — Röntgenröhren mit einfacher Vakuumregulierung. — Röntgenröhren mit automatischer Vakuumregulierung. (D. R. P. ang.). — Röntgenröhren mit Wasserkühlung. D. R. P. — Röntgenröhren für therapeutische Zwecke.

Myl. Ehrhardt, Berlin N., Ackerstr. 132, Meyerhof, Fabrik für Glühlampen und Röntgenröhren.

Röntgenröhren.

Elektrotechnisches Laboratorium **Friedrich Dessauer,** Aschaffenburg.

1. Sammlung von Originalröntgenplatten. — 2. Sammlung von Originalnegativen. — 3. Konstruktive Neuerungen.

Grissonwerk, G. m. b. H., Heidenau b. Dresden.

Grisson-Resonator, Universalinstrumentarium ohne Unterbrecher, für Röntgenbetrieb, elektro-magnetische Therapie, Hochfrequenz, Faradisation, Kaustik, Vibrationsmassage usw. für Gleichstrom- und Wechselstromanschluß. — Grisson-Gleichrichter zur direkten vollkommenen Umwandlung von Wechselstrom und Gleichstrom für jeden Verwandlungszweck.

W. A. Hirschmann, Berlin N., Ziegelstraße 30, Fabrik elektro-medizinischer Apparate.

1. 12 Röntgen-Instrumentarien in verschiedener Ausstattung und Größe: a) 3 transportable Röntgenapparate in verschließbaren Kästen mit Induktoren von 25 cm, 30 cm und 35 cm Funkenlänge. b) 3 stationäre Röntgen-Einrichtungen mit Induktoren von 40 cm, 45 cm und 50 cm Funkenlänge mit rotierendem Quecksilberunterbrecher. c) 1 stationäre Röntgen-Einrichtung mit Induktor von 50 cm Funkenlänge für elektrolytischen und Quecksilberunterbrecher. d) 2 Röntgen-Instrumentarien in Tischform, fahrbar, für Quecksilberunterbrecher sowie elektrolytischen und Quecksilberunterbrecher. e) 1 Röntgen-Einrichtung für Betrieb durch Gleichstrom und eigener durch Spiritusmotor betriebener Elektrizitätsquelle, Modell für das Rote Kreuz, (in sechs Exemplaren auf dem russischen Kriegsschauplatz in Benutzung. f) 2 kleine Röntgen-Einrichtungen in der Form von Wandschränken mit Induktoren von 30 cm und 40 cm Funkenlänge. — 2. Einfache Schalttafeln für kleine Röntgen-Instrumentarien. — 3. Funkeninduktoren verschiedener Form für Funkenlängen von 30 cm, 40 cm, 50 cm und 60 cm. — 4. Rotierende Quecksilberunterbrecher. — 5. Lagerungstische mit Kompressions- und Fixierungsvorrichtungen, speziell zur Herstellung von Aufnahmen zur Diagnose von Nierensteinen, Beckenaufnahmen usw. — 6. Kollektionen von Aufnahmen von Nierensteinen, der Lendenwirbelsäule, des Beckens und Vergleichsaufnahmen zur Demonstration der Wirkung der schmerzlosen mechanischen

Kompression. — 7. Stative für Röntgenröhren mit Schutzvorrichtung und Blenden der verschiedensten Form. — 8. Demonstrationsapparate für Röntgennegative. — 9. Apparat zur Orthoröntgenographie mit Lagerungsstütze für den Patienten für jede Art der Aufnahme der Herzgrenzen einschließlich der Orthophotographie nach Dr. Immelmann. — 10. Hilfsinstrumentarium für die Entwicklung der Röntgenplatten und Einrichtung des Dunkelzimmers. — 11. Röntgenröhren mit regelbarem Vakuum und Wasserkühlung, Röntgenröhren nach Dr. Alb. Köhler zur Bestimmung der Intensität der Bestrahlung. — 12. Durchleuchtungsschirme in verschiedenen Formen mit Schutzvorrichtung und Bleiglasdecken.

August Horn, Fabrik photograph. Apparate, Wiesbaden.

1. Röntgenstereoskopkassette zur Herstellung von stereoskopischen und gewöhnlichen Aufnahmen. — 2. Röntgenstereoskop-Apparat zu plastischer Betrachtung der mit der Röntgenstereoskopkassette hergestellten Platten und Papierbilder. — 3. Einfaches Stativ zum Befestigen des Beleuchtungsapparats.

Richard Jahr, Trockenplattenfabrik, Dresden.

1. Röntgen-Negative sowie Positive und Diapositive. — 2. Röntgen-Platten von außergewöhnlich hoher Empfindlichkeit und kräftiger Deckung. — 3. Röntgen-Doppelschicht-Platten für besonders schwierige Aufnahmen. — 4. Diapositiv-Platten. — 5. Entwickler-Lösungen, besonders geeignet für die Hervorrufung von Röntgenaufnahmen.

Keiser & Schmidt, Berlin.

Funkeninduktoren. — Neues Galvanometer Deprez d'Arsonval. — Kompensationsapparate, Präzisions-Volt- und Ampèremeter, Elektr. Meßinstrumente.

Koch & Sterzel, Spezialfabrik für Röntgenapparate, Dresden-A.

Röntgenapparate nach Koch-Sterzel D. R. P. angem.: 1. Schließungslichtfreie Bikathoden-Röntgenröhren mit Ventilcharakter. — 2. Stationäre Wechselstrom-Röntgen-Einrichtung Type A mit Hochspannungstransformator und Niederspannungs-Ventileinrichtung vorzugsweise für Verwendung von Bikathoden-Röntgenröhren. — 3. Stationäre Wechselstrom-Röntgen-Einrichtung Type B mit Hochspannungstransformator, Niederspannungs-Ventileinrichtung und Hochspannungs-Gleichrichter nebst Meßeinrichtung für Röhrenspannung und Strom mit Zubehör. — 4. Transportable Röntgen-Einrichtung mit gleichrichtendem Wechselstromunterbrecher nach Koch und Induktor von 30 cm Funkenlänge, umschaltbar für Betrieb mit Gleichstrom und demselben Unterbrecher. — 5. Einfache Blende zur Befestigung an der Röntgenröhre selbst.

Fabrik elektrischer Apparate Dr. **Max Levy,** Berlin N., Müllerstr. 30, „Elektro-Hof".

1. 2 Röntgen-Einrichtungen für Gleich- und Wechselstrom ohne Unterbrecher mit Funkentransformatoren bzw. normalem Induktor mit Vorschalttransformator (D. R. P. D. R. G. M.). — 2. 1 Röntgen-Einrichtung mit 40 cm Induktor und Friktionsunterbrecher (D. R. P. D. R. G. M.). (Neuestes Unterbrechersystem mit minimalem Quecksilberverbrauch ohne Pumpen und Düsen.) — 3. 2 Röntgeneinrichtungen mit 40 und 50 cm Induktor, mit variabler Selbstinduktion und dreifachem Wehnelt-Unterbrecher, fahrbarem Apparatentisch bzw. Marmor-Wandschalttafel. — 4. 1 transportable Röntgen-Einrichtung mit 25 cm Induktor und Simonunterbrecher. 1 Desgl. jedoch mit fester Marmor-Wandschalttafel. — 5. Röntgenröhren mit unterdrückter Schließungsstrahlung (D. R. P. D. R. G. M.) sowie neue Intensitiv-Röntgenröhren. — 6. Röntgenschutzvorrichtungen: Schutzwand, Schutzhandschuhe, Schutzbrille, Schutzmütze, Schutzschürze, Bartschutz. — 7. Diverse Röntgenblenden mit variabler Öffnung. — Röntgenblende für Uterusbehandlung nach Dr. Albers-Schönberg. — 8. Meßinstrument zur Messung des effektiven Stromes in Röntgenröhren. — 9. Transportable tragbare Dunkelkammer, Kassetten mit Metallkontrollmarken, diverse Stative, Durchleuchtschirme, Fluoroskope, Verstärkungsschirme, Schutzbehälter für Platten. — 10. Selbsttätig rotierender Ventilator.

Louis & H. Löwenstein, Berlin N., Ziegelstr. 28.

Transportable Röntgen-Einrichtung für 25 cm Funkenlänge, mit Platinunterbrecher für Akkumulatorenbetrieb. — Induktor für 30 cm Funkenlänge, mit elektrolytischem Unterbrecher. — Röntgen-Einrichtung in Schrankform mit Induktor für 50 cm Funkenlänge und Quecksilberstrahl-Unterbrecher für Anschluß an 110 Volt Gleichstrom. — Induktor für 100 cm Funkenlänge mit Quecksilberstrahl-Unterbrecher, für Anschluß an 110 Volt Gleichstrom. — Komplette Röntgen-Instrumentarien in verschiedenen Größen sowie neue Schutzvorrichtungen gegen Verbrennungen mittels Röntgenstrahlen. Ölpumpe zum Auspumpen von Röntgenröhren.

Max Kohl, Chemnitz i. S., Werkstätten für Präzisionsmechanik.

1 großer Funkeninduktor 650 mm Funkenlänge mit Kondensator, Pachytropschaltung, Schalttisch, dreifacher Wehnelt-Unterbrecher und Kontakttrommel-Unterbrecher. — Komplette Röntgen-Instrumentarien in verschiedenen Größen. — 1 Funkeninduktor 550 mm Funkenlänge ohne Kondensator, Pachytropschaltung und Schalttafel. — 1 transportabler Funkeninduktor sowie 1 transportables Dynamo mit Unterbrecher für Handbetrieb und 1 zusammenlegbares Röntgenstativ. — 1 Schau-

kasten mit Plattenschrank. — 1 Schutzkasten auf Stativ für Abblendung der Röntgenstrahlen. — 1 Bleiglasschutzhaube auf Stativ für Röntgenröhren. — 1 Stellrohrblende nach Kohl, gleichseitig für stereoskopische Aufnahmen. — 1 Schutzanzug, Kautschukbleiblech, Schutzbrillen. — 1 Meßstativ nach Hofmann. — 1 Röhrengestell. — 1 Ölpumpe mit Elektromotorbetrieb für das Auspumpen von Röntgenröhren.

Ernst Leitz, Wetzlar. Vertreter: Franz Bergmann, Berlin, Luisenstr. 45.

Epidiaskopischer Projektionsapparat.

Mitteldeutsche Elektrizitätswerke (G. m. b. H.), Berlin, Lindenstraße 112.

Röntgenapparate, System Dessauer, 3 stationäre und 1 transportable komplette Röntgenstation für Spitalbetrieb und praktische Ärzte. Für verschiedene Stromarten (werden sämtlich in Betrieb vorgeführt). — Blenden für Aufnahme und Durchleuchtung. Blendenorthoröntgenograph nach Dessauer. Hilfsgeräte für das Röntgenzimmer. Einrichtungen und Hilfsapparate für die Dunkelkammer des Röntgenlaboratoriums. Apparate für Bestrahlung. Negativstudienapparate.

C. H. F. Müller, Hamburg 5, Bremerreihe 24, Spezialfabrik für Röntgenröhren.

Ausstellung einer Kollektion Röntgenröhren.

Neue Photographische Gesellschaft, Steglitz b. Berlin.

Aufnahmen und Kopien auf Spezial-N. P. G.-Röntgenpapier.

Elektrizitäts-Gesellschaft Polyphos, München.

Komplette Röntgen-Einrichtung. Spezialapparate für Röntgenographien und Durchleuchtung, Röntgenröhren nach Dr. Rosenthal. Diverse Hilfsapparate und Utensilien für Röntgentherapie und -Diagnostik, Röntgenogramme. Operationstisch nach Dr. Grashey (während der Operation bei Tageslicht kann gleichzeitig das Röntgenbild beobachtet werden). Orthoröntgenograph nach Prof. Dr. Moritz, Aufnahmevorrichtung nach Prof. Dr. Rieder.

Elektrizitäts-Gesellschaft „Sanitas“, Berlin.

6 Röntgenapparate.

Reiniger, Gebbert & Schall, Erlangen.

Induktoren, Unterbrecher, elektrolytische und statische Gleichrichter, neue Blendenapparate, Regulierapparate für alle Stromarten, neue Röntgenröhren, hochempfindliche Leuchtschirme mit Zeichenvorrichtung und Schutzschalen, Röntgenoperationstisch, Gummischutzblenden, Präzisionsorthoröntgenograph, Fremdkörperlokalisatoren, Präzisionshärteskalen, Quantimeter nach Dr. Kienböck, Schutzvorrichtungen.

Trockenplattenfabrik Dr. C. Schleußner, Aktiengesellschaft, Frankfurt a. M.

Röntgenplatten.

Franz Schmidt & Haensch, Berlin, Prinzessinnenstr. 16. Optische und mechanische Werkstätten.

1 Projektionsapparat für durchsichtige Gegenstände. — 1 Projektionsapparat für undurchsichtige Gegenstände.

Rich. Seifert & Co., Hamburg 13.

Röntgen-Einrichtung nach Dr. Walter und Dr. Albers-Schönberg, Hbg. Funkentransformatoren zum direkten Betrieb mit Wechselstrom ohne Umformer, ohne Gleichrichter, ohne Unterbrecher, Schaltung nach Dr. Walter, D. R. P. angemeldet. — Fokometer nach Dr. Walter: Apparat zum Messen des Brennpunktes einer Röntgenröhre D. R. P. — Härteskalen für Röntgenröhren nach Dr. Walter D. R. P. und nach Benoist in Walterscher Umänderung. — Schutzvorrichtungen gegen Röntgenstrahlen: Bleischutzkasten, Brillen, Schirme mit Bleiglasschutz usw. — Meßinstrumente für Röntgenstrahlen.

Siemens & Halske, Aktien-Gesellschaft, Berlin. Wernerwerk, Charlottenburg-Westend.

Röntgen-Einrichtung für direkten Anschluß an ein Gleichstromnetz von 65—250 Volt, mit 50 cm Induktor auf Konsolen, fahrbarem Schalttisch bzw. Schalttafel und Wehnelt-Unterbrecher. — Röntgen-Einrichtung mit großem Schalttisch nach Dr. Walter und Induktor für 100 cm Schlagweite mit Wehnelt-Unterbrecher. — Röntgen-Einrichtung zum direkten Anschluß an ein Gleichstromnetz für Spannungen von 300—600 Volt, mit Wehnelt- bzw. Quecksilberunterbrecher. — Röntgen-Einrichtung zum direkten Anschluß an das Wechselstromnetz, für Spannungen von 100—250 Volt. — Transportable Röntgen-Einrichtung zum Betrieb mit Akkumulatoren oder Netzspannung. — Benzindynamo mit Schalttafel für Dynamo, zum Betrieb einer Röntgen-Einrichtung. — Funkeninduktoren von 20, 30, 40, 50, 60 und 100 cm Schlagweite, zum Betrieb mit Wehnelt- oder Quecksilberunterbrecher. — Diverse Wehnelt- und Simon-Unterbrecher. — Tantal-Röntgenröhren. (D. R. P.) — Kondensatormaschine (System Dr. Wommelsdorf, verbesserte Influenzmaschine für den Betrieb von Röntgenröhren.) — Kompressionsblenden mit 13 cm Rohr, mit Untersuchungstisch (in einfacher Ausführung) nach Dr. Albers-Schönberg. — Kompressionsblende mit Stereoskoprohr, mit Untersuchungstisch

(in eleganterer Ausführung) nach Dr. Albers-Schönberg. — Preßzylinder von 10 cm Durchmesser für die Kompressionsblende. — Kastenblende nach Dr. Albers-Schönberg für die Kompressionsblende. — Bleiglaseinsätze für die therapeutische Verwendung der Kompressionsblende. — Orthodiagraph (Herzmeßapparat) für vertikale und horizontale Stellung. — Röntgenröhrenstative. — Röntgenpositive von Aufnahmen, die von Dr. Albers-Schönberg mit der Kompressionsblende hergestellt worden sind.

Dr. **Heinr. Traun & Söhne,** vorm. Harburger Gummi-Kamm Co., Hamburg.

Hartgummiröhren für Funkeninduktorien (auf Isolation geprüft). — Hartgummiplatten, Scheiben, Mäntel. — Bleischutzplatten mit Idealgummi furniert.

Röntgen-Literatur.

Johann Ambrosius Barth, Verlagsbuchhandlung, Leipzig, Roßplatz 17.

Zeitschrift für Elektrotherapie. 1904, 1905. Herausg. Dr. Hans Kurella, Breslau. — 14 Photographien mit Röntgenstrahlen. 1896. Prof. Dr. Walter König.

Dr. **Béla Alexander,** Késmark (Ungarn).

1. Die Knochenbewegungen in den Karpalgelenken bei den verschiedenen Handbewegungen. — Verschiedene Aufsätze.

Dr. **C. Comas,** Barcelona.

Verschiedene Aufsätze.

Dr. **W. Cowl,** Berlin W.

v. Ziemssen und Rieder, München. Die Röntgenographie in der inneren Medizin bzw. Roentgenography in internal Medicine. Atlas mit Text (typische Fälle). Wiesbaden, 1902. J. F. Bergmann. Schjerning und Kranzfelder-Berlin. Versuche zur Feststellung der Verwertbarkeit Röntgenscher Strahlen für medizin.-chirurg. Zwecke. Veröffentlichungen a. d. Gebiete d. Militärsanitätswesens. Heft 10. Berlin 1896. — Archives of Physiological Therapy. Editor Dr. C. E. Skinner, New-Haven. U. S. A. — Medical Electrology and Radiology. Editor Archibald D. Reid. M. R. C. S.; M. R. C. P. London. — Journal of Treatment (phys. Therapy). Editor Dr. S. H. Monell, New York.

Prof. **Emile Dupont,** Brüssel.

„Manuel pratique de Radiologie Médicale" par le Docteur Emile Dupont.

Lucas Gräfe & Sillem, Verlagsbuchhandlung, Hamburg.

1. Archiv und Atlas der normalen und pathol. Anatomie in typischen Röntgenbildern. 12 Bände. — 2. Fortschritte auf dem Gebiete der Röntgenstrahlen. Band I, II, V, VI, VII, VIII. (Heft 1—4.) — 3. Albers-Schönberg, die Röntgentechnik.

Hachmeister & Thal, Verlagsbuchhandlung, Leipzig.

Konstruktion, Bau und Betrieb von Funkeninduktoren und deren Anwendung, mit besonderer Berücksichtigung der Röntgenstrahlentechnik vom Physiker Ernst Ruhmer, mit 338 Abbildungen und 4 Tafeln. Preis geb. M. 8.50. — Kurzer Überblick über die Grundzüge der Röntgentechnik des Arztes, von Dr. Carl Bruno Schürmayer, Spezialarzt der Elektrotherapie und Röntgentechnik, Hannover. Mit 13 Abbildungen und 4 Tafeln. Preis M. 2.—.

Prof. Dr. **Hildebrand,** Marburg (s. oben S. 38).

Otto Nemnich. Verlag, Leipzig.

Dessauer u. **Wiesner,** Kompendium der Röntgenographie.

Prof. Dr. **Port,** Heidelberg.

Sammlung zahnärztlicher Aufsätze auf dem Gebiete der Röntgenstrahlen.

Rebman (siehe Urban und Schwarzenberg.)

Reuther & Reichard, Verlagsb. Berlin.

Donath, Die Einrichtungen zur Erzeugung der Röntgenstrahlen.

Prof. Dr. **E. Schiff,** Wien (s. oben S. 42).

Generalarzt Dr. **Stechow,** Hannover.

1. Über Technik und Resultate der Röntgenphotographie mit Demonstrationen. Vortrag gehalten in der militärärztlichen Sektion der VIII. Allmänna Svenska Läkaremötet in Stockholm den 5.—7. August 1897. — 2. Über die Verwendung der Röntgenstrahlen bei der Armee im Frieden und im Kriege. Vortrag gehalten in der Sektion für Militärmedizin des XII. internationalen medizinischen Kongresses zu Moskau den 19.—26. August 1897. — 3) Fußödem und Röntgenstrahlen. Sonderabdruck aus der „Deutschen Militärärztlichen Zeitschrift." 1897. — 4. Brüche der Mittelfußknochen, eine häufige Ursache von Fußödem. Vortrag mit Demonstration von Röntgenphotographien, gehalten in

der 8. Sektion für Militär-Hygiene des IX. internationalen Kongresses für Hygiene und Demographie zu Madrid den 10.—17. April 1898. — 5. Fractures des os métatarsiens une cause fréquente de l'accroissement des pieds. No. 4 in französischer Bearbeitung. — 6. Über die für den Sanitätsdienst erforderliche feinere Diagnose kleinster Verletzungen und Abweichungen vom Normalen mit Hülfe der Röntgenstrahlen. Vortrag gehalten in der Sektion für Militärmedizin des XIII. internationalen medizinischen Kongresses zu Paris den 2.—10. August 1900. — 7. Sur la diagnose plus perfectionnée, exigée par le service de santé, des lésions et altérations minimes à l'aide des rayons-X. No. 6 in französischer Bearbeitung.

A. Stubers Verlag (G. Kabitzsch), Würzburg.

Dessauer, Fr., Röntgenologisches Hilfsbuch. Eine Sammlung von Aufsätzen über die Grundlagen und die wichtigsten Hilfsmethoden des Röntgenverfahrens. Mit einem Anhang über Radioaktivität. — Geigel, Prof. Dr., R. Der gegenwärtige Stand der Radiotherapie. — Sommer, Dr., E. Anatomischer Atlas in stereoskopischen Röntgenbildern. Knochen und Gelenke (mit 2 Stereoskopen zur Benutzung).

Urban und **Schwarzenberg**, Verlagsb., Berlin, mit **Rebman** (limited), Verlag. London.

Freund: Radiotherapie. — Freund: Radiotherapy. — Eulenburg, Kolle, Weintraud: Lehrbuch der klinischen Untersuchungsmethoden. Band I. Abt. IV.: Cowl: Diagnostik und Untersuchungsmethoden mittels Röntgenstrahlen. — Archives of the Röntgen Ray. Red. C. A. Wright, F. R. C. S., W. Deane Butcher, M. R. C. S. und H. G. Piffard, M. D., LLD. London and New York.

Dr. **M. Weinberger**, Wien.

Röntgenatlas von Thoraxaufnahmen mit erläuterndem Text.

III. Teil.

Wissenschaftliche Sitzungen.

Übersicht über die Sitzungen und die in denselben gehaltenen Vorträge.

I.

Sonntag, den 30. April, mittags 12 Uhr.

Eröffnungssitzung.

Eröffnungsrede des Vorsitzenden des Kongresses, Herrn **Prof. Dr. R. Eberlein**-Berlin.

Begrüßung des Kongresses durch Herrn **Geh. Ober-Regierungs-Rat Wever,** Unterstaatssekretär im preußischen Ministerium der geistlichen, Unterrichts- und Medizinal-Angelegenheiten und

durch Herrn **Charles L. Leonard** M. D.-Philadelphia, Vertreter der American Medical Association und der American Röntgen-Ray Society, — im Namen der ausländischen Gesellschaften.

Einführender Vortrag über die „Bedeutung der Röntgenstrahlen für die Medizin" von Herrn **Dr. M. Immelmann**-Berlin, Schriftführer des Kongresses.

Eröffnung der Ausstellung durch den Vorsitzenden Herrn **Prof. Dr. R. Eberlein**-Berlin.

Rundgang durch die Ausstellung unter Führung von Herrn **Dr. W. Cowl**-Berlin, Kassenführer des Kongresses.

II.

Montag, den 1. Mai.

Vormittags 9 Uhr.

I. Medizinische Sitzung.

1. Herr **von Leyden**-Berlin: Röntgenstrahlen und Innere Medizin, insbesondere Wirbel- und Rückenmarkserkrankungen.
2. „ **Grunmach**-Berlin: Über diagnostische Erfolge der Röntgenstrahlen bei inneren Leiden.
3. „ **Hoffa**-Berlin: Die Röntgenographie in der Orthopädie.
4. „ **Bassenge**-Berlin: Kasuistischer Beitrag zur Diagnose der Osteomalacia chronica hypertrophica deformans mit Hilfe der Röntgenstrahlen.
5. Herren **Lenhartz** und **Kifsling**-Hamburg: Über den Nutzen des Röntgenbildes für die operative Behandlung des Lungenbrandes.
6. „ **Haret** et **Tuffier**-Paris: Localisation et Extraction des projectiles par un procédé basé sur la simple radioscopie.
7. Herr **Settegast**-Berlin: Röntgen-Diagnostik bei Verletzungen der Malleolen der Fußwurzelknochen.
8. „ **Brauner**-Wien: Radiologische Diagnostik der Magenerkrankungen an einigen Fällen erläutert.
9. „ **Miller**-Berlin: Die Röntgenstrahlen im Dienste der Zahnheilkunde.
10. „ **Eberlein**-Berlin: Stand und Ziele der Röntgenologie in der Tierheilkunde.
11. „ **Reid**-London: On the X-ray diagnosis of calculi in the urinary tract.

III.

Nachmittags 3 Uhr.

II. Medizinische Sitzung.

12. Herr **Leonard**-Philadelphia: Meine Resultate bei der Diagnose der Nieren- und Ureterensteine.

13. Herren **Prió** und **Comas**-Barcelona: Zur Kasuistik der Nierenstein-Diagnose mit Hilfe der Röntgenstrahlen.
14. Herr **Cowl**-Berlin: Versuche über die Abbildung von Harnsäure- und anderen Steinen im feuchten Medium.
15. „ **Crzellitzer**-Berlin: Über neue Versuche zur Frage der Sichtbarkeit der Röntgenstrahlen.
16. „ **Riedinger**-Würzburg: Über Masernosteomyelitis im Röntgenbild.
17. „ **Ludloff**-Breslau: Die Verletzungen der Lendenwirbelsäule und des Kreuzbeins. Demonstration von Photogrammen der Verletzungen der Hals- und Lendenwirbelsäule.
18. „ **Levy-Dorn**-Berlin: Erfahrungen und einiges Neue auf dem Gebiete der Röntgenstrahlen.
19. „ **Zondek**-Berlin: Zur Differential-Diagnose der Knochenveränderungen im Hinblick auf das Röntgenbild.
20. „ **Köhler**-Wiesbaden: Frühdiagnostik der kindlichen Lungendrüsentuberkulose (mit Projektionen).
21. „ **Hennecart**-Sedan: Contribution à l'étude du diagnostic de la tuberculose pulmonaire au début.
22. „ **Balsamoff**-Sofia: Les glandes conglomerées du médiastiné et le ganglion peribronchique radiographie. Leur importance pour le diagnostique précoce de la tuberculose.
23. „ **Katholicky**-Brünn: Über Osteomalacia chron. deform. hypertrophica des Schienbeins

IV.

Abends 8 Uhr.

Projektionsabend.

24. Herr **Rumpel**-Berlin: Die Tumoren und entzündlichen Erkrankungen des Knochensystems in typischen Röntgenbildern.
25. „ **Joachimsthal**-Berlin: Dauerresultate der unblutigen Behandlung der angeborenen Hüftverrenkung im Röntgenbilde.
26. „ **Bade**-Hannover: Die Bedeutung der Röntgenstrahlen für die Lehre von der angeborenen Hüftverrenkung.
27. „ **Sträter**-Aachen: Über Schädel- und Nierenaufnahmen.
28. „ **Albers-Schönberg**-Hamburg: Demonstration zweier ägyptischer Mumien (Röntgenaufnahmen).
29. „ **Strafsmann**-Berlin: Untersuchungen an Doppelmißbildungen mit Röntgenstrahlen.
30. „ **Eberlein**-Berlin: Tierische Mißbildungen im Röntgenbilde und einige andere Aufnahmen aus dem Gebiete der Tierheilkunde.
31. „ **Fränkel**-Berlin: Die Entwickelung des chinesischen Damenfußes im Röntgenbilde.

V.

Dienstag, den 2. Mai.

Vormittags 9 Uhr.

I. Physikalisch-technische Sitzung.

32. Herr **Wertheim-Salomonson**-Amsterdam: Leistungsmessung an Induktorien.
33. „ **Walter**-Hamburg: Über die Messung der Intensität der Röntgenstrahlen.
34. „ **Gocht**-Halle a. S.: Über Röntgenröhren und Untersuchungen mit der Lochkammer.
35. „ **Grunmach**-Berlin: Über neue Apparate zur Röntgenforschung.
36. „ **Rosenthal**-München: Über einige Neuerungen am Röntgen-Instrumentarium.
37. „ **Alexander**-Késmark (Ober-Ungarn): Momente aus der Entwickelung des knöchernen Handskeletts.

38. Herr **Dessauer**-Aschaffenburg: Ziele der Röntgentechnik.
39. „ **O. Pasche**-Bern: Über die Ausschaltung der Sekundärstrahlung durch bewegliche Blendensysteme (mit Demonstrationen am Modell der A. E. G.).

VI.

Nachmittags 3 Uhr.

II. Physikalisch-technische Sitzung.

40. Herr **Max Levy**-Berlin: Neues aus der Röntgentechnik:
    a) Über Schutzvorrichtungen gegen Röntgenstrahlen.
    b) Ein neues Unterbrechersystem (Friktionsunterbrecher).
    c) Röntgenbetrieb ohne Unterbrecher.
41. „ **Koch**-Dresden: Über neue Apparate zur Erzeugung von Röntgenstrahlen.
42. „ **Wichmann**-Hamburg: Demonstration einer Röntgenröhre für Therapie.
43. „ **Haret**-Paris: Présentation d'un „Porte-radiomètre".
44. „ **Grisson**-Dresden: Grisson-Resonator für Röntgenbetrieb ohne Unterbrecher.
45. „ **Grashey**-München: Der Peridiagraph und seine Anwendung (bei Coaptation von Frakturen, Lagebestimmung von Fremdkörpern).
46. Herren **Robinsohn** und **Werndorff**-Wien: Über eine röntgenologische Methode (Sauerstoff-Insufflation) zur Untersuchung der Gelenke und Weichteile. (Vortr. Herr Robinsohn.)
47. Herr **Faulhaber**-Würzburg: Über die Kombination einer Reihe von Röntgenhilfsapparaten zu einem Apparat.
48. „ **Robinsohn**-Wien: Über einige wesentliche Verbesserungen der röntgenologischen Technik.
    a) Die Schlitzblende.
    b) Die Faszikelrohrblende.
49. „ **Heinz Bauer**-Berlin: Über den konstruktiven Ausbau von Röntgenröhren.

VII.

Mittwoch, den 3. Mai.

Vormittags 9 Uhr.

III. Medizinische Sitzung = Therapie.

50. Herr **Lassar**-Berlin: Die Röntgentherapie bei Krebs.
51. „ **Albers-Schönberg**-Hamburg: Zur Therapie der Sarkome der Kopfhaut.
52. Herren **Bouchacourt** et **Haret**-Paris: De l'endodiathérapie.
53. Herr **Haret**-Paris: Cancer du col de l'utérus, traité avec succès par la radiothérapie.
54. Herren **Prió** und **Comas**-Barcelona: Die Behandlung des Krebses mittels Röntgenbestrahlung.
55. Herr **Belot**-Paris: De l'importance du dosage et de la méthode dans le traitement radiothérapique de quelques affections néoplasiques.
56. „ **Unger**-Berlin: Über den Einfluß der Röntgenstrahlen auf das Karzinom der Mamma.
57. „ **Sjögren**-Stockholm: Die prophylaktische Röntgentherapie bei malignen Tumoren.
58. „ **Wohlgemuth**-Berlin: Zur Frage der Heilung des Karzinoms durch Röntgenstrahlen.
59. „ **Schmidt**-Berlin: Demonstration von Kranken, welche mit Röntgenstrahlen behandelt worden sind.
60. „ **Gocht**-Halle a. S.: Plastische Schutzmasken für die Röntgentherapie.
61. „ **Kienböck**-Wien: Eine neue Meßmethode in der Röntgentherapie.
62. „ **Strebel**-München: Die Verwendung der äußeren Kathodenstrahlen in der Therapie.

VIII.

Nachmittags 3 Uhr.

IV. Medizinische Sitzung.

63. Herr **Hennecart**-Sedan: Necessité d'une législation spéciale pour les Rayons de Röntgen.
64. „ **Ehrenfried**-Berlin: Zur Kasuistik der Transpositio viscerum omnium.
65. „ **Schürmayer**-Berlin: Die normale und pathologische Zwerchfellbewegung im Röntgenbild.
66. „ **Immelmann**-Berlin: Über die Orthophotographie des Herzens.
67. „ **Drüner**-Frankfurt a. M.: Über die Lagebestimmung von Fremdkörpern und über stereoskopische Messung im Röntgenbilde.
68. Herren **Reitter** und **Weinberger**-Wien: Beitrag zur Röntgenographie des Dickdarms.
69. Herr **Destot**-Lyon: Lesions traumatiques des Poignets.
70. „ **Destot**-Lyon: Des modifications de la forme et du volume du eveue dans les differentes affections et de l'imploi de l'orthodiagraphe.

IX.

Nachmittags 6 Uhr.

Schlufssitzung.

Schlußrede des Vorsitzenden des Kongresses Herrn **Prof. Dr. Eberlein**-Berlin.

Dank an den Vorsitzenden und den Organisationsausschuß: Herr **Dr. Gocht**-Halle a. S. und Herr **Dr. Hennecart**-Sedan.

I.

Sonntag, den 30. April, mittags 12 Uhr.

Eröffnungssitzung.

Die feierliche Eröffnung des Kongresses und der Ausstellung fand unter Anwesenheit zahlreicher Ehrengäste im festlich geschmückten Saal des Kongreßlokals („Ressource", Oranienburgerstraße 18, am Monbijouplatz) statt.

Der Vorsitzende des Organisationsausschusses des Kongresses Herr **Prof. Dr. R. Eberlein** eröffnete die Sitzung um 12 Uhr mittags mit folgender Ansprache:

Hochansehnliche Versammlung!

Im Dezember d. Js. werden es zehn Jahre, daß Herr Geheimrat Prof. Dr. W. K. Röntgen mit seiner epochemachenden Mitteilung: „Über eine neue Art von Strahlen" in die Öffentlichkeit trat. Der Eindruck, welchen die Kunde von den neuen Strahlen machte, war überraschend und überwältigend, und wie eine Wundermär verbreitete sich dieselbe schnell über unser engeres Vaterland und über die ganze Welt. In wissenschaftlichen Fach- wie in Volkskreisen hörte man damals allgemein von diesen eigenartigen Strahlen sprechen. Besaßen dieselben doch die Kraft, durch feste Gegenstände und die Teile des menschlichen Körpers, welche für das Auge sonst undurchdringlich waren, hindurch zu leuchten oder ein getreues Schattenbild von dessen Bestandteilen zu entwerfen. Aber nicht allein, daß die neuen Strahlen alle Körper je nach ihrer Dicke und Dichtigkeit mehr oder weniger durchdrangen, sie gestatteten auch eine direkte Betrachtung auf dem Fluoreszenzschirm und übten eine Wirkung auf die photographische Platte aus. Es kann deshalb nicht wundernehmen, daß Wünsche und Hoffnungen an diese neuen Strahlen geknüpft wurden, welche in mehr als einer Beziehung über die damals zu hegenden Erwartungen hinaus gingen.

Wenn auch Geheimrat Röntgen seinerzeit die Frage der eventuellen Verwertbarkeit seiner neuen Strahlen für die Medizin und die Technik unerörtert ließ, so war doch vorauszusehen, daß Ärzte, Physiker und Techniker alles daransetzen würden, diese wunderbaren Strahlen für die Medizin und die Technik nutzbar zu machen. Mit außerordentlichem Eifer und ungeahntem Erfolge haben Wissenschaft und Technik an der Ergründung und Vervollkommnung der Röntgenstrahlen gearbeitet. Die neuen Entdeckungen und Aufschlüsse folgten schnell aufeinander. Stein konnte auf Stein gelegt werden und schon nach wenigen Jahren war hieraus ein fest gefügter Bau, ein einheitliches Ganzes, die Röntgenlehre, die Röntgenologie entstanden. Die wissenschaftliche Berechtigung derselben, deren diagnostische und therapeutische Bedeutung und deren praktisch-technische Tragweite stehen heute unantastbar da.

Die Schwierigkeiten, welche bei der Vervollkommnung der Röntgenologie zu überwinden waren, sind nicht unbedeutend gewesen. In erster Linie mußte danach gestrebt werden, durch Verbesserung der Apparate den Strahlen eine größere Energie, ein stärkeres Durchdringungsvermögen und bessere photochemische Eigenschaften zu verleihen. Die Erfolge in dieser Beziehung sind ganz erheblich gewesen. Die Induktorien wurden verbessert, neuere wirksamere Unterbrecher konstruiert, die Röntgenröhren vergrößert und je nach dem Erfordern mit Kühl- und Reguliervorrichtungen versehen. Vergleicht man die im ersten Jahre verwendeten Röhren mit den heutigen, so erscheinen sie klein und winzig, fast wie ein Spielzeug. Kompressionsvorrichtungen und Blenden wurden hergestellt, Orthoröntgenographen und andere Hilfsinstrumente eingeführt. In dieser vervollkommneten Weise sind die Röntgenstrahlen, wie uns Herr Dr. Immelmann nachher auch bildlich

vorführen wird, in allen Spezialfächern der Menschenheilkunde, wie in der Tierheilkunde und in der Zahnheilkunde ein unersetzliches und unentbehrliches Hilfsmittel geworden.

Bald lernten wir jedoch kennen, daß die Röntgenstrahlen die organischen Substanzen nicht allein durchdringen, sondern auch angreifen und zerstören. Lag es nicht nahe, auch diese Eigenschaft der neuen Strahlen nutzbar zu machen? Nachdem es gelungen war, entsprechende Dosierungsmethoden auszuarbeiten, wurden die Röntgenstrahlen in die Therapie eingeführt und zur Heilung der Hauttuberkulose, des Lupus, bösartiger Neubildungen der Haut, sowie anderer Krankheitszustände verwendet. Bei richtiger Auswahl der Krankheitsfälle und zutreffender Dosierung der Strahlen leistet diese Therapie heute gute Erfolge.

Die zerstörenden Eigenschaften üben die Strahlen aber nicht allein auf das krankhaft veränderte, sondern auch auf das gesunde Gewebe aus. Es wurden deshalb Schutzmaßregeln für den Patienten wie für den Arzt erforderlich. Dieselben mußten so konstruiert und so gestaltet werden, daß die erstrebte Wirkung der Strahlen nicht beeinträchtigt wird.

Endlich ist zu erwähnen, daß auch die Industrie sich die Röntgenstrahlen zunutze macht. Fehler der verschiedenen Rohmaterialien, welche durch keine andere Prüfungsmethode erkennbar sind, können mit Hilfe der Röntgenstrahlen festgestellt werden.

Wohl dürfte es deshalb angezeigt sein, nach Verlauf von 10 Jahren einen kritischen Rückblick auf die Errungenschaften der verflossenen Zeit zu werfen, sowie eine Aussprache über den derzeitigen Stand der Röntgenologie und darüber herbeizuführen, in welcher Weise die weitere Entwickelung dieser Spezialwissenschaft für die Zukunft den weitgehendsten Erfolg verspricht.

Die Röntgen-Vereinigung zu Berlin hatte daher in ihrer Sitzung am 30. Oktober 1903 beschlossen, anläßlich der zehnjährigen Wiederkehr der Entdeckung der Röntgenstrahlen zu einem Röntgen-Kongreß, verbunden mit einer Röntgen-Ausstellung nach Berlin einzuladen. Daß wir mit unserer Anregung einem allgemeinen Bedürfnis entsprochen haben, erhellt aus der Tatsache, daß die Teilnahme an diesem Kongresse, die Zahl der angemeldeten Vorträge und die Beteiligung an der Ausstellung wider Erwarten groß ist.

Hohe Versammlung! Die Röntgen-Vereinigung hatte ferner die Absicht, mit diesem Kongreß eine Huldigung zu verbinden für den großen deutschen Gelehrten, welchem wir die Entdeckung der X-Strahlen verdanken, Herrn Geheimrat Prof. Dr. Wilhelm Konrad Röntgen. Mit dem Geiste des genialen Forschers hat derselbe seine Entdeckung wissenschaftlich verfolgt und durch systematische Versuche vor allen Dingen die Photographie mit den X-Strahlen ausgearbeitet. Es ist ein Verdienst Geheimrat von Koellickers, daß er den Namen des Entdeckers der neuen Strahlen für alle Zeiten unauslöschlich mit denselben verband, indem er in der denkwürdigen Sitzung vom 23. Januar 1896 der physikalisch-medizinischen Gesellschaft zu Würzburg die sog. X-Strahlen Röntgen'sche Strahlen taufte.

Leider halten triftige Gründe Herrn Geh.-R. Röntgen heute von uns fern. Ich bin mir aber dessen sicher, daß Sie, meine Herren, mir mit Freude zustimmen, wenn ich mir erlaube, vorzuschlagen, daß wir folgendes Huldigungstelegramm an Herrn Geheimrat Röntgen absenden:

„Die zur Eröffnungsfeier versammelten Teilnehmer des Röntgen-Kongresses in Berlin haben soeben dem genialen Forscher und Entdecker der Röntgenstrahlen ehrerbietige und begeisterte Huldigung dargebracht." Der Ausschuß.

Ferner ist auch Se. Exzellenz Herr Wirkl. Geheimer Rat Prof. Dr. v. Bergmann, der Ehrenvorsitzende unseres Kongresses, zu seinem und unserm Bedauern verhindert, bei uns zu sein. Krankheit hat ihn genötigt, den warmen Süden aufzusuchen, und hält ihn dort fest. Mit außerordentlichem Interesse hat Se. Exzellenz Herr v. Bergmann die Vorbereitungen dieses Kongresses verfolgt und mit größter Bereitwilligkeit stets tatkräftig unterstützt. Wir alle verehren ihn derart, daß Sie gewiß auch gern dem folgenden Telegramm zustimmen werden:

„Die zur Eröffnungsfeier versammelten Teilnehmer des Röntgen-Kongresses in Berlin senden Euerer Exzellenz ehrerbietigen Gruß, verbunden mit dem Wunsche auf eine baldige und vollständige Wiederherstellung.“ Der Ausschuß.

Meine Damen und Herren! Die Entdeckung der Röntgenstrahlen ist eine deutsche Errungenschaft, international aber hat sich der Ausbau der Röntgenologie gestaltet. Die bedeutendsten Gelehrten aller Nationen haben ihre volle Kraft daran gesetzt, die Lehre von den X-Strahlen zu vervollkommnen, sowie die Anwendung derselben zu erweitern und zu verbessern. Dem gemeinschaftlichen, einmütigen Streben der Forscher des In- und Auslandes ist es deshalb zu danken, daß die Röntgenologie schon heute, nach erst zehn Jahren nach der Entdeckung der X-Strahlen, diese große Bedeutung erlangt hat. Mit aufrichtiger Freude erfüllt es uns, daß eine so große Anzahl namhafter Röntgenologen des Auslandes unserer Einladung zum Kongreß gefolgt sind. Ihnen gilt zunächst unser Gruß! Wir heißen Sie hier herzlich willkommen und erblicken in Ihrem Erscheinen eine uns in hohem Maße ehrende Anerkennung und Wertschätzung, deren sich die deutsche Röntgenologie im Auslande erfreut. Möge es uns gelingen, in gemeinsamer Arbeit mit Ihnen die Verhandlungen dieses Kongresses für uns alle fruchtbringend zu gestalten.

Hohe Festversammlung! Die große Bedeutung, welche auch unsere höchsten Staatsbehörden unserem Kongresse beimessen, erhellt uns aus dem Umstande, daß wir die hohe Ehre genießen, zahlreiche Vertreter dieser Behörden bei der Eröffnungssitzung anwesend zu sehen.

Der Herr Reichskanzler hat die Geneigtheit gehabt, mit seiner Vertretung den vortragenden Rat beim Königlichen Staatsministerium Herrn Geheimen Reg.-Rat von Steinmeister zu betrauen.

Se. Exzellenz der Minister der geistlichen, Unterrichts- und Medizinalangelegenheiten, Herr Dr. Studt, welcher seine stete Fürsorge für die Pflege der Wissenschaft auch dadurch bekundet hat, und welchem wir tiefempfundenen Dank dafür schulden, daß er uns die Ehre zuteil werden ließ, dem Ehrenausschuß unseres Kongresses hochgeneigtest beizutreten, ist zu unserem größten Bedauern durch seine derzeitige Abwesenheit von Berlin, verhindert, persönlich dieser Festsitzung beizuwohnen. Als seinen Vertreter haben wir die Ehre, den Unterstaatssekretär dieses Ministeriums, Herrn Wirkl. Geh. Ober-Reg.-Rat Wever, in unserer Mitte begrüßen zu dürfen.

Zur besonderen Ehre gereicht es uns, Se. Exzellenz den Minister des Innern, Herrn Dr. von Bethmann-Hollweg willkommen zu heißen und ihm für sein Erscheinen unseren tiefgefühltesten Dank auszusprechen.

Der Finanzminister, Herr Freiherr von Rheinbaben, Exzellenz, bedauert, wegen Abwesenheit von Berlin an den Veranstaltungen des Kongresses nicht teilnehmen zu können.

Vom Kriegsministerium dürfen wir in unserer Mitte sehen den Leiter der Medizinal-Abteilung, Se. Exzellenz Herrn Prof. Dr. von Leuthold, Leibarzt Sr. Majestät des Kaisers und Generalstabsarzt der Armee, welcher ebenfalls die große Gewogenheit gehabt hat, als Mitglied des Ehrenausschusses die Vorbereitungen unseres Kongresses tatkräftig zu fördern.

Ich heiße ferner herzlich willkommen und sage ihnen unseren ehrerbietigsten Dank für ihr Erscheinen Herrn Ministerialdirektor, Wirkl. Geh. Ober-Reg.-Rat Dr. Neuhaus als Vertreter des Ministeriums für Handel und Gewerbe, Herrn Geh. Ober-Reg.-Rat Küster als Vertreter des Herrn Ministers für Landwirtschaft, Domänen und Forsten, die Herren Geh. Reg.-Rat Dr. Ohlmüller und Reg.-Rat Dr. Breger als Vertreter des Herrn Staatssekretärs des Innern und des Reichsgesundheitsamtes, sowie den Präsidenten des Reichsversicherungsamtes, Herrn Wirkl. Geh. Ober-Reg.-Rat Gaebel.

Weiter begrüßen wir als die Vertreter der Haupt- und Residenzstädte Berlin und Charlottenburg, die Herren Prof. Dr. Beßel-Hagen und Prof. Dr. Grawitz, die Vertreter der Kgl. Akademie der Wissenschaften, der ersten wissenschaftlichen Vertretung Preußens,

die Herren Rektoren und Professoren der hiesigen Friedrich Wilhelms-Universität, insbesondere der medizinischen und philosophischen Fakultät derselben, der Königlichen technischen Hochschule und der Kgl. tierärztlichen Hochschule, ferner den Vorsitzenden des III. internationalen Kongresses für medizinische Elektrologie und Radiologie, Herrn Prof. Dr. Wertheim-Salomonson aus Amsterdam, den Vorsitzenden der British-Röntgen-Society, Herrn Dr. Butcher-London, den Vorsitzenden der American Medical-Association und der American Röntgen-Ray-Society, Herrn Dr. Leonard-Philadelphia, den Vorsitzenden der British Electro-Therapeutic Society, Herrn Dr. Reid-London, den Vorsitzenden der Deutschen Gesellschaft für Chirurgie, Herrn Prof. Dr. Kroenlein-Zürich und den Vorsitzenden der Deutschen Gesellschaft für orthopädische Chirurgie, Herrn Geh. Med.-Rat Prof. Dr. v. Mikulicz-Radecki. Ihnen, sowie den Herren des Ehrenausschusses und allen übrigen Ehrengästen, welche unserer Einladung zur heutigen Festsitzung gefolgt sind, sagen wir unseren herzlichen Dank für die Ehre, welche Sie uns durch ihr Erscheinen bewiesen haben.

Endlich möchte ich nicht verfehlen, auch allen Freunden und Gönnern des Kongresses, insbesondere den Herren des Ehrenausschusses, für die außerordentlich wertvolle und wirksame Unterstützung, welche sie dem Organisationsausschuß bei den Vorbereitungen des Kongresses zuteil werden ließen, den herzlichsten Dank auszusprechen.

Nunmehr erkläre ich den Röntgen-Kongreß und die Röntgen-Ausstellung hiermit für eröffnet.

Herr **Unterstaatssekretär Wever** überbrachte hiernach die Grüße des beurlaubten Kultusministers Herrn Dr. Studt, Exzellenz und fuhr dann fort:

Zu unser aller Leidwesen — ich darf dies auch namens der Preußischen Unterrichts-Verwaltung aussprechen — hat der Mann, dessen berühmter Name über diesem Kongreß und seiner Ausstellung geschrieben steht, sich entsprechend der zurückgezogenen Bescheidenheit seines Wesens von der ihm geplanten Huldigung ferngehalten. Aber möge das Telegramm, dessen Absendung soeben beschlossen ist, nicht nur unsern Gruß und Dank in sein stilles Laboratorium bringen, sondern ihn auch veranlassen, einen Augenblick auszuruhen in seiner Arbeit und sich jenem höchsten Glücksempfinden des Forschers hinzugeben, der suchenden Menschheit auf dem steinigen Pfade zur Wahrheit einen Schritt vorwärts geholfen zu haben. Ein Glücksgefühl doppelt groß, wenn der Schritt auf dem Wege der Erkenntnis gleichzeitig einen Schritt vorwärts für das Wohl der leidenden Menschheit bedeutet.

Der Lichtstrahl, der vor nun 10 Jahren aus dem Würzburger Laboratorium ausging, hat eine wunderbare Kraft entfaltet. Manches Dunkel der Wissenschaft hat er erhellt. Und unzählige Forscher der verschiedenartigsten Wissensgebiete in aller Welt, ringend um die Lösung ihrer Probleme, richten fortgesetzt hoffnungsfroh den neuen Strahl auf die Rätsel ihrer Wissenschaft. Selbst dem in unergründlichem Dunkel ruhenden Urproblem der Naturwissenschaft, der Materie und ihren Atomen, sucht man mit dem Zauberlicht näher zu kommen. Unstreitig der größte Segen aus den Röntgenstrahlen, wie sie die dankbare Mitwelt an Stelle des von dem Entdecker selbst gewählten Namens X-Strahlen benennt, ist der medizinischen Wissenschaft erwachsen. Die lebendige Knochenhand, jenes erste Röntgenbild, das vor 10 Jahren die Welt mit Staunen erfüllte, hat gerade dieser Wissenschaft den Weg zu bisher unnahbaren Geheimnissen des lebendigen Organismus erschlossen. Mit erstaunlicher Sicherheit weiß jetzt der Chirurge den Ort des Übels zu finden. Auch für die innere Medizin eröffnet sich Möglichkeit auf Möglichkeit, das Leiden nach Sitz und Ursprung zu erkennen. Und nicht bloß als Pfadfinder zum Sitze der Krankheit dient der leuchtende Strahl. Auch bei ihm hat sich die heilende, lebenspendende Kraft des Lichtes selbst aufs neue bewährt. Zahlreiche Erfahrungen künden von seiner Heilkraft. Verheißungsvolle Versuche harren der Lösung.

M. H.! Welche Fülle der Anwendbarkeit der Röntgenstrahlen und welche Mannigfaltigkeit der Röntgenapparate und Instrumente! Gibt es doch kaum ein Gebiet der modernen Technik, auf dem in einer so kurzen Spanne Zeit mit schöpferischem Geist so viele Konstruk-

tionen ersonnen wären, wie auf dem Gebiet der Röntgentechnik. Gegenüber dieser fast verwirrenden Fülle und Mannigfaltigkeit war es ein überaus glücklicher Gedanke, daß sich hier in Berlin vor mehreren Jahren eine Vereinigung bildete, mit dem besonderen Ziele, für die auf der Röntgen-Entdeckung beruhenden Arbeiten und Arbeitsmethoden einen Sammelpunkt zu schaffen und so durch wechselseitigen Austausch von Erfahrungen und Vorführung von Apparaten die Röntgenstrahlen in erhöhtem Maße nutzbar zu machen.

Dadurch, meine Herren von der Röntgen-Vereinigung, haben Sie sich ein großes Verdienst erworben, für das ich Ihnen an dieser Stelle namens der Preußischen Unterrichts-Verwaltung Dank und Anerkennung aussprechen darf. Heute nun treten Sie zum ersten Male mit einer großen Veranstaltung vor die wissenschaftliche Welt, um ihr einen zusammenfassenden Uberblick über das ganze neu erschlossene und schon weitverzweigte Röntgengebiet zu ermöglichen. Ich beglückwünsche Sie von Herzen zu dieser Tat. Wie sehr Sie damit dem Bedürfnis der Gelehrtenkreise entgegengekommen sind, zeigt die große Zahl von Teilnehmern, die aus aller Welt herbeigeeilt sind, um zu sehen und zu hören, aber auch, und dafür sind wir besonders dankbar, um selbst aus dem Reichtum ihrer Kenntnisse und Erfahrungen zu spenden und zur weiteren Förderung der Röntgen-Entdeckung beizutragen.

Meine hochgeehrten Herren, ich schließe mit dem aufrichtigen Wunsche, daß aus Ihrem Zusammenarbeiten der Wissenschaft und durch sie der Menschheit reicher Segen erwachsen möge.

Im Namen der ausländischen Mitglieder des Kongresses sprach Herr Dr. C. L. **Leonard**-Philadelphia folgende Begrüßungsworte:

Mr. President; Members of the Berlin Röntgen Society; Ladies and Gentlemen.

I desire to thank you on behalf of the foreign delegates for the honor and pleasure, which you have conferred upon us in asking us to be present at the Decennial Celebration of Röntgen's far reaching discovery.

No name is more universally honored, nor more widely known in modern medical Science than that of Röntgen.

German science is estimated at its true value the world over and yet the discovery which we celebrate has given to it an added luster.

Again I thank you on behalf of the delegates for the honor and pleasure which you have conferred upon us in asking us to be present to do honor to the discoverer of this powerful diagnostic and therapeutic agent.

Im Anschluß hieran nahm Herr Dr. **M. Immelmann**-Berlin, Schriftführer des Kongresses, das Wort zu seinem einführenden Vortrag:

Hochansehnliche Versammlung!

An der Hand von Projektionsbildern möchte ich Ihnen jetzt die Bedeutung, welche die Röntgenstrahlen für fast sämtliche Gebiete der Medizin gewonnen haben, vor Augen führen.

Direkt unentbehrlich sind uns die Röntgenstrahlen in dem Nachweis und der Auffindung von Fremdkörpern im menschlichen Körper geworden. Das vergebliche Suchen nach einer angeblich eingedrungenen Nadel gehört der Vergangenheit an; andererseits wird uns jetzt der Entschluß leichter, einen Fremdkörper sitzen zu lassen, wenn nach Lage und Beschaffenheit desselben Störungen nicht zu befürchten sind. Und was kann nicht alles von außen in den menschlichen Körper eindringen: Geschosse, Nadeln, Splitter von Eisen und Glas; was wird nicht alles von Kindern und Erwachsenen verschluckt: Münzen, Nadeln, ja selbst ganze Gebisse! Wenn es auch nicht so einfach ist, wie es auf den ersten Blick erscheinen mag, den Fremdkörper nach dem Röntgenogramm zu finden, so gelingt dies doch in den meisten Fällen durch Aufnahmen des betreffenden Körperteils von verschiedenen Seiten. (Projektion.)

Dank der guten Ausbildung, die die Ärzte genießen, erkennen sie Brüche und Verrenkungen der Knochen auch ohne Röntgenstrahlen. Doch, welch eine große Erleichterung

bieten sie uns bei derartigen Krankheitsfällen; sie zeigen uns ganz genau die Stelle des Bruchs, den Verlauf der Bruchlinien, die Stellung der Bruchenden zueinander, zeigen uns, ob ein Glied nach vorn oder nach hinten aus der Pfanne gerenkt ist. Und dann, wie schonend für den Verletzten ist eine derartige Untersuchung. Wie einfach ist die Kontrolle der Heilung, wie leicht die Frage zu entscheiden, ob während der nächsten Wochen der Verband gewechselt werden muß, oder ob er bis zur völligen Heilung liegen bleiben darf. Von ganz besonderer Bedeutung sind die Röntgenstrahlen bei der Aufstellung des Heilplanes bei angeborener Hüftgelenksverrenkung geworden, können wir doch durch sie ein völlig klares Bild der jedesmal vorliegenden Verhältnisse der Knochen zur Pfanne gewinnen. (Projektion.)

Klagen unbestimmter Art seitens der Patienten, die eine Erkrankung eines Knochens vermuten lassen, veranlassen den behandelnden Arzt jetzt zu einer Röntgenuntersuchung des leidenden Körperteils. Findet er seine Vermutung bestätigt, kann er so auf dem Bilde eine gutartige Erkrankung des Knochens von einer bösartigen in ihren ersten Anfängen unterscheiden, so kann er jetzt früher als ehedem die geeigneten Maßregeln ergreifen. (Projektion).

Doch nicht nur der Chirurge ist dem Entdecker unserer Strahlen zu großem Danke verpflichtet, sondern in gleichem Maße auch der innere Mediziner. Ihm ist es vergönnt, die Organe, die sich während des Lebens in unwillkürlicher Bewegung befinden, auf dem Durchleuchtungsschirm klar und deutlich beobachten zu können. Wir sehen das Herz in seiner ganzen Ausdehnung, sehen die einzelnen Phasen der Zusammenziehung desselben und können uns von seiner Lage und Größe leicht überzeugen. Neben der Tätigkeit des Herzens sehen wir die des Zwerchfells auf dem Schirm, übersehen mit einem Blick, ob wir es mit einem normalen Brustfell, ob mit einem normalen Lungengewebe zu tun haben oder nicht. Gelingt es uns auch noch nicht, die Lungenschwindsucht mit den Röntgenstrahlen früher zu erkennen als bisher, so erleichtern sie uns doch die Vorhersage bei dieser Erkrankung. (Projektion.)

Es liegt in der Natur der Sache, daß die Ausbeutung der Entdeckung für die Erkrankungen der Verdauungsorgane eine nicht so große ist. Immerhin aber gelingt es, uns von der Gestaltung und Größe der Speiseröhre und des Magens durch Einführen einer Wismutaufschwemmung zu überzeugen. (Projektion.)

Durch Verfeinerung des Instrumentariums, namentlich durch Anwendung der Albers-Schönberg'schen Kompressionsblende, sind wir imstande, die Frage zu entscheiden, ob ein Nieren- oder Blasenstein vorhanden ist. (Projektion.)

Die folgenden Bilder sollen den Wert der Röntgenstrahlen für die amtliche Sachverständigen-Tätigkeit in Unfallsachen, gerichtsärztlichen Angelegenheiten, sowie für die Tierheilkunde demonstrieren. (Projektion.)

Wenn ich zum Schluß noch darauf hinweise, daß die Röntgenstrahlen auf eine Anzahl von Krankheiten eine heilende resp. bessernde Wirkung ausüben, so werden Sie mit mir in den Dank einstimmen, den wir dem Entdecker der Strahlen schuldig sind.

Herr Prof. Dr. **Eberlein**-Berlin:

Hochansehnliche Versammlung! Nach diesem einführenden Vortrage des Herrn Dr. Immelmann werden Sie alle unterrichtet sein, was die Austellung Ihnen bieten soll. Ich bitte Sie deshalb, sich der Führung des Herrn Dr. **W. Cowl**-Berlin, Kassenführer des Kongresses, anzuvertrauen, welcher uns durch die Ausstellung leiten wird.

Rundgang durch die Ausstellung.

II.

Montag, den 1. Mai.

Vormittags 9 Uhr.

I. Medizinische Sitzung.

Der Vorsitzende, Professor **Eberlein**, verliest vor Eintritt in die Tagesordnung die eingelaufenen Telegramme.

Herr Geh. Rat Professor Dr. Röntgen begrüßt den Kongreß mit folgenden Worten:

„Für den mir vom Ausschuß des Kongresses im Auftrag der versammelten Teilnehmer gesandten Gruß danke ich verbindlichst. Ich bitte die Versicherung entgegennehmen zu wollen, daß ich von Bewunderung und Freude erfüllt bin, über das, was die Arbeit anderer, von denen so viele auf dem Kongreß jetzt vereinigt sind, aus der Entdeckung der X-Strahlen gemacht hat."

Der Ehrenvorsitzende, Sr. Exzellenz, Herr Wirkl. Geh. Rat Prof. Dr. v. Bergmann läßt der Versammlung seinen Dank mit dem Wunsche aussprechen, daß dem Kongreß ein recht erfolgreicher Verlauf beschieden sein möge.

Ferner liegen Begrüßungstelegramme vor von den Herren Dr. H. F. Williams-Boston, Professor Dr. E. Schiff-Wien, Dr. H. Guilleminot-Paris und Professor Dr. C. Beck-New York.

---

1. Herr **von Leyden**-Berlin: **Röntgenstrahlen und innere Medizin, insbesondere Wirbel- und Rückenmarkserkrankungen.** Unter teilweiser Benutzung eines am 8. Dezember 1902 in der Gesellschaft für Neurologie und Psychiatrie gehaltenen Vortrages.

Hochansehnliche Versammlung! Mir ist der Vorzug zuteil geworden, zuerst zu sprechen über die Beziehungen der inneren Medizin zur Röntgenographie. Man hat vielfach hervorgehoben, daß der Nutzen dieser wunderbaren Entdeckung größer für die Chirurgie, als für die innere Medizin gewesen sei, indessen auch die letztere kann sich rühmen, große Anregungen und Vorteile von ihr empfangen zu haben. Ja, die innere Medizin hat vielleicht zuerst die Bedeutnng der Entdeckung voll gewürdigt, denn schon am 6. Januar 1896 hat Herr Jastrowitz in der Sitzung des Vereins für innere Medizin einen Vortrag gehalten, in welchem er die Entdeckung von Röntgen besprach und sie als eine wunderbare bezeichnete, die für die Medizin bedeutsam sein würde. Bereits am 14. März 1896 wurde auf meiner Klinik das Röntgenogramm einer gichtischen Hand aufgenommen, welche einem in Berlin sehr bekannten Herrn angehört und welche die gichtischen Veränderungen in prägnanter Weise vor Augen führt. In der Folge hat die innere Medizin mit der Verwendung der Röntgenstrahlen, zwar langsamer als die Chirurgie, aber auf allen ihren Gebieten Fortschritte zu verzeichnen gehabt. Für uns ist es eine zauberhafte Entdeckung geblieben, welche die wunderbare, fast in das Bereich der Fabel verwiesene Idee, den Körper durchsichtig zu machen und damit die Krankheiten selbst an den verborgensten Stellen zu finden, aus dem Bereich traumhafter Fabel in das Gebiet reeller Wirklichkeit und wissenschaftlicher Forschung herüberleitete. Ich will nun kurz die einzelnen Zweige der inneren Medizin und in ihnen die durch die Entdeckung Röntgens gezeitigten Fortschritte vor Augen führen.

1. Ein Grenzgebiet der Chirurgie und der inneren Medizin: Die Erkrankungen der Knochen und Gelenke. Bei der Gicht, bei den rheumatischen deformierenden und gonorrhoischen Gelenksentzündungen, bei den mannigfachsten Knochenleiden (Geschwülste, Abszesse, osteoporotische Veränderungen) haben uns die Röntgenstrahlen neue Einblicke in das Wesen und die

Erkennung dieser Krankheiten gegeben. Herr Stabsarzt Bassenge von meiner Klinik wird Ihnen nachher einen kurzen Bericht über Röntgenbefunde bei der seltenen Osteomalacia chron. hypertrophica deform. vortragen.

2. Am bedeutendsten ist die Förderung der Erkennung der Herzkrankheiten geworden. Eine genaue Bestimmung der Lage (Dextrokardie) und Größe des Herzens ist ermöglicht; freilich ist unsere Kenntnis von den Kontraktionen der einzelnen Teile des Herzens noch unvollkommen, doch besteht schon jetzt Aussicht, auch auf diesem Gebiete zu exakten Resultaten zu gelangen. Sehr wichtig ist das Röntgenogramm für die Erkennung der Erweiterung der Aorta und der Gefäße im Zusammenhang mit der Arterienverkalkung. Die Erkennung kleiner Erweiterungen, die nicht zu fühlbar pulsierenden Aneurysmen führen, war bisher schwierig; heut' dürfen wir ohne die Kontrolle durch das Röntgenogramm für diese Zustände keine Diagnose stellen. Von Interesse ist auch der Nachweis der Arteriosklerose der kleineren Arterien, die, wenn sie sich z. B. an der Arteria tibialis postica abspielt, zum intermittierenden Hinken und an anderen Stellen zur Gangräna senilis führt.

3. In den Lungen zeigt uns der X-Strahl, oft früher wie die physikalische Untersuchung, den Sitz und die Ausdehnung tuberkulöser Erkrankungen; Geschwülste, Eiterherde, Fremdkörper bringt der Durchleuchtungsschirm anschaulich zur Darstellung. Die Grenzen der pleuritischen Exsudate, die Lage und das Bestehen von Schwarten und Verwachsungen und die Exkursionen des Zwerchfells werden jetzt dem Auge zugänglich gemacht. Für den Pneumothorax wurde der geradlinige Abschluß des Schirmschattens nach oben als beweisend erkannt.

4. Die Möglichkeit der Erkennung der Steinbildung in der Gallenblase, den Nieren, den Harnleitern und der Harnblase ist wesentlich durch das Röntgenogramm gefördert, namentlich ist der Nachweis der Nierensteine für den Praktiker häufig von hoher Bedeutung. Verlagerungen und Vergrößerungen, ev. Geschwulstbildungen der Leber, der Milz und der Nieren vermag uns die photographische Platte genau wiederzugeben.

5. Bei den Erkrankungen des Digestionsapparates sind es besonders die Veränderungen und Erweiterungen der Speiseröhre, des Magens und des Darmes, die, sichtbar gemacht durch Einführung von Metallsonden oder Einbringung von Wismutaufschwemmungen, diagnostisch zugänglicher geworden sind; indessen soll nicht vergessen werden, daß auch dann die genaue Diagnose noch häufig auf Schwierigkeiten stößt.

Nach diesen kurzen Bemerkungen will ich übergehen zu dem mich ganz besonders interessierenden Thema der Röntgenographie und der Wirbel- und Rückenmarkserkrankungen.

Ich habe in meiner alten Vorliebe für die Rückenmarkskrankheiten schon vor mehreren Jahren begonnen, die Röntgenstrahlen auch auf diesem Gebiet zur Diagnostik heranzuziehen. Es lag ein besonderer Reiz darin, dieses von starrer Knochenkapsel umschlossene, nirgends dem Tast- und Gesichtssinn, der Auskultation und Perkussion zugängliche Organ einem neuen diagnostischen Hilfsmittel zu unterwerfen. Zwar ist der Sitz des Krankheitsprozesses aus der regionären Verbreitung der Segmentstörungen meist mit Sicherheit zu erschließen, aber die Erkennung der anatomischen Natur der Erkrankung stößt oft genug auf unüberwindliche Schwierigkeiten. Die Einführung der Lumbalpunktion durch Quincke hat allerdings die anatomische Diagnose wesentlich erweitert, aber hauptsächlich nur für Fälle parasitärer oder infektiöser Erkrankung. Wenn ich nun aber die Ergebnisse meiner im Verein mit Prof. Grunmach in dem Berliner Universitätsinstitut für Untersuchungen mit Röntgenstrahlen ausgeführten Experimente kurz zusammenfasse, so scheinen sich mir Fortschritte in der Aufstellung diagnostischer Schlüsse nach verschiedenen Richtungen zu ergeben:

Erstens können Wirbelerkrankungen als Ursache paraplektischer Lähmungen jetzt in den meisten Fällen erkannt werden, bei denen die Wirbelaffektionen durch die bisherigen Methoden nicht mit Sicherheit zu finden waren. Zweitens können traumatische Läsionen der Wirbelsäule von so geringer Intensität, wie sie bisher nicht diagnostiziert werden konnten, jetzt festgestellt werden, und drittens dürfen die von Prof. Grunmach beobachteten osteoporotischen Veränderungen der Wirbelsäule in Beziehung zu myelitischen Prozessen gebracht werden.

Eine Reihe von Fällen, zu denen ich die entsprechenden Abbildungen[1]) herumgebe, wird meine Ausführungen illustrieren:

1. Bei einer 26jährigen Frau, die seit 14 Monaten gehunfähig war, wurde eine Myelitis luetica angenommen. Eine antisyphilitische Kur blieb erfolglos. Das Röntgenogramm ergab einen kariösen Prozeß und Verschiebung des achten und neunten Brustwirbels, die durch den positiven Ausfall der Tuberkulinreaktion als tuberkulös erkannt wurde (Demonstration).

2. Ein 33jähriger Mann erkrankte an einem Sarkom des linken Femur; im Verlaufe der Erkrankung bildete sich eine schlaffe Lähmung der Beine mit Erlöschen der Sehnenreflexe aus. Das Röntgenogramm zeigte deutliche Metastasen im zwölften Brust- und ersten und zweiten Lendenwirbel (Demonstration).

3. In einem Falle von Trauma der Halswirbelsäule durch Sturz von einer Treppe wurde die Fraktur und gelinde Verschiebung der Wirbel erst durch das Röntgenogramm deutlich erkannt. Spastische Parese beider Arme, Beugekontraktur der Finger. Suspensionsbehandlung und Jodkali ergaben nach sechs Monaten günstigen Erfolg, die Lordose war geheilt, geringe Reste von spastischer Parese des linken Armes (Demonstration).

4. Besonderes Interesse hat der folgende Fall bei einer 34jährigen Frau mit Symptomen atrophischer Bulbärparalyse. Langer Hals mit lordotischer Verkrümmung, Konturen des dritten und vierten Halswirbels zusammengesunken, Körper nach vorn prominent, Bandscheiben verbreitert. Es ist nicht unwahrscheinlich, daß diese Verschiebung der Wirbel zur Bulbärparalyse Veranlassung gegeben hat (Demonstration).

5. 36jährige Frau, vor sieben Jahren Lues, Sublimatkur, vor eineinhalb Jahren Magenschmerzen, Erbrechen. Jetzt Taubheitsgefühl vom Nabel abwärts und spastische Lähmung beider Beine. Incontinentia alvi et urinae. Das Röntgenogramm ergab eine deutliche (osteoporotische) Aufhellung der Lendenwirbel, die nach siebenmonatiger Behandlung, bei bedeutender Besserung der Symptome, im wesentlichen geschwunden war (Demonstration).

6. 39jähriger Maler, vor zehn Jahren Lues, wegen Schwäche in den Beinen schon monatelang ans Bett gefesselt, kommt in der Charité ad exitum. Das Röntgenogramm der isolierten Wirbelsäule ergab in der oberen Hälfte der Brustwirbel beträchtliche Osteoporose. Die histologische Untersuchung des Rückenmarkes ließ eine erhebliche entzündliche Verdickung der Rückenmarkshüllen und eine Degeneration des Seitenstranges erkennen (Demonstration).

7. Bei einem Fall von Myelomeningitis lumbalis (Paraplegie) fanden sich auf der röntgenographischen Platte osteoporotische Herde im zwölften Brust- und ersten bis dritten Lendenwirbel. Die Röntgenuntersuchung war hier wegen der zwischen peripherer Neuritis und Myelitis des untersten Rückenmarksabschnittes schwankenden Diagnose besonders wichtig (Demonstration).

8. Fall von schwerer Tabes, hochgradige Osteoporose der untersten Brust- und sämtlicher Lendenwirbel. Bemerkenswert ist, daß dieser Patient mit dem Harn wiederholt reichlich Kalksalze ausgeschieden hatte (Demonstration).

9. Fall von Tabes dorsalis mit Fraktur des rechten osteoporotischen Humerus, Osteoporose der Kiefer (Zahnausfall), Osteoporose der Lendenwirbel, von denen einer subluxiert war (Ostartropathia tabica) (Demonstration).

Ich will nicht vergessen, zum Schluß hinzuzufügen, daß die innere Medizin bereits auch therapeutische Erfolge von der großen Entdeckung Röntgens zu verzeichnen hat; abgesehen von den Erfolgen bei Hautkrankheiten habe ich besonders die neuerdings hervorgehobenen Wirkungen der Röntgentherapie bei der Leukämie zu nennen. Die erste Beobachtung derart hat der Amerikaner Senn vor vier Jahren mitgeteilt; unter den von der Kongreßleitung verteilten Schriften finden sich auch zwei wichtige Abhandlungen von Hoffmann-Düsseldorf und Krause-Breslau über diesen Gegenstand.

---

2. Herr **E. Grunmach**-Berlin: **Über diagnostische Erfolge der Röntgenstrahlen bei inneren Leiden.**

Nachdem Herr von Leyden im allgemeinen über den Nutzen der Röntgenstrahlen in der inneren Medizin und besonders über die bei Wirbel- und Rückenmarkskrankheiten in Gemeinschaft mit E. Grunmach angestellte Röntgenuntersuchung berichtet, erläuterte nach Schilderung der einzelnen Krankheitsfälle und der dabei gewonnenen Röntgenogramme ausführlich

[1]) Vergleiche die Abbildungen im Archiv für Psychiatrie. Bd. 37, Heft 1.

E. Grunmach die von ihm erprobte Röntgentechnik zur Untersuchung von Rückenmarkskranken sowohl bezüglich der Auswahl und Anordnung der erforderlichen Apparate als auch in bezug auf die Lagerung des Patienten je nach dem Sitze des Wirbel- und Rückenmarksleidens. Um möglichst sicher mit X-Strahlen gleicher Intensität und Qualität arbeiten zu können, empfahl Grunmach die Anwendung seines Vakuumapparats mit kühlbarer Antikathode und regulierbarem Vakuum, sowie zur Abmessung der Strahlenwirkung auf die röntgenographische Platte gleichzeitig mit dem zu untersuchenden Körperteil eine graduierte Aluminiumskala mit Platinindex und normale Wirbelknochen im Röntgenogramme aufzunehmen.

Alsdann ergänzte den von Leyden'schen Bericht E. Grunmach noch durch Angabe eines seltenen, vor kurzem untersuchten Falles von geheilter Wirbelfraktur im Bereich des ersten Lendenwirbels, die im Röntgenbilde aus der deutlichen Bruchlinie und der starken Callusbildung um den gebrochenen Wirbel erkannt, aber vor der Röntgenuntersuchung für ein rheumatisches Leiden gehalten wurde.

Weiter wies bezüglich der Tabes dorsalis auch auf den Pied tabétique als seltenes Frühsymptom jener Krankheit E. Grunmach hin, das sich im Röntgenogramm dadurch zu erkennen gibt, daß die lateralen Fußwurzelknochen atrophische, die medianen hypertrophische Veränderungen zeigen. Von den Leiden des Rückenmarks ging auf die des Schädels sowie seines Inhalts und zwar zunächst auf die Akromegalie E. Grunmach über, bei der außer den Veränderungen an den Knochen und Gelenken der Hände und Füße sowie der stark hervorspringenden Kinn- und Stirnform neben der mächtigen Protuberantia occipitalis im Röntgenbilde besonders die bedeutende Erweiterung der Frontalsinus und der Sella turcica auffällt. Alsdann spielt im Bereiche des Schädelinhalts für die innere Medizin noch die Feststellung von Hirngeschwülsten eine wichtige Rolle. Durch Röntgenogramme wird man die Diagnose auf Tumor cerebri nur dann sichern können, wenn sich neben den übrigen dafür sprechenden Zeichen die Geschwulst aus solcher Masse zusammensetzt, die für X-Strahlen schwer zu durchdringende, etwa kalkhaltige Substanzen enthält. Daher war es E. Grunmach bereits vor Jahren in einem zweifelhaften Falle von Gehirntumor möglich, aus dem tiefdunklen, wallnußgroßen, sich von der hellen Umgebung scharf abhebenden Schattenbilde des seitlich vom Kopf aufgenommenen Röntgenogramms die Neubildung im Gehirn nachzuweisen. Hier fand sich nämlich eine cystenartige, Kalkkonkremente enthaltende, von der Glandula pinealis ausgehende Hirngeschwulst. Alsdann muß an dieser Stelle noch betont werden, daß auch auf Gehirntumoren im Bereich der Hypophysis aus der im Röntgenogramm sichtbaren Destruktion der Sella turcica mit Schwund der Sattelfortsätze geschlossen werden kann. Außer diesen Neubildungen gelang es aber auch in verschiedenen Fällen, auf das Gehirn sich erstreckende, von der Augen- und Higmorshöhle ausgehende Geschwülste durch die Röntgenographie in verschiedenen Kopfdurchmessern zur Anschauung zu bringen.

Im Anschluß an die mitgeteilten Resultate der Röntgenforschung bei Gehirn- und Rückenmarksleiden berichtete nun weiter über die diagnostischen Erfolge der X-Strahlen bei den übrigen inneren Krankheiten E. Grunmach ausführlich. Vorher empfahl Grunmach jedoch als sehr wünschenswert zur Diagnostik in der inneren Medizin möglichst große Induktoren in Verbindung mit dem elektrolytischen Unterbrecher und seinen für Dauerbetrieb erprobten Vakuumröhren. Als besonders leistungsfähig und für das beobachtende Auge angenehm bewährte sich dem Vortragenden seine neueste, tief dunkelblau fluoreszierende Röntgenröhre, die außer einfacher Vorrichtung zur Vakuumregulierung eine für den Dauerbetrieb wiederstandsfähige Antikathode und vor dieser innerhalb der Glaskugel eine enge kanalförmige Blende zum Durchtritt so wirksamer X-Strahlen besitzt, daß bei einfachen Untersuchungen die Metallblenden vor der Röhre entbehrt werden können. Zur hohen Steigerung der Kontraste im Röntgenogramme werden jedoch außer dem in der Glaskugel befindlichen Blendenkanal auch vor derselben wegen der divergierenden X-Strahlen besonders trichter- oder pyramidenförmige Bleiblenden sowie hinter dem Untersuchungsobjekt noch Bleiplatten mit zentralem Ausschnitt von E. Grunmach verwendet, um dadurch nur die vom Fokus ausgehenden Hauptstrahlen auf das Untersuchungsobjekt und die Röntgenplatte, aber so wenig als möglich die schädliche Sekundär-

strahlung auf diese einwirken zu lassen. Als Vorbedingung zur exakten Leistung solcher Hauptstrahlen gilt jedoch die genaue Einstellung des Röhrenfokus zum Untersuchungsobjekt bei beliebiger Lage desselben, um von diesem kein verzeichnetes, sondern nur das wahre Röntgenogramm zu gewinnen. Befindet sich z. B. in horizontaler Lage der zu untersuchende Körperteil, so kann zu diesem mit Hilfe des Lotes der Röhrenfokus eingestellt werden. Handelt es sich aber um andere Haltungen der Körperteile, z. B. des Brustkastens in aufrechter Stellung bei horizontalem Strahlengange, dann sind zur Gewinnung exakt zeichnender, vom Fokus ausgehender Strahlen besondere Vorrichtungen zur Röhreneinstellung erforderlich. Diesem Zwecke dient der Präzisionsapparat von Grunmach zur Röntgenuntersuchung, der auf einem festen Stativ gebaut, im unteren Teile aus einer verstellbaren Trichterblende besteht, die am Ein- und Ausgang mit zwei sich deckenden Drahtkreuzen versehen, sowie mit beliebigem Druck auf dem Untersuchungsobjekt fixiert werden kann. Im oberen Teile des Apparates befindet sich an einem Kugelgelenk befestigt die Röntgenröhre, die sich durch Zahntriebe und Schraube ohne Ende nach verschiedenen Richtungen hin, besonders auch um die Queraxe des Kathodenrohrs mit dem Fokus zum Untersuchungsobjekt verschieben und bei beliebiger Lage desselben durch Deckung der Drahtkreuze auf dem Fluoreszenzschirme genau einstellen läßt. Erst nach dieser Einstellung und Ausschaltung der Drahtkreuze, sowie nach Einschiebung kleiner Bleiblenden am Trichtereingang beginnt die eigentliche Röntgenoskopie und Röntgenographie der Körperteile. Beide Arten der Röntgenuntersuchung unterstützen sich gegenseitig, die Schattenbilder auf dem Fluoreszenzschirm können eine Bestätigung durch die Röntgenogramme, und diese durch wiederholtes Beobachten auf dem Schirme, zumal bei Bewegungserscheinungen, eine Kontrolle erfahren. Überhaupt gebührt der Röntgenoskopie in allen Krankheitsfällen, bei denen Bewegungsphänomene den Hauptgegenstand der Untersuchung bilden, der Vorzug vor der Röntgenographie. Dies trifft ganz besonders bei der Diagnostik der Brustorgane zu. Daher konnte kurze Zeit nach Entdeckung der X-Strahlen bei gewissen Erkrankungen im Thoraxinnern, z. B. des Herzens, der Brustaorta, der Lungen und des Zwerchfells schon allein durch die Röntgenoskopie der hohe Wert der X-Strahlen zur Erkennung der genannten Leiden von Grunmach festgestellt werden. Denn gerade der Brustraum, aus mehr oder weniger lufthaltigen und luftleeren Organen je nach dem Gehalt an flüssigen und festen Bestandteilen bestehend, bietet ein sehr günstiges, natürliches Verhalten zur Differenzierung der einzelnen Organschatten im Röntgenogramm. Erst nach genauer Beobachtung dieser Schattenfiguren in verschiedenen Höhen und Durchmessern des Rumpfes auf dem Fluoreszenzschirme soll zur Fixierung und körperlichen Darstellung innerer Organe außer der einfachen auch die stereoskopische Röntgenographie in Anwendung kommen. Dabei müssen die Aufnahmen zur Vermeidung schädlicher Nebenwirkung der X-Strahlen auf den Kranken von möglichst kurzer Dauer sein.

Beginnen wir nach dieser Betrachtung des Röntgenverfahrens mit der Untersuchung des Zirkulationsapparats und zwar zunächst mit der des Herzens, so können wir durch die X-Strahlen über die Lage und Grenzen sowie seiner einzelnen Abschnitte Auskunft erhalten. Wenn auch schon das gewöhnliche Röntgenogramm auf die wirkliche Herzgröße schließen läßt, vorausgesetzt, daß die Brustaufnahmen in nicht zu kleinem Abstand von der Röhre gemacht werden, so entspricht doch im allgemeinen das so gewonnene Schattenbild des Herzens nicht genau den Herzgrenzen selbst, da bekanntlich die X-Strahlen divergieren und dadurch die Schattenfigur größer als den zu projizierenden Gegenstand erscheinen lassen.

Eine wirklich exakte Methode zur Grenzenbestimmung des Herzens bietet jedoch die Röntgenoskopie erst bei Anwendung der Parallel- statt der Zentralprojektion und zwar mit Hilfe solcher Vorrichtungen, wobei die Röntgenröhre mit dem Zeichenstift starr verbunden, und bei Verschiebung desselben die Röhre stets um das gleiche Stück verschoben wird. Auf diese Weise kann man gewissermaßen den zu messenden Gegenstand mit ein und demselben Strahl, der als Tangente an das zu projizierende Objekt stets parallel zu sich selbst bewegt wird, umtasten, während der an seinem Endpunkt gelegene Zeichenstift durch den Fluoreszenzschirm auf die körperoberfläche oder auf Karton eine den Grenzen des zu messenden Gegenstandes entsprechende Silhouette zeichnet. Genau ausgearbeitet und veröffentlicht wurde dieses Meßverfahren, dessen

sich schon verschiedene Autoren in primitiver Weise bedienten, zuerst von E. Moritz, der auch eine lehrreiche Meßvorrichtung in Tischform, den sogenannten Orthoröntgenographen, und zwar für Horizontallage der Versuchsperson konstruierte. Allein trotz seiner Vorzüge bot dieser Apparat doch wegen der unbequemen Lage für Lungen- und Herzkranke zumal bei Störungen im kleinen Kreislauf, ferner auch wegen des Mangels der notwendigen Einstellvorrichtung für den Thorax gewisse Nachteile. Daher wurde vor Jahren zur Herzuntersuchung ein neuer Meß- und Zeichenapparat von Grunmach hergestellt, der bei beliebiger Haltung der Versuchsperson hauptsächlich bei aufrechter, aber auch bei horizontaler und zwar absolut sicherer Einstellung des Thorax durch fixierbare Pelotten, sowie bei gleichzeitiger Markierung der obersten Rippen und des Zwerchfellstandes Anwendung fand. Bezüglich der mit diesem Apparat gewonnenen Ergebnisse der Herzuntersuchung sei auf die in der *Deutschen medizinischen Wochenschrift* veröffentlichten Arbeiten verwiesen.

Von den Hauptresultaten soll hier jedoch erwähnt werden, daß mit Rücksicht auf die verschiedene Wertschätzung der absoluten gegenüber der relativen Herzdämpfung die nach der Perkussion aufgezeichneten Figuren mit Bleidräthen auf der Brust fixiert und darauf im Sagittaldurchmesser bei derselben Einstellung der Versuchsperson mit den röntgenoskopischen Herzbildgrenzen verglichen wurden. Dabei stellte sich in der Mehrzahl der Fälle der geringe diagnostische Wert der absoluten Herzdämpfung zur Schätzung der wirklichen Herzgröße heraus, da jene zu dieser in ganz unbestimmtem Verhältnis stand, während in einem hohen Prozentsatz der Krankheitsfälle die Figuren der relativen Dämpfung den röntgenoskopischen Bildern sehr nahe kamen, ohne sie jedoch an Zuverlässigkeit zu erreichen. Auf Grund dieser Erfahrungen muß man daher die Bestimmung der relativen Herzdämpfung, wenn sie auch schwerer zu erlernen, zur Beurteilung der wirklichen Herzgrenzen ganz besonders anempfehlen, aber hier zugleich der Verwunderung Ausdruck geben, daß noch jüngst auf dem Leipziger Kongreß trotz Anwendung der X-Strahlen ein so hoher Wert der absoluten Herzdämpfung zur Größenbestimmung des Herzens zugesprochen wurde.

Mit Rücksicht auf die von anderer Seite bei aufrechter Körperhaltung gewonnenen Resultate der Herzmessung veränderte Moritz inzwischen seinen Meßapparat auch zum Gebrauch für stehende Versuchspersonen und fixierte dieselben durch einen besonderen Rahmen, trotzdem empfiehlt er noch immer bis jetzt selbst bei Lungen- und Herzkranken die horizontale Lage. Allein trotz dieser Empfehlung verdient doch aus verschiedenen, bereits an anderer Stelle angegebenen Gründen die senkrechte Haltung mindestens dieselbe Berechtigung zu exakter Grenzenbestimmung des Herzens wie die horizontale Lage. Zum Vergleich mit abnormen Herzmaßen seien hier die Normalwerte bei mittelgroßen Personen angegeben.

So fanden sich bei gesunden Männern von 168—172 cm Körperlänge, in aufrechter Stellung während ruhiger Atmung bei der Diastole als Mittelwerte aus zahlreichen Messungen für den Hauptlängsdurchmesser 13,5 cm, für den Hauptquerdurchmesser 10,5 cm, für den größten Herzabstand links von der Mittellinie 8,6 cm und für denselben rechts davon 4,4 cm.

Durch die Röntgenoskopie ließen sich also leicht die wirklichen von den scheinbaren Vergrößerungen und Verkleinerungen des Herzens unterscheiden, aber auch weiter genau die Lageverhältnisse desselben zu den benachbarten Organen bestimmen, endlich noch die Leistungen des Herzens je nach der In- und Extensität sowie der Frequenz und dem Rhythmus der Kontraktionen beurteilen.

Aber nicht allein zur Lage- und Größenbestimmung des Herzens im allgemeinen zeigten sich die X-Strahlen den früher geübten Untersuchungsmethoden, z. B. der Perkussion, bei weitem überlegen, sondern die röntgenoskopische Herzmessung erwies sich auch im besonderen bei Anwendung gewisser Heilmittel, z. B. der Hydrotherapie an Kranken mit Kreislaufstörungen, als sicherstes Untersuchungsverfahren zur Beurteilung des Einflusses von Heilmitteln auf die Herzgröße. So ergab sich aus wiederholten Kontrollversuchen von Brieger, die an zahlreichen Herzkranken mit Kompensationsstörung angestellt wurden, daß durch geeignete Wasserkuren zwar die Herzfunktion und das subjektive Befinden des Kranken gebessert, aber durch keine Art von Hydrotherapie, auch nicht durch Kohlensäure- sowie Wechselstrombäder unter

Kontrolle der X-Strahlen die ausgeprägte Herzdilatation zur Verkleinerung gebracht, während bei den genannten Krankheitsfällen diese günstige Wirkung auf die Herzerweiterung nach mehrmaliger Anwendung von Digitalis mit Morphium erzielt wurde. — Aus diesen therapeutischen Erfahrungen unter Kontrolle der X-Strahlen läßt sich also die Lehre ziehen, Herzkranke mit Kompensationsstörungen nicht ausschließlich mit Hydrotherapie trotz ihrer Vorzüge, wie sie jetzt empfohlen wird, sondern stets in Verbindung mit unseren längst erprobten Herzmitteln behandeln zu lassen.

Im Gegensatz zu den durch diese Mittel erzielten Verkleinerungen des Herzens bei organischen Erkrankungen desselben ergab sich jedoch aus den Kontrollversuchen an verschiedenen gesunden Männern mit Hilfe der X-Strahlen, daß deren Herzgrenzen weder durch ungewöhnliche Anstrengungen und Bewegungen, noch durch übermäßigen Alkoholgenuß oder heiße Bäder über 40° sich irgendwie veränderten.

Aus Vorsicht soll hier nicht unerwähnt bleiben, daß auch bei bestimmten Herz- und Gefäßkranken nach Einwirkung der vorher genannten Mittel, insbesondere heißer und CO_2-Bäder, sich die röntgenoskopischen Herzgrenzen gegenüber den vorher festgestellten sogar deutlich vergrößert zeigten, ja außerdem noch andere allgemeine Störungen auftraten.

Gerade mit Rücksicht auf diese Beobachtungen an Herz- und Gefäßkranken kann die Voruntersuchung mittelst X-Strahlen besonders bei Verdacht auf Aortenaneurysmen vor Anwendung der Bäder nicht streng genug anempfohlen werden, da sich in mehreren Fällen diese Gefäßerkrankung erst später nach dem schädlichen Bädereinfluß durch die X-Strahlen, aber nicht vorher durch die alten Untersuchungsmittel feststellen ließen. Daher sollten auch jetzt alle zweifelhaften Herz- und Gefäßkranken vor Anwendung der Hydrotherapie zur Sicherung der Diagnose zunächst der Untersuchung mittelst X-Strahlen unterzogen werden.

Zum besseren Verständnis pathologischer Röntgenbefunde vom Thoraxinnern sei hier zunächst kurz das von vorn aufgenommene normale Röntgenogramm der Brustorgane eines jungen Mannes geschildert. An diesem Röntgenogramm erkennt man deutlich die dunklen Knochenschatten der vorderen und hinteren Rippen sowie der Schlüsselbeine, ferner in der Mitte umgeben von den hellen Lungenpartien den scharf umschriebenen Herzschatten, endlich als untere Begrenzung des Brustraums den kuppelförmig gewölbten Zwergfellkontur, dessen Konvexität rechts höher als links steht. Während der Herzschatten rechterseits im oberen Teil von der Vena cava descendens begrenzt wird, und im unteren Teil das rechte Atrium die Schattengrenze darstellt, wird dieselbe linkerseits unterhalb des zweiten Interkostalraums vom linken Vorhof und weiter unten bis zum Zwerchfell vom linken Ventrikel gebildet. Außerdem zeigt sich im ersten Interkostalraum links der Arkusschatten der Aorta angedeutet, der auch unter normalen Bedingungen noch etwas stärker nach links gewölbt hervortreten kann. Aus dem Vergleich mit diesem Normalbilde ließ sich natürlich leicht mittelst der X-Strahlen bezüglich der Herzverlagerungen die zweifelhafte Dexiocardia congenita ohne Transposition der übrigen Organe von den erworbenen Herzverschiebungen nach rechts durch Lungen- und Pleuraerkrankungen sowie von den gewöhnlichen Fällen der Dextrocardia congenita mit situs viscerum inversus unterscheiden. Wie bei diesen angeborenen Verlagerungen konnte ich auch bei anderen kongenitalen Herzfehlern und zwar bei einigen Fällen von Offenbleiben des Ductus arteriosus Botalli erst mittelst der X-Strahlen die Diagnose sicher stellen. Dabei zeigte sich nämlich im Durchstrahlungsbilde dem Herzschatten unmittelbar angrenzend links oben im zweiten Interkostalraum ein kleines, stark pulsierendes, der erweiterten Arteria pulmonalis entsprechendes Schattenbild, sowie an dem rechten Kontur des Herzschattens zwischen dem zweiten und dritten Interkostalraum eine von oben nach unten sich hinziehende, stark pulsierende und zwar der erweiterten Vena cava superior sowie dem dilatierten rechten Vorhof entsprechende Schattenfigur. Ferner ergab die Beobachtung der Herztätigkeit auf dem Fluoreszenzschirme, daß mit der Ventrikelsystole der zentrale Herzschatten abblaßte, während der links aufsitzende Pulmonalschatten dunkler und größer wurde, daß dagegen während der Diastole der letztere sich aufhellte und zugleich damit sich der zentrale Herzschatten verdunkelte. Aber auch auf Septumdefekte bei angeborener Pulmonalstenose konnte man aus den eigentümlichen, stark transversalen

Bewegungen des Herzschattens im Röntgenogramm schließen, weil solche Bewegungsformen bei intaktem Septum mittelst X-Strahlen nicht beobachtet werden. Von diagnostischem Werte erwiesen sich dann weiter bei bestimmten Herzklappenfehlern außer den durch Dilatation einzelner Herzabschnitte bedingten Vergrößerungen der Schattenbilder zunächst bei der Tricuspidalinsufficienz die mit der Ventrikelsystole stark hervortretende Pulsation des rechten Atriumschattens, ferner bei der Mitralinsuffizienz das auffällig lebhafte systolische Pulsieren des linken Vorhofschattens endlich bei der Insufficienz der Aortenklappen die im ersten Interkostalraum links außen sichtbare systolische Anschwellung des Arkusschattens. Auch die Pericarditis exsudativa verriet sich im Durchstrahlungsbilde aber noch mehr im Röntgenogramm durch die mit der Spitze nach oben gerichtete Dreiecksform des vergrößerten Herzschattens, unterschied sich auch von anderen Krankheiten des Herzens und des Mediastinums im Röntgenogramm.

Alsdann bieten die Erkrankungen der großen Gefäße, insbesondere die der Aorta, wohl das wichtigste und dankbarste Gebiet der Röntgenuntersuchung für die innere Medizin. Bereits kurze Zeit nach Entdeckung der X-Strahlen konnten verschiedene Aneurysmen der Brustaorta, die mit den früher üblichen Methoden nicht nachweisbar waren, im Durchstrahlungsbilde von mir erkannt und durch die Sektion bestätigt werden. (Figur 4 [1]) stellt ein solches Aneurysma arcus aortae dar.) (Demonstration.) Von den Mediastinaltumoren und anderen Neubildungen im Innern des Thorax kann man die Aneurysmen der Aorta dadurch auf dem Fluoreszenzschirm unterscheiden, daß dieselben bei der Durchstrahlung in den verschiedenen Brustdurchmessern abnorm vergrößerte, abgerundete, mit scharfen Konturen versehene, nach verschiedenen Richtungen systolisch pulsierende Schattenbilder als Fortsetzung des Herzschattens darstellen. Zur Sicherung der Differentialdiagnose in schwierigen Fällen von Aortenaneurysmen und Substernaltumoren sowie von Neubildungen und Divertikeln der Speiseröhre empfiehlt sich nicht allein die Röntgenoskopie in den verschiedenen Durchmessern, neben dem saggittalen und frontalen auch in den diagonalen, mittelst der Irisblende, sondern noch die darauf folgende Aufnahme von einfachen und stereoskopischen Röntgenogrammen in verschiedenen Durchmessern. Hierbei sei gleich betont, daß je nach der Durchstrahlungsrichtung die Mediastinaltumoren und anderen Neubildungen im Thoraxinnern sich von den Aneurysmen der Brustaorta gewöhnlich durch ihre unregelmäßige Form und Ausbreitung sowie durch die verschieden starke Schattenbildung je nach der Zusammensetzung und Dicke des Tumors, ferner durch den häufigen Mangel scharf abgerundeter Konturen, endlich durch die eigentümliche Art (stoßweise) der fortgeleiteten Pulsation unterscheiden lassen. Fig. 5 zeigt einen ausgeprägten Mediastinaltumor. (Demonstration.) Im Gegensatz zu der unregelmäßigen Gestalt der Tumoren erscheinen die Bogenaneurysmen häufig in Pilz oder Ballonform bei saggittaler, in Kolbenform bei diagonaler Durchstrahlung, vom Herzschatten nach oben sich fortsetzend, während die der Aorta ascendens und descendens mehr blasenförmige Ausweitungen darstellen.

Außer den Aneurysmen der Aorta thoracica wurden auch solche der abdominalis, ferner auch der Arteria anonyma entweder allein oder verbunden mit Aortenaneurysmen durch die X-Strahlen festgestellt und durch die Sektion bestätigt. Den Aneurysmen wären hier die nicht fühlbaren Verkalkungen der peripherischen Gefäße anzuschließen, die sich mittelst der Durchstrahlung und noch besser durch die Röntgenographie deutlich nachweisen lassen. Fig. 6 zeigt z. B. die Verkalkung der Arteria tibialis postica, wie sie beim intermittierenden Hinken erkannt wurde. (Demonstration.)

Aber auch für die Erkrankung des Respirationsapparates erwiesen sich die X-Strahlen abgesehen vom Nachweis der Fremdkörper im Bereich der Luftwege von hoher diagnostischer Bedeutung. So konnten bezüglich des Larynx außer Tumoren innerhalb desselben in zahlreichen zweifelhaften Fällen von Stimmbandlähmung als Ursache derselben bald Geschwulstbildungen im oberen Brustteil, bald Aneurysmen des Aortenbogens erkannt werden, während sich diese Veränderungen im Thoraxinnern mit den alten Methoden bestimmt nicht feststellen ließen. Ebenso ergab sich als ursächliches Moment der Tracheal- und Bronchostenosen entweder ein Substernaltumor oder Aneurysma sowie als Zeichen der einseitigen Bronchostenose die inspiratorische Verschiebung des Mediastinalschattens nach der stenosierten Seite hin. Be-

[1]) Die Figurenangaben beziehen sich auf die Demonstrationen.

züglich der Lungenleiden verdienten hier zunächst die Leistungen der X-Strahlen zum Nachweis zentral gelegener, durch die alten Hilfsmittel nicht erkennbarer Verdichtungsherde außer der leicht sichtbaren Erweiterung des aufgehellten Lungenbezirks beim Emphysem hervorgehoben zu werden. Alsdann kämen weiter noch die übrigen, auch mittelst X-Strahlen nachweisbaren Lungenveränderungen in Betracht, gleichviel ob es sich um einfache Funktionsstörungen z. B. ungleiche inspiratorische Aufhellung der Lungenspitzen oder um pneumonische Infiltrate oder um tuberkulöse, eitrige und gangränöse Herde sowie Infarkte und Verkalkungen, oder auch um Hohlräume (Cavernen, Bronchektasien), oder endlich um Neubildungen, z. B. Fig. 7 Tumor (Sarkom) der rechten Lunge, Sarkom, Echinokkus in den Lungen handelt. Um dieselben möglichst genau auf kleine Infiltrate und Hohlräume im Röntgenogramm abzusuchen, empfiehlt sich die Anwendung meines röntgenoskopischen Apparats, an dem man mit einem Handgriff die Vakuumröhre nach allen Richtungen hin bewegen und so zunächst die beiden Lungenspitzen, darauf die folgenden Interkostalräume bis nach unten zur Lungengrenze beiderseits von vorn und hinten bezüglich der abnormen Schattenbildungen und Aufhellungen vergleichen kann. Bei dieser Untersuchung der Lungen ließen sich sehr häufig, besonders an tuberkulösen Kranken, vom Hilus ausgehende, die Bronchial- und Gefäßverzweigungen begleitende Schattenfiguren als peribronchitische Herde verfolgen, aber auch im Bereich der Bronchialdrüsen Verkalkungen und Tumoren als tiefdunkle Schattenbilder im Gegensatz zu dem gewöhnlichen, helleren Hilusschatten erkennen. Summierte Aufnahmen bei bestimmter Atemstellung des Thorax, z. B. am Ende der In- und Exspiration, konnten mit Erfolg durch das von Cowl angegebene Hebelrheotom erzielt werden.

Besonders wertvoll erwies sich zur Lokalisation von mehr oder weniger zentral gelegenen gangränösen Herden und Abszessen das neue Untersuchungsverfahren in Verbindung mit der stereoskopischen Röntgenographie, während sich unsere alten Methoden zur genauen Lagebestimmung der zentralen Herde als unzuverlässig herausstellten. Wie kleine Verdichtungsherde durch den Schattenunterschied gegenüber der hellen Umgebung, so können auch kleine Hohlräume (Kavernen und Bronchektasien) an dem ringförmig verdickten Schattenkontur gegenüber dem ungewöhnlich hellen Zentrum im Röntgenogramm erkannt werden.

Bezüglich der Phthisis incipiens fiel in zahlreichen Fällen von einseitiger Spitzenaffektion bei tiefer Inspiration die geringe Aufhellung oberhalb der Clavicula gegenüber der gesunden Seite, ferner der abnorme Hochstand des Zwerchfells bei tiefer Inspiration gegenüber der Normallage bei der Exspiration auf. Dies letztere Verhalten wurde jedoch auch bei der Pleuritis sicca auf der erkrankten Seite beobachtet.

Das Zwerchfell kann sowohl in betreff seiner Lage als auch seiner Bewegungen auffällige Abnormitäten im Röntgenogramme zeigen. So findet man das Diaphragma beiderseits auffallend tief stehend bei allgemeinem Volumen pulmonum auctum oder auf einer Seite bei einseitigem Lungenemphysem sowie bei Flüssigkeits- oder Luftansammlung im Pleuraraum, dagegen erscheint dasselbe beiderseits abnorm hoch gelegen bei Tumoren sowie Luft- und Flüssigkeitsanhäufung im Abdomen, einseitig hoch bei stark aufgeblähtem Magenfundus sowie bei Milz- oder Lebertumoren. Bezüglich der Zwerchfellsbewegungen zeigen sich unter den Abnormitäten außer der bei Phthisis incipiens beobachteten noch verminderte Exkursionen bei abnormen Hochstand infolge von Veränderungen im Abdomen, ebenso bei abnormer Tieflage z. B. infolge von Lungenemphysem. Daran würden sich die unregelmäßigen Zwerchfellbewegungen schließen, wie sie durch Verwachsungen des Diaphragma einerseits mit dem Lungen- und Pleuragewebe andererseits mit dem Herzbeutel zustande kommen. Man erkannte aber auch im Röntgenogramm einseitige Zwerchfellähmung durch ausgedehnte Tumorbildung im Bereich der Lungen und Pleuren, ferner Zwerchfellhernien durch Hochsteigen des Fundus ventriculi nach Aufblähung des Magens mittelst Brausemischung, endlich subphrenische Abszesse durch zirkumskripte Ausstülpung der Zwerchfellkuppe nach oben.

Unter den Erkrankungen des Pleuraraums können Ergüsse, Luftanhäufungen, Schwartenbildungen, Bindegewebsstränge und Tumoren deutlich durch die Röntgenstrahlen vor Augen geführt werden. In besonderer Schärfe erscheint aber auf dem Fluoreszenzschirm unter den

Pleurakrankheiten der Sero- und Pyopneumothorax, bei dem man nämlich statt des gewöhnlichen Lungenbildes die durch den Pleurainhalt komprimierte Lunge als dunklen Schatten nahe dem Herzen zusammengepreßt erkennen und an deren Stelle außer der Aufhellung des Pleuraraumes ein charakteristisches Schattenbild des Flüssigkeitsergusses mit horizontaler Oberfläche und Wellenbewegung nach Erschütterung des Körpers sowie durch die Respiration und Herzaktion beobachten kann. Fig. 9 zeigt das Röntgenogramm eines linksseitigen Pyopneumothorax. (Demonstration.)

Beim Digestionsapparat verdienten zunächst die diagnostischen Erfolge der X-Strahlen zum sichern Nachweis von verschluckten Fremdkörpern im Ösophagus, Magen und Darm der Erwähnung. Aber auch zur Feststellung von Tumoren, Erweiterungen und Divertikeln der Speiseröhre insbesondere von idiopathischen Dilatationen derselben bewährte sich die Überlegenheit der Durchstrahlung in verschiedenen Durchmessern, hauptsächlich in den Diagonalen bei Einführung von Sonden und Bismutkapseln, gegenüber den alten Untersuchungsmitteln. Ferner konnte man, abgesehen von der Lage- und Größenbestimmung des Magens durch Aufblähung desselben oder nach Einführung von Sonden und Bismutbrei, auch die Fortbewegung desselben aus dem Magen durch den Darmkanal (Rieder) im Röntgenogramm verfolgen, ebenso Gallensteine in der Leber, Neubildungen und Verlagerungen der Digestionsorgane, z. B. die Wanderleber, mittelst der X-Strahlen zur Anschauung bringen.

In betreff des Harnapparates wäre hier noch anzuführen, daß außer Steinbildungen auch Nierentumoren, Pyo- und Hydronephrose ebenso Tuberkulose und Echinokokkus aus den abnormen Schattenbildungen in der Nierengegend und auf Grund der übrigen Krankheitssymptome im Röntgenogramm nachgewiesen, sowie durch die Operation bestätigt wurden.

Trotz der eifrigen Empfehlung der Kompressionsblende zur Untersuchung der Nieren kann bei Tumoren derselben, besonders bei Verdacht auf Eiterung in der Niere nicht dringend genug vor Anwendung der Kompression gewarnt werden, da in bestimmten Fällen, die ohne Kompression untersucht wurden, die erkrankte Niere so prall mit Eiter gefüllt bei der Operation angetroffen wurde, daß durch Kompression bei der vorhergegangenen Röntgenographie die Perforation unvermeidlich gewesen wäre.

Betrachten wir nun die Störungen der Knochenbildung sowie die Gelenk- und Knochenleiden, insoweit sie für die innere Medizin Beachtung verdienen, so erkannte man durch die X-Strahlen außer dem verspäteten Auftreten der Knochenkerne in der Handwurzel bei Myxödem und dem verzögerten Verknöcherungsprozeß bei der Rhachitis, als Zeichen der Tuberkulose die Caries mit der Aufhellung und dem Substanzverlust oder mit der Auflockerung und Verbreiterung der affizierten Knochenteile oder aber aus den verwaschenen Gelenkenden und die undeutlichen, mit schwachen Schatten erfüllten Gelenkspalten. Dagegen ließen sich bei der Lues die hyperostotischen mit den erweichenden Prozessen kombiniert, bei der kongenitalen Syphilis die Osteochondritis mit dem verschiedenartigen Verknöcherungsprozeß in der Epi- und Diaphyse, bei der Sarkomatosis die Abblätterung und Zerstörung des Periosts mit unregelmäßiger Verbreiterung der Diaphyse, bei der Gicht durch Ablagerung von harnsauren Salzen helle Auftreibungen an den affizierten Knochenteilen erkennen. Bezüglich der Tabes dorsalis wurden, abgesehen von den häufigeren Gelenkveränderungen an den oberen und unteren Extremitäten sowie dem seltenen Frühsymptom, dem Pied tabétique, mittelst der X-Strahlen von Grunmach infolge trophischer Störungen an verschiedenen Knochen gewisse Strukturveränderungen in Form von Aufhellungen ausgeprägt nachgewiesen, die durch Osteoporose und Halisteresis bedingt sind. Bei der Osteomalacie erreicht die abnorme Aufhellung des ganzen Knochengerüstes den höchsten Grad, so daß von Struktur nur wenig im Röntgenogramm zu erkennen ist. Anzuschließen wären hier noch die bei der Arthritis chronica und deformans mehr oder weniger stark ausgeprägten Knochenwucherungen und Substanzverluste an den Gelenkteilen, ferner bei der Akromegalie außer den Veränderungen am Schädel die Vergrösserung und Verdickung der einzelnen Metakarpal-, Metatarsal- und Phalangealknochen mit der Verbreiterung der zugehörigen Gelenkspalten, sowie mit den Exostosen an den Hand- und Fußphalangen im Gegensatz zu den Veränderungen bei der sogenannten Osteoarthropathie hypertrophiante pneu-

mique. Von Knochenneubildungen allgemeiner Natur verdienten an dieser Stelle auch die Myositis ossificans und die Exostosis luxurians erwähnt zu werden, die in einem vorgeschrittenen Falle zur Umschnürung des Brustkastens verbunden mit Atembeschwerden führte. Im Anschluß an diese Knochenneubildungen wäre noch auf eine andere, diagnostisch wichtige, mittelst der X-Strahlen sichtbare Abnormität, nämlich auf die überzählige Halsrippe, aufmerksam zu machen, die man häufiger im Röntgenogramm als Ursache ausstrahlender Schmerzen fand, als sie bisher nach den alten Methoden festgestellt wurde.

Diskussion.

Herr Cassirer-Berlin: Von Prof. Oppenheim sind sehr bald nach der Entdeckung Röntgens Versuche gemacht worden, diese für die Diagnosen auf dem Gebiete der Neurologie verwendbar zu machen. Die erste Frucht war der Nachweis der Erweiterung der Sella turcica in einem Fall von Hypophysistumor, ein Nachweis, der später von Oppenheim und anderen nebst anderen Schädelveränderungen bei der Akromegalie wiederholt erhoben wurde. In einem Falle von hereditären multiplen Exostosen wurden als Grundlage einer partiellen Jacksonschen Epilepsie Exostosen am Schädel gefunden. Bei der Tabes werden die Arthropathien, die Frakturen, der tabische Fuß, der Schwund des Proc. alveolaris durch die Röntgenuntersuchung deutlich. Ähnliches leistet sie bei den trophischen Störungen bei den Syringomyelien. Einen besonderen Dienst erweist sie uns durch den Nachweis von Halsrippen bei diagnostisch-ätiologisch unklaren Fällen. Auch bei den Erkrankungen des peripheren Nervensystems liefert sie in ätiologischer Beziehung wichtige Resultate. Sie läßt periphere Lähmungen als Folgen unbekannt gebliebener Gelenkerkrankungen (Erkrankung des Ellbogengelenks) oder Knochenerkrankungen (Fraktur d. Proc. styloid. radii) erkennen. Sehr wichtige Aufschlüsse gibt sie uns über die Beteiligung des Knochenapparates bei gewissen vasomotorisch-trophischen Neurosen (Sklerodaktylie, Raynaudsche Krankheit, Erythromelalgie, Hemiatrophia facialis). Durch konsequente Anwendung führt sie also auch auf diesem Gebiete, dessen Bearbeitung vermittelst der Methode zunächst am schwierigsten zu sein schien, zu sehr schönen diagnostischen und damit auch therapeutischen Resultaten.

---

3. Herr **Hoffa**-Berlin: **Die Röntgenographie in der Orthopädie.**

Zehn Jahre sind nun verflossen, seitdem Röntgens epochemachende Entdeckung bekannt wurde. Während dieser kurzen Zeit hat sich das Röntgenverfahren in ununterbrochenem Siegeszuge zu einer hervorragenden Hilfsdisziplin der medizinischen Wissenschaft entwickelt. Unzweifelhaft und allgemein anerkannt ist es, daß die Chirurgie den größten Vorteil von der Erfindung davongetragen hat. Wie nun in der Chirurgie die Verletzungen der Knochen und Gelenke das Hauptgebiet für die Anwendung der Röntgenstrahlen bilden, so mußte auch die junge Wissenschaft der Orthopädie, die sich als Teilgebiet der Chirurgie in letzter Hinsicht mit den Stellungs- und Gestaltabweichungen des Skelettsystems beschäftigt, vielfache Anregungen erhalten, und sicher ist die schnelle Entwicklung, die die Orthopädie in dem letzten Jahrzent genommen hat, mit auf die Ausnutzung des Röntgenverfahrens zurückzuführen.

Über meine diesbezüglichen eigenen Erfahrungen, die ich von den ersten Anfängen der Röntgenära am Platze der Entdeckung selbst machen durfte, will ich hier in aller Kürze zusammenfassend berichten.

Da unser Spezialgebiet sich vielfach mit den Skeletterkrankungen bei jugendlichen Individuen zu beschäftigen hat, will ich von vornherein darauf aufmerksam machen, daß man sich vor falschen Deutungen kindlicher Röntgenogramme zu hüten hat. Die Röntgenogramme des kindlichen Gelenkes sind von denen des Erwachsenen infolge der unvollendeten Ossifikation der Epiphysen sehr verschieden. Schon oft ist das Os trigonum tarsi mit einem abgesprengten Knochenstück verwechselt worden. Bei sehr jungen Kindern erscheint die Eminentia capitata völlig vom Humerus abgelöst, an der Tibia und Fibula vereinigen sich die unteren Epiphysen mit ihren Diaphysen erst zwischen dem 18. und 25. Jahr. Alle diese Verhältnisse muß man genau kennen, und deshalb soll man, bevor man an die Deutung von pathologischen Röntgenogrammen herangeht, sich erst genau über die normalen Verhältnisse in den verschiedenen Lebensaltern orientieren. Ebenso soll man es niemals unterlassen, das Röntgenogramm der kranken Seite mit dem der gesunden Seite zu vergleichen.

Große Bedeutung hat das Röntgenverfahren für die Untersuchungen über die Ossifikation einzelner Skeletteile erfahren. Diese Untersuchungen sind z. B. über die Entwicklung der Hand und des Fußes genau angestellt worden und haben wertvolle Aufschlüsse auf das gelegentliche Vorkommen von Wachstumsstörungen in diesen Teilen gegeben.

Bei angeborenen Mißbildungen der oberen und unteren Extremitäten geben uns die Röntgenstrahlen tatsächlich mehr Aufklärung, als die Durchforschung anatomischer Präparate. Bilder von rudimentär entwickelten Fingern und Zehen, Entwicklungsanomalien in der Hand- und Fußwurzel, angeborene Klumphände, die mit totaler oder partieller Abwesenheit des Radius vergesellschaftet waren, angeborene Defekte der Fibula und Tibia, sowie des ganzen Oberschenkels sind beobachtet und auch das Röntgenogramm geklärt worden. Auf Grund einer genauen anatomischen Kenntnis können wir entscheiden, ob chirurgische Maßnahmen aussichtsvoll sind oder nicht, und danach bestimmen wir unseren Heilplan. Gerade in letzter Zeit ist über den angeborenen Hochstand des Schulterblattes viel geschrieben worden. Die Skiagramme liefern uns hier nicht nur den Nachweis für die Unabhängigkeit der Verschiebung von einer Wirbelsäulenverkrümmung, sondern orientieren uns auch genau über den Grad der Deformität und die Irrtümlichkeit in der naheliegenden Annahme einer Exostosenbildung.

In einem Falle von angeborener Skoliose konnte ich im Röntgenbilde als Ursache der Verkrümmung einen überzähligen Wirbel finden, der in Form eines Keils zwischen dem letzten Brust- uud ersten Lendenwirbel eingeschaltet war.

Überhaupt ist für die Beurteilung und Messung von Skoliosen das Röntgenverfahren mit Erfolg herangezogen worden. Es ist möglich, im Röntgenbild die Struktur der Keil- und Schrägwirbel zu erkennen, ebenso das Verhältnis der einzelnen Krümmungen zueinander und das Bilden der Rotation der Wirbelkörper schon zu einer Zeit, in welcher äußerlich in der Kontur des Körpers erst der allererste Beginn der Skoliose nachweisbar ist.

Das Röntgenogramm ist in ausgezeichneter Weise imstande, eine genaue Messung des augenblicklichen Zustandes des skoliotischen Kindes zu ermöglichen, in dieser Hinsicht hat namentlich Bade sich Verdienste um die Technik derartiger Messungen erworben. Bezüglich der Therapie hat man sich röntgenologisch von der Wirkungsweise der einzelnen Redressionsübungen bei der Skoliose überzeugen können, man kann die Einwirkung des Korsetts auf den Thorax und die Wirbelsäule studieren, die Veränderungen, die das forcierte Redressement auf die Wirbelsäule ausübt, verfolgen und nachweisen, daß durch eine sachverständige Behandlung tatsächlich eine Besserung der Skoliose zu erzielen ist.

Unentbehrlich ist uns das Röntgenbild geworden bei der Diagnose der tuberkulösen Erkrankung der Wirbelkörper, bei der Spondylitis tuberculosa. Liegt eine derartige Erkrankung vor, dann sehen wir auf dem Bilde an den befallenen Partien hellere, wolkig getrübte Stellen und in der Umgebung oft noch strangartige oder mehr rundliche Verdichtungen, die von schwieligen und tuberkulös eingedickten Massen herrühren. Die Zwischenwirbelscheiben sieht man, besonders wenn mehrere Wirbel ergriffen sind, verschwinden oder verdünnt. Wir erhalten genau Aufschluß über Sitz und Ausdehnung des Prozesses, sowie über die Art und den Grad der Zerstörung des Knochens und der vorhandenen Deformität. Eine ausgedehnte Karies läßt eine hochgradige Aufhellung der Knochensubstanz erkennen, ja manchmal ein völliges Fehlen derselben. In manchen Fällen erscheinen die Knochen an ihren Rändern gleichsam angenagt und zerfasert, in anderen wiederum können wir Synostosen benachbarter Wirbelkörper konstatieren.

Sehr gut stellen sich im Röntgenogramm die kalten Abszesse dar, ja es gelingt uns oft, durch Jodoform-Glyzerininjektionen die Gänge und Wege des Eiters kenntlich zu machen, indem lange schmale deutliche Schattenstreifen vom Erkrankungsherd an ihren Ausgang nehmen.

Ganz besonders möchte ich darauf hinweisen, daß Abszesse sich im Röntgenogramm schon nachweisen lassen, ehe noch der spondylitische Gibbus eingetreten ist. So bildet das Röntgenogramm eines der wichtigsten Hilfsmittel, um namentlich die Frühdiagnose der Spondylitis zu stellen, namentlich in Fällen, in welchen die klinischen Erscheinungen noch nicht so ausgesprochen sind, um eine absolute sichere Diagnose zu stellen.

Über die Spondylitis traumatica, diese von Kümmell zuerst beschriebene Erkrankung, über die ankylosierende Entzündung der Wirbelsäule können wir uns durch Röntgenographien Aufklärung verschaffen. Bei ersterer Affektion zeigt uns das Röntgenbild die der Erkrankung zugrunde liegende Fraktur, bei letzterer sehen wir oft deutlich, wie sich bogenförmige Knochenspangen ausspannen, die den einen Wirbel mit seinem Nachbar wie ein Brückenbogen verbinden. Außerdem scheint auch eine Rarefikation sämtlicher Knochenteile als regelmäßiger Befund vorzuliegen.

Von großem Vorteil bei Wirbelsteifigkeiten sind natürlich für die einzuschlagende Therapie Aufnahmen, um zu sehen, ob es sich um wahre Ankylosen handelt oder nicht. Nur so sind wir imstande, festzustellen, ob eine orthopädische Behandlung noch Nutzen bringen kann.

Gehen wir nun zur unteren Extremität über, so haben uns die Röntgenstrahlen unendlich viel Nutzen bei der angeborenen Hüftluxation gebracht, sowohl bezüglich der Diagnose und pathologischen Anatomie, wie auch der Behandlung. Wir sind jetzt imstande, uns vor diagnostischen Irrtümern absolut sicher zu schützen. Verwechselungen mit Coxa vara, mit den Folgen einer früheren tuberkulösen Coxitis oder gar vollkommenes Nichterkennen dieser Luxation sind ganz ausgeschlossen.

Gleichzeitig können wir uns aufs genaueste über die anatomischen Verhältnisse orientieren. Wir erhalten ein Bild von der Topographie des Schenkelkopfes und lernen die Beschaffenheit der Pfanne und des Schenkelhalses kennen. Dadurch sind wir in die Lage versetzt, von vornherein eine den Erfolg unseres Eingriffs betreffende Prognose zu stellen und zu bestimmen, ob die unblutige oder die blutige Behandlung vorzuziehen ist. Indessen müssen wir erwähnen, daß auch hier das beste Röntgenogramm täuschen kann. Bei Betrachtung selbst stereoskopischer Pfannenbilder können wir oft nicht die ganze Tiefe der Pfanne sehen, sondern nur den Verlauf des vorderen Randes. Desgleichen ist zu beherzigen, daß das Röntgenogramm als Flächenprojektion die allgemeinen Tiefenverhältnisse nicht wiedergibt. Durch Übung muß man sein Urteil im plastischen Sehen schärfen. Im allgemeinen muß bei Beckenaufnahmen, wie ich hier erwähnen will, jede Rotation vermieden werden. Wenn möglich, sollen die Beine gerade oder sogar etwas nach innen rotiert gelagert sein.

Das Wichtigste ist nun, daß wir durch die Röntgenographie bei den kongenitalen Luxationen Aufschluß erhalten über die spätere definitive anatomische Gestaltung, d. h. über die Resultate unserer Behandlung. Wir können uns unterrichten, ob eine wirkliche Reposition oder nur eine sogenannte Transposition von uns erreicht worden ist. Das Röntgenogramm zeigt ferner, woran die Nearthrosenbildung an der Stelle der alten Pfanne mitunter scheitert. Es tritt der Kopf, trotzdem er gut eingerenkt ist, nicht in unmittelbare Berührung mit der Pfanne infolge Zwischenlagerung eines stärkeren Ligamentum teres und sehr starker bindegewebiger Massen. Ferner konnte ich die Endresultate meiner blutigen Operationen der angeborenen Hüftgelenksluxation kontrollieren und zeigen, daß heute kaum ein Unterschied zwischen der normalen und operierten Seite wahrzunehmen ist. Auch Aufschlüsse über den Wert der von verschiedenen Forschern aufgestellten Theorien der Entstehung der angeborenen Hüftgelenksverrenkung gibt uns das Röntgenogramm.

Konnte man die angeborene Hüftluxation auch schon vor der Röntgenära erkennen und waren uns die pathologisch-anatomischen Verhältnisse dieser Deformität auch schon vor Röntgen wohlbekannt, so hat uns dagegen das Röntgenogramm eine bis dahin so gut wie unbekannte Deformität ganz neu erschlossen, die pathologische Abbiegung des Schenkelhalses, die sogenannte Coxa vara.

Fälle, die bis dahin als angeborene Luxationen, als leichtere tuberkulöse Erkrankungen gehalten wurden, klärte das Röntgenogramm auf. Es zeigte uns, daß eine durchaus typische Deformität an dem oberen Ende des Oberschenkels vorkommt, darin bestehend, daß der normale stumpfe Winkel, unter welchem sich der Schenkelhals an den Schenkelschaft ansetzt, verloren geht, daß er sich in einen rechten oder gar spitzen Winkel verwandelt und daß gleichzeitig ganz bestimmte Veränderungen an dem Schenkelkopf, der Epiphysenlinie, dem Schenkelhals und dem Schenkelschaft bestehen.

Das Röntgenogramm gab uns des weiteren Aufklärung über die Ätiologie dieses Leidens. Es lehrte uns die angeborenen Formen von den rhachitischen und statischen Formen unterscheiden und lehrte auf der anderen Seite die traumatischen Fälle zu diagnostizieren. Es lehrte uns, daß eine rhachitische Coxa vara nicht selten dadurch vorgetäuscht wird, daß die Verbiegung nicht im Schenkelhals, sondern im Femur liegt. Die Aufnahmen gerade zur Erkennung der Coxa vara führten zu der wichtigen Tatsache, daß durch eine verkehrte Röntgentechnik Täuschungen leicht hervorgerufen werden können. Gerade beim Schenkelhals können durch veränderte Lage des Beines, durch falsche Röhrenstellung usw. Verzeichnungen erzielt werden. Um wirklich richtige Röntgenogramme zu erreichen, ist es nötig, daß beide Beine sich in derselben Rotationsstellung befinden.

Auf die verschiedenen Operationsverfahren, die bei der Behandlung dieser Schenkelhalsverbiegung empfohlen sind, können wir hier nur soweit eingehen, als sie Bezug auf die Röntgenoskopie haben. Wir besitzen jetzt eine Handhabe für die annähernde Vorausberechnung des anatomischen Effektes einer geplanten Knochenoperation. Je nach der Formation des Kopfes und Schenkelhalses kommt die lineäre, die keilförmige Osteotomie oder die Resektion in Frage.

Das Ideal unserer therapeutischen Bestrebungen bei der Coxa vara ist aber die Frühdiagnose, die es ermöglicht, durch rationelle unblutige Maßnahmen einer schweren Deformität vorzubeugen. So haben wir gerade hier im Röntgenogramm ein wertvolles diagnostisches Hilfsmittel.

Indem ich auf die Klarstellung zahlreicher pathologischer Veränderungen durch das Röntgenogramm bei Erkrankungen der Gelenke, so bei dem chronischen Gelenkrheumatismus in allen seinen Varietäten, bei den verschiedenen Formen der Arthritis deformans und der Gicht nur hinweisen kann, muß ich besonders die großen Fortschritte hervorheben, die die klinische Betrachtung der Gelenktuberkulosen durch das Röntgenogramm erfahren hat. Das Röntgenogramm zeigt uns zunächst in gewissen Fällen direkt den ursprünglichen Krankheitsherd, es offenbart uns direkt größere Sequester, es zeigt uns ferner dadurch, daß die Schatten in der Umgebung der erkrankten Stelle aufgehellt sind, den Mangel an Kalksalzen an der erkrankten Stelle, der um so größer wird, je schwerer der Erkrankungsprozeß an sich ist. Je mehr sich die Erkrankung zur Heilung anschickt, um so mehr verschwinden diese hellen Schatten in den Epiphysen durch Wiederzunahme des Kalkgehaltes. So können wir durch fortlaufende Röntgenographie, uns ein ganz genaues Bild über den Zustand des behandelten Gelenkes machen. Die Deutung derartiger Röntgenogramme, namentlich bei Kindern, ist aber gar nicht leicht, sie erfordert ein eingehendes Studium. Wir verdanken namentlich Ludloff die wertvollsten Ratschläge in dieser Beziehung.

Heilen derartige Erkrankungen aus, so geschieht das in der Regel unter mehr oder weniger hochgradiger Versteifung der Gelenke. Auch hier, wie überhaupt auch bei allen anderen Kontrakturen und Ankylosen ist uns die Beurteilung eines gegebenen Falles durch das Röntgenogramm außerordentlich erleichtert worden. Es gibt uns ohne weiteres Aufschluß, ob es sich um eine knöcherne oder fibröse Ankylose handelt und weist uns damit den Weg, den wir bei der Behandlung einzuschlagen haben.

Die Rhachitis, die so häufig zu Deformitäten des Rumpfes und der Extremitäten führt, spiegelt sich im Röntgenogramm sehr schön wider. Wir erkennen die auf die Kalkarmut bedingte Aufhellung der Knochenschatten, wir sehen die Veränderungen an den Epiphysenlinien, wir sehen direkt die Infraktionen und Frakturen der Knochen und können den Heilungsprozeß auf Grund der von uns eingeleiteten Therapie sehr schön verfolgen.

Von den rhachitischen Deformitäten haben namentlich das Genu valgum und varum, das X- und O-Bein, durch das Röntgenogramm gewonnen. Durch das Röntgenogramm sind die schönen Untersuchungen von Mikulicz über diese Deformitäten vollauf bestätigt worden. Vom allergrößten Vorteil für die Behandlung ist es aber geworden, daß uns das Röntgenogramm absolut genau den Anteil anzeigt, den Oberschenkel und Unterschenkel an dem Zustandekommen der Deformität haben. So vermag uns das Röntgenogramm direkt anzuzeigen, wo sich der

Sitz der größten Verkrümmung befindet, wo also die korrigierende blutige oder unblutige Operation ihren Angriff zu nehmen hat.

Meine Herren! Es kann nicht meine Aufgabe sein, Ihnen hier alle Deformitäten vorzuführen und zu erläutern, was jede einzelne Deformität durch das Röntgenogramm gewonnen hat. Ich will nur noch erwähnen, daß die scheinbar so unbedeutende Deformität der nach außen abweichenden großen Zehe, der sogenannten Hallux valgus, Veranlassung dazu gegeben hat, durch ausgezeichnete Röntgenogramme den Aufbau der inneren Struktur und die pathologischen Veränderungen der Knochen auf das tunlichste zu illustrieren. Wenn wir uns von den verschiedenen Deformitäten Knochenschliffe herstellen und von diesen Knochenschliffen wiederum Röntgenogramme, so geben uns diese Röntgenogramme sicher die vorzüglichste Auskunft über die Entstehung und die wahre Entwicklung der Verkrümmungen. Heutzutage ist die Röntgentechnik schon so vorgeschritten, daß wir diese Strukturbilder bei vielen Deformitäten direkt auch intra vitam zu erhalten vermögen. Damit ist uns das Verständnis über viele einschlägige Fragen viel näher gerückt worden als durch alle pathologisch-anatomischen Untersuchungen an Präparaten. Ich will Ihnen hier als Beispiel nur an einigen Bildern erläutern, wie die Verkrüppelung des chinesischen Damenfußes durch das Anlegen der bekannten Bandagen künstlich gezüchtet wird. Sie sehen hier den Beginn der Verkrüppelung, erfahren die weitere Ausbildung desselben und sehen schließlich das fertige Produkt.

So wie in diesem Falle können wir jetzt bei nahezu allen erworbenen Deformitäten vom Beginn bis zur Vollendung und dann wieder rückwärts bis zur Heilung durch unsere orthopädischen Hilfsmittel verfahren.

Meine Herren, wenn Sie mir auf meinem kurzen Rückblick gefolgt sind, so können Sie sich ein Bild von der Förderung machen, die die Orthopädie durch Röntgens große Entdeckung gewonnen hat, und werden es mir nicht verargen, wenn ich es mir an dieser Stelle nicht versagen wollte, dem großen, doch so bescheidenen Meister den besondern Dank aller Orthopäden auszusprechen.

---

4. Herr **L. Bassenge**-Berlin: **Kasuistischer Beitrag zur Diagnose der Osteomalacia chronica hypertrophica deformans mit Hilfe der Röntgenstrahlen.**

Es handelt sich um einen auf der I. medizinischen Universitätsklinik beobachteten Fall der seltenen, von Paget zuerst beschriebenen Osteomalacia chronica hypertrophica deformans bei einer 43jährigen Frau. Vorderarme und Unterschenkel bieten besonders charakteristische Veränderungen, während das Becken normale Verhältnisse zeigt (Demonstration).

Der Fall ist in extenso durch Stabsarzt Hochheimer in den Charitéannalen 1904 beschrieben.

---

5. Herren **Lenhartz** und **Kißling**-Hamburg: **Über den Nutzen des Röntgenogrammes für die operative Behandlung des Lungenbrandes.**

a) Herr **Lenhartz.**

Meine Herren! Mit Rücksicht auf die große Zahl der Vortragenden bitte ich auch mir zu gestatten, daß ich Ihre Aufmerksamkeit ausschließlich für das angekündigte Thema in Anspruch nehme und hier davon absehe, den Nutzen des Röntgenogrammes bei andersartigen Lungenaffektionen zu beleuchten. Ich erwähne deshalb nur kurz, daß wir sowohl bei Tuberkulose, Bronchiektasien und Abszeß, wie auch bei Lungenechinokokkus und Neubildung wertvolle Aufschlüsse durch das Röntgenogramm gewonnen haben, und ich möchte nicht unterlassen, diejenigen von Ihnen, die sich dafür interessieren, auf unsere Ausstellung aufmerksam zu machen, die eine große Zahl von Röntgendiapositiven enthält, die von zehn Kranken mit Lungenkrebs herstammen.

Nach diesen Vorbemerkungen möchte ich in kurzen Zügen Ihnen den Nutzen schildern, den wir für die Diagnose und Behandlung des Lungenbrandes durch das Röntgenverfahren erzielt haben. Selbstverständlich kann es sich dabei im wesentlichen nur darum handeln, den Sitz eines Brandherdes in der Lunge möglichst genau festzustellen. Diese feinere Herddiagnose ist aber um so notwendiger, seit man die mit Lungenbrand behafteten Kranken nicht mehr konservativ behandelt, sondern den Krankheitsherd, wo die Chancen es nur irgend zulassen, operativ anzugreifen bestrebt ist. Früher konnte man sich meist mit der Angabe begnügen, daß in diesem oder jenem Lungenlappen mit Wahrscheinlichkeit der Brandherd seinen Sitz habe, und in der erdrückenden Mehrzahl der Fälle wurde die exakte Herddiagnose erst auf dem Sektionstisch gemacht. Seitdem die operative Behandlung eingeführt ist, ist die Stellung dieser Diagnose so exakt wie nur irgend möglich schon vor dem Eingriff geboten und in dieser Beziehung erscheint uns der Nutzen des Röntgenogrammes von größtem Wert, denn es leuchtet ein, daß man um so sicherer den immerhin bedeutungsvollen Eingriff ausführen kann, je klarer der Weg vorgezeichnet ist, auf dem man am kürzesten zu dem Herd gelangen kann.

Ich möchte hier einschalten, daß die Mortalitätsziffer bei den von uns operierten 61 Fällen von Lungengangrän rund 34 % beträgt, während sie nach der Statistik der drei großen städtischen Berliner Hospitäler, aus denen genaue Zahlen über die Lungengangrän vorliegen, nicht unter 57 % absinkt und meist über 70 % sich erhebt. Die Gegenüberstellung dieser Zahlen lehrt ohne weiteres, daß die operative Behandlung der Lungengangränkranken einen großen Fortschritt bedeutet.

Seit etwa vier Jahren haben wir in größerem Umfange die Röntgentherapie für die Herddiagnose bei Lungenbrand herangezogen, und ich besitze von 42 Fällen Röntgenogramme, und zwar von 27 Fällen solche vor und nach der Operation, während von sieben Fällen nur nach der Operation und von acht (verstorbenen) ausschließlich Röntgenogramme vorliegen, die vor der Operation gewonnen sind.

Es fragt sich, in welcher Beziehung durch das Röntgenogramm ein Nutzen für die Erkennung des Krankheitsherdes geboten ist. Hier läßt sich folgendes sagen. Man sieht fast in allen Fällen von Lungengangrän an der Erkrankungsstelle einen mehr oder weniger großen und dichten Schatten. Derselbe ist hervorgerufen durch die pneumonische Infiltration, die bei den akuten Fällen in der überwiegenden Mehrzahl vorhanden ist und den Brandherd umgibt. Je ausgedehnter und dichter diese pneumonische Infiltration ist, um so stärker erscheint der Schatten. Selbstverständlich ist man deshalb aber noch nicht in der Lage, auf die Größe des eigentlichen Brandherdes einen Schluß zu ziehen, denn es kann auch ein kleiner Herd von einer verhältnismäßig dicken pneumonischen Schicht umgeben, bzw. in einem größeren hepatisierten Lungenabschnitt nur ein kleiner Gangränherd vorhanden sein.

Weiterhin kann eine Höhle abgestoßene Gewebsfetzen und eine größere Menge Flüssigkeit (Jauche) enthalten, die dichte Schatten hervorrufen. Auch Fremdkörper, die eine Gangrän verursachen und unterhalten, können selbst bei ziemlich dichter akuter oder chronischer Infiltration, die daneben vorhanden ist, im Röntgenogramm zur Wahrnehmung kommen. Daß man eine Höhle als wirklichen lufthaltigen Raum inmitten eines dichten Schattens wahrnehmen kann ist selten, aber unzweifelhaft zu beobachten.

In den Röntgenogrammen, die ich Ihnen gleich zur Illustration der Verhältnisse durch meinen Assistenten Herrn Dr. Kißling mit dem Projektionsapparat vorführen lassen werde, können Sie die eben angeführten Verhältnisse klar erkennen. Sie werden sich aber auch gleich sagen können, daß man bei einem ausgedehnten Schatten nicht ohne weiteres erkennen kann, in welchem Teile desselben nun der eigentliche Brandherd gelegen ist. Andererseits ist es verständlich, daß man unter Umständen auch dadurch einem Irrtum anheimfallen kann, daß man die oberhalb des Schattens durchleuchtete Zone für gesund hält, während in Wirklichkeit eine größere durchleuchtete Höhle besteht, deren Boden von infiltriertem Gewebe gebildet ist, das im Röntgenogramm einen Schatten hervorruft. So ist es mir in der Tat in einem Falle ergangen, bei dem die Gangränhöhle die äußerste Spitze der linken Lunge einnahm, während die durch den Schatten angegebene und durch die physikalische Untersuchung erkennbare

Infiltration nach abwärts reichte. Hier hatte ich den Brandherd in dem infiltrierten Gewebe gesucht. Es ist also geboten, auch das Röntgenogramm der sorgfältigsten Kritik zu unterziehen, und es nur zu deuten bei peinlichster Berücksichtigung und Abwägung aller sonstigen, durch die bisherige physikalische Untersuchungsmethode gewonnenen Befunde.

Zeigen diese Bemerkungen, daß das Röntgenogramm nicht ohne weiteres uns in allen Fällen von Lungenbrand ein untrüglicher Ratgeber gewesen ist, so werden Sie sich insbesondere an den Röntgenogrammen des Falles, wo ich nacheinander vier Brandhöhlen eröffnet habe, sofort von dem großen Wert des Röntgenogrammes für die Sitzbestimmung des Brandherdes überzeugen können. Ich kann mit Bestimmtheit aussprechen, daß wir in etwa zehn Fällen von Lungenbrand erst durch das Röntgenogramm einen völlig klaren Einblick über den Sitz des Herdes gewonnen haben, und daß ich nicht den Mut zu einem operativen Eingriff gehabt haben würde, wenn nicht der Röntgenstrahl mir den Weg vorgezeichnet hätte, der zu gehen war.

Außer dem schon berührten Fall mit vier Höhlen mache ich namentlich auf einen Fall aufmerksam, bei dem der Krankheitsherd lateralwärts unter der Schulterpartie verdeckt und durch die gewöhnliche physikalische Untersuchung nicht zu ermitteln war. Sie werden auch in diesem Falle das Röntgendiapositiv sehen, dessen Originalplatte bei stark in die Höhe gezogenem Arm gewonnen worden ist.

Wie wertvoll es für den Operateur sein kann, wenn er durch das Röntgenogramm in seinem Vorgehen sich leiten läßt, dürfte auch durch die Tatsache beleuchtet werden, daß man nicht selten genötigt ist, 16 bis 20 cm mit dem Paquelin in die Lunge einzudringen und Schichten von normalem oder verdichtetem Lungengewebe zu durchtrennen, die 10 cm und mehr betragen. Endlich sei hervorgehoben, daß es außerordentlich wichtig ist, durch das Röntgenogramm eine Kontrolle über den Grad der erzielten Heilung zu üben. In dieser Beziehung werden die gleich vorzuführenden Röntgenogramme besser als alle Worte zu Ihnen reden. Ich zweifle nicht daran, daß Sie bei der Betrachtung der Röntgenogramme die Überzeugung gewinnen werden, daß das Röntgenogramm auch auf diesem Gebiete einen großen Nutzen gewährt und wir allen Grund haben, dem Entdecker der Strahlen auch von unserem Standpunkt aus innigst zu danken.

b) Herr **Kifsling.**

Meine Herren! Sie haben soeben gehört, welchen Wert die Röntgenuntersuchung bei der Diagnose und der operativen Behandlung von Erkrankungsherden in den Lungen, besonders beim Lungenbrand besitzt und ich möchte mir nun erlauben, Ihnen das an einer Reihe von Platten vorzuführen. Aus unserer großen Zahl von Lungengangränfällen, die Herr Prof. Lenhartz operiert hat und bei deren Mehrzahl ich in den letzten vier Jahren eingehende Röntgenuntersuchungen angestellt habe, habe ich nur diejenigen Röntgenogramme ausgesucht, die Ihnen besonders deutlich einmal den Wert des Röntgenogrammes für die Herddiagnose, dann aber auch den Erfolg des operativen Eingriffes vor Augen führen werden.

Zuvor aber einige technische Bemerkungen:

Da die Röntgenuntersuchung bei unseren Fällen hauptsächlich entscheiden soll, ob

1. es sich nur um einen oder um mehrere Erkrankungsherde handelt,
2. ob der Herd an der durch die andern physikalischen Untersuchungsmethoden festgelegten Stelle sitzt,

so ist es von vornherein selbstverständlich, daß stets Übersichtsaufnahmen über den ganzen Thorax gemacht worden sind und zwar immer Plattenaufnahmen, damit das Bild fixiert ist, eventuell bei der Operation herangezogen werden kann und zur Kontrolle dient.

Die Schirmuntersuchung, die ich, wenn angängig, stets den Aufnahmen vorangeschickt oder angeschlossen habe und die ja über die Beweglichkeit des Zwerchfells und den Grad der Lungenfüllbarkeit guten Aufschluß gibt, hat bei diesen Untersuchungen nach unseren Erfahrungen nur nebensächliche Bedeutung und wird meist entbehrt werden können; die Frage, ob über dem Krankheitsherde die Pleura verschieblich ist oder nicht, läßt sich m. E. aus der Durchleuchtung nicht mit Sicherheit entscheiden, während dieses, für das operative Vorgehen so

außerordentlich wichtige Verhalten, nach Anlegen des Rippenfensters direkt viel sicherer an dem Aussehen der Pleura erkannt werden kann. Außerdem sind viele der Kranken, namentlich solche mit foudroyenter Gangräne, in so schlechtem Zustande, daß es einem oft bedenklich erscheint, sie den Anstrengungen einer Röntgenuntersuchung auszusetzen, und man wird diese deshalb dann nur auf das Wichtigste, die Plattenaufnahme beschränken, denn man wird gerade in diesen Fällen, bei denen alles darauf ankommt, daß so rasch und so energisch und sicher wie möglich vorgegangen wird, froh sein, die Bestätigung der Diagnose im Röntgenogramm vor sich zu haben. Bei derartigen Kranken halte ich es für das beste und für durchaus genügend, rasch eine wohlvorbereitete Plattenaufnahme zu machen und auf alle weiteren Untersuchungen im Röntgenkabinett zu verzichten.

Ob dorso-ventral oder umgekehrt die Aufnahme geschehen soll, wird immer von dem klinischen Untersuchungsbefund abhängen, in zweifelhaften Fällen ist es sicher das beste in beiden Richtungen zu durchleuchten. Von seitlichen oder schrägen Röntgenoskopien habe ich nur in einem Falle Nutzen gehabt.

Die Projektionsvergrößerung der Schatten spielt bei den Plattenaufnahmen keine Rolle, einmal weil sie zu geringfügig ist, dann aber auch noch aus folgenden Gründen:

1. wissen wir nie mit Bestimmtheit zu sagen, wovon die vorhandenen Schatten gebildet werden, es ist also gleichgültig, ob sie etwas vergrößert werden oder nicht,
2. will man ja vor allem nur wissen, in welcher Höhe der Herd sitzt, und das wird durch das Vorhandensein des Schattens im Lungenfelde angezeigt, während wir die zu eröffnende Höhle nur in ganz seltenen Fällen zu Gesicht bekommen.

Damit möchte ich dazu übergehen, Ihnen einige Platten vorzuführen, die Ihnen Gangränherde und den Effekt der vorgenommenen Operationen zeigen:

1. Die ersten Platten stammen von einem 37jährigen Epileptiker, bei dem seit $^1/_2$ Jahr vor seiner Aufnahme Husten und fötider Auswurf bestanden hat. Er hatte pneumonische Erscheinungen im r. U. L. und eine diffuse allgemeine Bronchitis. Demgemäß sehen Sie auf dem Röntgenogramm einen in Höhe der fünften Rippe beginnenden, sich über das ganze untere Lungenfeld erstreckenden, ziemlich gleichmäßig dichten Schatten und relativ schlecht durchleuchtete Lungen, ohne daß aber anderwärts Herdschatten vorhanden sind.

Erst nach einer Beobachtungsdauer von ca. sechs Wochen, während der das Allgemeinbefinden sich immer mehr verschlechterte, traten r. h. u. deutliche Kavernensymptome auf, und es wurde nun die achte und nennte Rippe reseziert und zwei Tage später mit dem Paquelin eine etwa faustgroße, 80 ccm stinkenden Eiter enthaltende Höhle eröffnet, womit Abfieberung, Aufhören des Auswurfs und absolute Heilung eintrat. Wie prachtvoll sich der Unterlappen restituiert hat, sehen Sie aus dem zweiten Bild, was auch damit übereinstimmt, daß über dem Unterlappen absolut reines Vesikuläratmen zu hören war. Sie sehen die neugebildeten Rippenspangen an den resezierten Rippen und unten tritt der Zwerchfellstand vollkommen klar hervor. Jedenfalls ist es eigentlich nach der Schwere der Erkrankung und des Eingriffs verwunderlich, daß nicht stärkere Schatten durch die Pleuraadhäsionen und Narben vorhanden sind.

2. Auch im nächsten Fall sehen Sie eine Unterlappengangräne in der die Röntgenuntersuchung sehr zweckmäßig war, weil es sich hier um einen ganz tief sitzenden Gangränherd handelte, der für die Auskultation nur geringe Erscheinungen machte und weil das Röntgenogramm gerade hier für das dreiste Drauflosgehen auf den Herd die nötige Sicherheit gab. Es mußte nämlich erst eine 5 cm tiefe, vollkommen normale Lungenschicht durchgebrannt werden, bis man auf den Herd stieß. Der Kranke war im Oktober 1901 über Bord gefallen, hatte sich dabei eine typische Aspirationspneumonie zugezogen und hustete seitdem stets fötides Sputum aus, war mehrmals in Krankenhausbehandlung, bekam immer wieder reaktive Pneumonien und wurde immer elender, bis er Mai 1902 zu uns kam.

Er hatte r. h. u. eine Schallverkürzung, über derselben etwas abgeschwächtes Atmen, nach der Axilla zu weiches Pleurareiben; nur ab und zu hörte man über einer zirkumskripten Partie zwischen der sechsten und achten Rippe bei Hustenstößen bronchiales Exspirium mit amphor. Beiklang.

Auf dem Röntgenogramm sieht man im untern Teil des rechten U. L. in Höhe der neunten Rippe beginnend einen unregelmäßig geformten, etwa fünfmarkstückgroßen, tiefen Schatten; man sieht aber auch, und das war bei der Schirmdurchleuchtung noch deutlicher zu erkennen, daß zwischen dem Schatten und der Zwerchfellkuppe noch eine schmale Zone lufthaltigen Lungengewebes liegt.

Bei der Operation mußte zuerst, wie schon erwähnt, eine 5 cm tiefe Schicht völlig normalen Lungengewebes durchtrennt werden, dann stieß man auf eitrig infiltriertes Gewebe, und erst in der Tiefe von 9 cm lag die walnußgroße mit aashaft stinkenden bröckligen Massen angefüllte Höhle. Mit dem Eingriff hörte sofort der fötide Auswurf auf und der Patient genas vollkommen.

Sie sehen an dem zweiten Bild sehr schön den Effekt der Operation, da wo früher der Schatten war, gut durchleuchtetes Lungengewebe, das Rippenfenster und den Wundkanal.

3. Auch der nächste Fall demonstriert Ihnen außerordentlich schön den Erfolg des Eingriffs; hier war die Höhle durch die physikalischen Erscheinungen zwischen dem vierten bis siebenten Brustwirbel hinten seitlich anzunehmen, während, wie Sie sehen, nach dem Schatten im Röntgenogramm die Höhle eher tiefer vermutet werden mußte. Wir ließen uns dadurch bestimmen, die sechste und siebente Rippe zu resezieren, und der Herd wurde gut gefunden. Auch dieser Kranke wurde vollkommen geheilt entlassen, und Sie sehen auf dem zweiten Röntgenogramm sehr deutlich die Aufhellung und das Rippenfenster, das sich durch Spangenbildung von den Stümpfen aus zu einem rigiden Ring geschlossen hat.

4. Bei dem nun folgenden Falle war die Röntgenuntersuchung von ganz besonderem Wert und direkt ausschlaggebend für das operative Einschreiten:

Der 34jährige Kranke war 14 Tage vor seiner Aufnahme unter den Erscheinungen allgemeinen Unwohlseins erkrankt und bekam stinkenden Auswurf. Auf den Lungen ließ sich bei der Aufnahme kaum etwas nachweisen, obwohl nach dem Sputum, das elastische Fasern enthielt und jauchig stank, die Anwesenheit eines Gangränherdes feststand. Das einzige, was bei wiederholter Untersuchung zu finden war, waren einzelne feine Raschelgeräusche in der rechten Axilla. Dafür zeigt aber das Röntgenogramm einen deutlichen Schatten, nach dem der Herd zwischen der dritten und vierten Rippe in der rechten Axilla anzunehmen war. Eine etwas mehr in schräger Richtung aufgenommene Platte zeigt den Herd noch deutlicher und es wurde nun daraufhin die dritte und vierte Rippe reseziert, und da die Pleura, obwohl der Herd bis an die Peripherie reichte, nicht verwachsen! war eine Pleuranaht angelegt und dann eine mit stinkendem Eiter angefüllte Höhle eröffnet, worauf die Temperatur zur Norm zurückkehrte und der Auswurf aufhörte; völlige Heilung und Arbeitsfähigkeit.

Auf dem zweiten Röntgenogramm sieht man die völlige Restitution ad integrum und daß nicht die geringste Deformität durch den Eingriff hervorgerufen ist.

5. Auf dieser Platte können Sie erkennen, meine Herren, daß auch ganz beträchtliche Gangränherde vorkommen können, mit Sequestrierung eines tüchtigen Lungenstückes, ohne daß es dabei zu einer intensiveren Schattenbildung zu kommen braucht, wenn man auch an dem Schleier, der über dem r. O. L. liegt und der weniger guten Durchleuchtung den Sitz der Erkrankung erkennen kann. Es war dies eine ganz akut mit Schüttelfrost, großer Prostration und schwarzem, fürchterlich stinkendem Auswurf einsetzende Gangräne des rechten Oberlappens. Klinisch war r. h. o. Schallverkürzung, abgeschwächtes, unbestimmtes vesik. Atmen, Rasselgeräusche und bronchiales Exspirium zu hören. Die zweiseitige Operation (die Pleurablätter waren spinnwebdünn) traf in der Tiefe von 8 cm vom äußeren Wundrand auf zwei miteinander kommunizierende, etwa taubeneigroße Höhlen mit jauchigem Inhalt und einem großen Lungensequester. Der Kranke erholte sich sehr rasch, nahm 31 Pfund zu und wurde vollkommen gesund entlassen. Aufhellung im Röntgenogramm.

6. Daß man aus der Größe des Schattens ebensowenig wie aus der in 24 Stunden ausgehusteten Sputummenge sichere Schlüsse auf die Größe einer vorhandenen Gangränhöhle ziehen darf, werden Sie ganz besonders deutlich aus den folgenden Bildern sehen. Dieser Kranke war längere Zeit in Behandlung gewesen und wurde für einen Phthisiker gehalten, obwohl nie Tuberkelbazillen gefunden waren; während seines Krankenhausaufenthaltes wurde der Auswurf immer reichlicher, äußerst übelriechend, und der Kranke fiel stark ab. Als er zu uns verlegt wurde, bestanden Auswurfmengen bis zu 900 ccm jauchigen Sputums und der Allgemeinzustand war denkbar elend und bedrohlich. Bei der Untersuchung konnte man mit Bestimmtheit sagen, daß der Herd im rechten Oberlappen seinen Sitz haben müsse, aber über genauere Lokalisation, Größe und das Verhalten der übrigen Lungenpartien gaben die auffallend geringfügigen klinischen Symptome wenig Aufschluß. Es bestand hinten oben rechts bis zum dritten Dorn vorne bis zum I. l. C. R. Dämpfung. In diesem Bereich spärliches Rasseln bei vesikul. Atemgeräusch, etwas reichlicheres Rasseln in der Axilla.

Auf dem Röntgenogramm sehen Sie einen ziemlich gleichmäßigen, aber gar nicht besonders tiefen Teil des rechten Oberlappens einnehmenden Schatten, und man kann an jener Stelle vielleicht eine Höhle vermuten. Die übrigen Lungenteile sind gut durchleuchtet, jedenfalls sind keine Anhaltspunkte für das Bestehen einer Tuberkulose.

Von der Axilla aus wurde dann die zweite und dritte Rippe reseziert und sofort auf den Herd eingegangen. Nachdem 2—3 cm infiltrierten Lungengewebes durchtrennt waren, stieß man auf eine zerklüftete, etwa kinderfaustgroße Höhle, die bis zum Scheitel der Lungenspitze reichte.

Die zweite Röntgenographie, die am Tage nach der Operation gemacht ist, zeigt Ihnen den unmittelbaren Erfolg des Eingriffs, indem die pneumonische Infiltration bereits erheblich im Rückgang ist und keine Sekretstauung mehr stattfinden kann.

Am dritten Röntgenogramm können Sie erkennen, daß mit der Heilung des Patienten auch wieder vollkommen normale Verhältnisse im Thorax eingetreten sind.

7. Ähnlich wie hier lagen die Verhältnisse in einem nächsten Falle, bei dem es sich ebenfalls um eine Oberlappengangräne bei einem schwer heruntergekommenen Potator handelte.

Sie sehen einen tiefen, die ganze seitliche Partie des Oberlappens einnehmenden Schatten, während die übrigen Lungenabschnitte gut durchleuchtet sind. Es wurde ebenfalls von der Axilla aus einseitig eingegangen und eine Höhle mit einem sie vollkommen ausfüllenden, hühnereigroßen Sequester eröffnet. Rasche Heilung und den Erfolg des Eingriffs sehen Sie auf dem nächsten Bilde.

8. Und nun möchte ich Ihnen noch die Platten eines wohl ganz einzig dastehenden Falles zeigen, bei dem wir ohne die konsequenten Röntgenuntersuchungen wohl kaum das erreicht hätten, was den Kranken vor dem Tode rettete, nämlich die rechtzeitige Eröffnung von vier getrennten Gangränherden. Der Kranke (ein 38jähriger) war im Februar 1903 im Hafen über Bord gefallen und hatte dabei Wasser aspiriert. Er fing danach allmählich an zu husten und bekam Anfang April fötiden Auswurf mit zunehmender Verschlechterung des Allgemeinbefindens, so daß er von Anfang Mai an ans Bett gefesselt war. Am 19. Mai wurde er bei uns aufgenommen und die am 22. Mai vorgenommene Röntgenuntersuchung ergab folgendes Bild:

Hatte schon die klinische Untersuchung es wahrscheinlich gemacht, daß ein Herd im unteren Teil des rechten Oberlappens bestehe, so wurde dies, wie Sie sehen, bestätigt. Während die linke Lunge gleichmäßig durchleuchtet ist, sieht man rechts im seitlichen Teil des Oberlappens einen größeren, ziemlich tiefen Schatten, der sich nach unten und medianwärts fortsetzt. Eine Blendenaufnahme ergibt denselben Schatten, läßt ihn aber auch nur als einen einzigen Krankheitsherd ansprechen, während ich bei der Form des Schattens von vorneherein mit der Möglichkeit zweier Herde gerechnet hatte. Die Schirmuntersuchung zeigte ausgiebige Exkursionen des Zwerchfells, sonst nichts wesentliches.

Da der fötide Auswurf an Menge zunahm, der Kranke fortgesetzt fieberte und inzwischen auch eine kompakte Dämpfung rechts oben seitlich mit Rasselgeräuschen aufgetreten war, wurde am 26. Mai die Resektion der vierten und fünften Rippe rechts vorn seitlich ausgeführt und dann einseitig (Verklebungen waren da) mit dem Paquelin eingegangen und eine apfelgroße Höhle eröffnet, aus der 30 ccm jauchig riechende Massen mit fünf Lungensequestern sich entleerten, und das Resultat dieses Eingriffes sehen Sie nun hier auf dem zweiten Röntgenogramm, das zwei Tage nach der Operation aufgenommen ist.

Sie sehen die Wundhöhle, die Aufhellung an Stelle der unteren Schattenpartie, aber Sie sehen auch zugleich, daß oben ein Schatten geblieben ist. Auch auf einer neun Tage nach der Operation aufgenommenen Platte besteht der obere Schatten noch fort, wenn er auch etwas kleiner geworden ist, und der Umstand, daß der Patient immer noch fieberte und fötiden Auswurf hatte, bestätigte die früher schon ausgesprochene Vermutung, daß oben noch ein zweiter Gangränherd sein müsse. Diese Vermutung wurde zur Überzeugung, als wieder mehr Auswurf auftrat, höheres Fieber einsetzte und nach einer weiteren Platte der Schatten wieder größer und viel dichter geworden war. Hauptsächlich das Auftreten von stärker fötidem Auswurf bestimmte Herrn Prof. Lenhartz zu weiterem operativen Vorgehen, und es wurde deshalb am 13. Juni die dritte Rippe reseziert und eine walnußgroße Höhle eröffnet, die jauchige Massen und Lungenfetzen enthielt.

Auf der nächsten Platte sehen Sie die geringe Aufhellung, die auf die Eröffnung eintrat.

Danach machte sich eine auffallende Besserung im ganzen bemerkbar, die Temperaturen gingen zur Norm zurück, Auswurf wurde nur wenig und nicht fötid gefördert, aber die Exspirationsluft behielt ihren foetor. (Eine Röntgenuntersuchung ergibt auch, daß der obere Herd im wesentlichen in dem Umfange noch fortbesteht.)

Der Kranke stand dann auf und es sollte zunächst abgewartet werden; bis zum 9. August hatte er keinen Auswurf mehr, doch lehrte eine Fieberperiode vom 23. Juli bis 5. August, daß noch nicht alles in Ordnung sei oder die Gangränhöhle keinen genügenden Abfluß haben müsse. Es wurde deshalb am 27. Juli die zweite Rippe reseziert und der Abfluß erweitert. Wohl trat Entfieberung ein, nachdem am 18. August ein kleiner überaus stinkender Lungenfetzen ausgehustet wurde, der also offenbar nicht aus einer der oberen Höhlen stammen konnte, denn diese waren ja drainiert. In den acht Tagen vorher hatte man auch bereits bei täglicher Untersuchung eine Dämpfung eintreten sehen, die sich zwischen Wirbelsäule und Schulterblattrand etwa in Höhe des 3.—5. Proc. spin. ausbreitete.

Es wurde eine neue Röntgenographie gemacht, die aber die Diagnose nicht entfernt so unterstützte wie die früheren, wohl aber war sie eine Bestätigung des Befundes.

In sicherer Überzeugung, daß in der Tiefe noch ein vierter Herd liege, der von entzündlich infiltriertem Lungengewebe umgeben sei, wurde die dritte und vierte Rippe rechts hinten reseziert und mit dem Paquelin das infiltrierte Gewebe durchtrennt, bis man in der Tiefe von 12 cm auf einen Herd kam, der im stumpfen Winkel sich noch einige Zentimeter weit verfolgen ließ. Aus diesem Herde wurden zwei sequestrierte Lungenfetzen herausgezogen.

Von nun an verlief die Rekonvaleszenz ohne Störung, die hintere Höhle ist rasch geheilt, nur vorne bestand noch einige Zeit eine Fistel, die später durch Plastik geschlossen wurde.

Auf den beiden letzten Röntgenogrammen sehen Sie zuerst den Effekt der Eröffnung des letzten Herdes und auf diesem Röntgenogramm wie schön sich die Lunge nach den schweren Erkrankungsprozessen und den ganz erheblichen Eingriffen erholt hat. Gerade das letzte Röntgenogramm zeigt Ihnen, wie vollkommen Gangränherde ausheilen können und wird Ihnen eine Bestätigung dafür geben, daß, wie ich bei den oben angeführten Fällen schon erwähnte und wie wir es fast immer bei unseren

Fällen beobachtet haben, nach Ausheilung der Wunden über den betreffenden Lungenabschnitten auch für die physikalische Untersuchung wieder vollkommen normale Verhältnisse eintreten.

Meine Herren! Aus den Röntgenogrammen, die ich Ihnen gezeigt habe, werden Sie gesehen haben, in welcher Weise wir die Röntgenuntersuchung im Verein mit der klinischen Beobachtung verwendet haben, und Sie werden den Eindruck gewonnen haben, daß wir bei der operativen Behandlung von Erkrankungsherden in den Lungen in der Röntgenographie ein außerordentlich wichtiges und manchmal entscheidendes und unentbehrliches diagnostisches Hilfsmittel besitzen.

Diskussion.

Herr E. Grunmach-Berlin teilt mit, daß er über die Lokalisation der Lungengangränherde auch näher berichtet hätte, wenn ihm dazu nur die Zeit zum Vortrage gewährt worden wäre. Denn selbstverständlich hält Grunmach das stereoskopische Röntgenogramm für das zuverlässigste Hilfsmittel zur Lagebestimmung des Lungenherdes, während dazu die bisherigen Methoden, insbesondere die Perkussion, oft vollständig im Stich lassen.

Herr Weinberger-Wien bemerkt, daß auch die differentielle Diagnose zwischen abgesackten und freien Pleuraergüssen mitunter durch die Röntgenuntersuchung sehr sicher gestellt werden kann. In dieser Beziehung erwähnt er, bei einem abgesackten eitrigen, ein Bronchialkarzinom komplizierenden Exsudate eine unregelmäßige, schräg von der linken Thoraxwand gegen den Mittelschatten ziehende Kontur gefunden zu haben, während in einem diagnostisch schwierigen Falle, eines hellen, tympanitischen Schallraumes im Bereiche des Mediastinums (die Diagnose schwankte zwischen Gasabszeß des Mediastinums, abgesacktem Pneumothorax, Pleuraexsudat mit oder ohne Verwachsungen) die Röntgenuntersuchung lehrte, daß hier ein freies pleuritisches Exsudat vorliege. Auch beim Pneumothorax kann man die geringtse Menge freien Exsudates nachweisen. Die Verhältnisse des Lungenstumpfes bei Pneumothorax sind mit großer Sicherheit zu erkennen, wie wir an einem in der Wiener III. medizinischen Klinik durch Herrn H. v. Schrötter operativ behandelten totalen freien Pneumothorax beobachten konnten.

Herr Levy-Dorn demonstriert einige Bilder, welche zeigen, daß die Lungenkavernen durch die Röntgenstrahlen in sehr verschiedenen Formen zum Ausdruck kommen. Es ist nicht allein ihre Gestalt dafür maßgebend, sondern besonders auch der Umstand, ob sie mit Luft oder Fluidum gefüllt sind und ob das umgebende Lungengewebe sich normal verhält oder — wie es gewöhnlich zutrifft — sich bereits wesentlich verändert hat.

---

6. Herren **Tuffier** et **Haret**-Paris: **Localisation et Extraction des projectiles par un procédé basé sur la simple radioscopie.**

J'ai l'honneur de présenter au nom de Monsieur le Docteur Tuffier, un moyen de localisation et d'extraction des projectiles basé sur la simple radioscopie.

La simple inspection à l'écran radioscopique et même la possibilité de consulter au cours de l'opération une ou plusieurs radiographies prises sur les différentes faces de la partie du corps atteinte par un projectile ne supprime pas toute difficulté à l'extraction du corps étranger. Il suffit pour s'en rendre compte d'avoir cherché, radiographies prises de face et de profil en mains, à extraire d'une paume de la main ou d'un doigt un fragment d'aiguille bien souvent superficiel. Aussi a-t-on cherché un moyen permettant de déterminer plus exactement la position d'un corps étranger dans les tissus et par conséquent donnant des indications assez précises pour diriger le bistouri mathématiquement sur le point même où ce corps siégeait.

Un des appareils les plus précis que l'on a imaginés dans ce but est celui que M. M. Rémy et Contremoulins ont présenté à l'Académie de Médecine dans sa séance du 31 Mars 1897. Malheureusement l'application de cet appareil est extrêmement compliqué, la délicatesse de son mécanisme et son prix de revient le mettent à la portée d'un nombre restreint de chirurgiens et l'on peut dire que, seuls ou à peu près, ces auteurs ont pu en faire usage; d'autre part la détermination du siège du projectile nécessite des nombreuses et longues manœuvres.

Nous avons donc cherché à simplifier ce procédé et, nous laissant guider par toutes les inventions de nos prédécesseurs, nous avons expérimenté un procédé très précis et d'une extrême simplicité, étant donné qu'il est essentiellement basé sur la simple radioscopie, et qui nous a donné des résultats très satisfaisants dans tous les cas où nous l'avons appliqué. La

recherche des projectiles dans les membres, le thorax, l'abdomen et le crâne a toujours été suivie de succès.

La constance et la perfection de nos résultats nous autorisent donc à recommander ce procédé qui a déjà fait l'objet de notre communication du 1er Juin 1904 à la Société de Chirurgie. Il a d'ailleurs été développé dans la thèse de M. Poirier de Clisson.

L'appareil se compose:

I) d'une bande métallique souple qui est destinée à prendre l'empreinte des points de repère cutanés préalablement déterminés à l'aide de la radioscopie et dont la malléabilité permet de l'appliquer exactement sur une région quelconque du corps;

II) d'une tige support que l'on fixe sur la bande souple à l'aide d'un étau et d'une vis de pression;

III) d'une aiguille indicatrice maintenue par la tige support à l'aide d'une genouillère. Cette dernière permet d'orienter l'aiguille en tous sens, de fixer un point déterminé et d'immobiliser la pointe de l'aiguille en serrant la vis de la genouillère et en fixant à ce niveau l'index qui limite la pénétration de l'aiguille dans la genouillère.

La localisation d'un projectile ne demande que quelques minutes et comprend:

1° l'examen radioscopique du sujet;

2° la mise au point de l'appareil.

A) Examen radioscopique. Partant de ce principe qu'on peut déterminer la situation d'un point dans l'espace, quand on connait la direction de deux lignes droites passant par ce point, on place la région à examiner, le thorax de face par exemple, entre l'ampoule et l'écran; on voit sur celui-ci l'ombre de la balle et à l'aide d'un crayon dermographique situé dans une gaine métallique promené successivement sur les deux faces, antérieure et postérieure du thorax, jusqu'à ce que son ombre corresponde au centre du projectile, on marque sur la peau les points d'entrée et de sortie du rayon passant par la balle. On change alors soit la position du malade en le faisant légèrement pivoter sur son axe, soit de l'ampoule en la déplaçant dans le même plan horizontal, et l'on détermine également le point d'entrée et de sortie du rayon qui passe par le corps étranger.

On a donc dans le même plan deux rayons se croisant au niveau du projectile. Pour que les repères cutanés ne s'effacent pas sous l'influence du brossage au moment de l'opération on remplace les marques au crayon par deux pointes de feu superficielles.

B) Application de l'appareil: la bande souple est appliquée sur la partie atteinte, dont elle doit épouser rigoureusement tous les contours et l'on fait affleurer le bord garni d'encoches au niveau des 4 points de repère cutanés que l'on marque également sur la bande à l'aide d'un trait d'encre ou d'un index de fil. Puis on retire la bande en ouvrant la charnière et en ayant bien soin de ne pas la déformer.

On réunit par des fils les points de repère de telle sorte que les fils s'entrecroisent, le point d'entrecroisement est le siège exact du corps étranger.

Par cette simple inspection du siège du projectile, le chirurgien sait déjà en quel point il l'attaquera. Reste à fixer ce point de façon à pouvoir le retrouver à un moment quelconque pendant l'opération.

Pour cela, la bande ayant été remise en place sur le sujet on prend la tige support munie de la genouillère et l'on fixe cette dernière sur la tige au niveau du point où l'incision cutanée doit être faite; la tige est, à ce moment, solidement fixée à la bande grâce à l'étau.

Ceci fait on enlève de nouveau la bande et pour une seconde fois on procède à l'entrecroisement des fils. L'aiguille indicatrice est alors introduite au travers de la genouillère et sa pointe est dirigée vers l'entrecroisement des fils. Au moment où elle l'affleure on serre définitivement la vis de la genouillère en prenant bien soin que la pointe de l'aiguille indicatrice affleure toujours l'entrecroisement des fils. Alors le tout est immobilisé, dans cette attitude; les fils désormais inutiles sont enlevés et l'appareil stérilisé est prêt à servir pendant l'opération.

Si alors au cours de l'opération le chirurgien désire contrôler la marche de son bistouri vers le projectile, il réapplique la bande en ayant soin de superposer exactement les repères

marqués sur cette bande à ceux indiqués sur la peau; enfonçant alors dans la genouillère l'aiguille indicatrice, la pointe conduite directement vers le projectile au niveau duquel elle vient s'arrêter. Tant que l'index placé sur l'aiguille n'est pas venu buter contre la genouillère, il faut inciser plus profondément, la pointe de l'aiguille indique ainsi à l'auteur à la fois la profondeur et la direction du projectile.

Observations:

1° E... 53 ans. Reçoit le 7 Janvier 1905 deux balles de revolver presqu'à bout portant dans la région sous claviculaire droite, une d'elles reste superficielle et est facilement extraite aussitôt après l'accident; l'autre pénètre profondément en effleurant la face inférieure de la clavicule et détermine bientôt des troubles sensitifs et moteurs dans le membre supérieur droit.

Localisation dans un plan vertical (Dr. Harret), les points de repères cutanés sont ainsi déterminés: en avant: A. sous la partie moyenne de la clavicule devant la 2ᵉ côte, B. à un centimètre 1/2 au dessous du niveau du 2ᵉ espace.

En arrière: A. à deux centimètres en dedans du bord spinal de l'omoplate; au niveau de l'apophyse épineuse de la 7ᵉ dorsale, B. à l'angle interne de l'épine de l'omoplate, en regard de la 4ᵉ apophyse épineuse. Leur point de croisement montre que la balle est au dessous et en arrière de la clavicule. Incision le long du bord antérieur de cet os, on passe sous la clavicule et la balle est trouvée derrière cet os, sous le dôme de la sous clavière, au milieu des branches du plexus brachial.

2° Mad. E. femme du précédent, 50 ans, reçoit le même jour une balle de revolver qui pénètre par la face antéroexterne du bras gauche, au dessous du V. deltoidien, ressort par la face interne et rentre dans le thorax en pénétrant dans le grand pectoral gauche, au dessus et en dehors de la mamelle, à la suite légère hémoptysie. Quatre semaines plus tard la malade entre à l'hôpital pour des accidents douloureux à forme de névralgies thoraco-brachiales du côté droit. Le projectile est localisé sous la 4ᵉ côte droite sur la ligne mamelonaire; il a donc traversé transversalement la plus grande partie de la cavité thoracique en passant derrière le sternum, devant les gros vaisseaux de la base du cœur; il est facilement extrait sous la stovaine locale, on le trouve en dehors de la plèvre pariétale fortement déformé par son passage dans le thorax.

3° Henri L., 20 ans, se tire à bout portant dans la bouche une balle de revolver calibre 8, la balle brise deux dents et pénètre dans la langue par sa face supérieure. Celle-ci est douloureuse et fortement tuméfiée; hémorragie assez abondante; le lendemain le malade accuse de la douleur à la pression dans les régions sous maxillaire, carotidienne et surtout sous maxillaire gauche où sont le maximum de les douleur. La localisation du projectile dans un plan horizontal permet de découvrir et d'extraire la balle, profondément encastrée sous et derrière le sterno-mastoidien, à un centimètre au dessous de la pointe de la mastoide.

4° Henri Ch., 16 ans, se tire une balle de revolver de petit calibre dans la région sous mammaire gauche. La balle pénètre dans le 8ᵉ espace intercostal en dessous et en dehors du mamelon. Le malade est conduit à l'hôpital une heure après. Il a comme symptômes un peu de dyspnée et quelques douleurs dans la partie gauche inférieure du thorax, douleurs qui augmentent pendant les fortes inspirations.

Pas d'hémoptysie ni de météorisme abdominal; pas de signes de pneumothorax, le malade est simplement laissé au repos et tout se calme bientôt. Sur la demande de la famille et à cause de quelques tiraillements au niveau de la cicatrice l'opération est décidée quelques jours plus tard. On localise le projectile dans un plan horizontal et on le voit au niveau de la partie antérieure de la 8ᵉ côte. Incision à ce niveau; ouverture de la plève suivie de pneumothorax, M. Tuffier croyant que le projectile a été entraîné dans le bord inférieur du poumon replace la bande souple pendant l'opération, et constate que la pointe de l'aiguille se dirige vers le diaphragme dans lequel elle pénètre; il incise ce muscle et la balle est trouvée sur sa face inférieure entre les fibres musculaires et le péritoine qui est soulevé mais non perforé, guérison rapide et complète du pneumothorax.

5° M., 25 ans, reçoit une balle de revolver qui pénètre dans la cuisse droite, à la face interne à hauteur de l'extrémité supérieure du canal de Hunter, sans léser l'artère fémorale. Le lendemain on sent à la palpation une induration douloureuse à la partie antéro externe de la cuisse dans la masse du quadriceps fémoral. La balle est localisée dans un plan horizontal; elle est en plein quadriceps dans le vaste externe d'où on la retire facilement.

Les cinq observations jointes à celles antérieurement publiées (Poirier de Clisson) montrent le bénéfice considérable que l'on peut retirer de cet appareil. Son application est fort simple, sa précision absolue sous la seule condition d'une exacte détermination de deux lignes de croisement par la radioscopie.

6° Obs. — Le malade qui fait l'objet de cette observation avait été blessé en Avril 1902 par une balle de revolver d'ordonnance ayant pénétrée au dessous du mamelon gauche.

Aprés deux tentatives infructueuses d'extraction du projectile le malade se fait examiner par M. Tuffier qui fit faire d'abord un examen radioscopique qui donna un résultat negatif puis une radiographie qui montra la balle à la partie postérieure au thorax, derrière la septième côte, un second examen radioscopique fait par M. Béclère montra la balle située au milieu du tiers inférieur du thorax, dans sa

partie gauche, montant et descendant avec les mouvements respiratoires, ce qui signifiait que le projectile était adhérent au diaphragme. Les repères cutanés marqués aux points d'entrée et de sortie des rayons normaux, le malade fut couché sur le côté droit, l'incision fût faite au niveau de la VIII• côte gauche dans la partie correspondante au point préalablement déterminé. La côte fut reséquée dans une certaine étendue, puis une incision transpleno-diaphragmatique conduisit sur la rate, du parenchyme de laquelle on extirpa après avoir constaté que l'aiguille était au bout de sa course, un projectile encore enveloppé des débris blanchâtres, fragments de bourre ou des vêtements. Les suites opératoires furent tellement bonnes qu'au septième jour on permettait au malade de changer de lit, mais cet homme vigoureux et bien portant outrepassa la mesure. Il se leva, s'habilla, reçut des amis et s'agita tant et si bien que dans un mouvement violent il ressentit une douleur aigüe au niveau de la plaie et fut pris de suffocation, l'auscultation dénota un pneumothorax, le lendemain les accidents s'aggravèrent et le malade mourut.

7° Obs. — Le malade est un jeune homme de 19 ans qui maniant sans précaution un revolver fut atteint par une balle qui pénétra entre le pôle supérieur du globe oculaire gauche et le rebord orbitaire. Outre l'hémorragie abondante on constate comme seuls signes une abolition totale de la vision, dans la partie nasale et la partie inférieure du champ visuel de l'œil du côté atteint et une céphalée qui dure 5 à 6 jours. La radiographie décela la présence du projectile dans la tête; Mais comme le malade ne ressentait aucun trouble sérieux, il quitta l'hôpital au bout de 15 jours.

Trois ans après le malade commence à souffrir des douleurs de tête à type migraine de la moitié gauche de la tête sans localisation maxima.

L'examen radioscopique fait dans le sens antéro postérieur et transversal donna la direction de deux rayons normaux, l'entrecroisement des fils montra que la balle siégeait à environ 4 cm. de profondeur au niveau de la fosse temporale; il n'était pas possible de dire si le projectile siégeait dans l'orbite, dans la paroi orbitaire ou à la base du lobe. M. Tuffier ayant résolu de suivre la voie orbitaire, incisa la peau au niveau du bord inférieur de l'arcade sourciliaire à l'union du tiers externe et du tiers moyen. Le doigt pénétra entre le globe oculaire et le rebord orbitaire et arrivé à la partie postérieure de l'angle supéro externe de l'orbite, il sent une irrégularité osseuse. L'appareil est alors appliqué et l'aiguille indicatrice se dirige exactement sur ce point; mais il reste encore un centimètre avant que l'index puisse butter, contre la genouillère, il faut donc creuser à un centimètre dans la direction qu'indique la tige. Le bord orbitaire est alors réséqué à la partie supéro externe de l'orbite et s'aidant du ciseau et de la pince-gouge on arrive sur la surface rugueuse que le doigt avait sentie au fond de l'orbite. Elle est extirpée, on la trouve constituée par des irrégularités osseuses au milieu desquelles se trouve un petit fragment de plomb de la grosseur d'une tête d'épingle. En arrière la dure mère est trouvée adhérente. On l'incise, du liquide céphalo rachidien s'écoule; le doigt introduit sent au point exact où aboutit la tige indicatrice un corps dur qui est extirpé et qui n'est autre que la balle encore revêtue de matière cérébrale.

Guérison sans incident.

---

7. Herr **Settegast**-Berlin: **Röntgen-Diagnostik bei Verletzungen der Malleolen und der Fufswurzelknochen.**

M. H.! Wie in allen Gebieten der Chirurgie, so hat auch das Röntgenogramm bei den Verletzungen am Fußgelenk korrigierend und reformierend eingewirkt. Erlauben Sie mir, Ihnen über einige Beobachtungen zu berichten, welche ausschließlich die beiden Knöchel und ihren Bandapparat betreffen. Die schweren Brüche oberhalb, d. h. die der Tibia und Fibula, sowie unterhalb, d. h. die des Calcaneus, ziehe ich nicht in das Gebiet meiner Erörterungen.

Sie kennen das Bild des typischen Knöchelbruches: Die starke Schwellung der Fußgelenkgegend, die besonders an der Außenseite starken Blutergüsse, die meist aufgehobene Auftrittsfähigkeit, die Schmerzen und die besonders vor dem äußeren Knöchel ausgesprochene Druckempfindlichkeit usw. Wegen der starken Schwellung sind wir meist nicht imstande, eine Crepitation zu fühlen, und wenn wir sie zu fühlen glauben, sind wir vor Täuschungen nicht sicher. Einstmals nannte man — namentlich der praktische Arzt — diese Verletzung eine „Verstauchung des Fußgelenkes", der Chirurg ist aber schon lange daran gewöhnt, sie mit „Knöchelbruch" zu bezeichnen.

Wie an anderer Stelle des Fußes der sogenannte Schwellfuß des Infanteristen, den Weichteilen „in die Schuhe geschoben" und — dank dem Röntgenogramm — als Knochen-

verletzung erkannt wurde, so habe ich hier den gegenteiligen Eindruck: Wir müssen die Zahl der Knochenverletzungen erheblich zurückstecken und mehr die Weichteile beschuldigen. Bei sehr vielen Fällen, die mir mit der sicheren Annahme, daß ein Knöchelbruch vorliege, zur Untersuchung überwiesen wurden und solchen, die ich selbst als Knöchelbruch angesprochen hatte, erwiesen sich die Malleolen im Röntgenogramm als völlig intakt. Auch am Talus und Calcaneus waren — wenigstens primär — keine Verletzungen nachzuweisen. Und dennoch bestand eine schwere Verletzung, die erhebliche Funktionsstörungen zurückließ.

Ich möchte hierbei eine Distorsion der Fußwurzelgelenke und eine Quetschung, resp. Kompression der spongiösen Fußwurzelknochen nicht als irrelevant ansehen, glaube aber doch, daß man das Zerreißen der Seitenbänder, welche die Knöchel mit Talus und Calcaneus verbinden, als den Hauptgrund der Folgeerscheinungen, d. h. der Drehung des Fußes um seine Längsachse nach außen, die Abflachung des Fußgewölbes usw. ansprechen muß.

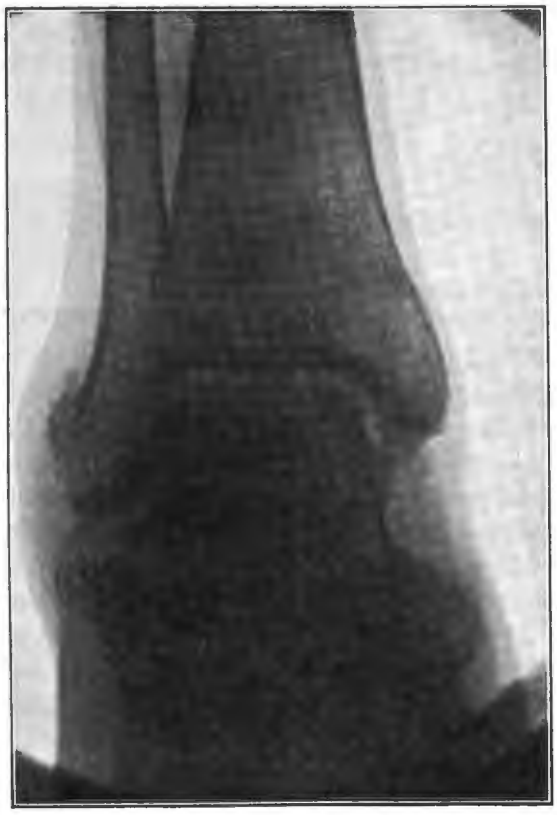

Wenn man diese Fälle im Auge behält und in späterer Zeit neue Röntgenogramme macht, dann findet man häufig ein positives Ergebnis und zwar Knochenauflagerungen und deutlich ausgesprochene Osteophyten und zwar meist an den Seiten des Calcaneus, wo man das Abreißen der Seitenbänder annehmen muß. Ich lege Ihnen mehrere Platten vor, die $^1/_4$—1 Jahr nach der Verletzung aufgenommen sind und aus denen dieses deutlich hervorgeht. Die Erscheinung ist ja an sich nicht wunderbar: Daß beim Abreißen der Seitenbänder auch das Periost abgelöst wird und derartige Neubildungen produziert, erscheint durchaus natürlich.

Wir werden mit der Deutung dieser Gebilde allerdings vorsichtig sein müssen, wenn wir uns der abnormen Knöchelchen erinnern, die fast genau an derselben Stelle häufig beobachtet worden sind, und wir werden die infolge von Verletzungen entstandenen Osteophyten nur dann anerkennen, wenn der andere Fuß sie nicht zeigt oder wenn ein bald nach der Verletzung angefertigtes Skiagramm sie nicht erkennen läßt.

Was mir bei diesen Verletzungen am Fußgelenk, welche Frakturen vortäuschen, aber im Röntgenogramm nicht als solche erwiesen werden, wichtig und praktisch verwertbar erscheint, ist der Umstand, daß die Prognose sich sehr viel ungünstiger erweist, als beim Abbruch eines, d. h. fast immer des äußeren Knöchels. Im letzteren Falle werden wir durch eine kräftige Adduktion im Verbande meist ein gutes Resultat erzielen. Finden wir aber im Bilde keine Fraktur, so werden wir nur zu leicht eine Neigung zur Valgus-Stellung, ein Verstreichen der Einbuchtung unterhalb des inneren Knöchels, einen Tiefstand des inneren Knöchels zurückbehalten. Der gut adaptierte Knöchel heilt viel leichter zusammen, als zerrissene Bänder und Sehnen, welche Tatsache dem Chirurgen am Kiefer (Processus coronoides) und an den Gelenken bekannt ist.

Man wird somit ein negatives Ergebnis des Röntgenogramms keineswegs als ein gutes Prognostikon auffassen können. Andererseits wird man die in späterer Zeit im Bilde fixierten Knochen-Neubildungen in der Unfallheilkunde um so mehr beachten müssen, als sich die Valgusstellung nur sehr wenig charakteristisch darstellt.

Nachträglich möchte ich noch erwähnen, daß Herr Dr. Grashey-München die große Liebenswürdigkeit hatte, mir mitzuteilen, daß man im chirurgischen Spital links der Isar die gleichen Bemerkungen am Fußgelenk gemacht, ähnliche Neubildungen an den Seitenbändern auch anderer Gelenke, z. B. des Kniegelenkes beobachtet hatte und daß diese Verhältnisse in der beim Kongreß zur Verteilung gelangten *Nr. 17 der Münchener Medizinischen Wochenschrift* besprochen worden sind.

---

8. Herr **L. Brauner**-Wien: **Röntgenologische Diagnostik der Magenerkrankungen an einigen Fällen erläutert.**

Angeregt durch die bekannte Arbeit Rieders am Magendarmtrakt, haben Herr Dozent Holzknecht und ich umfassende röntgenologische Magenuntersuchungen gemacht. Wir sind von vornherein von der Erkenntnis ausgegangen, daß hier die Röntgenoskopie unendlich mehr leisten könne als die Röntgenographie. Tatsächlich erwies sich jene als ungemein fruchtbar, und wir konnten, im Gegensatz zu Rieder, der sich auf die Aufnahme des mit wismuthaltigen Speisen gefüllten Magens bei aufrechter Körperhaltung beschränkte, die ungemein aufschlußreichen Untersuchungen bei leerem, mäßig und ganz gefülltem sowie bei geblähtem Magen vornehmen. Ebenso untersuchten wir bei aufrechter Körperhaltung und zwar sowohl in dorsoventraler und ventrodorsaler als auch in schräger und querer Durchleuchtungsrichtung; weiters in horizontaler Körperhaltung, und zwar bei Rücken und Bauchlage in rechter und linker Seitenlage. Die Details finden Sie in der Literatur.[1]) Für heute will ich nur kurz zusammenfassen, indem ich darauf verweise, wie die Durchführung der in unserem Untersuchungsschema vorgeschriebenen Beobachtungen und Manipulationen Aufschluß gibt: über Lage und Stellung des nüchternen, des minimal und des mit einer Mahlzeit gefüllten Magens; über Größe, Form, Stellung und Lage des geblähten Magens bei aufrechter Haltung und im Liegen; über die Entfaltbarkeit der Magenwände durch Speise und Gas; über die Wirkung zunehmender Belastung auf Form, Größe und Lage des Magens; über die respiratorische Verschieblichkeit des Magens und seine Verschieblichkeit bei Lagenwechsel; über den Weg, welchen die Speisen im Magen nehmen; über ihre jeweilige Lage bei den verschiedenen Körperstellungen; über den Einfluß der Massage auf den Magen und seinen Inhalt. — Besondere Hervorhebung verdient das grandiose Bild, welches die bei der Röntgenoskopie minutenlang mögliche Beobachtung der Magenperistaltik bietet.

Gestatten Sie mir nun, Ihnen an zwei Fällen zu zeigen, was diese neue Methode der röntgenologischen Magenuntersuchung zu leisten imstande ist.

1. Es wurde uns ein 49jähr. Mann zur Untersuchung zugewiesen, bei dem im Epigastrium, am Außenrande des linken Rectus ein wallnußgroßer Tumor palpabel war.

---

[1]) Demonstration der Illustrationsbeilage zu Nr. 16 ex 1905 der Wiener klin. Rundschau.

Der verabreichte Wismutbissen beschrieb einen mit der Konkavität nach oben (Demonstration) gerichteten langen Bogen und machte dann eine scharfe Krümmung nach rechts und kam an einer relativ hoch gelegenen Stelle zu Ruhe. Normalerweise aber nimmt der Bissen einen Weg, der zuerst nach außen und unten, hierauf aber rein vertikal zum kaudalen Pol hin verläuft. Hier lag also eine auffallende Abweichung vom normalen Verlauf des Bissens vor. Auch die Wismutwasseraufschwemmung (50 gr Wasser und 10 Bism. subn) erzeugte einen ganz ungewohnten Durchleuchtungsbefund. Normalerweise bildet das Wismut ein breites Band, welches dem Weg des Bissens folgt. Hier aber floß das Wismut auf Zickzackwegen, sich teilend und wieder vereinigend, immer einen Teil auf seinem Wege zurücklassend, tiefer und tiefer und ergab anfänglich ein wirres Durcheinander von Linien und Flecken. Nach einiger Zeit vereinigten sich die zerstreuten, jetzt immerhin ein gewissermaßen systematisches topisches Verhalten zeigenden Wismutmassen zu mehreren größeren, zusammenhängenden Ansammlungen, welche nun schon in eindringlicherer Weise dem Betrachter die Vorstellung gewisser grober Ausbreitungshindernisse (Demonstration der Zeichnung) der Wismutaufschwemmung im Magen aufdrängten. Durch Verabreichung einer weiteren Portion von Wismutwasseraufschwemmung wurde dieses Bild noch deutlicher, wie uns diese Tafel hier zeigt. (Demontration.) Bei Rückenlage konnte durch pyloruswärts gerichtete Effleuragestriche bewirkt werden, daß sich das Bismut an zwei, etwa der großen und kleinen Kurvatur entsprechenden Zügen ansammelte, zwischen denen ein breiter Raum frei blieb oder frei gehalten werden konnte. Unter Verzichtleistung auf die Blähung (Hinfälligkeit des Patienten) am nächsten Tag Wismutmahlzeit. Untersuchung bei Rückenlage auf dem Trochoskop: vielfach gelappte Masse. (Demonstration.) Bei rechter Seitenlage: in der linken Flanke Gasblase; Speisebrei bildet eine zerklüftete, allmählich bis zur Mittellinie herabsinkende Masse. (Demonstration.)

Diese überraschenden wechselvollen, von allem bisher Gesehenen ganz abweichenden Bilder konnten sicherlich nur durch raumbeengende Veränderungen der Magenwand oder der Nachbarorgane bedingt sein; wir dachten an zerstreute knollige Tumoren, an deren Stelle der Speisebrei nicht vordringen konnte, so daß Aussparungen in der Schattenfläche zustande kamen.

Die näheren Details waren uns aber nicht klar.

Bei der Sektion fand man einen seiner Größe nach anscheinend von der Norm nicht abweichenden Magen, dessen große Kurvatur, sowie vordere und hintere Wände vollständig frei waren, während das ganze Lumen des Magens erfüllt war von einem mächtigen, flachen, ca. zwei Querfinger dicken, aus der kleinen Kurvatur, und zwar der ganzen Länge derselben, hervorgewachsenen Tumor, welcher gegen die große Kurvatur hin lappig begrenzt war und eine knollige Oberfläche zeigte. Ich zeige hier eine Kreidezeichnung dieses Präparates, welche ich nachher zur Einsicht herumreichen will.

Nun erklärte sich das röntgenologische Verhalten des Magens sehr einfach. Der Bissen nahm seinen Weg zunächst über eine frontale Fläche der oberen Tumorpartien, wurde hierauf durch einen der oberen linksseitigen Grenzlappen des Tumors gezwungen, von seinem Wege abzuweichen und den scharfen Bogen zu machen und wurde schließlich von einem weiteren Lappen ganz aufgehalten. Die dünne Wismutaufschwemmung rieselte durch alle großen und kleinen Spalten, welche sie zwischen dem Tumor und seinen Höckern einerseits und der ihn eng anschließenden Magenwand andererseits fand, hindurch und sammelte sich teils in den Inzisuren der Lappen, teils in den Tälern zwischen den Höckern und den Magenwänden an. Von der verabreichten Wismutmahlzeit wurde der Tumor unter Dehnung der intakten Magenwände völlig umflossen, und nur entsprechend den großen Knollen der Tumoroberfläche war der wismuthaltige Speisebrei vollkommen aus der Durchleuchtungsrichtung verdrängt und dadurch die hellen Stellen verursacht.

Ungemein lehrreich war der folgende Fall.

42jähr. Frau; vor drei Jahren 5—6 wochenlang dieselbe Erkrankung wie nun seit 5 Monaten. Anfänglich bestanden Schmerzen im linken Hypochondrium, welche in den Rücken ausstrahlten. Bei Druck knapp unterhalb des Rippenbogens in der linken Mammillarlinie sofort Schmerzen. Jetzt entstehen spontane Schmerzen mehrmals täglich in der Mittellinie.

Der objektive Befund ergibt: starke Abmagerung, Aorteninsuffizienz, rechtss. Nephroptose sowie Gastroptose und mäßige Gastrektasie.

Mit Hilfe des Wismutbissens, der Wismutaufschwemmung und der Wismutmahlzeit wird durch die Radioskopie bei aufrechter Körperhaltung übereinstimmend Gastroptose und mäßige Ektasie konstatiert. Auf die Gasblähung wurde bei der in ambulatorischer Behandlung stehenden Patientin verzichtet, da sonst das Auftreten von Schmerzen sicher zu erwarten war. Als sich Patientin nach Einnahme der Wismutmahlzeit in Rückenlage begab, hatte der Speisebrei, welcher den kaudalen Pol erfüllte, Birn-

form angenommen. Bald darauf sah man, daß sich im linken Hypochondrium Speisebrei ansammelte, der sich nach oben hin nicht deutlich abgrenzte, aber ein abgestumpftes birnförmiges unteres Ende hatte. Zwischen beiden befand sich eine mageninhaltsfreie Zwischenzone, welche der druckschmerzhaften Stelle entsprach (Demonstration). Wir hatten also den sehr auffallenden Befund einer spontanen Zweiteilung des Speisebreies. Umfaßte man die untere Hälfte und suchte sie unter gleichzeitiger Kompression nach oben zu drängen (Demonstration), so wurde die Birne plumper, gleichzeitig nahm das Volumen der oberen Hälfte zu, ohne daß der Übertritt des Speisebreies aus der unteren in die obere Hälfte hätte wahrgenommen werden können, d. h. die speisefreie Zwischenstelle blieb bestehen. Als wir die Patientin am nächsten Tag vor dem Röntgenschirm eine Wismutmahlzeit verzehren ließen, stauten sich die Speisen sehr beträchtlich an der wiederholt bezeichneten Stelle.

Wir mußten demnach annehmen, daß es sich um einen Sanduhrmagen handle und daß die Verbindung beider Magenhälften eine sehr enge sei.

Wenn man bedenkt, welche Schwierigkeit die klinische Diagnose des Sanduhrmagens häufig verursacht, muß die Möglichkeit einer Feststellung auf röntgenologischen Wege als sehr wertvoll bezeichnet werden.

Diskussion.

Herr Holzknecht-Wien: Die Pathologie des Magens, die bisher mit so vielen Schleiern verhängt war, ist auf dem besten Wege, in allen wichtigen Punkten aufgeklärt zu werden. Was sich aus unserer Arbeit entwickeln läßt, ist nicht ein Adjuvans der Magendiagnostik, sondern eine komplette morphologische Diagnostik des Magens, seiner Perkussion und Palpation so unendlich weit überlegen, daß, geht nur erst noch einige Zeit darüber hin, eine nicht röntgenologische Untersuchung des Magens als grob und unvollständig bezeichnet werden wird. Den Prinzipien nach sind auseinander zu halten die Untersuchung des leeren Magens (Lage des kapillaren Spaltes zwischen den kollabierten Magenwänden) und des gefüllten Magens. Dieses geschieht in allen Körperlagen und Durchleuchtungsrichtungen a) mit Füllung (Dehnbarkeit oder Starre der jeweils tiefstliegenden Magenwände), b) mit Blähung (Dehnbarkeit oder Starre der jeweils höchstliegenden Partien). Ferner die Verwertung der Peristaltik und endlich der palpatorischen und respiratorischen Beweglichkeit.

Herr E. Grunmach-Berlin erklärt, daß wie bei der Untersuchung des Zirkulations- und Respirationsapparats, so auch bei der des Digestionsapparats die Röntgenoskopie die Hauptrolle spielen und erst nach Sicherung der Diagnose auf dem Fluoreszenzschirm zur Fixierung des Bildes die Röntgenographie in Anwendung kommen soll.

Herr Becher-Berlin legt dar, daß die Röntgenoskopie von jeher für die Magenuntersuchung die üblichste Methode gewesen ist. Er selbst hat sie seit Jahren geübt und insbesondere, für die Lokalisierung von Magengeschwülsten und für die Bestimmung der unteren Magengrenze daraus Nutzen gezogen. Er bringt seine alte Feststellung in Erinnerung, daß auf dem Röntgenschirm der Gummischlauch ohne jede Einlage und Einfüllung gut sichtbar ist. Die Einführung des leeren Magenschlauches leistet bei der Magendurchleuchtung gute Dienste.

Herr Kraft-Straßburg bespricht die Bedeutung der von Cahn-Straßburg benutzten Füllung der Magensonde mit Quecksilber, da solche Sonden besonders leicht vermöge ihrer Schwere durch Strikturen hindurchgleiten und vermöge ihres Absorptionsvermögens auch bei dicken Individuen die Bestimmung des Weges und die Demonstration der unteren Magengrenze erlauben. Die Bismutmethode verspricht Fortschritte in der Diagnose des Ulcus ventriculi. v. Recklinghausen-Straßburg konnte bei der Autopsie eines an Magenblutung zugrunde gegangenen Falles nachweisen, daß die eingeführten Bismutmengen sich auf dem Grund des großen Magenulcus als dicke zähe Paste angesammelt hatten, die als schützende, festklebende Schicht auflag. Dieser Befund läßt hoffen, in zweifelhaften Fällen im Magenfundus wenigstens den Sitz eines Ulcus nachweisen zu können.

Herr Holzknecht-Wien: Von dem Wismutbeschlag am Magenulcus erwarten wir weit weniger als Herr Kraft. Dagegen dürfte, wenn wir uns schon in die Frage weiterer Verwendungsmöglichkeiten einlassen, das Sistieren der Peristaltik im Bereich eines Wandinfiltrates größere Bedeutung erhalten.

Herr Weinberger-Wien bemerkt, eine zu diesem Zwecke hergestellte handliche Quecksilbersonde ebenfalls in geeigneten Fällen bei nötiger Vorsicht mit Erfolg und ohne Schaden verwendet zu haben (vgl. Mitt. der Gesellschaft f. innere Medizin. Wien 1905).

Herr Brauner-Wien: Zu den Äußerungen der Herren Becher und Kraft habe ich nur zu bemerken, daß wir bestrebt waren, die röntgenologische Untersuchung des Magens ohne Anwendung von Sonden auszubilden, und daß wir diese für den Patienten erwünschte Fernhaltung der Sonden in jedem Falle ohne Beeinträchtigung des Untersuchungsresultates durchführen konnten. Ich verweise auf unsere ausführlichen Mitteilungen in Nr. 16 der Wiener klin. Rundschau.

9. Herr **Miller**-Berlin: **Die Röntgenstrahlen im Dienste der Zahnheilkunde.**

Der Umstand, daß die Erkrankungen, welche in den Bereich der zahnärztlichen Tätigkeit fallen, in erster Linie kalkhaltige, für die Röntgenstrahlen undurchdringliche Gewebe (Zahnbein, Knochen usw.) betreffen, läßt die Anwendung des Röntgenverfahrens zum Zwecke der Diagnose und Orientierung ganz besonders vielverheißend erscheinen. Dementsprechend hat es sich auch herausgestellt, daß trotz der technischen Schwierigkeiten, welche mit Aufnahmen der Mundpartien verbunden sind, das Röntgenverfahren allen Erwartungen vollkommen gerecht und jetzt ein unentbehrliches diagnostisches Hilfsmittel geworden ist. Es ist daher äußerst bedauerlich, daß unsere staatlichen zahnärztlichen Institute nicht alle mit Röntgenapparaten versehen sind.

Es sei gestattet, hier in Kürze diejenigen Zustände an den Zähnen und Kiefern hervorzuheben, welche teils keiner der bisherigen Methoden der Diagnostik zugänglich waren und die durch das Röntgenverfahren in unzweideutiger Schärfe zum Vorschein gebracht werden.

1. Blinde Abszesse und Abszeßhöhlen im allgemeinen an der Zahnwurzelspitze.

Solche Abszesse findet man nicht lediglich bei stark kariösen, sondern auch häufig bei äußerlich intakten Zähnen, und ihre Feststellung ist auf dem gewöhnlichen Wege nicht immer leicht. Auch in solchem Falle, wo ohne Schwierigkeiten das Vorhandensein einer Abszeßhöhle festgestellt werden kann, gibt uns die Röntgenographie wertvolle Aufschlüsse über deren Ausdehnung und Gestaltung.

2. Zerstörungen des knöchernen Zahnfaches, wie sie besonders bei der als Alveolarpyorrhoe bezeichneten Erkrankung vorkommen, sind zwar gewöhnlich ohne besondere Hilfsmittel erkennbar, eine vollkommen klare Vorstellung von deren Ausdehnung bekommt man aber erst durch die Röntgenographie.

3. Verdickungen der Wurzel eines Zahnes durch Zementauflagerung (Excementosis), die die Ursache von schweren neuralgischen Erscheinungen werden können, waren bisher überhaupt nicht diagnostizierbar, man konnte nur per exclusionem deren Anwesenheit vermuten. Die Röntgenographie gibt uns unmehr einen ganz sicheren Aufschluß darüber.

4. Resorptionsprozesse an den Wurzeln bleibender Zähne, wie sie bei chronischen Reizzuständen der Wurzelhaut als Folge von Zahnregulierungen, bei Alveolarpyorrhoe, bei implantierten Zähnen, bei Zähnen ohne Antagonisten usw. auftreten, die häufig dumpfe, anhaltende oder auch neuralgische Schmerzen hervorrufen und die bisher ebensowenig wie die Exostose (Excementose) einer sicheren Diagnose zugänglich waren, sind nunmehr durch das Röntgenverfahren leicht festzustellen.

5. Unentbehrlich ist die Röntgenographie geworden in solchen Fällen, wo es sich darum handelt, festzustellen, ob ein Zahn, der in der Zahnreihe fehlt, eventuell noch im Kiefer sitzt (retiniert ist), oder überhaupt nicht gebildet resp. früher extrahiert wurde. Es ist ein ziemlich häufiges Vorkommnis, daß ein Milchzahn, insbesondere der Eckzahn oder einer der Molaren, bei Erwachsenen noch sitzen bleibt, und es entsteht häufig die Frage, ob man einen solchen Zahn extrahieren soll, um Platz für den nachwachsenden bleibenden Zahn zu schaffen. Indessen kommt es nicht selten vor, daß der bleibende Zahn verirrt oder überhaupt nicht gebildet ist, und die Extraktion des Milchzahnes würde in diesem Falle eine permanente Lücke in der Zahnreihe zur Folge haben. In solchen Fällen sind wir imstande, mittelst des Röntgenverfahrens leicht festzustellen, ob der bleibende Zahn vorhanden und normal gelagert ist, und ob man die Extraktion des Milchzahnes vornehmen darf. Bei erschwertem Durchbruch des unteren Weisheitszahnes, der so häufig die Ursache der schwersten Störungen ist, kommt die Röntgenographie auch zur Geltung.

6. Bei Vornahme einer Zahnregulierung ist es von großem Nutzen, genau zu wissen, wie die Wurzeln der betreffenden Zähne gestaltet und in dem Kiefer zueinander gelagert sind. Hier gibt uns wieder allein die Röntgenographie die nötige Aufklärung.

7. In der Pulpa des Zahnes (Zahnmark, von Ärzten und Laien gewöhnlich als Nerv bezeichnet) kommen häufig harte Neubildungen vor, welche öfter den Ausgangspunkt neural-

gischer Schmerzen bilden, die über das ganze Gebiet des Trigeminus, ja noch darüber hinaus, irradiieren können. Auch hier, wie bei den Excementosen und Resorptionen der Wurzel sind wir leider nicht imstande, irgend welche diagnostischen Anzeigen festzustellen, die die vorhandenen Schmerzen mit Sicherheit auf die Anwesenheit solcher Neubildungen zurückführen können. Nun ist es allerdings auch eine schwere Aufgabe für die Röntgenographie, solche Neubildungen auf der Platte zum Vorschein zu bringen, doch gelingt dies unter Umständen sehr wohl.

8. Bei Ausführung von Operationen an den Zähnen, insbesondere bei Ausräumung und Sterilisation von putriden Wurzelkanälen kommt es mitunter vor, daß trotz der größten Sorgfalt ein Stückchen einer Nadel abbricht und im Wurzelkanal stecken bleibt. Insbesondere, wo solche Nadelspitzen durch die Wurzelspitze hervorragen, verursachen sie recht unangenehme Reizerscheinungen, die auch zu Abszeßbildungen führen können. Über die Anwesenheit solcher abgebrochenen Instrumente in früher behandelten Zähnen gibt uns die Röntgenographie wieder sicheren Aufschluß.

9. Zur Aufdeckung von Wurzelresten, die unter dem Zahnfleisch und in der Tiefe des Kiefers stecken, bildet die Röntgenographie wiederum ein zuverlässiges Hilfsmittel. Ferner leistet das Röntgenverfahren bei Zahncysten, bei Knochenfrakturen, bei Feststellung der Lage, Form und Größe der Kieferhöhle, sowie bei pathologischen Prozessen in derselben gute Dienste.

Schließlich haben wir in dem Röntgenverfahren ein sehr wertvolles Hilfsmittel bei Untersuchungen über die Entwickelung der Zähne, sowie über den inneren Bau des Knochens. Hier haben wir durch die Röntgenstrahlen ein vorzügliches Mittel zur Erzeugung von Strukturbildern des Knochens erhalten. Von ganz besonderem Werte ist das Röntgenverfahren, wo es sich darum handelt, Aufschluß über die gesamte innere Knochenarchitektur ohne Zerstörung des Präparates zu erlangen (bei der Untersuchung diluvialer Kieferreste usw.).

Diskussion.

Herr E. Grunmach-Berlin erläutert die von ihm erprobte Röntgentechnik für die Zahnheilkunde, insbesondere die Einführung und Fixation passend geschnittener schmaler photographischer Platten oder Films innerhalb der Mundhöhle sowie die Anwendung seiner weichen Vakuumröhren mit kanalförmiger Blende innerhalb der Glaskugel.

Herr Albers-Schönberg-Hamburg gibt eine kurze Schilderung der Aufnahmetechnik bei Zahnaufnahmen. Ausführliche Publikation in *A.-S. Röntgentechnik, II. Auflage.*

---

10. Herr **Eberlein**-Berlin: **Stand und Ziele der Röntgenologie in der Tierheilkunde.**

Die klinische Untersuchung unserer Haustiere bietet in vielen Fällen recht erhebliche, zuweilen sogar unüberwindliche Schwierigkeiten. Nicht allein, daß die Stärke und Größe der Muskulatur und der Knochen, die tiefe Lage der Organe, bzw. die Stärke der darüber und darum liegenden Gewebe die Anwendung der Untersuchungsmethoden beeinträchtigen, sondern es wird auch die Feststellung der Krankheitszustände bei unseren Haustieren vor allen Dingen erschwert durch den Widerstand, welchen die Tiere den Untersuchungen besonders dann entgegensetzen, wenn dieselben ihnen Unbehagen oder gar Schmerzen bereiten. Es ist deshalb erklärlich, daß wir Tierärzte alle Hilfsmittel, welche Wissenschaft und Technik uns bieten, benutzen, um unsere klinischen Untersuchungsmethoden zu erweitern und zu vervollständigen.

Nachdem Röntgen im Dezember 1895 von seiner epochemachenden Entdeckung Mitteilung gemacht hatte, habe ich bereits im April 1896, und zwar als Erster auf dem Gebiete der Tierheilkunde, ein Röntgenogramm von einer Fesselfraktur mit den darauf bezüglichen Erklärungen publiziert.[1]) Dieser Abhandlung konnte ich auch ein von Bayer aufgenommenes

---

[1]) Eberlein, Ein Versuch mit Röntgenschen Strahlen. Monatshefte für praktische Tierheilkunde. 1896.

Röntgenogramm einer Metatarsalfraktur vom Hunde anfügen. Kurz darauf hat Troester[1]) zwei Aufnahmen von den Vordergliedmaßen eines drei Monate alten Pferdefötus veröffentlicht. Noch in demselben Jahre teilten dann Hobday und Johnson[2]) das Ergebnis ihrer Untersuchungen an toten und lebenden Tieren mit. Diese Forscher haben schon damals brauchbare Aufnahmen von den Unterextremitäten und dem Halse großer Haustiere erzielt. Im Anschluß an ein Referat über diese Untersuchungen hat Troester[3]) vorgeschlagen, die Röntgenröhre durch Umgeben mit einer Hartgummihülle vor dem Zerbrechen zu schützen und den Induktor in einem Nebenraume aufzustellen, damit die Tiere nicht durch das Geräusch beunruhigt werden. In eingehender Weise hat auch Jensen[4]) an Hunden und an Präparaten von Pferden die Anwendung der X-Strahlen in der Veterinärchirurgie geprüft. Er gelangte damals zu dem Schlusse, daß die Strahlen beim Hunde mit Vorteil angewandt werden können, während bezüglich des Pferdes erst noch weitere Resultate abzuwarten seien. Ferner suchte Jensen die bakterientötende Wirkung der X-Strahlen festzustellen. Er bestrahlte drei verschiedene Bakteriensorten, aber ohne eine tötende oder auch nur hemmende Wirkung auf die Bakterien zu beobachten.

Die vorstehend referierten Forschungen veranlaßten mich, in Gemeinschaft mit Pfeiffer eingehende „Untersuchungen über die Verwertbarkeit der Röntgenschen Strahlen in der Tierheilkunde" anzustellen.[5]) Wir haben methodisch die Durchleuchtung des ganzen Körpers von Katzen, Hunden und Pferden teils an anatomischen Präparaten, teils an lebenden Tieren vorgenommen. Wir haben in der für damalige Verhältnisse (1897) kurzen Expositionszeit von 1 bis 5 Minuten fast alle Körperteile am stehenden Pferde durchleuchtet und brauchbare, klare Bilder erzielt. Bei Hunden und kleineren Haustieren bot die Durchleuchtung schon damals keinerlei Schwierigkeiten mehr. Das Ergebnis unserer Untersuchungen haben wir in folgendem Schlußsatz zusammengefaßt: „Da die Anwendung der Röntgenstrahlen bei der Katze und dem Hunde leicht und beim Pferde ohne Schwierigkeiten durchführbar ist, so müssen wir nach unseren Versuchen die Durchleuchtungsmethode mittelst der X-Strahlen als ein brauchbares und wertvolles diagnostisches Hilfsmittel für die Tierheilkunde erachten."

Mit den Fortschritten in der Röntgentechnik wurde auch die Anwendung der X-Strahlen in der Tierheilkunde leichter. Unter Benutzung von Verstärkungsschirmen habe ich[6]) schon im Jahre 1895 mit einem Induktor von 30 cm Funkenlänge und einer Röntgenröhre von 12 cm Kugeldurchmesser an zwei Vollblutpferden (Rennpferden) in je 25 Sekunden ein Röntgenogramm von einem mit Schale behafteten Krongelenk und einem Karpalgelenk, in welchem der Sitz der Lahmheit vermutet wurde, welches sich aber bei der Röntgenuntersuchung als gesund erwies, erzielt.

Weitere Untersuchungen stammen von Hoffmann[7]) aus dem Jahre 1901. Er benutzte einen Voltohm-Induktor von 30 cm Funkenlänge und später einen solchen von 60 cm Funkenlänge, einen elektrolytischen Unterbrecher und eine Voltohm γ-Röhre und experimentierte an einem getöteten Pferde, welches wieder in eine aufrechte Stellung gezogen war. Hoffmann gelang es, auf diese Weise auch Aufnahmen vom Kopf, vom Thorax, vom Abdomen, vom Kniegelenk und vom Schultergelenk zu erzielen. Die Expositionszeit betrug 2—4 Minuten.

Troester[8]) hat die Röntgenröhre, um dieselbe einmal beweglicher zu machen und zweitens gegen zufällige Beschädigungen zu schützen, in einen mit einem leichten Hartgummi-

---

[1]) Troester, Photographien mit X-Strahlen. Zeitschrift für Veteritärkunde. 1896.

[2]) Hobday und Johnson, The Röntgen-Rays in Veterinary Practice. The Veterinarian. 1896.

[3]) Troester, Zeitschrift für Veterinärkunde. 1896.

[4]) Jensen, Anvendelsen af Röntgen's Straaler in Veterinaerkirurgien. Maanedskrift for Dyrlaeger 1897.

[5]) Eberlein und Pfeiffer, Monatshefte für Tierheilkunde. 1897 (August).

[6]) Eberlein, Weiteres über die Verwendbarkeit der Röntgenstrahlen beim Pferde. Monatshefte für praktische Tierheilkunde. 1898.

[7]) Hoffmann, Röntgenstrahlenphotographie in der Tierheilkunde. Fortschritte auf dem Gebiete der Röntgenstrahlen, V. Band, und Berliner tierärztliche Wochenschrift. 1901.

[8]) Troester, Über Versuche mit Röntgenphotographie und Durchleuchtung bei Pferden. Zeitschrift für Veterinärkunde. 1904.

stativ ausgestatteten Kasten aus Holz und schwarzer Pappe von 80 cm Länge, 50 cm Höhe und 40 cm Tiefe gesetzt, dessen Vorderwand mit einem 1 mm starken Bleiblech beschlagen ist. Dieser Kasten, welchen Troester „Röntgenlaterne“ oder „Laterne“ nennt, wird nach oben und unten beweglich und seitlich verschiebbar aufgehängt.

Krüger[1]) endlich hat bei einer Expositionszeit von durchschnittlich 50 Sekunden mit einem Induktor von 50 cm Funkenlänge und elektrolytischem Unterbrecher gut gelungene Aufnahmen von einer Fraktur des Hufbeins im Bereich der Hufbeinkappe und von einer Fesselbeinfissur erhalten.

Fassen wir das Ergebnis der bisherigen Versuche zusammen, so würde der gegenwärtige Stand der Röntgenologie in der Tierheilkunde dahin zu präzisieren sein, daß die Anwendung der Strahlen bei Hunden, den kleineren Haustieren und dem Geflügel nicht allein leicht ist, sondern auch sehr große Vorteile gewährt. Bei Pferden sind die Extremitäten bis einschließlich Ellenbogen- und Kniegelenk im allgemeinen leicht zu durchleuchten. Das Schultergelenk bietet der Durchleuchtung schon Schwierigkeiten. Nicht zu durchstrahlen ist die Beckenpartie (Kruppe) und das Hüftgelenk. Die hier liegenden Muskelpartien sind zu massig und bieten den Strahlen ein zu großes Hindernis. Hoffmann ist es allerdings auch gelungen, den Thorax und das Abdomen des Pferdes zu durchleuchten. Er hat jedoch zu seinen Versuchen Leichen benutzt. Nach meiner Erfahrung dürfen die Resultate nicht ohne weiteres auf lebende Tiere übertragen werden. Es ist ein zu großer Unterschied, ob das zu durchleuchtende Tier tot ist oder lebt. Ferner ist auch nicht zu übersehen, daß die Durchstrahlbarkeit des Thorax und des Abdomens in erheblichem Grade von der Körperstärke des Tieres abhängt.

Diesem Standpunkte entsprechend ist die Röntgenologie auch in die Lehrbücher der tierärztlichen Chirurgie, der Hufkrankheiten und der Untersuchungsmethoden übergegangen.

Was nun die Ziele der Röntgenologie in der Tierheilkunde anbetrifft, so müssen dieselben natürlich auf eine möglichste Vervollkommnung der Methode gerichtet sein.

Die Apparate sind so einzurichten, daß sie möglichst allen Anforderungen genügen. Deshalb ist von vornherein ein Induktor von 50 cm Funkenlänge zu wählen. Derselbe reicht auch für die Aufnahmen am Pferde vollkommen aus. Für die Hunde und andere kleine Haustiere genügt auch ein Apparat von 30 cm Funkenlänge. Besondere Aufmerksamkeit ist auf die Beschaffenheit des Unterbrechers und der Röhre zu legen. Beide müssen der Größe und der Leistungsfähigkeit des Induktors entsprechen.

Für Hunde und andere kleine Haustiere empfiehlt sich, wie ich aus eigener Erfahrung bestätigen kann, von der Kompression und der Anwendung der Blende ausgedehnten Gebrauch zu machen. Die Durchdringungsfähigkeit der Strahlen ist von der Dichtigkeit und der Stärke der zu durchdringenden Schicht abhängig. Wird daher die Stärke der Muskelpartien durch die Kompression möglichst verringert, so werden die Strahlen leichter hindurchgehen, so daß man die Expositionszeit dann verkürzen kann. Ferner ist zu beachten, daß durch die Kompression die groben und feinen Bewegungen des Körpers oder der Gliedmaßen ausgeschaltet werden. Hierdurch gestalten sich die Aussichten auf das Gelingen der Aufnahme erheblich günstiger. Durch die Blende werden die seitlichen Strahlen abgeblendet, so daß das Bild wesentlich schärfer ausfällt. Die Bedeutung der Kompression und der Blende wird in der Tierheilkunde unterschätzt. Als Kompressorium empfiehlt sich für Hunde und andere kleinere Tiere das Hirschmannsche Bandkompressorium. Zur Extremitätenfixierung kann auch die Schlitzbinde, als Blende eine einfache Röhrenblende oder ein ausgeschnittenes Bleiblech benützt werden. Die Dauer der Exposition ist auf $^1/_2$—$1^1/_2$ Minute zu bemessen. Die Expositionsdauer ist jedoch selbstverständlich auch von der Güte der Röhre und der übrigen Apparate in erheblichem Grade abhängig.

Da die Anwendung der X-Strahlen bei Hunden und kleineren Haustieren keine Schwierigkeiten bietet, so ist die häufige Benutzung dieser Untersuchungsmethode anzustreben.

Bei Pferden muß durch weitere Untersuchungen festgestellt werden, ob und unter

---

[1]) Krüger, Beitrag zur Feststellung von Brüchen mittelst Röntgenstrahlen. Zeitschrift für Veterinärkunde. 1904.

welchen Bedingungen die Durchleuchtung des Kopfes, Halses und Rumpfes sicher gelingt. Die bisherigen Erfahrungen reichen in dieser Beziehung noch keineswegs aus. Ich bin aber davon überzeugt, daß die Technik diese Frage lösen wird.

Nach wie vor halte ich daran fest, daß die Anwendung der Röntgenstrahlen am stehenden, möglichst ungefesselten Pferde zu geschehen hat. Namentlich aber dürfen die Pferde nicht niedergelegt werden, wenn eine Fissur oder Fraktur oder der Verdacht einer solchen Veränderung vorliegt. Die Zwangsmittel sind auf das Notwendigste zu beschränken. Wenn irgend möglich, soll man nur die Nasenbremse anwenden.

Die Röhre ist vor zufälligen Beschädigungen durch das Pferd zu schützen. Es geschieht dies am besten durch eine Barriere, welche beim plötzlichen Rückwärts- oder Seitwärtstreten das Pferd verhindert, die Röhre zu berühren.

Die Therapie bietet auch in der Tierheilhunde eine weite Aussicht. Ich habe Gelegenheit gehabt, ein Karzinom der Palpebra tertia, ein Sarkom der Haut und ein Ulcus sarkomatosum der Haut beim Pferde zu behandeln. In allen drei Fällen ist Heilung eingetreten.

---

11. Herr **Reid**-London: **On the X-Ray diagnosis of Calculi in the Urinary Tract.**

The reliability of the evidence afforded by skiagraphy of the presence or absence of a calculus in the urinary tract in earlier days was often questioned, but owing to the improvements in apparatus and technique it is now possible in almost all cases to give a definite positive or negative diagnosis. I propose to deal mainly with renal and ureteral calculi in this paper as cases of this kind present more difficulty than vesical or prostatic cases.

While admitting that in very stout patients it may not yet be possible by this means to detect a small uric acid stone, yet I contend that in patients weighing less than 15 stone (= 95 Kilogr.) a definite positive or negative diagnosis ought to be possible if sufficient care and attention to detail be employed. It is only quite recently that I have been able to obtain reliable skiagrams of patients above the weight of 13 stone, but with the apparatus described later there is not much difficulty in doing so.

I will now proceed to describe the apparatus used and then pass on to the preparation of the patient and the actual technique of taking the skiagrams employed at King's College Hospital.

The apparatus for exciting the tube consists of a 10-inch variable primary coil worked on the 100-volt continuous main with an electrolytic interrupter.

The tube, a heavy anode regulator (Müller), is enclosed in a box with lead glass or thick plate glass sides but open at the ends, enabling one thereby to regulate it easily. The top of the box is rendered opaque to the rays by lining it with a layer of red lead and a thick sheet of rubber, and a circular hole 3 or 4 inches in diameter is cut in such a position that the anode forms the centre of this circle. Above this is fixed an iris diaphragm with leaves of thick brass, which gives any aperture from $^1/_2$ to 4 inches, and which can be altered by a slight movement of a vulcanite arm attached to its outer ring. This box is placed on a plattform on the substage of a canvastopped couch, and by means of this substage the box can be moved longitudinally or transversely.

The lower substage is marked out at 3 c. m. intervals for stereoscopic work.

Preparation of Patient.—It is extremely important that the patient's bowels should be as empty as possible when the skiagrams are taken, in order that no shadows should be thrown on the plate by fæcal material in the large intestine which might superpose the kidney shadow and be mistaken for a calculus. The importance of this process was well exemplified in a case where a skiagram was taken of the hip joint in a case where there had been a psoas abscess. The pelvis was included and a large shadow was seen occupying a position

that might have been that of a vesicle calculus. The patient was known to have passed one or two small calculi per urethram. As no symptoms were caused thereby expectant treatment was adopted, and two months later another photo taken. The large shadow had disappeared, but there was an undoubted rounded calculus present about $^3/_4$ inch in diameter, which had been completely hidden by the shadow of what must have been a scybalous mass in the lower bowel. At the time the first photo was taken the patient was taking a tonic containing iron, which may account for the density of the shadow. The routine treatment is to keep the patient on light diet and a saline aperient for two days previous to taking the skiagrams. The night before the patient is given a purge consisting of:

$$\left.\begin{array}{l}\text{Pulv. Jalapæ}\\ \text{Pulv. Scammon}\end{array}\right\}\text{a a gr. XV (= 1.0 gram).}$$

and on the subsequent morning a long tube enema is administered, and the skiagrams taken before the patient is allowed a meal.

Technique of taking Skiagram.—The patient is placed on his abdomen on the couch, and a circular air-pillow made of thin rubber, 6 inches in diameter and 2 feet 6 inches long, inserted underneath him between the lower ribs and the iliac crests. This serves a double purpose in compressing the abdominal contents, and also making the back flat, so that the plate will lie in accurate apposition thereto in its full extent. The tube box is then arranged with the diaphragm wide open and the whole area examined with the screen. It is generally possible to see a renal calculus of any size on the screen, and the shadow will be seen to move up and down with respiration a distance of from 1 to $1^1/_2$ inches.

This fact, namely the wide excursion of the kidney during respiration, though well known, has not been sufficiently insisted upon with regard to skiagraphy for calculus, and it is the omission to restrain respiration during the process that has largely contributed to the inaccurate results that have been sometimes obtained.

Having examined the whole area with the screen with the large diaphragm it is well to put on a small one and examine each area separately, and if nothing can be seen to take the skiagrams.

Three skiagrams are generally taken, the first with a 3-inch diaphragm using a 10×12 in. plate with the tube centred under the spine, taking in both kidneys and ureters and the other two on 10×8 plates, the tube being centred under each side, using the smallest diaphragm that will include the whole kidney. In all cases the anode of the tube is as nearly as possible 20 inches from the plate.

The plate is enclosed in two light tight bags and placed film downwards on the back and kept there either by placing a weight on it or by strapping. The patient is then directed to take several long breaths and then to hold his breath in the position of full inspiration. This phase of respiration is chosen because it brings the upper end of the kidney down and gets it clear of the ribs as far as possible, and also because the patient is thereby able to hold still longer than in expiration.

An exposure of 5 to 30 seconds, varying with the size of the patient, is then given at a current of 15 ampères through the primary of the coil. In most cases it will be possible to get the desired exposure in a single inspiration. In the case where this is not possible the same result can be obtained by divided exposures, which are made for shorter periods with a rest between each, the current only being allowed to pass through the tube when the patient is in the position of full inspiration. To do this the operator, holding the commutator or a cut-out in his hand, should fix his head so that his eyes are on a level with the plate and mark a chalk line on the opposite wall which will just coincide with the line of the plate on the patient's back at full inspiration, and thus he can be quite sure of getting his exposures all at the same phase of respiration.

In some cases it is well to make another exposure at expiration as well, the use of which was well shown in one case where, at inspiration, the shadow of a small stone coincided

exactly with the end of the last rib, and would have been missed but for the evidence of the second plate.

In all cases control photos should be taken under the same conditions two days later.

To obviate the difficulty of obtaining the same phase of respiration in divided exposures I have lately employed the following method. On the photographic plate a lead plate, from the centre of which projects a rod with a small fork at the top, is placed. From a pillar at the side of the couch attached to the lower stage holding the tube projects an arm carrying a dial on which there is placed an insulated moveable contact, and another arm parallel to this carries a jointed lever which terminates in a fork.

The lever is carried on a lateral support at right angles to the arm that bears it, and is so arranged that the edge of the dial is between its two terminations. A relay circuit consisting of small dry cells, a small electro-magnet, and a platinum contact was first employed, but it was not satisfactory as the platinum contacts were apt to stick, so a mercury contact was substituted. This is inserted in the primary circuit and connection made with the movable contact on the dial and the lever. The lever is then placed in position in the fork on the lead plate and the respiratoy movements are communicated to it. The movable contact is then adjusted, so that the circuit is completed at the required phase of respiration by the lever touching it. The required exposure is obtained after the patient has taken a sufficient number of breaths, and the time can be recorded accurately by means of a clock-movement in which, by means of a small electro-magnet on a relay circuit, the clock only records during the flow of the current. This method is especially valuable for stereoscopic work, for it ensures identical exposures and it obviates the overheating of the tube which occurs when using the electrolytic break continuously for any length of time.

The disadvantages of this method are:

1. It is not easy to work with a low tube with the electrolytic break so that there is the possibility of missing a small uric acid stone. Up to now, however, the results of operation have not shown that this has happened.

2. The position precludes the use of a water-cooled tube and the intensity of the current overheats the heavy anode in a very short time. This automatic device, however, if divided exposures of not more than 5 seconds each are employed, removes this objection.

The advantages are:

1. A screen examination of the whole area can be easily and quickly made.
2. The respiratory movements can be exactly controlled.
3. Adequate compression is supplied by the patient's own weight.
4. The diaphragm can be exactly adjusted to take desired area.
5. Stereoscopic radiographs can be accurately taken in any phase of respiration.

With regard to stereoscopic radiographs for renal calculus they are valuable in that they sometimes show small calculi where the diagnosis would be doubtful otherwise.

To take them close fitting bags, such as Hinton's, should be employed. The same apparatus is used but the bags have lines drawn on the backs at right angles to their central point. The lead plate is similarly marked. The first plate is placed in position and the tube box moved 3 c. m. to one side. The lead plate is placed in position with the marked lines coinciding with those on the back and the lever adjusted. The position for the second plate is then marked on the patient's skin by continuing the vertical line from the plate and drawing another at right angles along the edge of the plate.

After the first skiagram is taken the tube box is moved 3 c. m. to the other side of the central position, the second plate placed in position and the procedure repeated. It is most convenient to reduce these negatives to lantern size and mount on ground glass or opal and examine them with a small hand stereoscope.

Development of Plates.—Lumière's X-ray plates have been used throughout which, though expensive, have been found to give the best results.

The development should be slow and prolonged, and should be continued until the plates are absolutely opaque to the red light of 8-candle power behind the thickness of ruby glass.

In hot weather there is sometimes a tendency for the films to fall off the plate. This can be obviated by rubbing the edges of the plates with paraffin wax.

A pyro-metol formula has been used for development. A stand developer of a weak solution of glycin gave good density, but it was found difficult to prevent a deposit on the surface of the film. To prevent this I have had a tank made with a side chamber communicating only at the top and the bottom with the main chamber, and in this is placed a paddle wheel revolved by a closed water motor attached to the tap, which I hope to show at a later date.

The plates must be constantly watched and the solution kept moving over them or they will develop unevenly. After fixation in 5 ozs. to the pint hyposulphite of soda they should wash for one hour in running water, and before being put up to dry the film side should be carefully and firmly rubbed over under water with a clean wool pad. This will remove all stains which, in renal cases where the shadow may be very slight, may be misleading.

Examination of Negatives.—A good negative for a case of calculus should show the last two ribs, the crest of the ilium and the vertebral column, the outline of the kidney and of the psoas muscle, but these shadows should be light and the negative would be a weak one of the bony skeleton.

The best way to examine the negative is to make it the only source of transillumination by fitting it in a window in a dark room and examining it at a distance of two yards or more, being careful not to omit to get a good view from an angle of 45° both laterally and vertically, for sometimes a distinct shadow can be seen by this means that would otherwise be missed.

Results.—During the last two years 150 cases have been skiagraphed for possible calculus in kidney, or ureter, or bladder.

Positive Diagnosis given from X-Ray Examination.		Found by Surgeon at Operation.
Kidney	25	23 (The other one P.-M.) 1 missed (small collection of sandy material.)
Ureter	3	3 (The other passed subsequently.)
Bladder	8	7

Negative Diagnosis from X-Ray Examination.		Found by Surgeon at Operation.
Kidney	12	1
Bladder	15	1

Vesical or Prostatic Calculus.—It is important in these cases also to have the bowels as empty as possible. The respiratory movements should be restrained also, but it is not so important.

The best method is to take three photos:

1. Direct antero-posterior: Patient lying on plate with tube above.

2. Oblique postero-anterior: Patient lying on abdomen and tube pointing through the outlet of pelvis.

3. Oblique antero-posterior: Patient sitting on plate on chair leaning forward with

legs well separated, tube pointing abliquely. If patient is very fat a flannel bandage should be wound tightly round abdomen.

Number 2 is useful if there is a loose vesical calculus as it brings it very close to the plate.

Number 3 gives the best view if the calculus should be encysted near the base of the bladder or in the prostate.

Conclusions.—From the foregoing the following factors must be borne in mind for accurate work:

1. Powerful apparatus and short exposure.
2. Efficient purgation of patient.
3. Inhibition of respiratory movements.
4. Smallest diaphragm possible.

III.

Nachmittags 3 Uhr.

II. Medizinische Sitzung.

12. Herr **Ch. L. Leonard**-Philadelphia. **The results of Rœntgen diagnosis in calculous conditions of the kidney and ureter.**

The importance of the discovery of Professor Rœntgen to the advancement of medical science cannot be more fully demonstrated than in a study of the results, which it has produced in the diagnosis in conditions of lithiasis in the kidney and ureter.

The surgeon owes a debt of gratitude for the introduction of a method of diagnosis more accurate than any which he previously possessed. It has thrown light into one of the darkest fields of surgical diagnosis. A field so dark that exploratory operations were justified even though they failed to determine the cause and often failed to find the calculus when one was supposed to be present.

The differential diagnosis of renal and ureteral lithiasis from extra-renal and extra-ureteral diseases was often practically impossible, at least until the symptoms became so severe as to indicate a very grave condition in the kidney that threatened its functional efficiency and life.

The differentiation between renal and ureteral lithiasis was not thought of while ureteral calculi were supposed to be very rare. The fact that this method has demonstrated that ureteral calculi are more common than renal, shows how much such a method of diagnosis was needed, and how valuable it has proved itself to be. Not only has it established the greater frequency of ureteral calculi and helped to a clearer differentiation between the symptoms of renal and ureteral stone, but it has made safe and rational a course of expectant treatment that would otherwise have been very foolish and hazardous. This is the result of the increased accuracy and detail which it affords. The exact size and position of the calculi are shown and this knowledge when taken in conjunction with the symptomatology is sufficient to make it probable that the calculous will be expelled by Nature's efforts without endangering the life of the patient, or increasing the injury to the kidney. Without the exact knowledge which this method affords, the patient would have been in the gravest danger from anuria. The symptoms of anuria mimic so closely those of recovery either from some other condition, or after a calculus has passed unnoted, that it would be impossible to differentiate except by this method.

The exact knowledge the Rœntgen method affords, has robbed auria of its menace and made direct operation upon the seat of calculous obstruction possible. In such cases it also shows whether other calculi are present in the other kidney as a complication of operative procedure.

Besides making non-operative treatment safe and justifiable in certain cases of ureteral calculus, it has added much to the accuracy and completeness of surgical procedure. It has also restricted the operative intervention to the exact seat of the lesion. The danger of operating upon the wrong kidney, or the kidney when the ureter alone is involved, or upon one kidney unwittingly when the other is the seat of calculus disease, is entirely avoided. The exact number, location and size of all calculi can be determined beforehand, and the operative intervention planned accordingly. Thus the minimum amount of operation trauma, and yet a complete operation with the removal of all the calculi, is assured.

It has gone further than this and absolutely excludes calculi, so that no operation

need be done in the search for calculi, and other conditions where operation is unnecessary can be treated without the danger of leaving a calculus behind.

These results have followed the discovery of this new agent and its adaptation to the needs of surgical diagnosis in this direction. The advantages have been demonstrated in the series of 331 cases examined by the author for calculus. In this series calculi have been found in 99 cases. Ureteral calculi in 66 and renal calculi in 33. These diagnoses have been proved to be correct by operation in 29 cases of renal calculus and in 40 cases of ureteral calculus, 26 by the passage of the stone and 14 by operative removal... In six cases the operator has failed to find a calculus which had been diagnosed. In some of these cases the operation was delayed suffiently long for the calculus to pass. In others, the technic or reading of the negatives was faulty. In four cases of negative diagnosis calculi have passed, or were found (once) on operation. In 46 cases the negative diagnosis has been confirmed by operation which was demanded by the severity of the symptoms.

The total error has been ten cases for the positive and the negative or exclusive diagnosis combined. An error of less than 3 per cent.

Such results attest the value and accuracy of this method when the technique employed is correct. The author claimed that the negative diagnosis could be made as accurately as the positive in a paper in "The Philadelphia Medical Journal", August 20th, 1898. He then said: "The absolute conditions essential to the detection of calculi in the kidney have been determined and proved repeatedly by clinical evidence, so that it is certain that under these known conditions a renal calculus must be detected and that the absence of the shadow of a calculus in a negative showing certain definite details, is conclusive evidence of the non-existence of all calculi in that region. This is the positive evidence essential to a complete diagnosis that has heretofore been wanting."

This assertion was based upon the axiom that when a negative shows shadows of tissues less dense than the least dense calculus, no calculus can escape detection.

There are certain factors in technique which the author, insists upon as essential to the uniform production of radiographic negatives upon which such a complete diagnosis can be based. The first and most essential is a tube which will maintain itself at a low vacuum, equivalent to six to eight centimeters of air resistance in a parallel spark gap for the time of the exposure. This is absolutely essential, because any variation would result in the penetrating of some of the less opaque ureteral calculi. Their penetration is the result of rapid exposures with higher vacua as used in other technic; or of rapid exposures with tubes of low vacuum since the powerful discharges, essential to such rapidity, in passing through the tube even of low vacuum make it give off rays of high penetrating power.

The correctness of this statement can be verified by watching the ammeter inserted in the secondary circuit, which energizes the tube. An increase in the resistance, i. e., a rise in the vacuum of the tube is immediately registered by a decrease in the amount of current flowing through the tube. This would be expected according to Ohm's law. On the other hand a decrease in the vacuum is instantly followed by an increase in the volume of current flowing through the tube.

A tube is therefore essential that does not vary during the exposure. To maintain the desired degree of vacuum it must be self regulating and this self-regulation must take place without an appreciable alteration in the vacuum of the tube. The nearest approach to these conditions is found in a tube in which the resistance of the regulating circuit does not vary with that of the main tube, but can be varied at the will of the operator by increasing or decreasing an air gap in series with it, as in Sayen's tube.

The defect of most self-regulating devices is that the current must pass through the tube or resistance that is to be regulated. This immediately renders accurate regulation impossible.

With a tube capable of self regulation and primarily exhausted so high that its vacuum will not fall when a large amount of energy is passed through it, very short exposures

could be made with accuracy. The difficulty is to obtain a tube that will fulfill these conditions. All tubes under high energy fail to maintain a steady degree of vacuum, and rays of high penetration are produced that penetrate the less dense and smaller calculi.

The more a technic in calculus diagnosis approaches perfection, the greater will be the proportion of ureteral to renal calculi.

A second essential of calculus technic is that the identical exposure can be repeated, making it possible to produce two radiographic negatives of the same individual having equal detail. It is only where two such negatives are obtained that the identity of the calculus can be established.

The author has never employed diaphragms in making calculus plates. He has never been troubled by rays from extraneous sources and hence has never found the necessity for using this additional apparatus. This is probably because he has always employed currents of low voltage, twenty volts or under. With low voltage currents the interruptions are complete, there is no inverse discharge, the tube is free from secondary points of emanation for Rœntgen rays and the pictures are thus clear and sharply defined.

The objection which he sees to the employment of diaphragms is that the fields are limited, multiple exposures are necessary, there is no chance for comparison with the normal tissue of the subject on the opposite side, and on the same plate developed under the same conditions. And probably the most reasonable of all objections, he has never found such devices necessary to the production of accurate diagnoses.

In his present technic he employs a plate 49 by 30 centimeters, which covers the entire urinary tract from the last dorsal vertebra to the projected shadow of the symphysis pubis, and includes the kidneys, ureters and bladder.

The tube is placed over the third lumbar vertebra 45 centimeters above the plate or at least 20 centimeters above the patient's skin. The tube is adjusted to a resistance equivalent to a spark 5 c. m. in length in the air gap of a parallel circuit. On thin subjects it may even be as low as 3.5 c. m.

The average length of exposure is five minutes. The amount of energy passing through the tube is between 3 and 4 milliamperes of secondary circuit discharge.

The result of this method has been the detection of calculi in 99 cases in 331 patients examined. 33 of these were cases of renal calculus and 66 were ureteral. This includes 4 cases in which both renal and ureteral calculi were found.

Of the renal cases, 28 were removed by operation, three refused operation and two were suffering so little that operation was not deemed advisable on account of their age.

Of the 66 cases of ureteral calculi, 26 have passed the calculi after being placed on expectant treatment, as the result of the Roentgen diagnosis. Fifteen cases have had the calculi removed by operation, some refused operation, while in others the expectant line of treatment is being pursued at present.

Adding the four cases in which calculi were not diagnosed but subsequently found, the total number of calculi in the 331 cases examined is 103.

The total number of errors recorded up to the present time have been ten or less than three per cent, of the cases examined. In a few cases an absolute exclusion diagnosis could not be rendered as the patients were too stout.

It will be noted that 29 cases of renal stone have been confirmed by the operative removal of the calculus, while of the ureteral calculi found 15 have been removed by operation and 26 have been passed after expectant treatment had been instituted.

That is, the ratio of calculi proved by the recovery of the calculi has been 29 renal to 41 ureteral, or over 23 per cent more ureteral than renal calculi.

13. Herren **Prió** und **Comas**-Barcelona. **Zur Kasuistik der Nierensteindiagnose mit Hilfe der Röntgenstrahlen.**

Die tiefgreifende Bedeutung, welche für die gesamte wissenschaftliche Welt die Abhaltung des gegenwärtigen Röntgenkongresses zur Feier des zehnjährigen Jubiläums der unvergänglichen Entdeckung des Prof. Röntgen besitzt, hat uns den Mut verliehen, inmitten der zahlreichen hervorragenden Arbeiten, die hier von Meisterhänden zusammenlaufen werden, auch die bescheidenen Ergebnisse unserer bereits langjährigen Tätigkeit auf dem Gebiete, auf welchem wir hier wandeln, vorzulegen, in der Überzeugung, daß es die Pflicht eines jeden ist, zum allgemeinen Fortschritt mit demjenigen beizutragen, was ihm zu leisten vergönnt war, und ferner daß andrerseits gewiß die beste Art, den Urheber eines wissenschaftlich und gemeinnützlich wertvollen Fortschrittes zu feiern die ist, nach Maßgabe der Kräfte eines jeden diesem Fortschritte zu folgen und seine heilvollen Wirkuugen immer weiter auszudehnen.

Wir beabsichtigen, uns auch in der vorliegenden Arbeit wieder mit der Nierensteindiagnose zu beschäftigen, einmal, weil dieses Thema, obwohl bereits mehrfach behandelt, doch noch lange nicht erschöpft und daher noch immer interesseerregend ist. Noch weit entfernt liegt das letzte Wort bezüglich der richtigen Anwendung der Röntgenstrahlen auf diesem besonderen Gebiete, und solange es nicht ausgesprochen ist, wird es sowohl für den Arzt im allgemeinen wie den Röntgenspezialisten insbesondere von Wert sein, mit den Beobachtungen und Erfahrungen eines jeden, sowohl in klinischer wie auch in technischer Beziehung, bekannt zu werden.

Diesen Betrachtungen folgend, halten wir es für angebracht, über einige besondere Fälle zu berichten, die wir persönlich prüfen konnten, wie auch über die technischen Faktoren, die hierbei als erwähnenswert erscheinen. Der Kürze halber und mit der Absicht, nicht mit überflüssigen Wiederholungen zu ermüden, wollen wir hier nur unsern früheren, in der Zeitschrift: *Fortschritte auf dem Gebiete der Röntgenstrahlen* (*Band V Nr. 2 und 3*) veröffentlichten Bericht: „Einige Betrachtungen über die Diagnose der Nierensteine mit Hilfe der Röntgenstrahlen“ durch Aufzeichnung der in der Folge behandelten Fälle gewissermaßen ergänzen. Wir müssen auch noch erwähnen, daß wir bei Gelegenheit des 14. Internationalen Kongresses für Medizin in Madrid 1903 diesen Stoff nur in allgemeinen Zügen behandelt hatten, so daß die hier vorgeführten Fälle nun zum erstenmal an die Öffentlichkeit gelangen. Bei der klinischen Kasuistik dieser letztgenannten Arbeit tun wir besondere Erwähnung der Albers-Schönberg'schen Kompressionsblende, die uns für die Lösung des uns beschäftigenden Problems ein Hifsmittel von unschätzbarem Nutzen gewesen ist, so daß wir uns auch dabei besonders aufhalten wollen. Da aber überdies bereits recht zahlreiche Fälle von diagnostizierten Nierensteinleiden vorliegen, bei welchen das Vorhandensein bzw. die Abwesenheit von Nierensteinen genau bestimmt werden konnte, wollen wir den Wert des positiven bzw. negativen Röntgenbefundes hervorheben, den wir, unter entsprechenden Bedingungen erhalten, als unfehlbar anerkennen müssen. Hierbei beziehen wir uns selbstverständlich auf röntgenographische Befunde, denn röntgenoskopisch ist, wie bereits mehrfach erprobt, auf diesem Gebiete vorläufig noch wenig zu erwarten. Unsere Beobachtungen beziehen sich auf etwa 100, teils positive, teils negative Fälle (die früher in den *Fortschritte auf dem Gebiete der Röntgenstrahlen* veröffentlichten nicht eingerechnet), unter welchen die letzten die entscheidendsten sind, weil die bezüglichen Patienten zum größten Teil operiert worden sind. Wir geben davon die erhaltenen Röntgenogramme nebst den nachstehenden kurzgefaßten Berichten.

Fall 1. Maria G., 41 Jahre alt. Ein Jahr zuvor nephrotomiert, wobei aus der linken Niere drei Steine zutage gefördert wurden. Es verblieb eine fistulöse Bahn unter Weiterbestehen einiger Symptome welche zu Befürchtungen berechtigten, daß in der erkrankten Niere noch irgend ein Stein verblieben sein mochte, dessen Anwesenheit die Eiterung unterhielt. Zur Klarlegung dieser Annahme wurde im April 1901 beschlossen, die erkrankte Partie röntgenographisch zu erforschen. Es wurden zwei Platten belichtet, nämlich die eine in dorsaler die andere, die wir hier vorlegen, in ventraler Lage. Auf beiden Platten erscheinen die Schatten von drei Konkrementen unterhalb des Randes der Drainröhre, welche auch auf der Platte sichtbar ist. Wir besitzen leider keine Nachricht darüber, ob die Patientin nachträglich wieder operiert worden ist.

Fall 2. Johann T., sieben Jahre alt; zeigt seit seinem zweiten Lebensjahre das gesamte Bild einer Nierenerkrankung, das jedoch nie dem wirklichen Grundleiden zugeschrieben worden war, bis sich erst vor kurzem ein Nierenkolikanfall einstellte, der sich in der Folge mehrmals wiederholte. Hämaturie bzw. Ausscheidung von Sedimenten oder von Konkrementen hatten sich nicht gezeigt. Im Monat April 1901 wurde zur Röntgenuntersuchung geschritten. Die zuerst belichtete Platte erschien etwas verworren, weil sich der Patient während der Aufnahme nicht ruhig verhalten konnte, trotzdem aber erscheint auf der Platte der Schatten eines Steines in der rechten Niere. Zur größeren Sicherheit jedoch wurde eine neue Aufnahme vorgenommen, die wir hier vorlegen. Dieselbe bestätigt in vollem Maße und mit überzeugender Beweiskraft die vermutete Anwesenheit der in der ersteren Platte unklar erscheinenden Steine. Sonstige Nachrichten über den weiteren Verlauf der Krankheit fehlen leider auch in diesem Falle.

Fall 3. Tiburcia P., verheiratet. Erscheint mit dem gesamten Symptomenkomplex eines Nierensteinleidens, jedoch mit der Besonderheit, daß dasselbe nur auf eine, nämlich die rechte Niere begrenzt zu sein schien, während die im Monat Mai 1901 erfolgte Röntgenuntersuchung den Beweis erbrachte, daß in beiden Nieren Steine vorhanden waren. Es wurden zwei Platten angefertigt und zwar je eine in dorsaler und in ventraler Lage, die erstere erschien wenig kontrastreich, die zweite hingegen gibt genügenden Aufschluß und wird daher zur Illustrierung des Falles beigegeben. Wie wir vernommen haben, hat sich die Patientin stets hartnäckig geweigert, sich einem operativen Eingriff zu unterziehen.

Fall 4. Maria A., 29 Jahre alt. Die Patientin war bereits vor zwei Jahren laparotomiert mit nachfolgender Eröffnung eines enormen Abdominalabzesses, aus welchem über zwei Liter Eiter herausbefördert wurde. Später, die Diagnose genauer gestellt, wurde die Patientin zum zweitenmal operiert, wobei an ihr die Nefrektomie ausgeführt wurde, die ein kleines Fragment eines Nierensteines zutage förderte. Nach dieser Operation verblieb die Patientin etwas beruhigt, jedoch bestand eine fistulöse Bahn in der linken Nierengegend. Später machten sich Symptome geltend, welche auf die Bildung bzw. auf das Vorhandensein eines Nierensteines zurückgeführt werden konnten, und zur Feststellung dieser Vermutung wurde die Kranke unserem Röntgen-Institut überwiesen. Wir fertigten im Monat Oktober 1901 die Platte, die wir hier mit beigeben, woraus das Bestehen eines Nierensteines in der linken Niere zu ersehen ist. Die Patientin wurde von Dr. Carbó nefrotomiert mit dem Ergebnis eines 2,20 g schweren herausbeförderten Harnsäuresteines.

Fall 5. Narciso P., 35 Jahre alt. Patient des Dr. Ribas y Ribas. Die Diagnose, Nierensteine in der linken Niere, wurde durch die Röntgenuntersuchung im Monat Februar 1902 vollkommen bestätigt. Der Kranke ist bis heute noch nicht operiert worden.

Fall 6. Amalia T., 52 Jahre alt. Diagnose: Wahrscheinlich Nierensteine in der rechten Niere. Diese Kranke hatte bereits eine Operation infolge eines Abdominalabszesses überstanden, nach welcher eine fistulöse Bahn verblieb. Die Patientin hat nie krankhafte Erscheinungen des Harnapparates wahrgenommen, noch sind irgend welche Angaben vorhanden, welche mit einer Nierenkrankheit in Verbindung gebracht werden könnten. Die Röntgenuntersuchung wurde im Monat Juni 1902 vorgenommen, aus welcher der Nachweis des Bestehens eines hakenförmigen, in der Höhe des dritten Lendenwirbels gelegenen Nierensteines hervorging, ferner auch eines etwas kleineren, tieferliegenden Steines. Herr Dr. Raventós führte die Nefrektomie aus, bei welcher beide Steine, der eine im Gewicht von 2,85 g, der kleinere von 1,35 g gewonnen wurden. Beide Steine bestanden aus Calcium triphosphat.

Fall 7. Ignacio M., 40 Jahre alt, mit Blennorrhagie und anderen Beschwerden des Harnapparates, welche seit vier Jahren bestehen; weiter noch Hämaturie, Nierenkolik, Ausstoßung von Sedimenten und Polyurie. Die pathologischen Erscheinungen sind auf die rechtsseitige Nierengegend begrenzt. Im Monat November 1902 wurde die Röntgenuntersuchung vorgenommen, die zur Entdeckung einer ganzen Masse von Nierensteinen führte, welche die kranke Niere vollständig ausfüllen mußten. Herr Dr. A. Esquerdo führte die Nefrektomie aus und förderte eine mit Steinen vollkommen ausgefüllte Niere zutage. Die Fig. stellt das Röntgenogramm des pathologischen Stückes dar, woraus die Anzahl und die Lage der Steine klar zu ersehen ist. Diese waren an 20 Stück und wogen insgesamt 67 g. Die größeren derselben bestanden aus je einem Oxalatkerne, der mit einem Phosphatmantel umgeben war, die kleineren dagegen ausschließlich aus oxalsauren Salzen.

Fall 8. Antonio M., 46 Jahre alt, mit klinischer Diagnose: Nierensteinkrankheit der linken Niere, welche durch die im Monat Dezember 1902 vorgenommene Röntgenuntersuchung vollständig bestätigt worden war. Auf der belichteten Platte zeichneten sich drei kleine Steine in der bezeichneten Niere ab. Durch die von Dr. Pages ausgeführte Nefrektomie wurden die angedeuteten drei Steine gefunden. Das gesamte Gewicht derselben betrug 1,80 g; sie bestanden aus oxalsaurem Kalk.

Fall 9. Eugenio O., 39 Jahre alt. Hat bereits eine lange Reihe von Jahren unter Leiden in der linken Nierengegend durchgemacht. Pyurie, Ausstoßung einiger kleiner Konkremente, ohne Hämaturie, aber mit Pyurie. Die Röntgenuntersuchung wurde im Januar 1903 vorgenommen. Es wurde vorerst eine allgemeine und später eine andere, auf die linke Nierengegend umschriebene Platte belichtet, diese letztere unter Anwendung der Albers-Schönbergschen Kompressionsblende. Es erscheinen auf dieser letzteren Aufnahme mit viel genauerer Umgrenzung als auf der ersteren eine Anzahl Nierensteine, darunter

ein größerer in Gestalt einer Pfeife und weiter unten und nach vorn mehrere kleinere. Dr. Cardenal führte die Nefrektomie aus. In der operierten Niere fanden sich die durch die Röntgenographie nachgewiesenen Steine. Das Gewicht derselben war im ganzen 15,15 g und ihre Zusammensetzung: Kalktriphosphat.

Fall 10. Serafin V., 13 Jahre alt, erscheint mit dem Krankheitsbilde einer Nierenerkrankung, welche bereits seit fünf Jahren als Folge einer Blatterninfektion besteht. Schmerzen in der rechten Nierengegend, Albuminurie, einigemal Blutharn und endlich Ausstoßung von zwei kleinen Konkrementen. Im Monat Februar 1903 wurde ein Röntgenogramm der rechten Nierengegend mit Hilfe der Albers-Schönbergschen Kompressionsblende angefertigt, welche die klinische Diagnose sicherstellte. Herr Dr. Pages nahm auf Grund des röntgenographischen Nachweises den Nierenschnitt vor und entnahm dem kranken Organ einen kleinen, 1 g schweren Stein, bestehend aus einem Kern aus harnsaurem Kalk und einer oberflächlichen Schicht aus Kalkoxalat.

Fall 11. Obdulia M., 26 Jahre alt. Klinische Diagnose: Nierensteine ohne Angabe des Krankheitssitzes, obwohl allem Anscheine nach die Äußerungen des Leidens von der linken Nierengegend ausgingen. Die Röntgenuntersuchung wurde im Monat Februar 1903 vorgenommen; es wurde eine Aufnahme der rechten Niere angefertigt, welche ein negatives Resultat ergab, dann eine solche von der linken Niere, bei der eine Anzahl Steine erschienen. Beide Aufnahmen wurden unter Anwendung der Albers-Schönbergschen Kompressionsblende fertiggestellt. Herr Dr. Raventós führte den Nierenschnitt aus und zog aus der kranken Niere 15 Steine, im Gesamtgewichte von 19,735 g. Die chemische Analyse ergab die Zusammensetzung aus Ammonium- und Magnesiumbiphosphat.

Fall 12. Antonio T., 46 Jahre alt. Erscheint mit der klinischen Diagnose einer Nierensteinkrankheit an der rechten Niere. Die im Februar 1903 vorgenommene Röntgenuntersuchung bestätigte das Bestehen eines kleinen Konkrementes von länglicher Form. Auch bei dieser Prüfung wurde von der Albers-Schönbergschen Kompressionsblende Gebrauch gemacht. Herr Dr. Esquerdo führte den Nierenschnitt aus und zog einen 0,45 g schweren Stein heraus. Von der chemischen Zusammensetzung haben wir keine Nachricht erhalten.

Fall 13. Antonio V., 43 Jahre alt. Klinische Diagnose: Nierensteine, ohne nähere Bestimmung der bezüglichen Gegend. Es wurde vorerst im Monat Februar 1903 eine allgemeine Aufnahme fertiggestellt, bei welcher sich in der rechten Nierengegend ein sehr blasser Schein zeigte, worauf zur Kontrolle eine Lokalaufnahme mittels der Kompressionsblende angefertigt wurde. Auch auf dieser Platte trat der fragliche Schatten, wenn auch sehr schwach, zum Vorschein, und zwar in der Höhe der letzten Rippe. Der Patient ist bis jetzt noch nicht operiert worden.

Fall 14. Ramona N., 84 Jahre alt, mit wahrscheinlicher Diagnose von Nierensteinen rechts. Die Diagnose wurde durch das Röntgenverfahren im Monat Juli 1903 festgestellt. Die Patientin ist nicht operiert worden.

Fall 15. Arturo S., 51 Jahre alt. Zeigt das Bild einer linksseitigen Nierensteinkrankheit, welches anch durch die im Monat Juli 1903 vorgenommene Röntgenuntersuchung bestätigt wurde. Der Kranke ist nicht operiert worden.

Fall 16. Nicasio R., 48 Jahre alt. Diagnose: Nierensteine rechtsseitig, welche durch Röntgenographie im Monat Juli 1903 bestätigt wurde. Der Patient ist, unseres Wissens nach, nicht operiert worden.

Fall 17. Juan Ll., 26 Jahre alt. Krankheitsbild sehr komplex und ohne irgend welche Vorangaben von Krankheiten des Harnapparates. Es entstand zuerst der Verdacht einer Störung des Sympatikus, einer Läsion der Capsula suprarenalis und endlich auch einer Krankheit der Wirbelsäule. Der Kranke wurde behufs Feststellung dieser letzteren Annahme unserem Röntgenlaboratorium zugewiesen. Die im November 1903 vorgenommene Röntgenuntersuchung der Wirbelsäule lenkte unsere Aufmerksamkeit auch auf die rechte Nierengegend hin und eine erneute Lokalaufnahme mittels der Kompressionsblende führte zur Entdeckung eines kleinen Steines in der rechten Niere. Der Patient hat sich einer Operation noch nicht unterzogen.

Fall 18. Sandalia A., 50 Jahre alt. Ohne besondere krankhafte Merkmale des Harnes. Schmerzen an der rechten Niere und Abfall derselben. Die im Monat Januar 1904 mittels der Kompressionsblende ausgeführte Röntgenuntersuchung führte zur Entdeckung eines kleinen Konkrementes in der linken Niere. Weitere Berichte über den Verlauf der Krankheit haben wir nicht erhalten können.

Fall 19. Salvador S., 27 Jahre alt, mit Diagnose: wahrscheinlich Nierensteinbildung rechts. Die Röntgenuntersuchung wurde im Mai 1904 vorgenommen und unter Anwendung der Kompressionsblende eine Platte der erkrankten Partie belichtet, auf welcher ein isolierter Stein erscheint. Auf den Verdacht hin, daß sich möglicherweise noch andere Steine im entsprechenden Ureter befinden dürften, wurde auch dieser Kanal röntgenographisch untersucht. Das Ergebnis dieser weiteren Untersuchung fiel negativ aus. Der Patient wurde durch Herrn Dr. Mestre nephrotomiert, wodurch ein 1,40 g schwerer Stein gewonnen wurde. Der chemischen Analyse nach bestand derselbe aus Kalkoxalat.

Fall 20. Dolores P., 26 Jahre alt, erscheint mit dem Krankheitsbilde einer rechtsseitigen Nierensteinbildung. Diese klinische Diagnose wurde durch die im Monat Mai 1904 mittels Kompressionsblende vorgenommene Röntgenuntersuchung vollkommen bestätigt. Das bezügliche Röntgenogramm

läßt einen größeren isolierten Stein und unterhalb desselben eine Gruppe von mehreren kleineren Steinen erkennen. Herr Dr. Raventós führte die Nefrektomie aus. In der operierten Niere wurden 12 Kalkoxalatsteine vorgefunden.

Fall 21. Maria R., 34 Jahre alt, zeigte als besonderes Merkmal Blutharn wie überhaupt sämtliche Krankheitserscheinungen des Harnapparates, die stets mit Schmerzen in der rechten Nierengegend einhergingen, während das Röntgenbild die Anwesenheit eines Steines in der linken Niere ergab. Die im Monat Mai 1904 ausgeführte Röntgenuntersuchung war jedoch entscheidend, trotzdem aber wurde der Fall nochmals, und zwar im Dezember desselben Jahres, durch eine Kontrollaufnahme bekräftigt. Hierauf wurde die Patientin operiert. Herr Dr. Mestre, welcher die Nefrektomie ausführte, fand in der operierten Niere einen 1,90 g schweren Stein aus Harnsäure bestehend.

Fall 22. Josefa C., 43 Jahre alt. Diagnose: Nephritis mit Hypertrophie der rechten Niere, wahrscheinlich auch Nierensteine. Bei der im Monat Juni 1904 stattgefundenen Röntgenuntersuchung wurde vorerst eine allgemeine Aufnahme angefertigt, welche äußerst kontrastreich ausfiel und das Vorhandensein von einer Gruppe von Nierensteinen in der affizierten Gegend zeigte. Nachdem die erkrankte Niere von Herrn Dr. Pages herausgenommen wurde, ergab es sich, daß dieselbe mit einer Anzahl Steinen aus Kalktriphosphat im Gesamtgewicht von 17,40 g angefüllt war.

Fall 23. Francisco R., 69 Jahre alt. Wahrscheinlich Nierensteine linksseitig. Die klinische Diagnose wurde durch die im Monat Juli 1904 mit Hilfe der Kompressionsblende ausgeführte Röntgenuntersuchung vollkommen bestätigt. Der Kranke hat sich der Operation nicht unterzogen.

Fall 24. Antonio B., 42 Jahre alt. Mit krankhaften Symptomen der Nieren seit der frühesten Jugend behaftet, welche besonders auf die rechte Niere zu beziehen waren. Durch Röntgenuntersuchung mittels der Kompressionsblende wurde im Monat Oktober 1904 die Anwesenheit von drei Steinen in der verdächtigen Niere nachgewiesen. Der Nierenschnitt wurde durch Dr. Pages ausgeführt. Die Steine wogen insgesamt 7,40 g und bestanden aus harnsaurem Kalk.

Fall 25. Francisca F., 21 Jahre alt. Krankhafte Erscheinungen in der rechten Niere, welche bereits seit drei Jahren bestehen. Die im Monat Dezember 1904 ausgeführte Röntgenuntersuchung bewies das Bestehen eines Steines in der kranken Niere, in der Höhe der letzten Rippe. Herr Dr. Espinoza führte den Nierenschnitt aus und entnahm dem kranken Organ einen Stein im Gewichte von 0,65 g, bestehend aus Kalkoxalat.

Fall 26. José T., 42 Jahre alt. Diagnose: Nierensteine, wahrscheinlich beiderseitig. Im Monat Februar 1905 wurde mittels der Kompressionsblende die Röntgenuntersuchung und zwar für beide Nieren getrennt ausgeführt. Es erschien auf der linken Platte das Bild eines Steines, während die rechtsseitige Aufnahme negativ ausfiel. Der Patient wurde von Herrn Dr. Azcarreta operiert. Der Nierenschnitt förderte einen Stein im Gewichte von 2,25 g, bestehend aus Kalkoxalat heraus.

Fall 27. Hermenegildo P., 26 Jahre alt. Krankhafte, auf die rechte Nierengegend umschriebene Erscheinungen seit etwa vier Jahren. Im Februar 1905 der Röntgenuntersuchung unterzogen, erwies sich das Bestehen von zwei kleinen Steinen in der behafteten Niere. Der Patient ist bis jetzt noch nicht operiert worden.

Wir führen somit im ganzen weitere 27 Fälle an, bei welchen vermittelst der Röntgenuntersuchung das Bestehen von Nierensteinen nachgewiesen werden konnte. Die 15 davon operierten Fälle haben das Ergebnis des Röntgenverfahrens bestätigt. Wir wollen zum Schluß noch die Betrachtung anstellen, wozu uns diese Ergebnisse führen, vorerst aber möchten wir noch im allgemeinen die Fälle erwähnen, bei welchen die Röntgenuntersuchung negativ ausfiel. Beim Abschluß jedoch der Aufführung der positiven Fälle wollen wir noch bemerken, daß die verzeichneten Analysen, sämtlich von unserem auf diesem Gebiete sehr kompetenten Kollegen, Herrn Terrades, ausgeführt worden sind, für dessen gewissenhafte und tüchtige Mitwirkung wir ihm besonders dankbar sind.

Die Anzahl der Fälle, bei welchen die Röntgenuntersuchung negativ ausgefallen war, beläuft sich, vom Monat Februar 1901 ab gerechnet, auf 85. Die meisten dieser Kranken zeigten von vornherein einen ziemlich zweifelhaften Symptomenkomplex; bei einigen dagegen war der Verdacht einer Nierensteinbildung ziemlich begründet. Eine beträchtliche Anzahl dieser Patienten ist unserem Gesichtskreise entschwunden, ohne daß es uns möglich gewesen wäre, den weiteren Verlauf der Krankheit zu verfolgen, bzw. den Ausgang derselben zu erfahren. Bei einer Anzahl von Fällen jedoch konnten wir erfahren, daß der chirurgische Eingriff unsere Röntgendiagnose bestätigt hatte, indem es sich zeigte, daß es sich um andere Läsionen des Harnapparates handelte (Pyelitis suppurans, essentielle Hämaturie, Lithiasis ren. ohne Konkrementbildung usw.).

Eine geringe Anzahl der Patienten ist operiert worden, weil es der Zustand derselben

gebot, und bei diesen ist der Röntgenbefund vollständig bestätigt worden. Wir wollen unter diesen Fällen einige herausgreifen und näher beschreiben:

1. Ein Fall des Herrn Dr. Azcarreta (Frau im Alter von 28 Jahren) mit Anzeichen von Nierensteinen linksseitig, wurde mittels Nephrotomie operiert. Das Ergebnis war eine interstitielle Nephritis.

2. Ein zweifelhafter Fall von Nieren- und Blasensteinbildung (diese letztere auch röntgenographisch bestätigt), bei welchem die Nierensymptome sofort verschwanden, nachdem durch hypogastrischem Einschnitt ein Blasenstein entfernt worden war.

3. Ein Fall mit der Diagnose eines linksseitigen Nierensteines (Frau von 26 Jahren), bei dem die Krankheitserscheinungen sofort verschwanden, nachdem die Entkapselung der Niere durch Herrn Dr. Ribas y Ribas ausgeführt worden war.

4. Ein weiterer Fall, desgleichen mit Diagnose eines linksseitigen Nierensteines, bei welchem durch Nephrotomie, die von Dr. Ribas y Ribas ausgeführt worden war, festgestellt werden konnte, daß es sich um eine interstitielle Nephritis handelte.

5. Ein Fall mit der klinischen Diagnose eines rechtsseitigen Nierensteines (Frau im Alter von 36 Jahren), bei dem die von Dr. Raventós ausgeführte Nephrotomie keine makroskopische Veränderung des erkrankten Organs nachweisen konnte, so daß der Fall der Gruppe der essentiellen Hämaturien angereiht werden mußte.

6. Ein weiterer Fall (Frau im Alter von 22 Jahren) mit Anzeichen von Nierensteinbildung rechts, bei welchem später die Befestigung infolge einer Ektopie renalis derselben Seite ausgeführt wurde.

7. Ein Fall mit der Diagnose von Calculosis renalis ohne Bezeichnung der Seite (Mann von 36 Jahren), in dem die eine Niere exstirpiert wurde, wobei sich eine Nephritis ergab.

8. Ein Fall (Frau von 21 Jahren), welcher bei der von Dr. Ribas y Ribas ausgeführten Explorationsnephrotomie sich nur eine Ektopie zeigte.

9. Ein weiterer Fall mit der klinischen Diagnose von Nierensteinbildung rechts (Mann von 25 Jahren), in welchem durch Herrn Dr. Mestre die Nephrotomie ausgeführt wurde. Das Ergebnis war das Bestehen einer Nephritis interstitialis.

10. Ein anderer Fall, ebenfalls mit der Diagnose rechtsseitiger Nierensteinbildung (Mann von 16 Jahren), bei dem sich, nach vollzogener Nephrotomie durch Herrn Dr. Mestre, das Bestehen einer Nephritis interstitialis zeigte.

11. Endlich noch ein Fall, welcher den Verdacht auf Nierensteinbildung rechts aufkommen ließ (Frau von 50 Jahren), wurde durch Herrn Dr. Fargas mittels Nefrektomie operiert, wobei es sich erwies, daß es sich um eiterige Nephritis handelte.

Wenn wir nun die aufgezählten Fälle in ihrer Gesamtheit betrachten, so ergeben sich zunächst 27 Fälle mit positivem und 85 mit negativem röntgenographischen Befund. Von den positiven Fällen sind 15 operiert worden, während die 12 übrigen einem chirurgischen Eingriff nicht unterzogen wurden. 16 Fälle gehörten dem männlichen, 11 dem weiblichen Geschlechte an. Dem Alter nach entfielen 2 Fälle von 7—20 Jahren; 7 von 21—30 Jahren; 4 von 31—40 Jahren; 9 von 41—50 Jahren; 2 von 51—60 Jahren und 2 von 61 Jahren aufwärts; außerdem war noch 1 Fall von unbekanntem Alter. In bezug auf die Örtlichkeit des Krankheitsherdes kamen 15 Fälle auf die rechte, 11 Fälle auf die linke Niere. 1 Fall war doppelseitig. Hinsichtlich der Anzahl der auf der Platte erschienenen Konkremente war in 15 Fällen 1 Stein, in 12 Fällen mehrere Steine erkennbar. Zu den operierten Fällen verhielten sich diese Zahlen so, daß 7 Fälle mit 1 Stein und 8 Fälle mit mehreren Steinen dem chirurgischen Eingriff unterzogen worden waren. Wir führen diese Statistik hier auf, weil uns dieselbe als Grundlage für die zu ziehenden Schlüsse teils in chirurgischer, teils in röntgenologischer Beziehung dienen soll und die unseres Dafürhaltens nach wohl Beachtung verdient.

Wenn wir die positiven, nachträglich operierten Fälle näher betrachten, welche zweifellos besonders wertvoll sind (in 9 Fällen bestand der Eingriff in Nephrotomie, in 6 Fällen in Nefrektomie), so bemerken wir, daß in 2 Fällen die Konkremente aus Harnsäure chemisch zusammengesetzt waren; in 1 Fall aus harnsaurem Kalk, 1 Fall aus Uraten und Oxalaten; in 5 Fällen aus Kalkoxalat; in 1 Fall aus Oxalaten und Phosphaten; in 3 Fällen aus Kalktriphosphat und in 1 Fall aus Ammonium- nnd Magnesiumphosphat. In 1 Fall wurde die chemische Analyse nicht ausgeführt.

Dem Gewichte nach waren die Konkremente in 2 Fällen unter 1 g; in 4 Fällen von 1—2 g; in 3 Fällen von 2—5 g; in 4 Fällen von 5—20 g; in 1 Fall über 20 g schwer. In 1 Fall war das Gewicht nicht bestimmt worden.

Die Röntgenuntersuchung wurde in folgender Weise ausgeführt: Allgemeine Aufnahme, d. i. Belichtung einer beide Nierengegenden umfassenden Platte in 21 Fällen. Lokalaufnahme (mittels der Albers-Schönbergschen Kompressionsblende) in 6 Fällen. Unter diesen 27 Fällen erforderten 20 solche Kontrollaufnahme. Bei einem dieser letzteren war die Kontrollaufnahme eine allgemeine, weil die erste Platte infolge des unruhigen Verhaltens des Kranken ungenügend scharf ausgefallen war. In den übrigen 19 Fällen wurde die Kontrollaufnahme unter Anwendung der Kompressionsblende vorgenommen. In 2 Fällen wurde die Röntgenographie in ventraler und in den anderen in dorsaler Lage ausgeführt.

Der Nierensteinschatten erschien auf der Platte in der Höhe des ersten Lendenwirbels in 3 Fällen; zwischen dem ersten und zweiten Lendenwirbel in 1 Falle; in Höhe des zweiten Lendenwirbels in 8 Fällen; zwischen dem zweiten und dritten Lendenwirbel in 2 Fällen; in Höhe des dritten Lendenwirbels in 10 Fällen und zwischen dem dritten und vierten Lendenwirbel in 3 Fällen.

Negative Fälle. Von den 85 untersuchten Fällen sind 11 operiert worden. Unter den restlichen 74 Fällen, welche einer Operation nicht unterzogen wurden, konnte man in 12 Fällen unter Anwendung von medizinischen Mitteln die Genesung bezw. eine augenscheinliche Besserung erzielen, was gewissermaßen der Vermutung Raum läßt, daß es sich nicht um Nierensteinbildung handelte und daher dem negativen Befund Wert verleiht. Es verbleiben weitere 62 Fälle, von welchen wir keine weiteren Angaben erhalten konnten, die uns erlaubten, sie in irgend eine Gruppe einzureihen. In den meisten dieser Fälle handelte es sich um Patienten, bei welchen es unmöglich war, dem weiteren Verlauf der Krankheit zu folgen, und wir müssen daher diese Fälle ganz ausschalten. Bei einem der operierten Fälle verschwanden die krankhaften Erscheinungen am Nierenapparat nach Entfernung eines Blasensteines. Die restlichen 10 Fälle wurde die Niere operiert und sie besitzen daher einen wirklichen Wert. Von diesen Fällen zählten 7 zum weiblichen und 3 zum männlichen Geschlecht. Die bezüglichen Patienten waren in 1 Fall unter 20 Jahre alt; 6 Fälle entsprachen einem Alter zwischen 20 und 30 Jahren, von 31 bis 40 Jahren 2 Fälle, und über 40 Jahre 1 Fall. Das Krankheitsbild erschien auf dem linken Nierenapparat beschränkt in 3 Fällen, auf dem rechten in 5 Fällen, während in weiteren 2 Fällen die Lokalisierung unbestimmt war. Es wurde die Nefrektomie in 2 Fällen, die Nephrotomie in 6 Fällen, die Entkapselung der Niere und eine einfache Nephropexie in je einem Falle ausgeführt. Die nachgewiesenen Läsionen bestanden bei 6 Fällen in interstitieller Nephritis, bei 2 Fällen in Ektopie renalis, bei einem Falle in eiteriger Nierenentzündung und bei einem Falle in Hämaturie essent.

Wir ersehen aus diesen Angaben, wie schwer es ist, wenn man von der physikalischen Untersuchung absieht, eine genaue Diagnose der Nierensteinbildung auf Grund des klinischen Bildes zu stellen. Weder Altersstufe noch das Geschlecht, noch Vorhandensein bzw. Abwesenheit von Sedimenten im Harne. Weder Blutharn noch die dem Nierenapparat zugeschriebenen Schmerzen, noch deren Ausstrahlungen, Nierenkolik, Vorangaben der Patienten, Intermittenz oder Kontinuität des Leidens usw., nichts vermag einen festen Anhaltspunkt zur Stellung einer positiven und festen Diagnose zu liefern. Unter den physikalischen Methoden im allgemeinen vermag keine einzige auf diesem Gebiete das zu leisten, was die Röntgenuntersuchung bietet. Seitdem nunmehr die technischen Fortschritte es gestatten, die Diagnose mit Sicherheit zu stellen, ist es unumgänglich nötig, zu diesem Verfahren Zuflucht zu nehmen, so daß der praktische Arzt, der bei den jetzigen Verhältnissen davon absehen möchte, schon einen wissenschaftlichen Fehler begehen würde. Andrerseits muß hier darauf hingewiesen werden, daß die Röntgenographie in manchen Fällen Abweichungen von der Norm in bezug auf Größe und Dichte der Niere erkennen läßt, welche in der Klinik nicht zu unterschätzen sind.

Die hier aufgezählten Fälle sind wohl angetan, von dem Wert der Röntgenuntersuchung Zeugnis abzulegen, und zwar sowohl bei positivem wie bei negativem Befund. Die Schwierigkeiten, welche bei Beginn der Anwendung desselben hindernd im Wege lagen, sind bereits vollständig überwunden. — Gewiß bestehen auch jetzt noch Fälle, die keine Lösung gestatten, jedoch stehen dieselben in so geringem Verhältnisse, daß in der Praxis wohl davon ganz

abgesehen werden kann. Die übermäßige Körperfülle des Patienten, früher das größte Hindernis für den Röntgenarzt, ist heute zu einer geringfügigen Schwierigkeit gesunken, da es nunmehr möglich geworden ist, dieselbe auf ein Minimum zu reduzieren, das noch die Anfertigung von recht brauchbaren Röntgenogrammen gestattet. Auch die Natur und die Größe der einzelnen Steine spielen bei der Röntgenographie keine so große Rolle wie es früher der Fall war. Die hier vorgelegten Beispiele bieten die größte Mannigfaltigkeit, so daß die Bedeutung des Ver-Verfahrens nunmehr ganz außer Frage steht. Es gestattet an erster Stelle, eine Diagnose mit größerer Sicherheit als bei irgend einer anderen Methode zu formulieren. Zweitens zeigt dasselbe die Örtlichkeit der vorhandenen Steine, ob in der rechten oder der linken oder in beiden Seiten an. Eine der hier vermerkten Beobachtungen (No. 3) zeigt uns die Doppelseitigkeit des Leidens an. Durch eine andere (No. 21), in der das klinische Bild die eine Niere beschuldigte, konnte die Diagnose berichtigt werden, nachdem das Röntgenogramm die andere Niere als Sitz der Krankheit zeigte, eine Erscheinung, die bekanntlich durch reno-renale Reflexe, wie solche bereits allgemein anerkannt sind, Erklärung findet. Es ist angesichts dieser Ergebnisse wohl überflüssig, die Bedeutung zu betonen, welche für den Chirurgen dem Besitze von so feststehenden Angaben innewohnt.

Eine weitere bedeutsame Angabe, welche die Röntgenuntersuchung zu liefern vermag, besteht in der Informierung über die Zahl der vorhandenen Steine. Sicher ist es, daß zuweilen die Gruppierung der Nierensteine eine Aufzählung der einzelnen Stücke nicht gestattet, weil dieselben einander decken und ihre Ränder zusammenschmelzen derart, daß mehrere derselben als ein einziges Bild erscheinen, so viel wird uns aber doch das Bild zeigen, ob es sich um einen einzelnen oder um eine Gruppe derselben handelt. Auch die Gestalt und die Größe des Steines sind für den Eingriff von Wichtigkeit, wie auch desgleichen der Sitz des bezüglichen Steines in der Niere, welcher nunmehr in gewöhnlichen Fällen näher bekannt gegeben wird, indem die Höhe des Schattens auf der Platte uns darüber Aufschluß gibt.

Die Technik der Röntgenuntersuchung ist durch Anwendung der Albers-Schönberg'schen Kompressionsblende bedeutend vereinfacht worden. Wir wollen, um den gegenwärtigen Bericht nicht allzusehr in die Länge zu ziehen, auf die Qualität der Röhren, die Entfernung derselben zur Platte, Art dieser letzteren usw. nicht näher eingehen. Die Mannigfaltigkeit dieser Einzelnheiten ist so groß, daß wohl jeder einzelne Fall seine besonderen Bedingungen stellt. Wir wollen nur, dieses gesamte Gebiet der Technik zusammenfassend, das von uns zumeist angewandte Verfahren angeben, wozu wir uns eigentlich auf das gelegentlich unseres Berichtes an den XIV. Internationalen Kongreß für Medizin Mitgeteilte berufen müssen. Entscheidend ist vor allem für unser Vorgehen die bedeutende oder geringe Körperfülle des Patienten. In den Fällen, wo der Patient gute Verhältnisse für die Prüfung aufwies (unter 22 cm Diameter), verfahren wir folgendermaßen: Anfertigung eines Röntgenogramms, welches beide Nierengegenden umfaßt. Erscheint auf der Platte irgend ein Schatten, der zum Verdacht der Anwesenheit eines Nierensteines Anlaß geben kann, sofern sich dieser Schatten nicht schon natürlicherweise als Nierenstein unzweifelhaft ansprechen läßt, fertigen wir eine Lokalaufnahme mit Hilfe der Kompressionsblende an. Dieses Verfahren bietet den Vorteil, daß von Anfang an die Fälle von doppelseitigen Läsionen entdeckt werden können, und daß dadurch der praktische Arzt auf die als gesund angenommene Niere aufmerksam gemacht werden kann, falls das klinische Bild umgekehrt erscheint, so daß die Wiederholung einer Aufnahme und somit auch die Erschöpfung des Patienten vermieden werden kann. In den negativen Fällen ist es stets ratsam, die Kontrollaufnahme auszuführen, es wäre denn, daß die erste Aufnahme so überaus kontrastreich ausgefallen wäre, daß von einer weiteren Projektion unmöglich nähere Einzelnheiten zu erwarten wären. Die Möglichkeit, eine gute Aufnahme zu erzielen, ist durch einige der hier vorgelegten Beispiele erwiesen (z. B. die des Falles N.).

Bei stärkeren Individuen ist die Anwendung der Albers-Schönberg'schen Kompressionsblende von vornherein geboten, denn andernfalls dürfte es oft vorkommen, daß die allgemeine Aufnahme ihren Zweck vollständig verfehlte. Außerdem aber sind natürlich die nötigen Prüfungen vorzunehmen und auch die Erforschung der Ureter nicht zu unterlassen.

Die Anwendung der Kompressionsblende ist sehr einfach und wird von den Patienten leicht vertragen. Wir halten dafür, daß das Verfahren sich von vornherein auf die Erforschung der Gegend in der Höhe des 2. und 3. Lendenwirbels richten soll, weil hier, unserer Erfahrung gemäß, in den meisten Fällen die Steine zu sehen sind. Nähere Angaben bezüglich der Handhabung der Kompressionsblende zu geben, dürfte hier wohl überflüssig sein, nachdem der Erfinder selbst dieselbe genau beschrieben hat.[1])

Nachdem wir nun die Angaben bezüglich der hier vorgelegten Bilder mitgeteilt, die besonderen Umstände der einzelnen Fälle dargelegt und die Betrachtungen, wozu uns die Tatsachen geführt haben, angedeutet haben, möchten wir aus dem gesamten behandelten Stoff die folgenden Schlüsse ziehen:

1. Die Vorangaben des Patienten, der Verlauf des Leidens wie auch das Krankheitsbild selbst sind ungenügend, um eine sichere Diagnose der Nierensteinbildung zu ziehen.

2. Unter den gewöhnlich zur Anwendung gelangenden physikalischen Untersuchungsmitteln ist kein einziges, welches dem Chirurgen so genaue und so sichere Angaben zur Stellung der Diagnose in die Hand gibt, wie das Röntgenverfahren.

3. Die Röntgenuntersuchung ist von entscheidendem Werte sowohl in den positiven wie auch in den negativen Fällen, mit höchst seltenen Ausnahmen, wobei wir uns auf solche Fälle beziehen, die in den Bereich des Chirurgen fallen. Weder die Natur noch die Grösse der vorhandenen Steine, noch der Umfang des Patienten bieten irgend welche Schwierigkeit, die die Technik bei ihrem heutigen Standpunkte nicht zu überwinden vermöchte.

4. Die Kompressionsblende von Albers-Schönberg leistet ungemein schätzenswerte Dienste, sie erleichtert die technische Ausführung in den gewöhnlichen und ist geradezu unentbehrlich in den schwierigen Fällen.

5. Eine allgemeine Aufnahme ist stets anzuraten, sofern der Patient eine solche zuläßt, durch dieselbe kann u. a. die Belichtung einer größeren Anzahl von Platten vermieden werden, die andernfalls nötig sein würde, um dem Chirurgen eine genaue Information zu geben. In zweifelhaften Fällen muß stets zur Lokalaufnahme geschritten werden.

---

14. Herr **W. Cowl**-Berlin: **Über die Abbildung von Harnsäure- und anderen Steinen in feuchtem Medium** nach Versuchen an umfangreichen, von Herrn Prof. Dr. Casper-Berlin operativ gewonnenem Material.

M. H.! Soeben haben die Herren Vorredner den großen Wert der röntgenographischen Untersuchung für die Negativ- nicht weniger als für die Positivdiagnose der Nieren- und Ureterensteine hervorgehoben, in deren Betonung ich ihnen beipflichten möchte. Ich komme auch ferner dafür ein, daß uns das Röntgenogramm im allgemeinen nur minder wertvoll für die Negation als für die Bestätigung in der Röntgendiagnostik geworden ist.

Insbesondere aber bei der Feststellung von Konkrementen ist es eine erste nicht zu vergessende Bedingung, daß der im Körper gesuchte Gegenstand auch dort abbildbar sein muß.

Man kann nun trockne Steine jeder Art auf einer photographischen Platte von Luft umgeben spielend leicht röntgenographieren, wie das auch etwas leichthin zur Untersuchung der Abbildbarkeit der verschiedenen Nierensteine schon mehrfach geschehen ist. Anders dagegen wird die Sache, sobald man gewisse Steine bei der Aufnahme auch nur in Wasser legt.

Denn in Wasser und ferner, wie ich jetzt nach weiteren darauf bezüglichen Versuchen hinzufügen kann, auch innerhalb der zu etwa 95 % aus den Bestandteilen des Wassers bestehenden Nierensubstanz bilden sich beispielsweise diejenigen Steine, welche allein aus Harnsäure bestehen, nicht mehr ab. Das heißt, „harnsaure Steine", welche weder harnsaures Natron bzw. Kali noch eine Schicht Kalksalze enthalten, sind zumal inmitten einer so umfang-

---

[1]) Albers-Schönberg, Röntgentechnik, II. Auflage.

reichen Umgebung wie der des menschlichen Körpers — ebenso durchlässig für Röntgenstrahlen, allerdings in durchfeuchtetem Zustande, wie Wasser oder Nierengewebe und werfen deshalb keinen umgrenzten Schatten hin.

Bekannt ist es andererseits, daß Uratsteine, d. h. solche, welche vorwiegend harnsaures Natron oder Kali enthalten, in ihrer Abbildbarkeit im Körper nur hinter den kalkhaltigen Steinen zurückstehen.

Im allgemeinen darf man, angesichts der Feststellungen verschiedener Röntgenologen bezüglich der Schattenwerte chemischer Elemente annehmen, daß die üblichen Nierenkonkremente in corpore nur infolge ihres Gehalts an Kali, Natron, Magnesia, Phosphor oder Kalk abbildbar sind. Auch in der Literatur wurde bisher meines Wissens kein Fall beschrieben, bei dem ein im Körper röntgenographisch festgestellter Stein nachgewiesenermaßen aus reiner Harnsäure bestand. Hingegen stehen auch unter den noch eher mit Kalksalz gemengten Blasensteinen solche Fälle nicht vereinzelt da. In einem solchen Falle wurden 26 erbsengroße Steine entfernt, die auf Platinblech verbrannt, nur eine Spur Asche zurückließen und dementsprechend nur in Wassertiefen bis zu 10 cm äußerst mit schwachen Umrissen abbildbar waren.

Es darf ferner als dargetan gelten, daß die verschiedenen chemischen Elemente, in Röntgenstrahlen gestellt, einen Schatten werfen, welche an Stärke mit ihrem Atomgewicht steigt. Indes, insoweit die photographische Platte uns darüber Aufschluß geben kann, steigt die Schattenstärke nicht den Atomgewichten proportional, sondern mit weit größerem Akkrement. Denn wie ich schon früh an anderer Stelle gezeigt habe, verhalten sich die Schatten, welche in Röntgenstrahlen mittleren Härtegrades Knochen (Kompakta), feuchte Weichteile (Muskel, Drüsensubstanz, Bindegewebe) und Fettgewebe in gleich dicker Schicht werfen, in Stärke wie 20, 2 und 1.

Somit erklärt es sich, daß stark kalkhaltige Steine — zumal die infolge ihres kristallinischen Gefüges von hohem Volumgewicht die stärksten Schatten werfenden Oxalatsteine — so markante Bilder abgeben. Denn das Atomgewicht des Kalziums beträgt nur 40, des Phosphors 31, dagegen das des schwersten der in beträchtlichen Mengen vorkommenden Elemente der Nierensubstanz, des Sauerstoffes 16, um dabei nicht auch die weniger schweren und in weit kleineren Mengen vertretenen anderen Elemente des Eiweißes u. a. m. zu erwähnen. Ferner nähern sich Natron und Kali in ihrem Atomgewicht, nämlich 23 bezw. 39, wie auch in ihrem Schattenwert dem Kalk. Andererseits steht den Atomgewichten nach die Harnsäure — wie die Oxalsäure — in ihrer quantitativ chemischen Zusammensetzung und nach meinen Versuchen auch röntgenographisch auf einer Stufe mit Nierensubstanz.

Bei diesem Sachverhalt möchte ich indessen nicht verfehlen, wie schon vor Jahren, so auch nochmals, darauf hinzuweisen, daß die bei Nierensteinaufnahmen gegebene Schwierigkeit, die sich auch mit dem Leibesumfang vermehrt, nicht sowohl in dem oft kleinen Umfang der gesuchten Steine und dem häufigen Mangel an schwereren Elementen, als vielmehr in den Atembewegungen der Niere besteht, die nach neueren röntgenoskopischen Untersuchungen verschiedener Beobachter bei der Bauchlage des Patienten bis über 3 cm betragen können.

In der Fixation, bzw. lokalen respiratorischen Hemmung sehe ich den Grund des Erfolges der Kompression in diesen Fällen, die uns Albers-Schönberg durch seine Kompressionsblende, Caldwell durch ein über ein Luftkissen stramm auf den Leib gezogenes Band gelehrt haben.

Ein Verfahren, das ich im Eulenburg-Kolle'schen Lehrbuch angegeben habe, nämlich bei der Bauchlage des auf einer Lokalerhebung ruhenden Patienten das Körpergewicht als Kompressorium zu benutzen, wird auch in neuerer Zeit mit dem Unterschied verwendet, daß statt einer kleinen Platte, bzw. Kassette ventral eine große Platte dorsal gelegt — und von unten bestrahlt — wird. Das Verfahren empfiehlt sich in beiderlei Gestalt in Fällen, wo die Kompression schmerzhaft ist oder Abszesse vorliegen dürften.

Im zweiten Bande unseres Fachblattes *Fortschritte auf dem Gebiete der Röntgenstrahlen* habe ich ferner ein allgemeines, bei Nierensteinaufnahmen verwendbares, noch milderes und leicht ausführbares Verfahren angegeben, das auf eine automatisch summierte Aufnahme

in nacheinanderfolgenden Atemstillständen hinausläuft. Dasselbe beruht auf einem zuerst von Guilleminot — zur Erledigung einer von Bouchard gestellten den r. Herzen betreffenden Frage — angewendeten Prinzips, nämlich mittels eines automatischen Stromschlußkontakts die Röntgenstrahlen nur in einer Atemphase jedes nachfolgenden Atemzuges erzeugen zu lassen.

Ich verwende ev. dazu die natürliche Atempause am Ende der Ausatmung, die sich bei Körperruhe innerhalb weniger Minuten von selbst einstellt, und empfahl das Verfahren s. Z. außer für den Thorax auch nachdrücklich für Abdominalaufnahmen.

Da wir nun mit großen Induktorien und den heutigen Röntgenröhren — beispielsweise solche ohne andere Anode als der Antikathode — und sonst mit gewöhnlichen Mitteln ohne Schwierigkeit Aufnahmen des Thorax großer Erwachsener in 10—20 Sekunden erzielen können, so beschränkt sich die Anwendung des Summierungs-Verfahrens auf Abdominalaufnahmen, dabei in erster Reihe die der Nieren- und Ureterensteine.

Es hat mich heute gefreut in der Vormittagssitzung zu hören, daß ein solches Summierungs-Verfahren auch von anderer Seite mit Erfolg zumal bei dickleibigen Individuen Verwendung fand.

Diskussion.

Herr Holzknecht-Wien. Durch hundertfältige Mitteilung ist es nun bewiesen, daß der röntgenologische Nachweis von Nierenkonkrementen fast immer gelingt, und es sollte hinzugefügt werden, daß er relativ leicht ist und sicher nicht zu den schwierigsten Aufgaben der röntgenologischen Diagnostik gehört. Nur seine praktische Wichtigkeit verschafft ihm die exzeptionelle Beachtung, die Sie ringsum bemerken. Was aber zu meinem Staunen nirgends Erwähnung findet, ist die Tatsache, daß solche nachgewiesene Konkremente durchaus nicht in der Niere zu liegen brauchen; nichts beweist uns eigentlich exakt, daß, was wir nachweisen, Nierensteine sind, nur Konkremente, welche sich in der Nierengegend projizieren, theoretisch aber auch einem anderen Organ angehören können. Und wenn auch ein in dieser Gegend gefundenes Konkrement bei der Seltenheit anderer Konkremente an dieser Stelle mit großer Wahrscheinlichkeit für die Niere spricht, so habe ich doch täglich den Fall erwartet, in welchem das nicht zutrifft. Der Fall ist nun tatsächlich eingetreten. Bei einem Fall mit nachgewiesenem Konkrement, das so evident war, wie nur eines, ergab die Nephrotomie und die wegen Blutung nachträglich vorgenommene Nefrektomie eine normale, steinfreie Niere. Es mag sich um einen Darm- oder Pankreasstein gehandelt haben. Der Fall kann und wird sich wiederholen, und es erscheint daher als das nächstwichtige Postulat der röntgenologischen Nierensteindiagnostik, zu den klinischen möglichst viele röntgenologische Lokalisationssymptome zusammenzutragen: die anatomisch-topische Diagnose der Nierensteine. Ich schlage Ihnen diesbezüglich zunächst drei neue Maßnahmen vor: 1. Die Beachtung der Lagebeziehung des nachgewiesenen Steines zu der infolge der durchlässigeren Fettkapsel sichtbaren unteren Nierenhälfte; 2. die respiratorische und palpatorische Beweglichkeitsprüfung, welche der für die Niere bekannten entsprechen muß; 3. die aus zwei verschieden gerichteten Aufnahmen ermittelte Lage des Steines vor der Ebene der Rippen und Querfortsätze. So wird es gelingen, wenigstens die meisten jener unglücklichen Fälle zu vermeiden. Schon der oben zitierte hätte diesen neuen Forderungen nicht entsprochen, denn das Konkrement lag tief unter dem sichtbaren kaudalen Pol der Nieren.

Herr Sträter-Aachen teilt mit, daß er bei sorgfältiger Handhabung der Technik stets die Nierenkonturen zur Anschauung bringen kann und zwar bei normaler Lage der Niere die Seitenkonturen und den unteren Pol. Hierdurch sei es möglich, sowohl das Vorhandensein einer Niere festzustellen, falls der Harnleiter-Katheterismus versagen sollte, als auch die Größe der Niere. Es war ihm möglich, die Hypertrophie der einen Niere nach Nefrektomie der andern nachzuweisen, ebenso Nierentumoren, Nierenverlagerungen, sowie Wandernieren, auch seien fortgeschrittenere Veränderungen des Nierenparenchyms auf die Platte zu bekommen. — Es gelang, bei einer Nierentuberkulose die Zerstörung der Nierensubstanz am äußeren unteren Pol nachzuweisen, und entsprach die Stelle und der Umfang der Zerstörung auf der Platte genau dem Befund an der durch Operation entfernten Niere. Außerdem sei es möglich, außer der Zahl und Größe der Nierensteine auch deren Sitz zu bestimmen, so daß der Gang der Operation, namentlich bei Solitärsteinen, auf Grund des Röntgenogramms von Professor Marwedel, dem Leiter der chirurgischen Abteilung des Luisenhospitals zu Aachen, modifiziert und abgekürzt wurde. Die Nierenkonturen in dem eben genannten Umfange nachzuweisen, gelänge regelmäßig bei Einzelaufnahmen der Niere. Die Technik sei folgende: Zunächst habe eine gründliche Darmentleerung vorauszugehen, auch soll der Magen nicht gefüllt sein. Der Patient liege bei der Aufnahme auf dem Rücken mit angezogenen Beinen und erhöhtem Kopf. Um die der Niere vorgelagerten Därme beiseite zu schaffen, bediene er sich eines Luffaschwammes. Derselbe habe die Eigenschaft, für Röntgenstrahlen durchlässig zu sein und sei nur wenig zusammendrückbar. Dieser werde nun unterhalb des Rippenbogens mit einigen

Bindentouren in das Abdomen eingedrückt. Dann mache er mit der Kompressionsblende in schräger Richtung von unten nach oben die Aufnahme. (Demonstration von Röntgennegativen im Lichtkasten.)

Herr Albers-Schönberg-Hamburg bespricht die Fehlerquellen bei Nierensteinuntersuchungen. Er fügt einen dem Holzknecht'schen analogen Fall von positivem Platten- und negativem Operationsbefund (retroperitonealer Kotstein) an und bespricht den von ihm beobachteten sogenannten Beckenfleck. Ausführliche Publikation cf. *A.-S. Röntgentechnik II. Auflage.*

Herr Wertheim-Salomonson-Amsterdam möchte zu Albers-Schönbergs Mitteilungen bemerken, daß die von ihm (W.-S.) angeführten kleinen Konkremente tatsächlich von Uretersteinen herrühren. Er kann mitteilen, daß er in einem derartigen Falle bei einem jungen Mädchen einen solchen Schatten fand, und daß an dem Tag vor der geplanten Operation der Stein in natürlicher Weise abging. Die sogleich nachher vorgenommene neue Röntgenuntersuchung ergab normale Verhältnisse. — Die Austrittsstelle des Ureters an der Blase ist eine bevorzugte für die Lagerung von Uretersteinen auf Grund anatomischer Verhältnisse.

Herr A. Stieda-Königsberg hält den von Albers-Schönberg beschriebenen Beckenfleck für den Schatten von mitunter vorkommenden Verdichtungen bzw. knopfartigen Verdickungen im Bereich der Spina ichiadica (cf. *v. Bruns' Beiträge zur klin. Chir. Bd. XLV 3. Heft*).

Herr W. Cowl-Berlin. Wenn bei Cystin-, Harnsäure- oder auch Gallensteinen ein Bild derselben erzielt wird, so rührt das wohl daher, daß sie etwas Kalk oder andere atomisch schwere Bestandteile mit enthalten. Es ist deshalb wichtig, bei allen röntgenographisch untersuchten Steinfällen die röntgenographisch festgestellten, sowie namentlich auch die röntgenographisch nicht festgestellten, operativ entfernten Steine schichtweise chemisch untersuchen zu lassen.

---

15. Herr Crzellitzer-Berlin: **Über neue Versuche zur Frage der Sichtbarkeit der Röntgenstrahlen.**

Im Gegensatze zu den ersten Angaben Röntgens, daß die neuentdeckten Strahlen zwar für die photographische Platte wirksam, für die Netzhaut aber unwirksam und daher unsichtbar seien, hat sich im Laufe der Jahre herausgestellt, daß jede Röhre, falls sie nur genügend hart, d. h. hoch genug evakuiert ist, sichtbare Strahlen aussendet. Da diese Wirkung, wie übereinstimmend gefunden wurde, auch nach Abblendung aller Lichtstrahlen und aller elektrischen Strahlung bestehen bleibt, ist nicht mehr daran zu zweifeln, daß die Röntgenstrahlen selbst es sind, die die menschliche Netzhaut zu erregen vermögen. Da fernerhin mehrfach, ich verweise auf die Versuche von Dorn und Brandes, von Röntgen selbst, von Himstedt und Nagel, sowie auf meine eigenen, mittels verschieden geformter Bleiblenden eine zirkumskripte Reizung mit entsprechender Nachaußenprojektion hervorgerufen wurde, mußte weiterhin geschlossen werden, daß eine direkte Reizung der spezifischen Sinnesnervenendigungen und nicht eine indirekte durch Fluoreszenz der Medien (wie z. B. beim Radium) statthabe. Es ist klar, daß im letzteren Falle, wenn z. B. der ganze Glaskörper zur Fluoreszenz gebracht wird, zwar eine diffuse Helligkeit, niemals aber ein zirkumskripter Lichteindruck gesehen werden kann. Für Kornea, Glaskörper und Linse wurde übrigens auch die Nichtfluoreszenz auf verschiedenen Wegen bewiesen (von Dorn und Brandes, sowie von Himstedt und Nagel direkt an ausgeschnittenen Teilen von Tieraugen, von Crzellitzer durch Verschiebungsversuch am lebenden Menschenauge). Bez. der Frage, ob die Netzhaut selbst im Röntgenlicht fluoresziere, haben die bisherigen Untersucher keine völlig übereinstimmenden Resultate. Dorn und Brandes leugnen jede Fluoreszenz. Himstedt und Nagel „glauben eine Spur von Fluoreszenz, an der Grenze der Wahrnehmbarkeit liegend, beobachtet zu haben". Das lebende, menschliche Auge zeigte ihnen im Röntgenstrahlenkegel keine Fluoreszenz.

Schon Nagel weist auf Grund des Wesens der Lichtempfindung, die mit dem Dämmerungssehen große Ähnlichkeit habe, als Analogie auf die Möglichkeit hin, daß nur die Stäbchen, nicht aber die Zapfen für Röntgenstrahlen empfindlich seien. Er fügt aber hinzu: „Volle Klarheit haben wir nicht erreicht, da der Ausführung eines einwandfreien Versuches sich große praktische Schwierigkeiten entgegenstellen."

Im Januar 1904 habe ich im Königlichen Institut für Röntgenstrahlen unter der freundlichen Unterstützung von Herrn Professor Grunmach diese Versuche unternommen,

einmal, weil es sicherlich von nicht unbeträchtlichem theoretischen Interesse ist, ob alle oder nur ein Teil der lichtempfindlichen Elemente für Röntgenstrahlen empfindlich sind, zweitens aber, weil ein wichtiges praktisches Interesse hierin mitspielt. Falls die Macula lutea voll empfindlich ist, muß es möglich sein, Blinden, deren Netzhaut intakt ist und nur durch Trübung der Hornhaut, Verschluß der Irisöffnung, oder Star keine Lichtstrahlen mehr empfängt, ein gewisses Sehen mittels Röntgenstrahlen zu verschaffen. Ein Buchstabe, der als Bleischablone gestanzt ist, und mittels Röntgenstrahlen auf die Netzhaut geworfen wird, erscheint, wie unzweifelhaft bewiesen, in vergrößerter Außenprojektion. Um scharfe Bilder zu bekommen, wäre es da nötig, mit der Größe dieser Schablonenbuchstaben herunterzugehen bis möglichst nahe an die Größe der Macula lutea heran. Die ganze Möglichkeit scheitert also, sobald in dieser Macula lutea resp. der Fovea centralis keine Sichtbarkeit statthat. Daß dem in der Tat so ist, zeigten schon meine ersten Vorversuche.

Von Röhren benutzte ich zuerst die im Institut üblichen; da mir aber diese zu weich waren, ließ ich mir eine besonders harte, eigens hoch evakuierte herstellen. Zur Charakterisierung dieser Röhre diene, daß an dem Aktinometer von Professor Grunmach Nr. 13 bis 15 noch erkennbar war. Wegen der stark schlagenden Funken war dauernde Ablenkung durch Metallketten notwendig. Brachte ich mein Auge in einen Abstand von 26 cm von der Antikathode, ließ eine Zeitlang (5 Minuten genügen) im Dunkeln ausruhen, und verschob dann eine runde Bleiblende von 5 mm Durchmesser, so gab es deutliche Lichtempfindung, sobald der Augapfel getroffen wurde.

Ich konstruierte nun eine Schiebervorrichtung, die mir gestattete, sehr kleine Blenden, deren Durchmesser bis an den der Macula lutea herunterging, innerhalb der eben geschilderten größeren Bleiöffnung auftauchen resp. verschieben zu können. Ich mußte, da die technische Herstellung so feiner Löcher im Blei untunlich erschien, zu Platina greifen und ließ mir vom Goldschmied ein Stück Platinblech von der Dicke von1 mm, also für Röntgenstrahlen wohl absolut undurchlässig, herstellen, und in dieses drei Löcher bohren, das eine Loch kreisrund mit einem Durchmesser von 0,5 mm, das zweite quadratisch mit einer Seitenlänge von 0,5 mm, das dritte ein gleichseitiges Dreieck mit der Seitenlänge von 0,8 mm.

Bei jeder beliebigen Stellung des Platinplättchens waren die Röntgenstrahlen gleich wirkungslos, mithin war keines der drei Röntgenstrahlenbündel, weder das runde, noch das dreikantige, noch das vierkantige imstande, meine Netzhaut zu erregen. Daß gleichwohl mein Schieberapparat gut zentriert war und derartige Strahlenbündel wirklich existierten, zeigten die photographischen Kontrollversuche. Brachte ich an Stelle meines Auges in genau dieselbe Lage und denselben Abstand von der Röhre eine photographische Platte, so erhielt ich nach entsprechender Exposition ein Röntgenogramm, je nachdem rund oder quadratisch oder dreieckig. Dieser Vorversuch frappierte schon einigermaßen, denn er zeigte folgendes. Daß meine Netzhaut für Röntgenstrahlen der betreffenden Röhre empfindlich war, hatte ich festgestellt; daß durch meine Platinalöcher bestimmt geformte, sehr kleine Bündel solcher Röntgenstrahlen hindurchpassierten, hatte ich auch festgestellt. Trotzdem blieb hier die Sichtbarkeit aus.

Es mußte also die Sichtbarkeit abhängen von der Größe der getroffenen Netzhautpartie. Dies ging auch ferner aus folgendem Versuch hervor: Wurde das Platinstück gegen das runde Bleiloch so weit verschoben, daß dieses letztere nicht mehr ganz durch das Plättchen bedeckt war, sondern nur eine Ecke desselben in das runde Feld hineinragte, so wurde bei bestimmter Einstellung eine Sichel gesehen. Bei weiterem Zurückziehen des Platins wurde die sichtbare Sichel heller und deutlicher, bei weiterem Vorschieben verschwand die Sichtbarkeit.

Ich habe zwar diese „Grenzstellung“ auch photographiert, aber eine genaue Messung war so unmöglich.

Dazu bedurfte ich der Möglichkeit, ein Röntgenstrahlenbündel allmählich, gleichmäßig und ohne Veränderung der Umrißform anwachsen zu lassen.

Ich versuchte erst mein Glück mit Irisblenden, da alle käuflichen Modelle für Röntgenstrahlen durchlässig sind, erfolglos.

Nunmehr konstruierte ich nach Analogie des Aubertschen Diaphragrammas eine ver-

stellbare quadratische Blende, indem ich zwei aus dickem Blei geformte rechte Winkel gegeneinander verschiebbar machte. Der eine wurde (vor der oben erwähnten 5 mm-Öffnung) unbeweglich fixiert; den anderen montierte ich auf dem Tubus eines Mikroskops und konnte so unter Benutzung der Mikrometerschraube sehr feine Verschiebungen vornehmen. Auch hier ergab sehr starke Verengung Unsichtbarkeit, bei Erweiterung trat mehr oder weniger plötzlich die Sichtbarkeit auf. Teils regierte ich die Mikrometerschraube selbst, teils einer der mir gütigst helfenden Herren (Herr Professor Grunmach oder dessen Assistent Herr Dr. Bock). Die Messung der kritischen Blendenweite oder mit anderen Worten des eben sichtbaren Strahlenbündels geschah nachher mit der photographischen Platte, die an die Stelle meines Auges gebracht wurde. Die durchschnittliche Größe war 2,5 mm Seitenlänge des Quadrates.

Die einzelnen Beobachtungen differierten etwas, was nicht wundernehmen kann, wenn man bedenkt, daß die absolute ruhige Fixation schon bei gegebenem Objekt recht schwer ist. Im ganz finsteren Raume in eine vorher gegebene Richtung ruhig fort zu fixieren, wird fast zur Unmöglichkeit. Selbst der geschulte Beobachter wird fortwährend kleine Augenbewegungen ausführen, so daß nicht bloß die Macula, sondern auch die benachbarten Netzhautpartien von den Röntgenstrahlen getroffen werden. Daher gibt es einen gewissen Bereich von Blendenweiten, ca. 2 mm bis 2,5 mm Seitenlänge, innerhalb dessen auch ohne Verschiebung der Mikrometerschraube bald der Fleck sichtbar wird, bald wieder verschwindet. Die Erscheinung gleicht vollständig dem Sehen mit dem Stäbchenapparate, d. h. wenn man ein sehr feines Lichtpünktchen im sonst finsteren Raume fixieren will. Auch dieses taucht bald auf, bald verschwindet es wieder, je nachdem es macular oder paramacular betrachtet wird.

Unter der Grenze von 2 mm gelingt die Sichtbarmachung jedoch nie, über 2,5 mm fast immer.

Ich füge ausdrücklich hinzu, daß diese Zahlen nur Geltung haben für die von mir benutzte, außerordentlich harte Röhre unter den ganz bestimmten Versuchsbedingungen 220 Volt, 6 Ampère, 60 cm Induktorium der A. E. G. usw.

Diskussion.

Herr W. Cowl-Berlin: Die Behauptung s. Z. von Brandes und Dorn, daß die Röntgenstrahlen sichtbar sind, d. h. als Licht auf die Netzhaut einwirken, prüfte ich zuerst mit einer Reihe bekannter Forscher, von denen nur einer meine eigene bestätigende Beobachtung konstatieren konnte, die auf dem Synchronismus mit der zählbaren Stromunterbrechung beruhte. Man hat bei diesen — wie bei den sogenannten N- und anderen neuen Strahlen — die Lichtwirkung der äußeren Ursache, von den, namentlich von Helmholtz untersuchten entoptischen Erscheinungen auseinanderzuhalten, die ein jeder beobachten kann, der z. B. beim Erwachen im finsteren Zimmer hierauf aufpaßt. Röntgenstrahlen als äußerst schwaches Licht lassen sich dadurch sehr leicht konstatieren, daß man bei nicht häufiger Stromunterbrechung eine Lichterscheinung bei jeder Unterbrechung bezw. Röntgenstrahlung-Erzeugung mit sehr empfindlicher Netzhaut beobachten kann.

Herr E. Grunmach-Berlin bemerkt zu den Versuchen des Herrn Crzellitzer, daß diese zu den schwierigsten gehören, die je mittelst X-Strahlen ausgeführt wurden. „Die verschiedenen Figuren in der ungewöhnlichen kleinen Größe sind in der Tat von Crzellitzer gesehen worden, da dieselben in derselben Form durch die Kontrolle mittels der photographischen Platte von mir nachgewiesen wurden. Diese Versuche wurden über mehrere Löcher hin ausgedehnt und ergaben stets dasselbe Resultat, das von hoher physiologischer Bedeutung ist."

---

16. Herr **J. Riedinger**-Würzburg: **Über Masernosteomyelitis im Röntgenbild.**

Krankhafte Erscheinungen seitens des Knochenmarkes im Verlaufe der akuten exanthematischen Erkrankungen beanspruchen im allgemeinen selten ein praktisches Interesse. Werden Knochenerkrankungen beobachtet, so wird es sich meist um Tuberkulose handeln, die nicht erst durch die akute Erkrankung hervorgerufen wurde, sondern vorher schon bestand. In anderen Fällen, in denen eine nähere Beziehung zwischen beiden Erkrankungen angenommen

werden muß, haben wir es in der Regel mit metastatischen Entzündungen, d. h. Teilerscheinungen einer Sepsis oder Pyämie, also mit echten Komplikationen zu tun.

Spezifische Prozesse im Knochenmarke, d. h. solche, welche bei keiner anderen infektiösen Erkrankung vorkommen, sind mit Sicherheit bei kontagiösen Erkrankungen nicht nachgewiesen worden.

Auch die Röntgenliteratur enthält keine näheren Mitteilungen über Masernosteomyelitis. Es macht sich überhaupt in bezug auf frische Osteomyelitisfälle ein gewisser Mangel in der Röntgenliteratur geltend. Es wird deshalb gestattet sein, die Aufmerksamkeit auf einen Befund hinzulenken, von dem angenommen werden darf, daß er als Effekt des Masernkontagiums im Knochenmark aufgetreten ist.

Die 12 Jahre alte Patientin, um die es sich handelt, wurde von mir in der Zeit vom 15. Oktober bis 2. Dezember 1902 wegen einer sogenannten Haltungsanomalie leichten Grades behandelt. Außerdem hatte sie die Neigung, die Füße in leichter Pronationsstellung aufzusetzen, weshalb ihr außer gymnastischen Übungen auch entsprechende Einlagen für die Schuhe verordnet wurden. Vor mehreren Wochen hatte sie auch beim Gehen wiederholt Schmerzen in den Füßen und Müdigkeit verspürt, welche als Plattfußbeschwerden gedeutet wurden. Im übrigen war sie früher nie krank. Während der Dauer der stationären Behandlung waren Schmerzen nicht aufgetreten. Entzündliche Erscheinungen waren mit Sicherheit auszuschließen. Beim Austritt aus der Behandlung konnte ein krankhafter Befund, auch was die Haltungsfehler anbelangt, kaum noch erhoben werden. Die Patientin fühlte sich vollständig gesund und hatte ein dementsprechendes Aussehen. Soweit ich die Anamnese erheben konnte, waren Anhaltspunkte für Tuberkulose in der Familie nicht gegeben.

Am 25. Mai 1903 stellte sich die Patientin gesund wieder vor. In ihrer Heimat erkrankte sie alsdann nach Mitteilung des behandelnden Hausarztes am 11. Juni 1903 an Masern, welche einen guten Verlauf nahmen. Am 25. Juni 1903 bemerkte der Arzt eine deutliche, akut auftretende Schwellung des rechten Fußrückens in der Gegend der Basis des I. Metakarpus, welche bei Druck schmerzhaft, aber nicht gerötet und ohne sonstige heftige Erscheinungen war. Die Schwellung erstreckte sich scheinbar auch auf die Gelenkverbindung zwischen Metatarsus I und Fußwurzel. Ferner waren die Konturen des ganzen Fußrückens verstrichen. Aspirin innerlich und Ichthyol äußerlich hatten etwas Erfolg. Die Patientin verließ, ohne daß die Schwellung ganz verschwunden war, das Bett, und da Verdacht auf Tuberkulose bestand, so empfahl der behandelnde Arzt mitte Juli einen Aufenthalt in Reichenhall. Vor dieser Badereise sollte ein Röntgenogramm aufgenommen werden. Dasselbe wurde, als sich die Patientin am 18. Juli 1903 wieder vorstellte, von mir aufgenommen.

Der äußere Befund war an diesem Tage geringfügig. Bei gutem Körperbefinden zeigte sich der Fußrücken in der Gegend des hinteren Abschnittes des I. Metakarpus etwas verdickt. Die Weichteile zeigten keine deutliche Schwellung. Druck rief etwas Schmerzen hervor. Die Gegend war außerdem bei anhaltendem Gehen und Stehen etwas schmerzhaft. Akute Entzündungserscheinungen fehlten. Der Gang zeigte keine Behinderung. Im allgemeinen gewann man den Eindruck, daß nur eine leichte Affektion am Knochen vorliegen könne, die allmählich im Rückgang begriffen sei.

Das Röntgenobild zeigt mit voller Deutlichkeit eine osteomyelitische Erkrankung des rechten Metatarsus I. Der Knochen ist im ganzen verdickt, die Konturen sind verschwommen, die Verdickung ist stärker in der hinteren Hälfte des Knochens. Die Knochenrinde läßt sich überall vom Knochenmarkraum deutlicher unterscheiden als auf der gesunden Seite. Dabei erscheint der Markraum nach der Epiphyse hin auf Kosten des Knochengewebes kolbig erweitert. Der hintere Abschnitt der Diaphyse stellt somit kein spongiöses Gefüge dar, sondern eine mit dem Markraum kommunizierende Knochenhöhle mit einer Knochenwandung, die schmaler ist als die Kortikalis in der Mitte der Diaphyse. Soweit die Höhle sich erstreckt, ist der Knochen im Röntgenogramm aufgehellt. Die Höhle tritt dadurch deutlicher hervor, dass die unmittelbare Umrandung derselben sich scharf abzeichnet und einen tieferen Schatten wirft als die übrigen Partien des Knochens. Offenbar sind an der lichtdurchlässigeren Stelle Knochenbälkchen zugrunde gegangen und es bestand ein Exsudat, welches von einer sklerotischen Knochenwand umgeben war. Die Epiphysenlinie ist noch deutlich erkennbar, besonders auf einer Vergrößerung des Bildes.

Die Röntgenaufnahme war so erfolgt, daß von der Antikathode aus das Röntgenlicht jeden der beiden Füße von vorn und oben her in möglichst gleicher Verteilung traf.

In den nächstfolgenden Wochen ging die Schwellung noch vollständig zurück. Die Patientin ist seither gesund geblieben, wie eine ärztliche Mitteilung besagt.

Der Befund stimmt überein mit den bei der zentralen Form der Spina ventosa nachweisbaren Veränderungen. Aus demselben allein ist Tuberkulose aber nicht notwendig abzuleiten. Dieser Ansicht ist auch Köhler, welcher sagt: „Es scheint, als ob gewisse andere Krankheitserreger ebensogut eine Spina ventosa zu erzeugen imstande sind.“ Die Ähnlichkeit unseres Befundes mit der Spina ventosa, sowie der Umstand, daß letztere so häufig in den Kinderjahren vorkommt, läßt vielmehr an die Möglichkeit einer Mischinfektion von akuten Infektionskrankheiten der Kinderjahre einerseits und von Tuberkulose andererseits in den meisten Fällen denken. Der gutartige Verlauf in dem mitgeteilten Fall spricht allerdings aber zunächst gegen Tuberkulose und für das primäre Auftreten einer Masernosteomyelitis. Es ist auch kein Anhaltspunkt dafür gegeben, daß es sich um eine eitrige, metastatische Entzündung gehandelt hat. Schließlich soll jedoch auch nicht behauptet werden, daß ein spezifischer anatomischer, nur bei Masern zu beobachtender Befund vorliegt. Weitere Untersuchungen hierüber sind notwendig.

Eine ausführlichere Darstellung erscheint in den Physikalisch-medizinischen Monatsheften.

---

17. Herr **Ludloff**-Breslau: **Die Verletzungen der Lendenwirbelsäule und des Kreuzbeins. Demonstration von Röntgenogrammen der Verletzungen der Hals- und Lendenwirbelsäule** erscheint ausführlich in den *Fortschritten auf dem Gebiet der Röntgenstrahlen.*

---

18. Herr **Levy-Dorn**-Berlin: **Erfahrungen und einiges Neue auf dem Gebiete der Röntgenstrahlen.**

Als Vorsteher des ältesten Berliner ärztlichen Röntgenlaboratoriums (seit 1896), das der Praxis und Wissenschaft dient, habe ich das Wohl und Wehe der Röntgenologen der Entwicklungsperiode durchgekostet und glaube dadurch meinen Blick für das Wesentliche und Unwesentliche im Röntgenverfahren geschärft zu haben. Ich hatte seitdem reichliche Gelegenheit, Erfahrungen zu sammeln.

Bei der Kürze der Zeit, die dem Redner auf dem Kongreß gewährt ist, mußte ich von meinem Vorhaben abstehen, ausführlicher über meine Erfahrungen zu sprechen, zumal ich den günstigen Umstand wahrnehmen möchte, hier, wo so viele Fachgenossen zusammengeströmt sind, nicht nur Kritisches, sondern auch einiges Neue zu berichten. Vielleicht kann ich dieses und jenes noch in der Diskussion geben.

Maß für die Menge der X-Strahlen.

Der erste Punkt, den ich erläutern möchte, betrifft die Therapie. Man begnügt sich allgemein, falls man einen Patienten behandelt, die Intensität der Röntgenstrahlen, die eine Reaktion auf der Haut hervorruft, zu bestimmen. Dieses Intensitätsmaß reicht in der Tat aus, falls wir Hautkrankheiten behandeln, besagt aber verhältnismäßig wenig, wenn wir innere Krankheiten beeinflussen wollen; denn die Menge der X-Strahlen, welche innerhalb des Körpers in Wirksemkeit tritt, hängt nicht allein von der Intensität der Bestrahlung ab, sondern neben anderen bereits oft hervorgehobenen Faktoren (wie Härte, Entfernung der Röhre), ebenso von der Größe der Fläche, die bestrahlt wird. Die aus der Röntgenröhre kommenden Strahlen bilden einen Lichtkegel, dessen Grundfläche die Haut bildet. Je größer die letztere, desto mehr Strahlen dringen in den Körper. Die Dosis Strahlen, die wir anwenden, bleibt also z. B. dieselbe, ob wir die Intensität der Strahlen, oder die bestrahlte Hautoberfläche verdoppeln. Wir können daher dem Körper ungeheuer große Strahlenmengen einverleiben, ohne eine Entzündung der Haut hervorzurufen, falls wir nur genügend große Teile derselben röntgenisieren.

Die Tatsache, daß einzelne zuverlässige Beobachter als Folge zu starker Bestrahlung

Allgemeinerscheinungen, wie Erhöhung der Körpertemperatur, vermehrte N-Ausscheidung gesehen haben, während andere diese Beobachtung nicht bestätigen konnten, kann nur zuverlässig nachgeprüft werden, wenn man den von mir hervorgehobenen Umstand genügend berücksichtigt, was bisher nicht geschehen ist. Beim Schutz des Untersuchers müssen wir ebenso an die Möglichkeit denken, daß selbst kleine Dosen, wenn sie den ganzen Körper treffen, schädlich sein können. Allerdings darf man in dieser Betrachtung nicht zu weit gehen, da es, wie für andere auf den Körper wirkende Mittel auch für die Röntgenstrahlen eine Reizschwelle geben muß, deren Überschreitung erst dahin führt, daß sich ihr Einfluß geltend macht. Wir können uns also einen Fall vorstellen, wo die Intensität der Röntgenstrahlen so gering ist, daß selbst, wenn der ganze Körper lange Zeit röntgenisiert wird, kein Schaden hervorgerufen wird. Der von mir angegebene Schutzapparat, der leider aus Mangel an Platz nicht aufgestellt werden konnte, gewährt auch in angedeuteter Richtung genügend Schutz.

Bei der Therapie innerer Organe, wo wir nicht gerade lokal wirken wollen, können wir, ohne die Haut zu entzünden, stark einwirken, falls wir die Bestrahlungsfläche genügend groß wählen. Ich mache z. B. mit anscheinend gutem Erfolge bei der Behandlung der Leukämie davon Gebrauch. Wir müssen daher außer dem Maß für die Intensität der Röntgenstrahlen ein zweites für die Menge derselben einführen, gleich wie wir in der Elektrizitätslehre neben Ampère Coulomb unterscheiden. Sonst können wir nicht einheitlich behandeln und richtig beobachten.

Über die Nomenklatur dieses Maßes enthalte ich mich um so mehr eines Vorschlages, als auch über die Einheit der Intensität der Röntgenstrahlen noch keine allgemein anerkannte Bestimmung besteht.

Stereoskopie.

Der zweite Punkt, den ich vorbringen will, betrifft die Verknüpfung verschiedener zusammengehöriger Röntgenogramme, ohne die wir ja vielfach in der Diagnostik nicht auskommen. Ich erinnere nur an die lokalisatorischen Bestimmungen. Im Jahre 1897 habe ich erst in der hiesigen physiologischen Gesellschaft und bald darauf auf dem Chirurgenkongreß die Verknüpfung zweier Röntgenogramme zu einem Stereoskopbild gezeigt. Zwei verschiedene Projektionen, aus deren gegenseitigen Verschiebungen sonst nur mit Hilfe eines Rechenexempels Schlüsse gezogen werden können, werden durch unsere Psyche im Stereoskopbild auf einem Blick entwirrt und beurteilt; wir sehen, ohne uns des Kalkulierens bewußt zu werden, unmittelbar plastisch. Ich werde Ihnen nachher einige der damaligen Bilder, deren Demonstration zurzeit auf fruchtbaren Boden fiel, zeigen, damit Sie sich überzeugen können, daß der stereoskopische Effekt damals gut erreicht wurde.

Leider ist den Stereoskopbildern neben der äußeren Grenze, die durch ihre Kostspieligkeit gegeben ist, noch eine innere Grenze gezogen, da es viele Leute gibt, die nicht stereoskopisch sehen können.

Kinematographie.

Ich möchte Ihnen jetzt eine andere Art der Verknüpfung von Röntgenogrammen zeigen, die für das Studium der Bewegungen besonderen Wert besitzt. Es sei gleich vorweg gesagt: Es handelt sich hier um kinematographische Röntgenogramme. Die Vorteile, die sie bieten, sind nicht allein wissenschaftliche, sondern auch didaktische.

Alle Kollegen werden sich der Schwierigkeiten erinnern, die es ihnen zurzeit machte, sich die gegenseitige Verschiebung der Ulna und des Radius bei der Pro- und Supination vorzustellen. Über die Verschiebung der Handwurzel gegen den Vorderarm, über das Gleiten der Kniescheibe auf dem Gelenkende des Oberschenkels und dergleichen besitzen viele sicher heute noch keine genaueren Vorstellungen.

Eine kinematographische Röntgenographie erschien mir daher für Lehrzwecke sehr wünschenswert. Ihre andere Bedeutung liegt im Studium der einzelnen Bewegungsphasen. Wir besitzen kein besseres Mittel, eine Reihe von Bewegungsphasen in ihrer Entwicklung auseinander zu studieren. Ob die Bilder verschiedener Bewegungsphasen richtig zusammenpassen

und aufeinander folgen oder nicht, lehrt der mehr oder weniger tadellose Ausfall der kinematographischen Projektion.

Ich werde, wenn die Zeit ausreicht, später ausführlicher über die Technik der Aufnahmen berichten und will jetzt nur mitteilen, daß ich die gleich vorzuführenden Bilder persönlich mit dem Röntgenapparat aufgenommen und geordnet habe, und daß die rühmlichst bekannte Firma Meßter in entgegenkommendster Weise die weitere Verarbeitung für die kinematographische Projektion übernommen hat.

Diesen Ausführungen folgte die Demonstration: 1) der ulnar-radialen Handbewegung; 2) des Vorderarms beim Übergang von der Supination in die Pronation; 3) der Kniebeugung.

Zum Wert der Schirmuntersuchung.

M. H.! Die Schirmuntersuchung wird im allgemeinen etwas zu stiefmütterlich behandelt, weil sie wenige Details gibt. Sie hat aber sonst so große Vorzüge vor der Röntgenographie, daß die Pflege derselben nicht angelegentlich genug empfohlen werden kann. Allerdings ist größere Übung und Erfahrung erforderlich, wenn sie gute Früchte tragen soll, und muß der Schutz des Untersuchers dabei besonders im Auge behalten werden. Ich möchte Ihnen einige meiner Fälle skizzieren, an welchen der Wert der Röntgenuntersuchung auf dem Schirm deutlich erkannt werden kann.

Zwerchfell-Verwachsung.

Ein 56jähriger Patient hatte oft unleidliche Stiche auf der rechten Brustseite. Kein physikalischer Befund. Bei der Schirmuntersuchung fiel mir sofort auf, daß das Zwerchfell in Exspirationsstellung erheblich länger verharrte, als in derjenigen der Inspiration. Die rechte Zwerchfellhälfte besaß eine ganz leichte Unebenheit, wie ich sie öfter gesehen habe; dagegen vergrößerte sich dieselbe bei tiefer Einatmung in offenbar pathologischer Weise. Das Zwerchfell bekam sozusagen einen richtigen Knick, indem der mediane Teil der rechten Zwerchfellhälfte fast still stehen blieb, während der laterale Teil sich in bekannter Weise einzog. Die Anamnese ergab, daß Patient vor 25 Jahren eine Lungenentzündung durchgemacht hatte. Es handelte sich um eine Zwerchfell-Adhäsion. Ich habe sie hier im Bilde fixiert und reiche zugleich eine Schirmpause mit, die die Stellung und Form des Zwerchfells in der Ex- und Inspiration wiedergibt. Das Bild ist in Inspirationsstellung nach meiner Atemstillstands-Methode angefertigt.

Geschoß außerhalb des Schädels. Lokalisation.

Als Gegenstück bringe ich einen chirurgischen Fall, in welchem sich mir die Schirmuntersuchung als wertvoll erwies.

Jemand hatte sich eine Kugel in die Schläfe geschossen. Nach den Bildern würde der Unerfahrene schließen, daß die Kugel innerhalb des Schädels sitzt. Mit Hilfe des Schirmes läßt sich aber eine schräge Richtung herausfinden, bei welcher die Kugel aus den Schatten der Schädelknochen herausprojiziert wurde. Das Geschoß liegt also ohne Zweifel außerhalb des Schädels und ist dem Operateur leicht zugänglich. Die Knochendeckung kam dadurch zustande, daß die Kugel weit nach vorn, wo der Schädel schmäler wird, liegt, also bei sagittaler Durchstrahlung die Schatten der hinteren Knochen die vorderen nicht unbeträchtlich überragen.

Die Bilder des geschilderten Patienten zeigen übrigens noch mancherlei anderes Interessante.

Fractura dorsi sellae turcicae.

Sie sehen auf dem Frontalbild eine Absplitterung vom Rücken der Sella turcica. Wenigstens kann ich mir das Bild nicht anders erklären.

Details bei sagittaler Schädel-Durchleuchtung.

Das Sagittalbild wurde bei Durchstrahlung von vorn nach hinten, also mit okzipital liegender Platte aufgenommen. Gleichwohl erkennt man dort viele Details des Gesichtsschädels, den vorderen Rand des Stirnbeins, die beiden Sinus frontales usw.

Akromegalie.

Die Akromegalie ist jetzt nicht nur zur Untersuchung der vergrößerten Glieder, sondern zur Erforschung der Sella turcica Gegenstand der Untersuchung mit X-Strahlen geworden, weil so gelegentliche Anhaltspunkte für einen Hypophistumor gewonnen werden können. Ich zeige Ihnen Hand und Sella turcica, wo bei Verdacht auf Akromegalie das Ergebnis durchaus negativ war, und deshalb die Diagnose fallen gelassen wurde.

Nierensteine.

Zum Schluß noch einige Mitteilungen aus dem Gebiete der Nierenstein-Diagnostik. Die erste Aufnahme zeigte multiple Nierensteine vor der Operation, darunter einen mit mehreren Fortsätzen, über deren Größe und Form man sonst im unklaren geblieben wäre. Die Aufnahmen nach Entfernung der Steine und Ausheilung der Operationswunde enthält einen ungewöhnlich breiten, nach innen konvexen Schatten, durch die Retraktion der Weichteile hervorgerufen, dessen Kenntnis mir nicht ohne Wert zu sein scheint. (Demonstration.)

Bei einer anderen Patientin wurden zwei mäßig große Steine rechts mittels Röntgenstrahlen festgestellt, obwohl die Schmerzanfälle ausschließlich links auftraten (Demonstration der Aufnahme). Endlich erlaube ich mir noch ein Bild herumgehen zu lassen, welches einen kirschkerngroßen Steinschatten bei einer Patientin offenbarte, die von mir aus anderen Gründen mit Röntgenstrahlen untersucht werden sollte.

---

19. Herr **Zondek**-Berlin: **Zur Differential-Diagnose der Knochenveränderungen im Hinblick auf das Röntgenbild.** Demonstration eines 20jähr. Mannes, dem wegen Aneurysma der Art. femoral. diese u. die vena femor. dicht unterhalb des lig. Poupartii unterbunden werden mußte. Eine scharfkantige Exostose am Oberschenkelknochen hatte zur Entstehung des Aneurysmas geführt. Demonstration des Röntgenbildes.

---

20. Herr **Köhler**-Wiesbaden: **Frühdiagnostik der kindlichen Lungendrüsentuberkulose.**

M. H.! Ein typischer Fall von Hilusdrüsentuberkulose, und zwar ein solcher, bei welchem das Lungengewebe selbst keine Herde aufwies, wie die Sektion des an Basilarmeningitis gestorbenen Knaben zeigte, veranlaßten mich, die röntgenologische Exploration der Hiluslymphdrüsen und ihrer Veränderungen zum Gegenstand ausgedehnter Untersuchungen zu machen, über deren Resultat ich Ihnen hier kurz Bericht erstatten möchte. Die Wichtigkeit genauerer Studien gerade dieser Gebilde wird wohl am besten durch den Umstand dokumentiert, daß dasselbe Thema heute nicht weniger als dreimal auf der Tagesordnung steht.

In unserem Falle, der zur Autopsie gelangte, hatte ich $^1/_4$ Jahr zuvor wegen Verdachtes auf Bronchialdrüsentuberkulose eine genaue Durchleuchtung des Thorax vorgenommen, bei welcher ich absolut nicht die geringsten suspekten Schatten wahrnehmen konnte. Ich pflegte damals nur in den Fällen röntgenographische Aufnahmen zu machen, wo ich bei der Schirmbetrachtung entweder sichere pathologische Verhältnisse oder die blasseste Andeutung solcher sah, oder auch nur den geringsten Zweifel hegte, ob gewisse Schatten noch in das Bereich des Normalen zu rechnen seien. Daß ich nach der Erfahrung mit diesem Falle jetzt jederzeit bei dem geringsten klinischen Verdacht mich nicht mehr allein mit der Röntgenoskopie begnüge, ist selbstverständlich. Doch von der Technik später.

Mir stand für die betreffenden Untersuchungen ein großes Material zu Gebote, indem ich regelmäßig seit $^3/_4$ Jahren von der Lungenfürsorgestelle Wiesbaden (Chefarzt Dr. Wehmer-Naurod) jeden verdächtigen Fall überwiesen erhielt. Außerdem bekam ich durch den Chef der inneren Abteilung des städtischen Krankenhauses zu Wiesbaden, Herrn Prof. Weintraud, eine größere Anzahl entsprechender Fälle.

Was die normale Anatomie der für unsere Zwecke in Betracht kommenden Lymphdrüsen anbetrifft, so herrscht zunächst bezüglich der Nomenklatur eine recht große Unklarheit und fast jedes Lehrbuch der Anatomie gibt andere Namen. Die Baseler Nomenklatur spricht von Lymphoglandulae trache-

ales, bronchiales, intercostales, mediastinales, anteriores und posteriores. Eingehend mit der betreffenden Topographie haben sich nur sehr wenige Autoren beschäftigt; vor allen Dingen Wiederhofer, Baréty und Sukiennikow. Außerdem existiert ein neueres Werk von Leaf, welches in erster Linie für Chirurgen geschrieben ist und deshalb die Pulmonaldrüsen etwas kurz behandelt, doch finden sich gute Skizzen. Eine erschöpfende Skizze der Mediastinal- und Bronchialdrüsen scheint überhaupt nicht zu existieren.

Ich muß später noch einmal auf die Topographie zurückkommen. Was dem Röntgenologen in erster Linie wissenswert erscheinen muß, ist die genaue Größe der normalen Bronchial- und Pulmonaldrüsen. Leider schweigen sich die anatomischen Lehrbücher auch über diesen wichtigen Punkt aus. Die ungefähre Größe entspricht beim Erwachsenen für die hilusnahen, vorzugsweise bronchialen Drüsen der einer Erbse bis Bohne, für die hilusfernen, die Pulmonaldrüsen, der einer Linse. Bei Kindern sind sie proportional kleiner.

Herrn Anatom Prof. Spalteholz bin ich zu großem Danke für seine ausführliche Auskunft in anatomischen Fragen und seine Hilfe beim Suchen entsprechender Literatur verpflichtet.

Wenden wir uns nun zum Verhalten der Hilusdrüsen bei der Röntgenuntersuchung: Normale Lymphdrüsen scheinen im Röntgenogramm nicht zum Vorschein zu kommen, wenigstens beim Kinde nicht. Jedenfalls kann ich in den Röntgenogrammen sicher gesunder Kinder keine Schatten finden, die mit Berechtigung als Drüsen gedeutet werden können. Das nimmt nicht weiter wunder, wenn man die relative Kleinheit der Pulmonaldrüsen bei Kindern und ihr dem Röntgenstrahlendurchgang einen minimalen Widerstand entgegensetzendes Gewebe in Betracht zieht.

Indem wir uns die Erörterung einzelner Punkte der normalen Anatomie aus äußeren Gründen noch vorbehalten, gehen wir zur pathologischen Anatomie der Bronchial- und Pulmonaldrüsen über.

Es ist zunächst von vornherein klar, daß für die röntgenologische Untersuchung diejenigen Fälle am günstigsten liegen, bei welchen bereits Verkalkungen der Drüsen eingetreten sind. Beschäftigen wir uns deshalb zuerst mit diesen Fällen, weil sie uns gestatten, die Röntgen-Topographie der Drüsen am besten und auch am bequemsten festzulegen. Erst wenn man auf diese Weise typische einwandfreie Röntgenogramme gewonnen hat, hat man genaue Anhaltspunkte und einen Maßstab dafür, auf welche Stellen speziell man bei beginnenden, bei frischen Fällen seine ganz besondere Aufmerksamkeit konzentrieren muß. Denn wenn wir auch selbstverständlich am Schirm und auf der Platte die ganzen Lungen untersuchen, so erfordert dies doch, wenigstens am Schirm, wenn man mit kleinster Blendenöffnung jeden Winkel ableuchtet, einen so enormen Zeitraum, daß wir es als einen Vorteil empfinden, wenn wir ungefähre Anhaltspunkte dafür haben, auf welche Gegenden in erster Linie man sein Augenmerk zu richten hat. Ich habe es mir angelegen sein lassen, zunächst mir eine Anzahl solcher jungen Personen zu verschaffen, die nach Aussagen ihrer Ärzte als Kinder zwischen dem 4. und 10. Lebensjahre sicher eine tuberkulöse Erkrankung der Lungen durchgemacht hatten und jetzt im großen und ganzen seit mehreren Jahren als klinisch geheilt zu betrachten sind. Das Schirmbild solcher Individuen wirkt, wenn man es zum ersten Male sieht, sehr überraschend und verblüffend, insofern als mitten in der hellsten Lungentransparenz runde erbsen- bis haselnußgroße Gebilde von einer zuweilen so hochgradigen Schattentiefe auftauchen, wie wir sie sonst nur bei metallischen Fremdkörpern zu sehen gewohnt sind. Und in der Tat, sieht man vom Gesamtbild ab und betrachtet man nur einen dieser Schattenpunkte allein, so hat man den Eindruck, als ob ein Projektil in der Lunge säße, welches sich mit der Atmung hebt und senkt. Ich bemerke nochmals, daß dies Fälle von verkalkten Lymphdrüsen sind. Ein charakteristisches Beispiel dafür bringe ich in diesem ersten Bilde. Dasselbe zeigt noch mehrere dunkle zirkumskripte, kreisförmige Flecke, die einer gewissen typischen Anordnung innerhalb der sogenannten Hilus- resp. Lungenzeichnung nicht entbehren. Diese sämtlichen auf pathologische resp. abgelaufene pathologische Prozesse hindeutenden Schattengebilde pflegen im Thoraxröntgenogramm in ihrer Anordnung die ungefähre Form eines ovalen Kranzes zu bilden, dessen Längsachse mit dem linken Rande des Wirbelsäulenschattens zusammenfallend zu denken ist. Der Herzschatten liegt zum größten Teil innerhalb des Ovals, nur die Spitze fällt außerhalb und die Herzschattenbasis verläuft mit der unteren gedachten Begrenzung der ovalen Figur.

Eine Eigentümlichkeit solcher Thoraxröntgenogramme von geheilter Lymphdrüsentuber-

kulose ist die, daß manche, mitunter alle pathologischen Schatten, die auf Drüsen deuten könnten, relativ fern vom Mittelschatten, besonders vom linken gelegen sind. Das ist nicht allein durch die Projektion zu erklären. Nimmt man die Fokaldistanz bei Kindern selbst einen Meter groß, — in diesem Fall beträgt die Verzerrung höchstens 3 mm — so bleiben dennoch die Schatten weit in die Lungentransparenz hineinragend bestehen, etwa bis an eine durch die Mammillarlinie gelegt gedachte Sagittalebene. Wie man auch den Fokus stellen mag, es bleibt die Tatsache bestehen, daß die als Drüsen imponierenden Schatten ganz auffallend weit lateral anzutreffen sind und ich habe es lange Zeit für zweifelhaft gehalten, ob es sich wirklich nur um Drüsen handelt oder ob nicht vielleicht käsige Bronchitis mit größeren Aspirationsherden vorgelegen hatte. In 99 Prozent der anatomischen Lehrbücher ist über diese für den Röntgenologen so wichtigen Verhältnisse absolut nichts zu erfahren, nur bei Poirier, Traité d'Anatomie humaine, findet sich folgende bemerkenswerte Stelle: „Die Pulmonallymphdrüsenganglien, zahlreich und von variabeler Größe, liegen zum Teil außerhalb, zum Teil innerhalb des Lungenparenchyms selbst. Sie reichen indessen nur bis zu einer Tiefe von 3 cm.“ Nach Cruveilhier ferner kann man die Pulmonaldrüsen bis zu den Teilungen der Bronchien vierter Ordnung finden. Das spricht für unsere Zwecke, schließlich aber existieren in der anatomischen Literatur auch noch zwei Bilder von Gefrierschnitten des normalen Thorax, bei welchen die Lymphdrüsen der Hilusgegenden tatsächlich weit bis in die Mammillarsagittalebene zu verfolgen sind. Das eine Bild findet sich im Atlas von Braune, das andere im Atlas von Symington.

Nach diesen Bildern kann man die Frage, ob die fraglichen hilusfernen Schatten noch von Pulmonaldrüsen herrühren können, getrost bejahen.

Nun sind diese in der hellsten Transparenz gelegenen Gebilde sicher nicht die einzigen pathologischen. Da die selbst bei Anwendung harter Röhren konstant bleibende Saturation ihres Schattens uns erstens zwingt, Verkalkungen zu diagnostizieren, ihre Gestalt und ihre verhältnismäßig regelmäßige Placierung in der hilusnahen Partie der Lungenmarmorierung uns zweitens veranlaßt, auf Drüsen zu schließen, so müssen wir ferner aus Erfahrungen am Seziertische folgern, daß auch die mehr in der Thoraxmitte vorhandenen Lymphdrüsen affiziert resp. verkalkt sein und intensive Schatten werfen müßten. Das tun sie tatsächlich auch, und nur ihr projektionelles Zusammenfallen am Hilus mit den Schatten der großen Bronchien und großen Blutgefäße bedingt naturgemäß ihr weniger prononziertes Hervortreten im Röntgenogramm. Man kann sie dennoch sich deutlicher machen, indem man etwas härtere Röhren anwendet, wobei die Bronchien- und Gefäßschatten in der hellen kontrastarmen Transparenz verschwinden, die verkalkten Partien sich aber besser differenzieren.

Die mit Verkalkung ausgeheilte Lungendrüsentuberkulose ergibt also, wie das ja auch gar nicht anders zu erwarten ist, die prägnantesten, die Drüsen am besten differenzierenden Bilder. Solche Fälle zu untersuchen wird vielleicht der Röntgenolog weniger häufig in die Lage kommen, sie sind aber zum Studium der Topographie der kindlichen Tuberkulose unerläßlich. Das Gros der Patienten indessen, deren Untersuchung man von uns verlangt, sind solche, bei welchen Verkäsungen der Drüsen vorliegen dürften, ohne daß sonst Herde in der Lunge bestehen.

Wir wissen, daß nach dem augenblicklichen Stande der Forschung die Einschleppung der Tuberkulose auf dem Inhalationswege oder auf dem Gefäßwege erfolgen kann, wir wissen ferner, daß die erstere Entstehungsweise auf verschiedene Art sich manifestieren kann und daß diese verschiedenen Vorgänge des ersten Auftretens der Lungentuberkulose seit mehreren Jahren Gegenstand umfangreicher Erörterungen unter den ersten Vertretern der pathologischen Anatomie geworden sind. Darauf näher einzugehen ist hier nicht die Zeit. Jedenfalls ist es möglich und wahrscheinlich, daß Tuberkelbazillen bis in die Alveolen gelangen, von wo aus sie in der gleichen Weise wie Ruß und Staub, also durch die Lymphgefäße, in die Bronchialdrüsen verschleppt werden. Hier siedeln sie sich an und führen zu einer Vergrößerung und Verkäsung der Drüsen. Dieser Modus ist bei Kindern bekanntlich der gewöhnliche. Schon der ganze Mechanismus dieses Vorganges macht es erklärlich, daß die klinischen Erscheinungen dabei recht unbestimmter, eventuell auch geringfügiger Natur sein müssen. Der Schmerz in Höhe des vierten Brustwirbels, keuchhustenähnliche Anfälle, geringe Respirationsbeschwerden, Dysphagie, Stauungserscheinungen an den Venen der Brustwand und des Halses sind Symptome, auf welche man, wenn sie nicht zufällig alle zusammen vorliegen, eine einigermaßen sichere Diagnose nicht bauen darf, weil differentialdiagnostisch

allzu viele andere Affektionen mit gleichen Symptomen in Betracht zu ziehen sind. Daß hier jedes neue diagnostische Hilfsmittel mit Freuden zu begrüßen ist, bedarf keiner weiteren Begründung.

Wie verhalten sich nun die tuberkulös erkrankten, nicht verkalkten Drüsen in bezug auf röntgenologische Differenzierung gegenüber den anderen in Betracht kommenden Geweben? Bei Untersuchung dieser Verhältnisse ist noch ein Unterschied zu machen zwischen einfach entzündlich geschwollenen und verkästen Drüsen. Die Bronchialdrüse vergrößert sich, wenn die ersten Tuberkel auftreten; allgemeine Verkäsung gehört einem späteren Stadium an.

Einfach entzündlich vergrößerte Drüsen ohne Verkäsung lassen sich meiner Ansicht nach kaum einmal mit Röntgenstrahlen feststellen und zwar aus folgenden Gründen: Die lymphoide Masse dieser Drüsen ist derartig leicht für Röntgenstrahlen durchgängig, daß sie selbst außerhalb des Körpers auf dünnen Partien tierischen Gewebes wie Muskeln und Haut gelegt nur mit den allerweichsten Röhren zu differenzieren sind. — Nun ist folgendes zu bedenken: Die wenig penetrierenden, die weichsten Strahlen, die von Lymphdrüsen absorbiert würden, werden bei der Thoraxröntgenoskopie bez. -röntgenographie bereits von der röhrennahen Thoraxwand ausgeschaltet, denn die Thoraxwand ist erstens in der Strahlenrichtung von erheblich größerem Durchmesser als entzündlich vergrößerte Bronchialdrüsen, ferner haben ihre Gewebe außerdem einen größeren Absorptionskoeffizienten, also zwei gewichtige Momente, welche es erklärlich erscheinen lassen, daß unverkäste vergrößerte Bronchialdrüsen sich im Röntgenogramm für gewöhnlich nicht zu offenbaren pflegen. Ich sage absichtlich „für gewöhnlich", denn unter einer Bedingung ist es möglich, ja sogar wahrscheinlich, daß sie bei exaktester Technik dennoch leidlich erkenntlich im Röntgenogramm hervortreten; das sind die allerdings seltneren Fälle, wo nicht nur vereinzelte Drüsen anschwellen, sondern die ganzen Hilusdrüsen in toto. Insofern als dann mehrere große Drüsen eines Paketes in der Strahlenrichtung hintereinander liegen, werden an diesen Stellen mehr und auch etwas härtere Strahlen aufgebraucht, und eine sehr wenig kontrastreiche, aber doch genügend deutliche Andeutung dieser Verhältnisse stellt sich ein. So erkläre ich mir wenigstens die eigenartige Zeichnung einiger Bilder, als dessen Typ ich hier eins projizieren lasse. Man sieht in solchen Fällen an beiden Konturen des Mittelschattens entlang oder auch nur an einer Seite und ungefähr in einer Breite von 2—3 cm parallel denselben eine intensivere Markierung der gewöhnlichen normalen Lungenzeichnung; man sieht also nicht direkt größere runde bez. ovale Schatten, sondern mehr eine kontrastreiche Marmorierung, die man sich so entstanden denken muß, daß zwei bis drei in der Strahlenrichtung hintereinander gelegene Drüsen eines Konglomerates aus den vorhin dargelegten Gründen nur da einen Schatten geben, wo sie sich in der Strahlenrichtung decken — und das werden sie nicht in ihrer Totalität tun, sondern naturgemäß immer nur zu einem Teile. Charakteristisch ist für diese Bilder vor allem die scharfe Grenze nach lateralwärts. Das beweist vor allen Dingen, daß wir es hier mit einer Drüsenaffektion zu tun haben müssen, denn eine käsige Bronchitis, die in Betracht kommen könnte, würde auch die Hiluszeichnung verstärken, würde aber ganz unregelmäßig nach außen abklingen. Daß in diesem Fall, dessen Röntgenogramm ich demonstriere, kein gewöhnlicher Fall von reiner Bronchialdrüsentuberkulose vorliegt, beweist der weitere Verlauf des Leidens. Das zweite, jenem beigefügte Bild zeigt die Krankheit 10 Wochen später. Wir konstatieren ein rapides Fortschreiten des Prozesses der meistbetroffenen Seite; der ganze rechte Mittellappen ist verdichtet, auch an der linken Seite treten pathologische Schatten an den typischen Stellen auf.

Was nun die eigentlichen Schulfälle anbetrifft, bei welchen von vornherein eine gewisse Anzahl der Drüsen und zwar bei sonst günstigen sanitären Verhältnissen nur die Drüsen tuberkulös verkäst sind (und auch das nur zum Teil), so liegen hier die physikalischen Verhältnisse für die Diagnostik bei weitem günstiger. Denn die käsigen Massen haben wegen ihres großen Gehaltes an Chlormetallen und phosphorsauren Salzen einen bedeutend höheren Absorptionskoeffizienten für Röntgenstrahlen als die anderen Gewebe des Körpers, die in die gleiche Strahlenrichtung fallen. Daher erhalten wir meist im Röntgenogramm recht sicheren Aufschluß, ob überhaupt und in welcher Ausdehnung die verkäste Drüsentuberkulose besteht. Dabei ist auf folgendes hinzuweisen: Die lateralsten verkästen Drüsen ergeben den vom Hintergrunde

am meisten abstechenden Schatten, sie können auf der Platte nicht übersehen werden. Die mehr medial placierten Glandulae, die zum größten Teil in den dichtesten Wirrwar der Gefäß- und Bronchienschatten am Hilus fallen, müssen im Bilde meist erst gesucht werden, und es bedarf in allen den Fällen, wo hilusferne Drüsen nicht beteiligt sind, recht genauer und wiederholter Studien der betreffenden Platten und Vergleichen mit zweifelsfreien normalen Skiagrammen, um eine positiv sichere diesbezügliche Diagnose stellen zu können. Als Charakteristikum möge dieses Bild dienen, welches von einem 13jährigen Mädchen mit tuberkulöser Erkrankung der Halsdrüsen stammt. Beschwerden, die auf die Lungen hindeuteten, bestanden nicht; die Röntgenuntersuchung wurde nur vorgenommen in der Erwartung, daß bei derartigen tuberkulösen Prozessen der Halslymphdrüsen auch die Hilusdrüsen affiziert sein würden. Die Vermutung traf zu; außer vielen Schatten in dem sogenannten Begleitschatten des rechten Herzrandes findet sich auch eine Stelle, die der Röntgenoskopie nach als verkalkt anzusehen ist. Hier muß ich noch eine kurze Ausführung über die Unterscheidung von verkästen und verkalkten Drüsen machen. Wir sahen, daß sie beide erkennbare Verdichtungen im Röntgenogramm repräsentieren und daß naturgemäß die Verkalkungen eine brillantere Schattentiefe liefern als die Verkäsungen. Die Frage ist nun die, ob man in jedem einzelnen Falle immer imstande ist, zu bestimmen, welcher der beiden Prozesse vorliegt. Es ist ja klar, erstens daß beide nebeneinander bestehen können, ein Teil der Drüsen verkalkt, der andere verkäst ist; zweitens, daß man oft Übergangsstufen zwischen beiden vor sich hat. Die ja sonst viel präziser als die Röntgenoskopie arbeitende Röntgenographie kann hier zuweilen versagen, denn eine ziemlich weiche Röhre und hart entwickelte Platte kann einmal von verkästen Drüsen so kontrastreiche Schatten schaffen, daß sie Verkalkungen vortäuschen. Andrerseits mag einmal eine mit ganz harter Röhre erzielte Aufnahme verkalkte Partien zu durchlässig erscheinen lassen und Verkäsungen ähnliche, flauere Schatten liefern. Eine richtige Unterscheidung ist möglich und leicht zu bewerkstelligen, indem man nämlich die mit weicher Röhre entdeckten Drüsenschatten nun mit einer sehr harten Röhre einstellt. Handelt es sich um lediglich verkäste Gebilde, dann sind die betreffenden Schatten auf einmal verschwunden, handelt es sich hingegen um verkalkte Massen, dann geben diese selbst jetzt noch einen recht kräftigen Schatten ab.

Ich habe bis jetzt nur von den Drüsen gesprochen, die bei den gewöhnlichen beiden Sagittaldurchleuchtungen außerhalb des Bereiches des Wirbelsäulen- und Aortenbogenschattens fallen. Es ist notwendig, auch die tuberkulösen Erkrankungen der innerhalb dieser zu denkenden Drüsen zu berücksichtigen. Natürlich muß man hier die schrägen und frontalen Durchleuchtungen anwenden, um die betreffenden Gebilde aus dem Mittelschatten hinaus zu eliminieren. Ich muß aber gestehen, daß ich mit diesen Untersuchungen zu keinem besonderen Resultate gekommen bin, obwohl Scallero-Genua gerade bei dieser Versuchsanordnung die besten Erfolge gesehen haben will.

Wenn man erwägt, daß kaum einmal die in der Mittellinie des Körpers postierten Mediastinaldrüsen ganz allein befallen sein werden, sondern immer auch einzelne lateraler gelegene sich beteiligen werden, so ist jener Mißstand praktisch belanglos.

Noch einige Ausführungen zur Technik, wie sie sich aus den aufgezählten Erfahrungen von selbst ergibt. Daß die Untersuchungen nur zur Abendzeit exakt durchgeführt werden können, wenn das Auge für die schwachen Lichteindrücke des Fluoreszenzschirmes am empfänglichsten ist, ist ein Postulat, das man eigentlich nicht mehr zu betonen brauchte, wenn nicht immer noch sehr häufig dagegen gefehlt würde. Die weiteren unbedingten Erfordernisse, wie tadellosen schnellen Unterbrecher, nicht zu alten Bariumplatincyanürschirm, der feststehen soll, Abblendung der Fluoreszenz der Röhre, übergehe ich als selbstverständlich. — Die Röhre muß weich sein und kann sogar, da es sich meist um Kinder zwischen dem 4. und 12. Jahre handelt, sehr weich sein. Man stellt die Röhre am besten so schwach ein, daß man die ersten Sekunden den ganzen Thorax gleichmäßig tiefdunkel erblickt und wartet nun eine bis zwei Minuten, bis sich allmählich Lichter in den Lungenpartien zu zeigen beginnen. Das dauert in der Regel nicht lange, da sich die Retina bald der Dunkelheit anpaßt und nun die feinsten Lichteindrücke am Fluoreszenzschirm sich kontrastreich gegen die Schattenpartien abheben. Eventuell schalte man noch einen Widerstand am Rhumkorff aus. In diesem Moment nun richte man sein ganzes Augenmerk auf die Hilusgegenden und deren nächste Umgebung bis zu den Mammillar-

linien. — Blenden sind bei so geringen Lichtintensitäten nicht nötig und stören nur die Übersicht. — Also bei so geringer Lichtintensität wird es beim ersten Erscheinen der Lungentransparenz auf dem Schirm möglich sein, vergrößerte Pakete Hilus- und Pulmonaldrüsen, bei denen eine Verkäsung noch nicht begonnen hat, zu erkennen. Diesen Moment hat man auszunutzen, denn durch das längere Verweilen im Dunkeln wird die Lungenhelligkeit dem Auge immer intensiver erscheinen und feinste Differenzierungen flauen ab. Dazu kommt als nebensächlicher aber sich bemerkbar machender Umstand hinzu, daß die Röhre bei schwacher Belastung und längerem Betrieb von Minute zu Minute etwas härter wird. In diesem weiteren Stadium der Lichtperzeption darf man nicht hoffen, einfach entzündlich vergrößerte Drüsen noch sehen zu können, auch kaum mit Blende. Jetzt aber hat man das richtige Licht, um die verkästen und verkalkten Drüsen mit bestem Schattengegensatz zum Lungengewebe festzustellen. Noch aber kann man nicht unterscheiden, wo Verkalkung wo Verkäsung besteht. Man versäume auch nicht, jetzt die ganzen Lungen bis in die Enden der phrenikokostalen Winkel in allen Richtungen abzusuchen. Jetzt tritt auch die Blende in ihr Recht. Ich weise darauf hin, daß hier vor allen Dingen eine Stelle nicht übersehen werden darf, das ist diejenige, wo der Schatten des linken Herzens die sogenannte Hiluszeichnung überdeckt. Dorsal vom Cor pflegt hier ein Lymphdrüsenpaket zu sein, das beim ersten Debut auffallend bevorzugt wird, das aber bei gewöhnlicher Ventralschirmbetrachtung völlig vom Herzschatten verdeckt ist. Eine geringe Drehung des Patienten mit der linken Brusthälfte nach vorn rechts und gute Abblendung offenbart indessen einen hier vorhandenen pathologischen Befund, wie die nächsten Bilder demonstrieren.

Haben wir so alles genau abgesucht, und positiv pathologische Schatten gefunden, dann erstrebe man eine Durchleuchtung mit möglichst harten, durchdringenden Strahlen, sei es, daß die Röhre von selbst inzwischen härter geworden ist, daß man sie härter reguliert oder ein anderes und hartes Röhrenexemplar einschaltet. Dieses Manöver hat nur den Zweck, verkalkte von verkästen Drüsen zu differenzieren.

Was den Wert der Röntgenographie zu dem der Röntgenoskopie anbetrifft, so ist auch hier wie bei allen intrathorakalen Affektionen keine der beiden Arten zu entbehren, der Röntgenographie gebührt aber nach meinen Erfahrungen sicher hier ein Vorrang. Ich habe eine größere Anzahl Fälle erlebt, wo ich bei der röntgenoskopischen Untersuchung absolut nichts Auffälliges finden konnte, während sowohl Ventral- wie Dorsalröntgenogramme zweifellos pathologisch positive Verhältnisse offenbarten. Was die Unterscheidung von verkästen und nicht verkästen vergrößerten Lungendrüsen auf dem Negativ anbetrifft, so folgt schon aus meinen vorhergehenden Bemerkungen über die Röntgenoskopie, daß man bei schwach belichteten und mittelmäßig belichteten Röntgenogrammen gleichmäßig tiefe Schatten von den affizierten Drüsen erhalten wird, daß aber bei einer zweiten Aufnahme desselben Objektes bei harter Röhre und Überbelichtung nur die Kalkschatten hervortreten werden. Doch möchte ich ein Moment betonen, welches einen gewissen Schluß, ob Verkalkung ob nicht, erlaubt, nämlich die Erfahrung, daß die Kalkdrüsenschatten scharfe Konturen zeigen, während die nicht verkalkten weniger exakt umrändert sind; immer aber zeigen beide Arten eine kreisförmige bis ovale Gestalt.

Ich komme jetzt zu dem allerwichtigsten Punkte, zur Differentialdiagnostik, die eine sehr komplizierte ist, die ich heute aber nur mit ein par markanten Punkten skizzieren kann. Betrachtet man ein technisch vollendetes Röntgenogramm des normalen Thorax, so sieht man, daß die Marmorierung der Lungentransparenz im großen und ganzen eine sehr regelmäßige ist, d. h. regelmäßig insofern, als uns allen aus den anatomischen Lehrbüchern der Typus der Bronchial- und Gefäßverästelung zum festen Bild geworden ist. Ich will hier nicht auf die zurzeit akute Frage der Deutung der Lungenzeichnung eingehen, kann davon um so mehr absehen, als die Marmorierung der Bezirke, in denen Bronchialdrüsenschatten liegen, von allen Seiten als von den Bronchien plus Gefäßen herrührend anerkannt wird. — Also, innerhalb dieser nach lateral allmählich an Intensität abklingenden Marmorierung findet man bei genauem Zusehen an jedem Bilde einige dichte Stellen in der Nähe des Mittelschattens, welche in sehr auffallendem Kontraste zu der ganzen blassen Zeichnung stehen. Bei oberflächlicher Betrachtung könnte man sie als kleine runde Kreise bezeichnen, bei genauem Hinsehen gewahrt man, daß manche derselben nach einer Richtung oder mehreren hin in einen protuberanzenartigen Schatten auslaufen. — Handelt es sich hier um Schatten normaler Pulmonaldrüsen, um Schatten pathologisch affizierter Drüsen oder um ganz andere Gebilde? An normale Drüsen könnte man denken, wenn man berücksichtigt, daß diese Schatten tatsächlich zuweilen genau kreisförmig sind, dagegen

spricht indessen die Intensität der Schatten und ihre sich oft einer Raute nähernde Gestalt. Gegen die Möglichkeit, daß pathologische Drüsen in Betracht kommen, die klinisch latent geblieben sein könnten, spricht der Umstand, daß man die fraglichen Schatten auch bei jeder guten Lungenaufnahme zweifellos Gesunder antrifft.

Es bleibt zu erörtern, ob andere Gebilde diese Flecke bedingen können, und da ist es das Nächstliegende, an die Bronchien und Gefäße zu denken. Es ist klar, daß zwei in zu den Strahlen senkrechten Ebenen liegende zylindrische Gebilde, deren Schatten sich schneiden, an der Stelle der Deckung einen rechteckigen, quadratischen oder rhombischen tieferen Schatten erzeugen. Diese Verhältnisse haben gewiß an sehr vielen Stellen des Thoraxröntgenogramms statt und bedingen dessen leichte Fleckung, geben aber nicht die intensiven runden Schatten, um die es sich hier handelt. Wahrscheinlicher ist es anzunehmen, daß es sich um zylindrische Gebilde handelt, die entweder ganz oder wenigstens fast in der Strahlenrichtung selbst ihren Verlauf nehmen. Die häufig nicht ganz kreisförmige Gestalt resultiert daraus, daß die schattenwerfenden Gebilde sich an einer Stelle in der Strahlenrichtung verästeln; hierdurch entstehen kleine Protuberanzen an solch einer Schattenscheibe. Jetzt fragt es sich, ob die Gefäße oder die Bronchien oder beide bei diesen Verhältnissen in Betracht kommen. Ich muß in erster Linie für die Gefäße plädieren und zwar aus folgendem Grunde. Es ist klar, daß ein größerer oder mittlerer Bronchus, der eine längere Strecke in der Strahlenrichtung verläuft, wegen seines luftgefüllten Inhaltes eine Aufhellung in der Mitte seines Schattens aufweisen wird oder kann. Das kommt tatsächlich vor, wie man zuweilen an Röntgenogrammen sieht und wie ich Ihnen in Projektion zeigen werde. Hierdurch können also keine tiefgesättigten Schatten entstehen. Bleiben somit noch die Gefäße übrig. Wenn man Beweise dafür anführen kann, daß die röntgenoorthograden Gefäßpartien die fraglichen Schatten erzeugen, so sind es folgende: Bei Röntgenogrammen, welche wegen Krankheiten des linken Herzens oder des Anfangsteils der Aorta angefertigt sind, treten die fraglichen Schatten auffallend groß und intensiv auf, kurz bei fast allen Stauungen im kleinen Kreislauf und zwar sind ihre typischen Stellen bei Ventralprojektionen meist der linke zweite und der rechte dritte bis vierte Interkostalstreifen.

Der eine Schatten links oben ist selbst bei normalen Verhältnissen, oft so deutlich, daß man ihn am Schirm bequem verfolgen kann und ich in den ersten Fällen meiner Untersuchungen über Lungendrüsentuberkulose den Schatten fälschlicherweise für pathologisch hielt.

Diese Verhältnisse sind also differential diagnostisch ganz besonders zu beachten, um zu keinen Trugschlüssen zu verleiten. Man muß bei Beurteilung auffälliger drüsenverdächtiger Schatten in den Hiluspartien immer daran denken, daß das Vorhandensein eines Vitium cordis, welches Stauungen in den Lungengefäßen bewirkt, zuweilen röntgenographische Bilder hervorbringen kann, die denen verkäster Hilusdrüsen etwas ähnlich sind. Von eigentlichen bösartigen Lymphdrüsentumoren werden Kinder nur höchst selten befallen, natürlich kommen solche aber zuweilen vor. Da bisher schon ein paarmal Hilusdrüsentumoren bei Sektionen von Individuen festgestellt wurden, von denen im Leben aufgenommene Röntgenogramme existieren, so ist das typische Bild derartiger Affektionen auch bereits bekannt. Es zeigt meist an nur einer Stelle der Hiluszeichnung einen größeren dichteren Schatten, der im Mittelschatten beginnt und finger- oder fransenförmig nach lateral auszuklingen pflegt; finger- oder fransenförmig, weil die mechanischen Verhältnisse der Bronchien jedenfalls das Wachstum und die Ausbreitung des Tumors beeinflussen. Ich hoffe, Ihnen jetzt alle diese Verhältnisse durch weitere Projektionen möglichst deutlich machen zu können.

---

21. Herr **Hennecart**-Sedan: **Contribution à l'étude du Diagnostic de la tuberculose pulmonaire au début.**

On sait combien le diagnostic de la tuberculose pulmonaire est difficile à son début et si l'on songe à l'importance de ce diagnostic porté de bonne heure, au point de vue du traitement, on comprend combien il est nécessaire de s'entourer de tous les moyens qui peuvent y contribuer.

Car il faut le reconnaître, les signes fournis par l'auscultation et la percussion, les résultats de l'examen bactériologique sont souvent négatifs; il est nécessaire de les contrôler par l'examen des malades aux Rayons Rœntgen. Je dis à dessein: contrôler le diagnostic, et non l'établir, parce qu'il faut toujours commencer par l'examen physique du malade et la recherche au microscope du bacille de Koch. Ce n'est que lorsqu'un doute subsistera, que la radiologie viendra en aide à l'examen clinique. La radiologie ne doit pas en effet avoir la prétention de remplacer la clinique, qui ne doit jamais perdre ses droits.

Les observations que j'ai l'honneur de présenter aujourd'hui, sont la suite d'une série de 32 cas, qui ont été l'objet d'une communication au congrès de Madrid en 1903. Sur ces 32 cas j'avais observé 30 fois une diminution de clarté du sommet malade. Quant aux autres signes de Williams, de Boston, j'avais, sur ces trente deux cas, noté 29 fois le plus faible abaissement à l'inspiration du diaphragme du côté malade, par rapport au côté sain, et 14 fois seulement la moindre étendue de l'image pulmonaire du côté malade.

Sur 18 cas que j'ai eu, depuis, l'occasion d'examiner spécialement à ce point de vue, je dois de suite en écarter 3 (dont 2 jeunes filles de 16 et de 21 ans et un jeune garçon de 15 ans), chez qui l'amaigrissement, la pâleur, les transpirations nocturnes avaient fait songer à la tuberculose pulmonaire. Les signes pulmonaires étaient douteux, le résultat de l'examen bactériologique négatif. Les signes de Williams étaient nuls. Ces jeunes gens n'étaient pas atteints de tuberculose pulmonaire.

Sur les 15 cas observés, je n'ai noté que 6 fois les trois signes de Williams réunis sur le même sujet. Mais j'ai observé 11 fois la diminution de transparence au sommet, 6 fois l'abaissement du diaphragme du côté malade.

5 fois seulement la diminution de clarté de l'image pulmonaire.

En comparant ces renseignements avec les premiers, on voit que le premier signe de Williams a été observé dans la 1ère série 93 f. % — il ne l'a été que 73 f. % dans la 2e.

Le second signe de Williams a été dans la 1ère série 90 f. % et seulement 40 f. % dans la 2e.

Le troisième signe de Williams s'est manifesté dans la 1ère série 44 f. % et 33 f. % dans la 2e série.

Certains de ces malades ont été radioscopés, d'autres radiographiés.

Si l'examen radioscopique me montre un ou plusieurs signes des Williams, je ne pratique pas en général l'examen radiographique; je ne l'applique que si la radioscopie n'a pas donné de résultat. Dans 2 cas, il m'a permis de déceler l'image d'un foyer de ramollissement: l'un au sommet droit, l'autre au sommet gauche, qui avait passé inaperçu à l'auscultation et à la radioscopie.

En général je donne la préference à la radioscopie; mais je crois très important de la pratiquer suivant les conseils donnés par M. le Docteur Béclère de Paris. C'est dire qu'il est indispensable d'avoir recours à un diaphragme, et qu'il est bon de pratiquer cet examen à la lumière diffuse, encore mieux la nuit et de rester encore au moins dix minutes, sinon plus, dans la chambre noire, hermétiquement fermée.

Dans 3 cas, qui ne m'avaient rien donné, à l'heure où je les avais observés, entre une heure et deux heures de l'après-midi, même après un séjour de 10 minutes à la chambre noire, j'ai pu en faisant venir les malades le soir, reconnaître un début de tuberculose pulmonaire

Etant donnés les services que peut rendre la radiologie dans le diagnostic de cette affection, la facilité, la rapidité, la sécurité de cet examen, je crois qu'il serait bon que dans les écoles importantes, tous les enfants soient examinés une fois par an aux Rayons Rœntgen, — que tous les jeunes gens, au moins ceux n'ayant pas une très bonne santé, devraient de même être soumis aux Rayon X, avant d'être jugés bons pour le service militaire, — et qu'enfin les compagnies d'assurance devraient, si possible, faire examiner les candidats à l'assurance par ce même moyen.

22. Herr **Balsamoff**-Sofia: **Les glandes conglomerées du médiastin et les ganglions péribronchiques, Röntgenographie. Leur importance pour le diagnostic précoce de la tuberculose.**

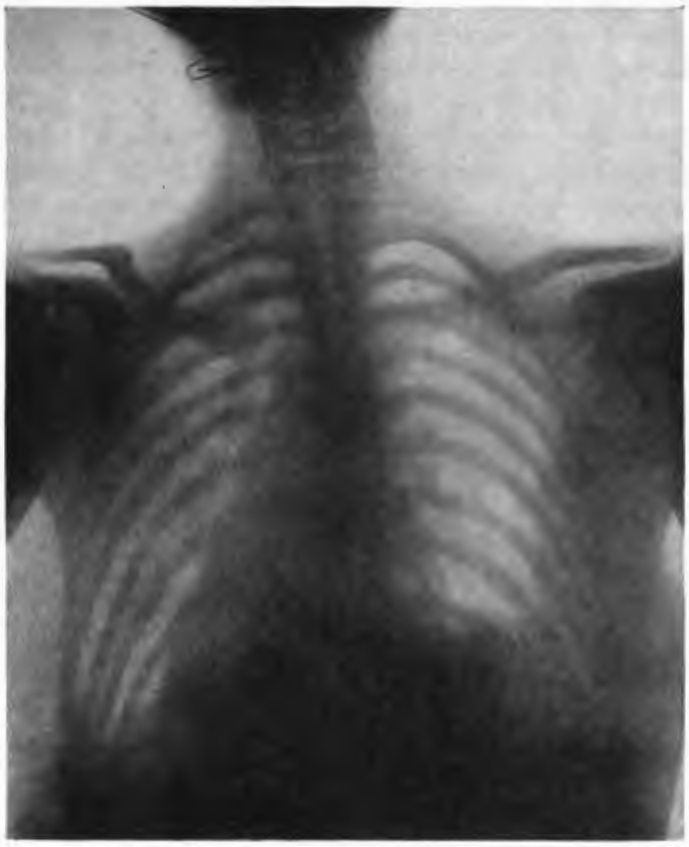

Fig. 2.

Avant de commencer je désire faire une présentation des Röntgenogrammes d'une côte surnuméraire du cou, de ceux des différentes formes de la tuberculose pulmonaire, et d'un Röntgenogramme des glandes conglomérées du médiastin et des ganglions péribronchiques et de vous attirer l'attention sur l'importance de ceux-ci pour le diagnostic précoce de la tuberculose pulmonaire.

Dans la texte, la figure 1 montre l'infiltration tuberculeuse pulmonaire.

Le plus curieux sera d'observer, dans ce paquet exposé ici un Röntgenogramme, voir figure 2 en petit format, d'une côte surnuméraire gauche du cou qui a produit la stase veineuse (cyanose), ainsi que les douleurs et troubles du mouvement au membre supérieur gauche. La côte étant extirpée le membre a retrouvé sa fonction normale. Je vous présente ici le Röntgenogramme en grand format des côtes après l'extirpation. C'est Mr. Dr. Cojouharof, chirurgien de l'hôpital clémentine de Sofia qui a pris in-extenso l'observation clinique de la jeune malade agée de 22 ans et fait la résection de la côte surnuméraire du cou.

Fig. 1.

Tous ces Röntgenogrammes étant obtenus dans ma clinique, ceux de la tuberculose pulmonaire ainsi que leur mention ont une corrélation avec mon rapport sur:

Les glandes

conglomérées du médiastin et les ganglions péribronchiques; dont j'ail'honneur de vous présenter, dans sa grandeur naturelle en grand format le Röntgenogramme.

Sur ce dernier, voir figure 3 on voit clairement les ganglions péribronchiques en forme de chapelet.

Mr. Béclère, dans son important ouvrage de Röntgenologie, et d'autres, auteurs ont en effet signalé la Röntgenoscopie de l'hypertrophie des ganglions péribronchiques et constaté à l'aide des rayons de Röntgen chez les enfants après les maladies éruptives et chez les travailleurs qui respirent en grande quantité la poussière du charbon. La Röntgenoscopie de l'hypertrophie des ganglions péribronchiques chez les hommes, seule, ou accompagnée avec le signe du Dr. Williams a fréquemment aidé le médecin, de poser un diagnostic précoce de la tuberculose pulmonaire et de prédire d'avance que le malade se trouve dans la période prétuberculeuse. Ce qu'il est d'important dans mon rapport, c'est que sur mon Röntgenogramme, on voit outre l'ombre des ganglions péribronchiques, celle des glandes conglomérées du médiastin qui parait énorme.

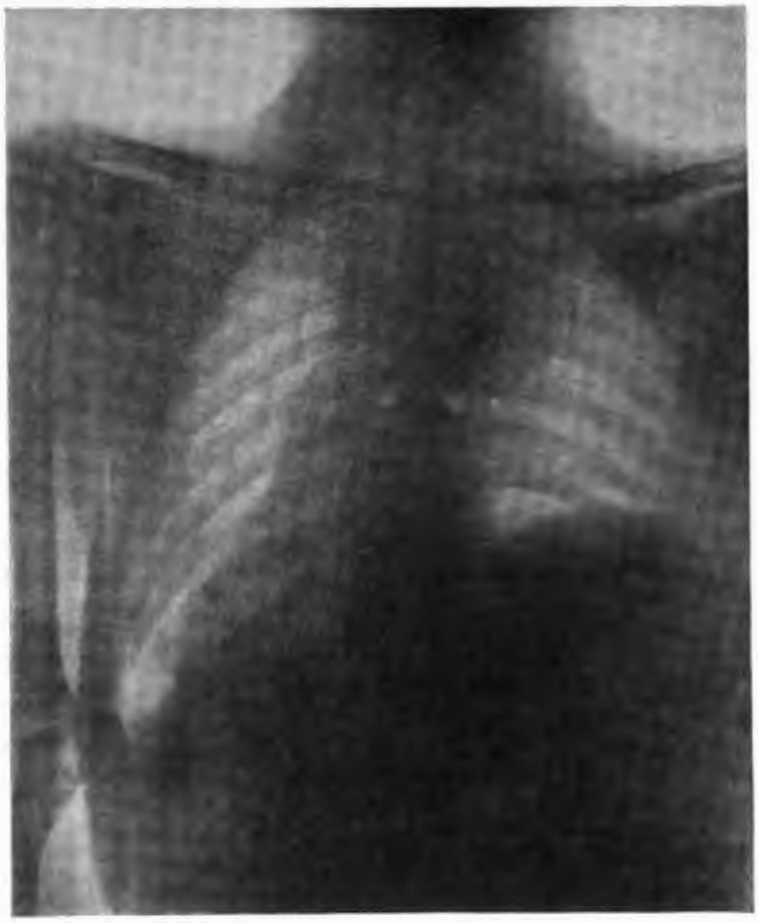

Fig. 3.

Et pourquoi ceci et non une tumeur d'une autre nature? C'est que chez le malade qui nous présente cet état pathologique nous trouvons des antecédants héréditaires tuberculeuses, qu'il a eu avant quelques années des glandes du cou qui ont été extirpées, que la microscopie a constaté dans celles-ci un tissu pathologique tuberculeux.

Le malade depuis le mois de mai 1904 a des diarrhées qui lui arrivent régulièrement chaque jour à trois heures après-midi; celles-ci s'accentuent si l'alimentation n'est pas légère. Le malade sent des gargouillements aux intestins quelques heures après le repas. Depuis le mois d'avril 1904 dans la partie droite du thorax, ainsi que sur le membre supérieur droit les veines ont gonflé; cette stase veineuse a été précédée par des douleurs intenses dans les mêmes régions, surtout dans celle de l'angle inférieur de l'homoplate. Ces douleurs se ressentent surtout lorsque le malade a été couché. Dans l'état où il a été Röntgenographié la percussion montra une augmentation de sonorité thoraxique du poumon droit; surtout au sommet. Pas des crépitations pulmonaires, pas des symptômes tuberculeux des poumons. Surle Röntgenogramme on voit clairement l'ombre de l'hypertrophie du foie. Par le palper dans la fosse susclaviculaire droite on constate une hypertrophie des ganglions lymphatiques. — La fosse étant disparue par la présence de ceux-ci, on voit sur la moitié droite du thorax un gonflement veineux souscutané, sur le membre supérieur droit et sur la moitié gauche du thorax. Les veines jugulaires sont gonflées à l'épaisseur d'un doigt; on constate chez ce malade une difficulté de respiration. Tout ce tableau nosologiquepar l'aide de la Röntgenographie avec l'affaiblissement croissant et la diarrhée, nous donne droit de penser que nous nous trouvons en présence d'une énorme conglomération des glandes médiastinales.

Je dois ajouter que la description clinique de ce cas se trouve in-extenso dans les

archives de l'hôpital clémentine tenues par Mrs. les Drs. Cojouharof et Vapohoff, tandis que la Röntgenographie a été faite dans l'institut de Röntgen de la clinique du Dr. Balsamoff.

Diskussion.

Herr Wolff-Berlin: Die Frage von der Bedeutung der Röntgenoskopie für die Feststellung der Diagnose auf Lungentuberkulose fällt im wesentlichen mit der Frage zusammen, wie weit die Frühdiagnose der Tuberkulose dadurch gefördert wird. Es ist dies eine Frage von größter Wichtigkeit, denn je früher die Tuberkulose erkannt wird, um so größer sind die Aussichten auf Heilung. Für die Diagnose vorgeschrittener Fälle von Tuberkulose reichen die bekannten klinischen Untersuchungsmethoden aus. Allerdings muß ich hier gleich hinzufügen, daß auch in diesen, nach den gewöhnlichen klinischen Methoden sichergestellten Fällen die Röntgenuntersuchung von sehr großem Wert ist, indem man sich viel schneller und sicherer ein Bild über die Ausdehnung der Erkrankung verschaffen kann, als nach den gewöhnlichen Methoden. Man ist nicht selten erstaunt über die Intensität und Ausdehnung der Schattenbildungen in solchen Fällen gegenüber dem klinischen Ergebnis. Was nun die Röntgenoskopie in den zahlreichen Frühfällen von Tuberkulose anbetrifft, bei denen die Diagnose oft sehr große Schwierigkeiten macht, so ist auch in diesen zweifelhaften Fällen die Röntgenoskopie oft ein äußerst wertvolles Hilfsmittel zur Sicherung der Diagnose. Aus einer größeren Anzahl von Fällen habe ich einige Platten mitgebracht, wobei ich hervorhebe, daß in diesen Fällen die Röntgenuntersuchung stets durch positiven Ausfall der Tuberkulinreaktion bestätigt wurde. Bei der vorgeschrittenen Zeit hebe ich nur einige Fälle hervor: Im ersten Falle war bei wiederholter klinischer Untersuchung in beiden Spitzen nur rauhes Atmen zu hören. Röntgenschirm und Röntgenogramm ergaben Verdunklung beider Spitzengebiete, rechts mehr wie links, Tuberkulin $^5/_{10}$ mg bis 39,2. Im zweiten Falle klinisch kein Befund; Röntgenschirm und Röntgenogramm: beide Spitzen schwach beschattet; Tuberkulin 1 mg bis 39,3. Im dritten Falle klinisch nichts zu hören; Röntgenschirm und Röntgenogramm: rechte Spitze und die weiter abwärts gelegenen Lungenpartien abgedunkelt; linke Spitze ebenfalls abgedunkelt; Tuberkulin 5 mg bis 39,5. So zeigen sich auch die übrigen Fälle. Klinisch kein Ergebnis oder ein unsicheres; Schirm und Platte positiv; Tuberkulin positiv. Jedenfalls beweisen diese Fälle, daß die Diagnose initialer Tuberkulose, wenn die Auskultation und Perkussion versagt oder unsicher ist, durch die Röntgenuntersuchung als positiv gewonnen werden kann und daß dieser positive Befund durch die Tuberkulinprobe bestätigt wurde. Solche Fälle kann man alsdann frühzeitig den Heilstätten zuführen. Die Sache liegt aber nicht immer so. In einer zweiten Reihe von Fällen initialer Tuberkulose, die allerdings selten waren, von denen ich Platten mitgebracht habe, versagte die Röntgenoskopie, während der klinische Befund und die Tuberkulinprobe einen positiven Erfolg ergaben. Man muß annehmen, daß die Gewebsveränderungen in den Lungen in diesen Fällen noch nicht derartige sind, um sie durch Schattenbildung demAuge sichtbar zu machen. Drittens habe ich seltene Fälle gesehen, in denen die klinische und Röntgenuntersuchung in Bezug auf Lungenspitzen negativ, die Tuberkulinprobe dagegen positiv ausgefallen war. Vielleicht führt hier eine verbesserte Technik auch noch zu positiven Röntgenresultaten. Eine vierte Reihe von Fällen mit positiver klinischer und Röntgenuntersuchung und negativem Tuberkulinergebnis, wie solche vorkommen sollen, habe ich bisher nicht zu sehen bekommen. In solchen Fällen muß man eine abgelaufene, inaktive Tuberkulose annehmen. Auf Grund meiner Erfahrungen möchte ich mich zum Schluß dahin aussprechen, daß die Röntgenoskopie, wenn dieselbe auch nicht immer zum Ziel führt, doch eine äußerst wertvolle Methode ist bei der Untersuchung der Lungenkrankheiten, die neben den anderen stets angewandt werden sollte zur Sicherung der Diagnose in Frühfällen, sowie zur Erkennung der Ausbreitung des Prozesses in vorgeschrittenen Fällen.

Herr Paul Krause-Breslau: Die Bronchialdrüsentuberkulose ist durch Röntenuntersuchung (mittelst Schirm und Platte) in günstigem Falle gut diagnostizierbar. Normale Drüsen am Hilus sind nicht sichtbar, auch größere, markig geschwollene Lymphdrüsen häufig nicht; verkäste und schiefrig infiltrierte Drüsen heben sich gut ab. Verkalkte Lymphdrüsen geben völlig dunkle, zirkumskripte Schatten, welche häufig fast wie Projektile aussehen. Differentialdiagnostisch kommen Lungensteine und verkalkte Echinokokkusblasen in Betracht.

Herr Weinberger-Wien: Es gibt sicher Fälle, in welchen die Röntgenuntersuchung oft sehr zahlreiche, verstreute Herde in den Lungen nachweist, welche durch die übrigen physikalischen Methoden nicht ermittelt werden können, wie ich gelegentlich der Obduktion eines an Carcinoma oesophagi gestorbenen Mannes zu konstatieren in der Lage war. Bezüglich der Vergrößerung der bronchialen und mediastinalen Drüsen sei bemerkt, daß dieselbe auch eine im ersten und zweiten Interkostalraume sichtbare Verbreiterung des Mittelschattens in Form eines runden Tumors ergeben kann, wie mich die Obduktion eines an allgemeiner Drüsentuberkulose gestorbenen Mädchens lehrte. Endlich kommt bei Erwachsenen noch ein allerdings seltener Prozeß in Frage, welcher eine ähnliche Verbreiterung des Hilusschattens wie bei Lymphdrüsentuberkulose hervorrufen könnte, nämlich Verknöcherung der Bronchialverzweigungen. Wenigstens glaubten wir vor kurzem ein Röntgenogramm eines 30jähr. Mannes so deuten zu sollen, welcher beiderseits hinten bei normalen Schallverhältnissen bronchiales Atmungsgeräusch und

lautes, konsonierendes Rasseln zeigte. Jedoch dürfte dieser Zustand wegen seiner Seltenheit, und da er erwachsene Personen betrifft, zur Verwechslung kaum Anlaß geben.

Herr Köhler-Wiesbaden (Schlußwort): Was den Wert, die Leistungsfähigkeit und die Grenzen der röntgenographishen Diagnose der kindlichen Hilusdrüsentuberkulose anlangt, so hat die Debatte wohl keine wesentlichen Differenzen in den Anschauungen der einzelnen Redner ergeben. Bezüglich der Anfragen der Herren Vorredner habe ich zu antworten, daß mein verarbeitetes Material ausschließlich aus solchen Kindern bestand, die entweder nach den anderen klinischen Untersuchungsmethoden (durch Nachweis von verkürztem Schall, abgeschwächtem Atmen, sakkadiertem Atem, zähen Rasselgeräuschen, verschärfter Exspiration usw.) oder bei negativem Befund mittelst der klassischen Explorationsmethoden lediglich auf Grund von äußeren Symptomen, Blässe, Husten, Nachtschweißen, Appetitlosigkeit, hektischer Röte, bei gleichzeitig hereditärer Belastung als tuberkulös sehr verdächtig zu erachten waren. Ohne statistische Berechnungen angestellt zu haben, kann ich wohl sagen, daß bei etwa einem Drittel bis zur Hälfte dieser meiner Fälle die röntgenographische Untersuchung positiven pathologischen Befund zeigte.

---

23. Herr **Katholicky**-Brünn: **Über Osteomalacia chron. deform. hypertrophica des Schienbeins.**

Katholicky-Brünn stellt einen seltenen Krankheitsfall: Osteomalacia chron. deform. hypertroph. (Pagets Krankheit), der nur die Tibia betrifft, in Röntgenogrammen, Röntgenpositiven, sowie auch in Projektionsbildern vor. Er betrifft eine 60 Jahre alte Taglöhnerin, die auf seiner chirurg. Abteilung des Landesspitales in Brünn in Behandlung sich befindet.

Das Leiden begann ohne bekannte Ursache, nachdem Pat. bis dahin stets gesund, auch nie an Nervenkrankheiten oder Syphilis gelitten hat, vor ca. 10 Jahren mit ab und zu auftretenden Schmerzen im rechten Unterschenkel. Erst seit ca. 5 Jahren bemerkt sie eine langsam zunehmende Verdickung und Verbiegung desselben, welche sie aber gar nicht hinderte, ihre häuslichen und auch Feldarbeiten zu verrichten, zumal sie nur selten Schmerz hatte. Im Frühjahr 1904 stürzte sie und brach den schon damals stark verkrümmten rechten Unterschenkel. Nach sechswöchentlicher Behandlung konnte sie wieder langsam diese Extremität gebrauchen und sie geht seither, zwar hinkend und auf zwei Stöcke gestützt, ziemlich gut, klagt aber über Schmerzen bei längerem Gehen, während sie in Ruhelage keine Schmerzen hat und sich überhaupt im allgemeinen wohl befindet.

Die etwas zarte, schwächliche Kranke zeigt eine ganz eigentümliche Verdickung, eine säbelscheidenartige Verbiegung (auch Verlängerung) des rechten Unterschenkels, namentlich im unteren Drittel. — Die Haut desselben, vorne in der Mitte dünn glänzend, stellenweise bräunlich pigmentiert (Ekzem), aber nirgend narbig. Die vordere Fläche der stark verdickten Tibia ist etwas uneben (nirgend Protuberanzen), hart, nicht druckschmerzhaft. Crista abgerundet. Das betreffende Knie und Sprunggelenk aktiv und passiv gut und frei beweglich. Im Kniegelenk mäßiges arthritisches Reiben, alle übrigen Skelettknochen, so wie allenthalben. Die Haut und die Schleimhäute, sowie auch die inneren Organe normal. Harn normal. Allgemeinbefinden vollkommen gut. — Auf den ersten Blick glaubt man ein Neoplasma oder eine syphilitische Auftreibung oder Osteomyelitis vor sich zu haben. Erst das Röntgenogramm gibt eine Aufklärung über den kranken Knochen. Man sieht nämlich an der massig verdickten verbogenen Tibia nichts von der normalen Knochenröhre und Markraum, dagegen eine netzartige, balkenartige, zumeist aber wabige, mehr quergelagerte spongiöse Struktur, die namentlich gegen die Epiphysen zu dichter und dicker wird. An den periferen, etwa der Kortikalis der ehemaligen Knochenröhre entsprechenden Teilen des Schienbeins aber ist, namentlich in der Mitte nicht diese spongiöse, sondern eine exquisite streifige, längs angeordnete Knochenstruktur deutlich zu sehen, die aber gegen die Epiphysen zu und an der konkaven Seite schmäler und dichter wird. Es ist also eine evidente Differenzierung zwischen endostealer und kortikaler oder periostealer Knochenstruktur vorhanden. Es hat, nach den Röntgenogrammen zu schließen, offenbar ein ganz eigentümlicher und vielleicht chronisch entzündlicher Prozeß im Schienbein stattgefunden, der darin bestand, daß einerseits der normale Knochen zum Schwund gebracht wurde und andererseits gleichzeitig, gewiß aber allmählich, eine Neubildung von osteoidem

Gewebe von der Markhöhle und von der Kortikalis oder dem Periost aus stattfand. In dem auf diese Weise umgewandelten hypertrophischen, kalkarmen Knochen, der sich beim Gehen verbiegen mußte und dem die schwache normale Fibula gewiß eine bedeutende Stütze abgab, hat allmählich, vielleicht schubweise, Ablagerung von Kalksalzen stattgefunden. Der Knochen wurde, namentlich an den Epiphysen, auch infolge des Aktivitätsreizes bei den Bewegungen der Gelenke, härter und dichter, was die Röntgenogramme deutlich zeigen. Oberhalb des Sprunggelenkes ist vielleicht aus demselben Grunde eine breite, dichte, feste Knochenbrücke von der Tibia zur Fibula, die aber auch schon verbogen und in atrophischem Zustande sich befindet, entstanden. In den obenbezeichneten spongiösen Schichten sieht man außerdem noch stellenweise ganz dunkle Flecken — sklerosierte Stellen. Eine solche ist ganz deutlich unterhalb des Kniegelenkes im zentralen Anteile der Tibia und zwar an einer Stelle, die einem deutlich sichtbaren Kallus der Fibula im oberen Drittel entspricht. Durch das Trauma wurde die Fibula gebrochen, an der im halbfesten Zustande befindlichen Tibia aber, die nicht brechen konnte, wurden die zentralen Teile gequetscht (Blutextravasat, nachträglich Sklerose). Die peripheren, d. h. kortikalen Schichten konnten auch nicht Widerstand leisten und sind darum an zwei Stellen geborsten oder eingerissen, was auf den Röntgenpositiven, wo an der kortikalen Partie deutlich zwei Spalten sichtbar sind, hervorzugehen scheint.

Der hier kurz geschilderte, ganz eigentümliche und seltene Krankheitsfall ist erst durch die Röntgenographie verständlich geworden, die uns einblicken läßt in das Innere des so eigenartig veränderten Knochens und die die Wichtigkeit und Bedeutung der Röntgenographie für die Diagnose der Knochenkrankheiten darlegt. Es wird aber weitere Beobachtung und Studium des Falles, besonders aber eine mikroskopische Untersuchung des Knochens nötig sein, welch letztere nach projektierter Keilosteotomie vorgenommen werden wird, um vielleicht volle Klarheit über das Knochenperiost zu erhalten.

Diskussion.

Herr Möhring-Cassel: Osteomalacie der Oberschenkel in der Gegend der Hüftgelenke: allmählich zunehmende Verbiegung. Beim Versuch der Geraderichtung zeigen sich die Knochen sehr weich und äußere die Kortikalis faltete sich zusammen. Dauerheilung in Schienenhülsenapparaten.

Herr Schenk-Salzburg: 31jähriger Mann, während einiger Zeit 20 Frakturen verschiedener Knochen der Extremitäten, welche leicht heilten. Die Diaphysen zeigten weite Markräume, dünne Kortikalis, weitmaschige Epiphysen. Ätiologie unbekannt. Näheres erscheint in den *Fortschritten auf dem Gebiete der Röntgenstrahlen.*

IV.

Abends 8 Uhr.

Projektionsabend.

24. Herr **Rumpel**-Berlin: **Die Tumoren und entzündlichen Erkrankungen des Knochensystems in typischen Röntgenbildern** erscheint als 13. Band des *Archivs und Atlas der normalen und pathologischen Anatomie in typischen Röntgenbildern* (*Ergänzungsbände zu Fortschritte auf dem Gebiete der Röntgenstrahlen*).

---

25. Herr **Joachimsthal**-Berlin: **Dauerresultate der unblutigen Behandlung der angeborenen Hüftverrenkung im Röntgenbild.** (Demonstration von Diapositiven.)

---

26. Herr **Bade**-Hannover: **Die Bedeutung der Röntgenstrahlen für die Lehre von der angeborenen Hüftverrenkung.**

M. H.: Es gibt in der orthopädischen Chirurgie kein Leiden, das durch die Röntgensche Entdeckung so beeinflußt worden ist, wie die angeborene Hüftverrenkung. Diesen Satz will ich durch meine Projektionen Ihnen zu beweisen versuchen, denn die 60 Bilder, die ich Ihnen vorführen werde, sind ausgewählte Typen aus meinem verhältnismäßig großen Material, es sind Bilder, die sowohl für die Diagnosenstellung, wie auch für die pathologische Anatomie und Ätiologie und endlich maßgebend für mein therapeutisches Handeln und die erreichten Erfolge gewesen sind.

Wenn auch im allgemeinen für einen Facharzt die Diagnose der angeborenen Hüftverrenkung keine sehr schwierige ist, da es bekanntlich eine Reihe klinischer Zeichen gibt, die mit großer Sicherheit dies Leiden erkennen lassen, so kommen doch bisweilen Fälle vor, wo selbst dem Geübtesten die Differentialdiagnose zweifelhaft ist.

Ein hervorragender Autor, nämlich Kirmisson, stellte z. B. eines der wichtigsten diagnostischen Merkmale, die Verschieblichkeit der Trochanterspitze gegen die Spina in Abrede. Durch die Röntgenuntersuchung haben wir erfahren, warum Kirmisson zu diesem Irrtum kam.

Sie sehen hier das Bild der einseitigen Coxa vara, den Hochstand der Trochanterspitze, die spitzwinklige Knickung des Schenkelhalses zum Schenkelschaft, und in der epiphysen Linie des Kopfes sehen Sie eine unregelmäßige Zackung, den Sitz der Erkrankung, die Ursache der Verbiegung. Diese eigentümliche Mißbildung ist erst durch die Röntgensche Entdeckung festgestellt worden, und damit eine Krankheitsform gefunden, die Kirmisson sicher noch zur angeborenen Hüftverrenkung rechnete.

Auf dem nächstfolgenden Bilde sehen Sie eine noch seltenere Krankheit des Hüftgelenks, die ebenfalls erst durch die X Strahlen genauer studiert wurde. Das eine Hüftgelenk macht den Eindruck, als habe vor Jahren eine Reposition der angeborenen Hüftverrenkung stattgefunden, als habe sich die Pfanne dabei etwas zu hoch, exzentrisch, ausgebildet. Es handelt sich aber um eine Osteomyelitis des Hüftgelenks. Auch diese Krankheit kann in ihren Folgezuständen sehr leicht für eine angeborene Hüftluxation angesehen werden. Aber nicht bloß diese genannten Krankheiten, sondern die gewöhnliche Rhachitis, die nur zu einer leichten

Verbiegung der Schenkelhälse geführt hat, macht bisweilen durch den watschelnden Gang, den die Kinder annehmen, die Diagnose nicht leicht. Das Bild, das ich Ihnen jetzt zeige, sichert natürlich sofort die Diagnose. Diese Beispiele mögen genügen, den diagnostischen Wert der Röntgenstrahlen für die angeborene Luxation der Hüfte Ihnen zu zeigen.

Über die Entstehung der angeborenen Hüftluxation ist vor und nach der Röntgenschen Entdeckung sehr viel theoretisiert worden. Es wurde jedoch durch die an zahlreichen Röntgenplatten angestellten Beobachtungen nachgewiesen, daß keine Gründe für die Annahme irgend einer Theorie vorlagen. Es wurde nachgewiesen, daß die Dollingersche Theorie von der frühzeitigen Verknöcherung des Y-förmigen Knorpels, die ein Zurückbleiben der Pfanne im Wachstum bedingte, nicht haltbar sei, weil stets der Y-förmige Knorpel auf guten kindlichen Röntgenogrammen gefunden wurde. Es wurde nachgewiesen, daß die Grawitzsche Theorie falsch sei, nach der die Luxation durch ungenügende Knochenproduktion der Knorpelfuge zustande komme. Gerade die Knochenproduktion in der Nähe der Knorpelfuge ist stärker als an der nicht luxierten Seite. Für die Theorien, welche in Traumen oder raumbeengenden Momenten die Ursache suchen, konnte gar keine Stütze gefunden werden. Doch darin war die Röntgenuntersuchung positiv, daß sie uns genauen Aufschluß über die Form und Lage der das Hüftgelenk konstituierenden Teile brachte.

Auf den drei folgenden Bildern werden Sie erkennen, daß Veränderungen aller das Gelenk zusammensetzenden Teile vorlagen.

Auf dem ersten Bilde sehen Sie den kleinen Kopf, der lateral vom Becken steht. Er ist bedeutend kleiner als der der andern Seite, Sie sehen, auch die Form des Halses ist eine andere, dagegen die des Schaftes, abgesehen von einer Volumverminderung, die gleiche. Die Trochanteren stehen beide an richtiger Stelle. Sie sehen an der Pfanne das schräg aufsteigende obere Pfannendach, die darüber befindliche Gleitfurche. Sie erkennen auch, daß die die Pfanne konstituierenden Teile anders gebildet sind als auf der gesunden Seite. Der Knochenschatten, welcher von der unteren Gegend des Os ischii entworfen wird, ist etwa nur $^2/_3$ so breit wie an der gesunden Seite. Dagegen ist der Knochenschatten der Pfannengegend, die vom Os ilei und Os pubis gebildet wird, breiter und dicker als an der andern Seite. Endlich sehen Sie, daß die Knorpelzone zwischen den beiden Schambeinästen an der kranken Seite viel breiter ist als an der gesunden Seite. Ein Verhalten, das Sie bei jeder einseitigen Luxation finden können, und das sie besonders schön auf dem nächstfolgenden Bilde angedeutet finden. Aber auch wenn Sie die gesunde Pfannengegend ansehen, so werden Sie ein ganz anderes Verhalten und Aussehen finden als z. B. auf Bildern von ganz gesunden Kindern. Sie sehen, daß die Pfanne weit flach ist, das obere Pfannendach ist nicht so scharf abgesetzt vom Os ischii. Diese Veränderungen wies ich vor sechs Jahren zuerst nach, sie haben Bestätigung durch Hoffa, Vogel, Joachimsthal gefunden. Ich bin nun heute noch in der Lage, Ihnen das Bild einer zehnjährigen Patientin zu zeigen, die an einseitiger Luxation leidet, bei der sowohl Pfanne, wie Kopf und Hals einen Eindruck machen, als stammten sie von einem luxierten und dann reponierten Gelenk her. Sie sehen die zerklüftete Pfanne, den nicht scharf ausgesprochenen oberen Pfannenrand. Sie sehen den tellerförmigen Kopf, der von seiner Epiphysenlinie etwas lateralwärts abgedrängt ist. Sie erkennen den kurzen Hals. M. H.! Diese Veränderungen, die auch die gesunde Seite erkennen läßt, deuten doch mit aller Sicherheit darauf hin, daß wir es mit einem Vitium primae formationis aller das Gelenk zusammensetzende Teile zu tun haben. Damit kommen wir zurück auf die zuerst von Paletta 1785 ausgesprochene und später von Ammon wieder aufgenommene Mißbildungstheorie. Im Grunde genommen haben wir die letzte Ursache dadurch ja nicht aufgefunden, aber unsere Vorstellung ist doch wenigstens bis zu einem gewissen Grade befriedigt worden. Wenn man sich auf diese Theorie einigt, kann man auch ganz gut sich erklären, daß der Kopf in vielen Fällen sicher niemals in der Pfanne drin gestanden habe, daß er niemals durch ein direkt wirkendes mechanisches Moment „luxiert" worden ist, sondern daß die untere Gegend der Pfanne durch Hyperplasie den Kopf ganz allmählich intra uterin vom unteren Quadranten der Pfanne abgeschoben hat, während der obere Quadrant der Pfanne infolge seiner Hypoplasie den Kopf nicht hat aufnehmen

können. M. H.! Zu diesem Einblick in das Wesen der angeborenen Hüftverrenkung wären wir ohne die Röntgenstrahlen so bald sicherlich nicht gekommen.

II. Wenden wir uns nun zu den Formen der angeborenen Verrenkung.

Während man vor der Röntgenära im allgemeinen der Ansicht war, daß die angeborene Luxation eine iliacale sei, daß also der Kopf hinten auf der Darmbeinschaufel stehe, hat die Röntgenuntersuchung gezeigt, daß das durchaus nicht immer der Fall ist. Lange ist wohl der erste gewesen, der mit besonderem Nachdruck auf Grund manueller genauer klinischer Untersuchungen, die er durch das Röntgenogramm kontrollierte, darauf hinwies, daß wir je nach dem Stande des Schenkelkopfes verschiedene Formen unterscheiden müßten. Betrachten Sie das Bild dieser einseitigen Luxation, so sehen Sie, daß der Kopf nicht hinter der Beckenschaufel, sondern neben der Beckenschaufel steht. Durch Palpation weist man ihn außerdem vorne nach. Diese Form nennen wir die suprakotyloideale Form. Denken Sie sich eine Linie durch die Y-förmigen Knorpel gezogen, so trifft diese den oberen Pol des gesunden Kopfes. An der luxierten Seite jedoch steht der Kopf bedeutend höher. Von dieser Form ausgehend, können wir zur vollständigen Luxatio iliaca einerseits wie zur Normalstellung des Kopfes anderseits Übergänge feststellen. So sehen Sie hier auf dem Bilde eine einseitige Luxatio iliaca. Die Beckenschaufel deckt den Schatten des Kopfes etwa bis zur Epiphysenlinie. Nach dem normalen Zustande mehr hinneigend, aber immer noch eine typische Luxation darstellend ist, dagegen dies Bild, auf dem Sie den oberen Kopfpol noch hoch über dem Knorpelspalt stehen sehn; die Kopfepiphysenlinie steht etwa in gleicher Höhe mit dem Knorpelspalt. Ein Teil des Kopfes scheint unter dem Pfannendach zu steheu. Denken Sie sich den Kopf noch etwas tiefer stehend, so sind wir bei dem Bilde der Subluxatio congenitalis coxae angelangt.

M. H.! Noch besser können Sie die Formverschiedenheiten bei der doppelseitigen Luxation sehen.

Dies Bild stammt von einer 18monatlichen Patientin. Es war die Diagnose auf einseitige Luxation gestellt. Das Röntgenogramm stellte den Fall klar. Sie sehen an der einen Seite die Pfanne leer, den Kopf daneben stehend, an der andern Seite den Kopf bedeutend höher stehend. Sie sehen die Differenzen in der Kopfgröße, Sie sehen die Differenzen in der Schaftwinkelbildung. Man sollte meinen, die Reposition sei in diesem Falle eine leichte und sie sei an der Seite, wo der Kopf nicht so hoch stände, leichter als an der andern Seite. Nun die Reposition war an beiden Seiten leicht. Die Retention jedoch an der scheinbar leichten Seite bedeutend schwieriger. Doch davon später. Im Gegensatz zu dieser scheinbar beginnenden Form sehen Sie jetzt eine doppelseitige, dem iliacalen Typ sich sehr nähernde. Und doch erkennen Sie sofort die Verschiedenheit beider Seiten. Während an der einen Seite der Kopf hinter der Beckenschaufel steht, steht er an der andern Seite zwar gerade so hoch, aber noch neben der Beckenschaufel. Auch die Pfannen sind beiderseits nicht gleich. An der einen Seite ist der untere Quadrant der Pfanne viel breiter und dichter als der entsprechende der andern Seite. Auch in diesem Fall war die Seite mit iliacaler Kopfstellung besser zu retinieren als die andere. Einen ausgeprägten doppelseitig iliacalen Fall zeigt das nächste Bild. Ich zeige es Ihnen hauptsächlich, um Ihnen die Verschiedenheit der coxalen Enden zu demonstrieren. Trotzdem beide Schenkel in Normalstellung d. h. mit nach aufwärts schauender Patella abgebildet wurden, sehen Sie den Formenunterschied. Der Trochanter minor an der einen Seite steht mehr medialwärts links wie rechts, d. h. es hat eine Torsion des oberen Femurendes nach vorn stattgefunden, das ist die berühmte von Schede gefundene „Anteversion". Daran, daß schon die Lage des Trojanter minor eine andere ist, sehen Sie, daß auch er schon an der Drehung teilgenommen hat, daß also die Anteversion nicht allein den Kopf und Hals sondern überhaupt die obere Schenkelschaftpartie betrifft. Infolge dieser Anteversion erscheint das Bild vom Schaftwinkel, vom Schenkelhals und Kopf natürlich anders als auf der andern Seite. Das folgende Bild zeigt einen noch bedeutenderen Höherstand beider Köpfe, aber die Verbiegung ist hier nicht so hochgradig wie auf den früheren Bildern. Sie sehen, trotzdem auch hier beide Seiten verschieden, und zwar ist das eine Femur beträchtlich stärker als das andere. Ob es ein Zufall ist, daß gerade an der Seite, wo das Femur schwächer ist, eine Defektbildung sowohl

des Os ischii in seiner Kreuzbeinsynostose wie auch des obersten Kreuzbeinwirbels vorliegt, möchte ich nicht entscheiden. Ich wollte Ihnen das Bild aber zeigen, weil ich einen solchen Defekt noch nicht gesehen habe und weil er auch wieder ein Beweis ist für die Ammonsche Theorie von der Mißbildung als Ursache der Luxation. Endlich zeige ich Ihnen noch ein Bild einer doppelseitigen Luxation, das aus dem Grunde interessant ist, weil es den Eindruck erweckt, als sei die eine Seite behandelt worden. Das ist aber nicht der Fall. Es handelt sich um ein 8jähriges Mädchen, dessen Schwester einseitig mit gutem Erfolg von mir reponiert war. Auch diese Kleine ging genau wie eine einseitige. Da es an Morbus Basedow litt und die erste Narkose große Schwierigkeiten machte, mußte ich von einer Behandlung absehen.

Aber wohl kaum eins der Bilder zeigt Ihnen die Formverschiedenheit so gut wie gerade dieses.

M. H.! Wenn ich mich jetzt zu den therapeutischen Bestrebungen wende, die durch das Röntgenverfahren modifiziert wurden, so muß ich Ihnen zunächst einige Bilder zeigen, aus denen mir mit großer Sicherheit das hervorzugehen scheint, worauf man den allergrößten Wert legen muß, wenn man überhaupt eine Heilung erreichen will.

Das sind die Formharmonien zwischen Kopf und Pfanne. Je größer die Kongruenz beider, desto leichter wird eine dauernde Heilung sein. Je größer jedoch ihre Inkongruenz, desto schwieriger die Heilung, desto vorsichtiger die Behandlung. — Die Blendentechnik hat uns nun in die Lage gesetzt, möglichst gute Strukturbilder von Kopf und Pfanne zu bekommen. Da aber die Pfannen und Köpfe ganz jugendlicher Formen noch zu viel Knorpelumkleidung haben, so ist es zweckmäßiger, etwas ältere Hüftgelenke zur Beobachtung zu benützen. Ich zeige Ihnen deshalb zunächst 2 Blendenbilder einer doppelseitigen 12jährigen Luxation und eins einer 13jährigen. Auf dem ersten Bilde sehen Sie einen sehr gut ausgebildeten Kopf, Hals, einen normalen Schaftwinkel. Der Kopf steht tief in der Gleitfurche oberhalb der Pfanne. An der Pfanne selbst kann man kaum eine Tiefe erkennen. Besonders auffallend ist jedoch die ungemein geringe Ausbildung des oberen Pfannendaches. Wir müssen uns bei Betrachtung dieser Bilder doch sagen, daß keine große Kongruenz vorhanden ist, und daß, wenn überhaupt die unblutige Retention bestehen bleiben soll, durch die Behandlung erst eine Vertiefung der Pfanne und die Schaffung eines oberen Pfannendaches vor sich gehen muß.

Betrachten Sie dagegen die andere Seite, so fällt Ihnen zuerst der große Formunterschied auf. Dieser ist am meisten bei der Pfanne in die Augen springend. Sie sehen eine sehr große, weite Pfanne, Sie sehen, daß der obere Quadrant der Pfanne jenseits des Y-förmigen Knorpels in zwei Abteilungen geteilt ist. Sie können einsehen, daß, wenn in diesem Fall die Reposition gelingt, die Garantie für eine Retention eine viel größere ist. Sie werden aber auch einsehen, daß wir in diesem Fall leicht durch eine Scheinreposition getäuscht werden können, indem der Kopf in den obersten Quadranten der Pfanne einschlüpft, dort bei Abduktion und Außenrotation gut feststehen wird und das Bild der gelungenen Reposition erwecken kann. Ähnlich sehen Sie die Verhältnisse auf dem folgenden Bild, nur ist hier der obere Quadrant nicht ganz so weit. In diesen Fällen ist mir nun zwar Reposition und Retention gelungen, wie Sie nachher sehen werden, ich mußte Ihnen aber hier an dieser Stelle die Bilder zeigen, damit Sie die Scheinrepositionen und die Folgen dieser Scheinrepositionen verstehen. Auf dem folgenden Bilde sehen Sie eine solche Scheinreposition im ersten Verband. Der Kopf steht nicht zentral in der Pfanne, sondern etwas höher gegen den oberen Quadranten gepreßt. Die beiden folgenden Bilder zeigen dasselbe in verminderter Abduktion. Bei dem ersten Bild, das noch die Folgen der verhängnisvollen Außendrehung zeigt, ist noch keine bedeutende Verschiebung des Kopfes nach oben eingetreten, beim folgenden jedoch ist der Kopf schon viel höher gerutscht, und es sieht aus, als wenn der Trochanter major sich in die Pfanne versetzt hat. Ob das der Fall ist, oder ob der Trochanter vor oder hinter der Pfanne steht, kann man natürlich nicht sagen. Das ist der erste überhaupt von mir behandelte Luxationsfall, der dem Bilde nach denkbar ungünstig ist, funktionell aber ein verhältnismäßig gutes Resultat gegeben hat. Die Eltern waren jedenfalls mit dem Erfolg so zufrieden, daß ich auch ihr zweites später geborenes Kind, das ebenfalls eine Hüftluxation hatte, behandeln mußte. Aber von einer Heilung

kann gar nicht die Rede sein. Ich muß Ihnen, um dies noch weiter auszuführen, einige Bilder zeigen von solchen Scheinrepositionen, die nicht von mir, sondern von anderer Seite ausgeführt wurden, damit Sie sehen, was einige Jahre später aus solchen Scheinrepositionen wird. Sie sehen hier das Bild eines jetzt 13jährigen Mädchens, das gerade vor 10 Jahren reponiert wurde. Jetzt besteht eine Verkürzung von 6—7 cm. Das obere Pfannendach ist ganz abgerieben, so daß die Pfanne wie eine flache Linie vom unteren Quadranten bis zur Spina verläuft. Noch schöner sehen Sie diese Verhältnisse an dieser doppelseitigen vor etwa 5 Jahren scheinbar reponierten Hüfte. In diesen beiden Fällen hätte es natürlich, abgesehen von dem Alter der Kinder, gar keinen Wert gehabt, wieder zu reponieren, denn bei solch abgeschliffenem Pfannendach ist keine Festigkeit zu erreichen. Ich sah daher hiervon ab. Anders liegt es mit dem Bilde des folgenden Falles.

Dieses doppelseitig leidende, jetzt 11jährige Mädchen wurde vor 7 Jahren alio loco reponiert; eine Röntgenuntersuchung fand niemals statt, bis es vor einem Jahr wegen ihres auffallend schlechten Ganges mir zugeführt wurde und ich die folgenden Tatsachen erhob. An der einen Seite steht der Kopf zu $^1/_3$ fast unter dem oberen Pfannenquadranten. Die eigentliche Pfanne ist jedoch leer. An der andern Seite ist die gut ausgebildete Pfanne leer. Der Kopf steht hoch in der Gleitfurche und läßt sich hin und her schieben. Sie sehen in der Pfanne auch hier wieder die zwei Etagen der oberen Quadranten der Pfanne. Auf Grund der Bilder versuchte ich die Reposition, sie gelang. Und nicht bloß die Reposition, sondern auch die Retention. Das 11jährige Kind ist seit einem halben Jahr jetzt frei von Gips und der Kopf nicht reluxiert. Sie sehen es auf dem folgenden Bilde, das die eine jetzt gut reponierte Seite, die deutlich konzentrische Einstellung des Kopfes zeigt.

M. H.! Bevor ich Ihnen jedoch eine weitere Serie von Repositionen und Retentionen zeige, die ich erzielte, muß ich noch auf eine Behandlungsart eingehen, die direkt eine Folge der durch Röntgenstrahlen gewonnenen Befunde wurde. Mein früherer, leider zu früh verstorbener Chef hatte die Anteversion des Schenkelhalses gefunden. Und er sah hierin den Grund für die so häufigen Reluxationen. Er wollte diese Anteversion operativ beseitigen, dadurch, daß er nach gelungener Reposition osteotomierte und das untere Bruchstück des Femur in die Normallage, Patella nach vorn, drehte, während er das obere durch einen in den Trochanter getriebenen Nagel in Einwärtsstellung fixierte. Die Anatomie scheint nun allerdings für dies geniale Schede'sche Vorgehen zu sprechen. In einigen Fällen erzielte Schede auch zweifellos gute Erfolge damit. Aber der Prozentsatz der Heilungen stieg doch nicht so an, wie man hätte erwarten müssen, wenn die Anteversion wirklich das größte Hindernis für die Heilung sei. Es hätten dann tatsächlich nach Beseitigung der Anteversion alle Fälle geheilt werden müssen. Das ist jedoch nicht der Fall gewesen. Ich zeige Ihnen hier ein solches Bild. Sie sehen noch die Spuren der Nagelung auf der Platte. Von einer Heilung kann nicht die Rede sein. Der Grund für den Mißerfolg liegt eben darin, daß die Vorbedingung für das Gelingen nicht erfüllt war, daß der Kopf nicht konzentrisch in der Pfanne steht. Sie sehen auch hier wieder die obere Etage des oberen Pfannendaches. Es ist natürlich klar, daß, wenn der Kopf hier zu stehen kommt, und in Innenrotation fixiert wird, selbst die nachherige Beseitigung der Anteversion das Emporgleiten des Kopfes nicht hindern kann. Aus allem, hoffe ich, haben Sie die Überzeugung bekommen, wie wichtig die wahre Reposition ist und woher es kommt, daß wir namentlich in den Anfängen der Luxationsbehandlung so viele Enttäuschungen erlebten.

Ich werde Ihnen jetzt eine größere Reihe von wirklichen Repositionen zeigen und endlich noch eine größere Reihe von dauernd geheilten Fällen, dabei werde ich Ihnen noch kurz mitzuteilen haben, wie die Kontrolle durch das Röntgenogramm mein therapeutisches Handeln beeinflußt.

Betrachten Sie dies Bild einer einseitigen Hüftluxation, das nach dem ersten Verbandwechsel aufgenommen ist.

Sie sehen, der Kopf steht direkt in der Pfanne, der zwischen Kopf und Pfanne sichtbare Knorpelspalt ist sehr gering. Steht der Kopf so fest in der Pfanne, dann wird ein ein-

facher gut angelegter Gipsverband genügen um die Fixation zu gewährleisten, Sie werden dann auch — vorausgesetzt, daß das obere Pfannendach einen guten Halt bietet, mit einer sehr kurzen Fixationsperiode ohne weitere Verbände etwas Vollkommenes erreichen, wie Ihnen Joachimsthal früher schon oft bewiesen hat und auch heute noch wieder zeigte. Betrachten Sie dagegen das nächste Bild, das von einem 3jährigen Kinde stammt. Auch hier steht der Kopf vis-à-vis der Pfanne. Nach der näheren Untersuchung, nach den Beobachtungen bei der Reposition unterliegt es keinem Zweifel, daß der Kopf in der Pfanne steht. Und doch werden Sie sofort an dem Bilde sehen, ist der Kontakt zwischen Kopf und Pfanne kein inniger. Würden wir also hier den Verband genau so anlegen wie im vorigen Fall, so würde, günstiger Verlauf vorausgesetzt, am Ende des ersten Verbandes der Kopf noch genau so stehen, meist tritt aber durch die Bewegung eine reluxation ein. Es bedarf also meines Erachtens jetzt weiter keines Beweises, als den Vergleich dieser Bilder, um zu sagen, daß die Behandlung eine andere sein muß. Da wir aber ohne Röntgenogramm diesen Befund nicht erheben können, so ergibt sich für die Behandlung die wichtige These, daß nach jeder Reposition vor Entlassung des Kindes, vor dem Anlegen des Dauerverbandes immer durch Röntgenuntersuchung festgestellt werden muß, wie das Verhältnis des Kopfes zur Pfanne nach der Reposition sich gestaltet hat. In diesem letzten Fall muß mein Gipsverband keine bloße Hülse sein, die das Gelenk fixiert, sondern es muß ein Mittel sein, das den Kopf und Pfannenkontakt noch inniger werden läßt. Man muß demnach seine Bindenturen so wirken lassen, daß der Kopf tief in die Pfanne gepreßt wird oder man muß nach einiger Zeit den Knieteil des Verbandes abschneiden und durch eine Zugvorrichtung ersetzen, wie sie Dreesmann zuerst angab. Dasselbe zeigen Ihnen die Bilder von zwei doppelseitigen Fällen. Das eine Bild den intimen Pfannenkontakt, das andere noch ein weiteres Klaffen. M. H.! Nun soll man sich nicht entschuldigen und sagen, der Spalt zwischen Kopf und Pfanne ist alles Knorpel, das Kind ist noch zu jung, sondern man soll lieber sagen — in diesem Falle nützt seine einfache Fixation nicht, sondern ich muß den Gipsverband als Pressionsmittel auffassen, sonst erreiche ich nichts. Daß Sie endlich auch beurteilen können, ob der gewählte Abduktionsgrad richtig ist, möge Ihnen diese doppelseitige Luxation zeigen, die in starker Überabduktion in den Verband kommen sollte, eine Überabduktionsstellung, wie sie von Ludloff, Lorenz usw. bisweilen empfohlen wird. Sie ist unzweckmäßig, weil der Kopf zu weit nach dem unteren Pfannenquadranten hingedrängt wird. Sie würde nur dann Sinn haben, wenn der untere Pfannenquadrant ganz flach ist und das ihm zufallende Kopfsegment nicht auffassen kann. In diesem Falle aber nützt die Überabduktion auch nur dann, wenn sie mit einer Pression des Femur gegen die Pfanne in Verbindung eingeleitet wird. Eine solche Verbandanlegung ist aber nicht ganz leicht.

Zum Schluß dieses Abschnittes will ich Ihnen noch die Bilder von dem 11jährigen doppelseitig luxierten Mädchen zeigen, — abgeblendet. Sie sehen eine wirklich konzentrische Einstellung sowohl an der einen wie an der andern Seite, und doch sehen beide Seiten verschieden aus, das kann uns nicht wundern, wenn Sie sich der Bilder vor der Reposition entsinnen. Sie sehen, daß der Trochanter major an der einen Seite dem Tuber ischii näher steht als auf der andern Seite. In diesem Fall sagt mir wieder das Röntgenogramm, daß ich bei Verminderung der Abduktion sehr vorsichtig sein muß und leichte Flexion eintreten lassen muß, weil sonst der Kopf aus der Pfanne herausgehebelt werden kann. Das folgende Bild stammt von einem 6jährigen Knaben, es zeigt sehr hübsch die Ausfüllung der unteren Pfannenquadranten; und wieder das nächste Bild von einem neunjährigen Mädchen, das ich vor 5 Monaten reponierte, nachdem es schon früher erfolglos behandelt war. In diesem Fall steht der Kopf etwas höher noch, aber seine Mitte genau vis-à-vis dem Y-förmigen Knorpel. Wenn nun gegen diese Stelle eine dauernde Pression stattfindet, so muß doch die Kopf- und Pfannenkongruenz erreicht werden. Diese wird aber in so ungünstigen, früher schon reluxierten Fällen durch einen Gipsverband, der nur als Hülse dient, nicht erreicht.

M. H.! Zum Schluß habe ich Ihnen nun noch 22 Platten von geheilten Fällen zu

zeigen. Und zwar ist das eine Bild, was ich Ihnen zuerst zeige, eine blutige Heilung. Ich stelle es an die Spitze, damit Sie den Unterschied erkennen zwischen gut geheilten blutigen und gut geheilten unblutigen Fällen. Sie sehen, die Pfanne ist trichterförmig vertieft mit helmkammartigem exostotischen Rande versehen. Ein Gelenkspalt ist nicht zu erkennen, Kopf und Hals sind reduziert. Funktionell besteht in diesem Falle fast vollständige Steifheit Auf dem nächsten Bild hingegen, das vor vier Jahren unblutig reponiert wurde, sehen Sie den Gelenkspalt deutlich, er ist nur wenig breiter als auf der gesunden Seite. Der Kopf ist völlig von der Pfanne gedeckt. Funktionell besteht völlig tadelloser Gang, der sich in nichts von dem eines normalen Kindes unterscheidet. Klinisch-anatomisch ist nur noch ein geringerer Oberschenkelumfang nachzuweisen, das einzige Moment, aus dem der erfahrene Beobachter die erkrankt gewesene Seite erkennen kann. Fast ganz ähnlich, nur einen nicht ganz so steil gestellten Schenkelhals zeigt das nächste Bild, das von einem vor zwei Jahren geheilten Mädchen stammt. Ich hatte Gelegenheit, dies Kind vor einiger Zeit dem ärztlichen Verein in Hannover zu demonstrieren. Die Fachkollegenkonnten nicht feststellen, welches die kranke Seite gewesen war. Eine nicht ganz so ideale Pfannenbildung aber funktionell tadelloses Resultat zeigt Ihnen das folgende Bild, das von einem 1902 reponiertem Fall stammt. Reluxation ist zwar nicht eingetreten, aber ich wage hier nicht eine dauernd günstige Prognose zu stellen. Das folgende Bild zeigt einen Fall, der nach Joachimsthalscher Fixationszeit geheilt entlassen wurde, seit einem Vierteljahr frei geht. Es wurde vor 14 Tagen dem ärztlichen Verein in Hannover demonstriert. Der Gang war so gut, daß wieder nicht die erkrankte Seite festgestellt werden konnte. Dasselbe zeigt der folgende einseitige Fall, ebenfalls vor zwei Jahren reponiert und seitdem retentiert. Weniger gut retiniert sind die beiden folgenden Fälle geblieben. Das eine ist seit einem Jahre frei, geht jedoch etwas auswärts. Die Pfannenbildung ist leicht exzentrisch. Ähnlich das Bild von diesem jetzt 6jährigen Mädchen, das vor drei Jahren reponiert wurde. Ich wandte damals noch nicht meine Pressionsgipsbinde an. Es ist zwar zu einer Feststellung des Kopfes, aber unter dem oberen Quadranten gekommen. Das folgende Bild der doppelseitigen Luxation stammt von einer im vorigen Jahr reponierten. An der einen Seite ist absolut konzentrische Pfannenbildung eingetreten, auf der andern Seite auch, doch ist hier die Pfanne weiter, ausladender geworden. An der Seite, wo die Pfanne konzentrischer ist, steht das Becken gesenkt, doch hat sich der Kopf tiefer einbohren können. Noch interessanter ist das jetzt folgende Bild einer doppelseitigen Luxation, bei der ich die eine Seite vor vier Jahren reponierte, während mir die Einrenkung der andern Seite nicht gelang. An der einen Seite sehen Sie den Kopf medialwärts etwas abgeplattet, das obere Pfannendach nur wenig abgeschrägt, der Kopf steht völlig fest in der Pfanne. Drei Jahre später glückte mir auch die Reposition der andern Seite. Sie sehen aber, trotzdem die Köpfe beiderseits völlig gleich hoch stehen, wie stark die Inkongruenz von Kopf und Pfanne an dieser Seite ist, eine weit ausladende flache Pfanne und ein kleiner dreieckiger Kopf, der etwa nur $^1/_5$ so groß ist wie der der andern Seite. Damit Sie den Unterschied gegen den Zustand vor der zweiten Reposition sehen, zeige ich Ihnen noch das dazugehörige Bild (H. Becker). Ich schließe mit der Demonstration von fünf einseitigen Fällen, die alle tadellos retiniert sind, und deren genaue Betrachtung jedoch stets gewisse Differenzen erkennen läßt, die entweder Weite der Pfanne, Kleinheit des Kopfes, Steilstellung des Schenkelhalses, wellige Zackung des Kopfes erkennen lassen. Eigentümlichkeiten, über die Sie vorhin schon durch Herrn Professor Joachimsthal genauer orientiert wurden.

Wenn es mir gelungen ist, Ihnen zu zeigen, wie wichtig die Röntgenstrahlen für die Lehre von der angeborenen Hüftverrenkung sind, wie sie namentlich auch unser therapeutisches Handeln beeinflussen müssen, um zu einwandsfreien anatomischen Resultaten zu gelangen, dann habe ich meinen Zweck erreicht. Ich darf wohl zum Schlusse es aussprechen, daß nächst den Männern, die wie Lorenz, Hoffa und Schede, mit kühnem Mute zuerst die Heilung der angeborenen Hüftluxation anstrebten und erreichten, unser Dank auch Röntgen gebührt, der uns durch seine Entdeckung den Weg zu weiterem Arbeiten auf diesem so segensreichen Gebiete wies.

27. Herr **Sträter**-Aachen: **Über Schädel- und Nierenaufnahmen.**

Die ersten Bilder, die ich Ihnen vorführe, zeigen normale Kopfaufnahmen. Ich möchte bei dieser Gelegenheit nicht unerwähnt lassen, daß noch in jüngster Zeit die Behauptung aufgestellt worden ist, man könne vom Kopf der Lebenden keine vollständig scharfen Bilder erhalten, da eine absolute Ruhigstellung des Kopfes nicht möglich sei. Das ist nach meiner Erfahrung unrichtig. Genau wie man eine Hand, einen Fuß, ein Knie vollständig ruhig stellen kann, so kann man auch den Kopf ruhig stellen, und die der Platte naheliegenden Teile zeigen bei guten Aufnahmen dieselbe Schärfe wie z. B. bei Handaufnahmen. Dieselbe Schärfe! Nicht denselben Kontrastreichtum. Den letzteren zu erzielen ist unmöglich, da starke Weichteilmassen, vor allem das Gehirn, die Kontraste verringern, nicht aber die Schärfe. Allerdings ist nach meinen Erfahrungen die unpraktischste Stellung, welche man Patienten bei Kopfaufnahmen geben kann, diejenige im Sitzen, mag dieselbe auch zur Orientierung manche Vorteile bieten. Beim Sitzen wirkt die Wirbelsäule auf den Kopf wie ein elastischer Stab, der ihn trotz aller Feststellungsvorrichtungen während der Aufnahme — die doch immerhin eine oder mehrere Minuten dauert —, hin und her bewegt.

Vorbedingung, eine scharfe Kopfaufnahme zu erhalten, ist daher zunächst das Ausschalten der Bewegungen der Wirbelsäule und dies ist leicht zu erreichen, wenn man den Patienten hinlegt. Darauf muß man den Kopf durch geeignete Hilfsmittel fixieren. Sandsäcke sind deswegen nicht praktisch, weil sie einem Drucke leicht nachgeben und außerdem die Platte verdecken. Ich bediene mich dreier oder vier Kopfpelotten, wie ich sie im VII. Bande der Fortschr. auf d. Gebiet d. Röntgenstr. angegeben habe, außerdem der Kompressionsblende.

Demonstration des Schädels eines Erwachsenen, eines noch nicht 5jährigen und eines 7jährigen Kindes.

Bei den Röntgenogrammen bitte ich auf den Gehirnschatten zu achten. Die Gehirnmasse zeigt ja auf der Platte keinerlei Zeichnung, jedoch wohl einen Schatten, und zwar nimmt dieser mit der Größe des Gehirndurchmessers zu, so daß man bei Seitenaufnahmen des Schädels eine Zunahme des Schattens vom frontalen Teil zu den Seitenwandbeinen feststellen kann. Seine größte Dichte erreicht der Schatten annähernd in der Gegend der Tubera parietalia und nimmt nun zum Hinterhaupt wieder ab. Gehirntumoren lassen sich zur Zeit nur dann feststellen, wenn ihre Durchgängigkeit für Röntgenstrahlen von der der Gehirnmasse abweicht.

Demonstration des Schädels eines 7jährigen Knabens, der einen 7 cm langen Griffel im Schädel liegen hat und außerdem eine dunkle Stelle zeigt, die ihrer Lage und Größe nach genau einem Abszeß entspricht, der durch Herrn Professor Marwedel im Luisenhospital zu Aachen operiert wurde. Demonstration von Nierenaufnahmen, bei welchen die Konturen der Niere sichtbar sind.

---

28. Herr **Albers-Schönberg**-Hamburg: **Demonstration zweier ägyptischer Mumien.**

Die erste demonstrierte Mumie wurde dem ethnographischen Museum in Hamburg von dem Kaiserlichen Gesandten und bevollmächtigten Minister in Kairo Rücker-Jenisch geschenkt. Sie zeichnet sich durch ungewöhnliche Größe (182 cm) aus. Die Mumienhüllen, welche von seltener Schönheit sind, zeigen in farbigen Darstellungen Szenen aus der ägyptischen Mythologie, welche auf den Tod Bezug haben. Ein Inschriftenstreifen gibt davon Kunde, daß die Mumie die eines Ammonspriesters Namens Maachon ist. Ferner ergibt sich aus den Inschriften, daß das Alter dieser Mumie 2800 Jahre beträgt. Der Tote lebte unter dem König Osorkon II. aus der 22. Dynastie, dessen Regierungszeit in die letzten Jahrzehnte des 10. vorchristlichen Jahrhunderts fällt.

Die Röntgenuntersuchung wurde zunächst zu dem Zweck gemacht, um festzustellen,

ob überhaupt ein Skelett in der Hülle enthalten sei. Bekanntlicherweise wird mit gefälschten Mumienhüllen, welche leer sind, in Ägypten ein schwunghafter Handel betrieben.

Der Thorax ist ausgefüllt mit einer undurchlässigen Masse, welche wahrscheinlich Konservierungszwecken dient. Die gleiche Masse findet sich im Becken. Die Form und Struktur der Knochen entspricht durchaus derjenigen der heute lebenden Menschen. Abweichungen können nicht nachgewiesen werden. Der Schädel zeigt eine außerordentlich edle Form. Bei der Aufnahme mit dem Gesicht auf der Platte lassen sich die beiden Lidspalten deutlich erkennen. Auch die Weichteile der Nase sind auf der Profilaufnahme ungemein genau zu differenzieren, allerdings in etwas plattgedrückter Form, was durch die straff anliegende Mumienhülle bedingt ist, ebenso ist die Zunge zu erkennen. Die Zähne sind fast sämtlich gut erhalten, aber stark abgeschliffen. Zahnfüllungen, wie solche häufig bei ägyptischen Mumien beobachtet werden, sind in diesem Falle nicht vorhanden. Über der Brust liegt ein sogenannter Skarabäus (Amulet), welcher dem Verstorbenen mitgegeben wurde. Mit größter Kunst ist der Penis konserviert, man erkennt deutlich den Schaft sowie die Glans und das Präputium.

Sodann zeigt Vortragender den Schädel einer ägyptischen Mumie, welcher sich durch besondere Konservierung der Weichteile auszeichnet. An ihm sind Spuren kräftiger Vergoldung noch nachzuweisen. Im Innern des Schädels erkennt man die Crista galli, die Sella turcica, sowie die Gefäßfurchen. Fast die ganze Halswirbelsäule befindet sich an dem Schädel und ist mit sämtlichen Einzelheiten gut erhalten.

---

29. Herr **P. Strafsmann**-Berlin: **Untersuchungen an Doppelmifsbildungen mit Röntgenstrahlen.**

Die Untersuchung von Doppelmißbildungen mittelst Röntgenstrahlen hat der Verfasser gelegentlich einer wissenschaftlichen Arbeit über die Doppelbildungen aufgenommen. Es ist bekannt, daß das Auftreten derartiger Verbildungen sehr selten ist. Die Präparate sind kostbar. Sie werden bei dieser Art der Untersuchung in keiner Weise für die Aufbewahrung zerstört, während die anatomische Präparation des Skelettes sie sehr verändert.

Die Bilder zeigen, daß keine Mißbildungen der einzelnen Hälften vorhanden sind, sondern daß zwei Anlagen gleich der des einzelnen Geschöpfes bestehen. Nur durch die mangelhafte Trennung haben sich verwachsene Zwillinge statt getrennter ausbilden können. Das behinderte Auseinanderwachsen zeitigt gewisse Skelettdeformitäten, die sich ohne weiteres aus der erzwungenen abnormen Haltung ergeben. Da die äußere Vereinigung der ursprünglich doppelten Keimanlage sehr früh erfolgt (wahrscheinlich schon in den allerersten Wochen der Schwangerschaft), so ist schon bei den jüngsten Doppelbildungen die definitive Gestalt angenommen. Natürlich werden durch die Nähe leicht abnorme Vereinigungen von noch nicht geschlossenen Spalten der Früchte, Verdrängung von Extremitäten und Schädel, Verkrümmung der Wirbelsäule usw. die Folge sein.

Die Entwicklung der beiden Anlagen kann eine gleiche oder ungleiche sein, die eine Frucht kann der anderen bis ins kleinste gleichen, verkümmert sein oder gar in die Größere eingeschlossen sein (Autosit und Parasit). Von der Stellung der Keimanlagen, der Nähe und der Richtung ihrer Achsen und der Möglichkeit des Auseinanderwachsens hängen Verbindungsart und Form ab. Auch am Knochensystem läßt sich nachweisen, daß nur gleichartige Gewebe miteinander verschmelzen. Doppelbildungen sind eben von dem ersten Auftreten der Doppelembryonalanlage weder vollkommen ursprünglich getrennt, noch verwachsen sie nachträglich miteinander; sondern zwei Anlagen entwickeln sich gewissermaßen miteinander, so frühzeitig verschmelzend, daß sie von einem kontinuierlichen Ektoderm umkleidet sind. Durch Keimmaterial verbunden, haben sie sich nicht genügend trennen können.

Zur Demonstration gelangen erstmals: von den Doppelbildungen mit mittlerer Ver-

einigung die verschiedenen Formen der sogenannten Thorakopagen. Die Übergänge von vier getrennten oberen beziehentlich unteren Extremitäten zu drei und zwei Extremitäten werden gezeigt: der rudimentäre dritte Arm, ferner die Bildung einer Doppelextremität. An dem Schattenbilde eines Doppelarms erkennt man besonders gut die Entstehung dieser merkwürdigen Bildung. Der Knochen des Oberarms besteht aus zwei mit den Epiphysen so verschmolzenen Brachien, daß eine Trennung — auch in dem Bau — nicht erkennbar ist. Die schmälere Diaphyse hat sich in dem gemeinsamen Integument noch so sondern können, daß ein Spalt zwischen den jederseitigen Knochen sichtbar ist. Am Unterarm besteht eine Doppelulna, die Radien sind getrennt, die Hände konnten sich frei in den Amnionraum hinein entwickeln, sie wurden augenscheinlich erst, nachdem die gemeinsamen Gliedmaßen durch ein Integument umhüllt waren, angelegt.

Die mit dem Epigastrium verschmolzenen Xiphopagen sind bekanntlich ärztlich trennbar. Es zeigt die Aufnahme, daß hier keine knöchernen Verbindungen vorhanden sind. Die Leberschatten konfluieren nicht. Sternopagen zeigen den Übergang der Lebern, vereinte Knochen und sind ärztlich nicht trennbar.

Es wird das Bild einer parasitären epigastrischen Doppelbildung gezeigt, welche nur durch einen dünnen Strang mit dem Autositen verbunden ist und intrauterin noch ganz abgeschnürt werden kann.

Weiterhin werden Durchleuchtungen der fötalen Implantationen oder des Heteradelphus demonstriert. Die Pathologie wird besprochen und aus den Schattenbildern wahrscheinlich gemacht, daß es sich hier um eine Verkümmerung der nicht sichtbaren Teile durch frühzeitigen Einschluß in den Autositen handelt.

Die Entstehung einer gemeinsamen Mundbucht (Cephalothorakopagen) und die eigentümliche Verdrängung des Hinterhaupts wird klar gelegt. Dadurch kommt eine der Gesichtslage ähnliche Form des Schädels zustande. Auch wird durch die innige Verschmelzung eine sekundäre Lordose der Wirbelsäule und Verschiebung der Extremitäten bedingt.

Die als Janusbildung bezeichnete Conjunctio superior läßt bei der Röntgenographie ohne weiteres erkennen, daß die Gesichter des Janus je aus den zwei Anlagen entstanden sind. Man sieht an dem Ansatz der Wirbelsäule und dem Verhalten der Augenhöhlen deutlich, daß die rechte Hälfte des Gesichtes der einen, die linke der anderen Frucht angehört.

Das Bild einer Doppelfrucht mit Hemicephalie wird gezeigt. Ferner wird nachgewiesen, daß der sogenannte Doppelkopf (Dicephalus), bei dem auf einem scheinbar einfachen Rumpf mit zwei unteren und zwei oberen Extremitäten ein doppelter Kopf sich befindet, im Schattenbilde als doppelte Anlage der Wirbelsäulen sich entpuppt.

Ähnliches gilt für die sogenannte hintere Verdoppelung. Beim Dicephalus, insbesondere weist die doppelte Anlage der Wirbelsäule, der Rücken, der dadurch abnorm wird und der zwischen den Köpfen gelegene Höcker auf die gleiche Entstehung aus zwei Anlagen, nicht auf die Teilung eines Axialgebildes hin. Der Doppelschulterhöcker ist aus den miteinander verschmolzenen Knochen der Scapulae entstanden.

Endlich werden einige tierische Mißbildungen gezeigt und nachgewiesen, daß in der Anlage der Doppelbildungen bei Menschen und höheren Säugetieren keine wesentlichen Unterschiede vorhanden sind. Jedenfalls spricht dies für eine sehr frühe Entstehung der Doppelbildungen.

Ausführlich sind die Ergebnisse der Untersuchungen, welche an dem Materiale des Pathologischen Museums der Königl. Charité (Direktor Geh. Med.-Rat Prof. Dr. Orth) gewonnen wurden, in dem Handbuche der Geburtshilfe von v. Winckel niedergelegt.

---

30. Herr **Eberlein**-Berlin: **Tierische Mifsbildungen im Röntgenogramm und einige andere Röntgenographien aus dem Gebiete der Tierheilkunde.**

Meine Herren! Einer der zahlreichen Vorteile, welche uns die Röntgenstrahlen bieten, besteht darin, daß sie das Studium der Mißbildungen wesentlich erleichtert und dasselbe erheblich gefördert haben. Während wir früher immer genötigt waren, die Mißbildungen zum Studium ihrer inneren Einrichtung zu zerlegen, die Knochen zu mazerieren usw., wobei die oft sehr wertvollen Präparate meistens mehr oder weniger zerstört wurden, können wir uns heute über die Beschaffenheit der Mißbildungen und namentlich über die Beschaffenheit des Knochenskeletts mit Hilfe der Röntgenstrahlen leicht und schnell Gewißheit verschaffen. Es ist daher auch möglich geworden, die wertvollen, konservierten und in den Museen aufgestellten Präparate ohne Nachteil für dieselben zu untersuchen und wissenschaftlich auszunützen.

In mehreren Fällen habe ich Gelegenheit gehabt, mit Hilfe der Röntgenstrahlen tierische Mißbildungen zu untersuchen, von denen einige Ihnen vorzuführen ich mir gestatten möchte.

1., 2. und 3. Die ersten drei Bilder beziehen sich auf einen Fall von Polydaktylie, von einen $^3/_4$ Jahre alten Fohlen. Zunächst (1. Bild) sehen Sie die photographische Wiedergabe der Zehe, welche in ihrer Form vollkommen der Zehe eines Rindes gleicht. Das zweite Bild, eine röntgenographische Aufnahme mit dorsoventraler Durchleuchtung läßt ebenso wie das dritte mit ventrodorsaler Durchleuchtung aufgenommene erkennen, daß die Spaltung sich bis auf die distale Epiphyse der Phalanx prima erstreckt. Ferner zeigen die Röntgenogramme deutlich die noch nicht verknöcherten Epiphysenfugenknorpel an den Phalangen und dem distalen Ende des Os metacarpale. Endlich ist an den Aufnahmen sehr deutlich wahrzunehmen, daß II. und III. Phalangen durch ungleichmäßige Belastung infolge mangelhafter Hufpflege sowohl in ihrem Wachstum beeinträchtigt wie in ihrer Lage verändert sind.

4. und 5. Einen weiteren Fall von Polydaktylie von einem Pferdefötus zeigen uns die Bilder 4 (photographische) und 5 (Röntgenographie, ventrodorsal). Während in der äußeren Form (Bild 4) an den vier Gliedmaßen nur zu erkennen ist, daß an den Vorderextremitäten anscheinend die Zehen fehlen, und an den Hinterextremitäten die Zehen doppelt vorhanden sind, zeigt die Röntgenographie sehr genaue Differenzierungen. An den linken Vorderextremitäten sind zwei Ossa metacarpalia vorhanden und die Zehen fehlen, während die rechte Extremität gleichfalls die Ossa metacarpalia doppelt zeigt und von den Zehen noch die Phalanx prima aufweist. An der rechten Hinterextremität sind zwei Ossa metatarsalia vorhanden. Von den Zehen ist aber nur eine (die laterale) ausgebildet, während an der medialen nur die Phalanx prima und ein Stumpf der Phalanx secunda sichtbar sind. Die linke Hinterextremität endlich weist zwei Metatarsalknochen mit zwei Zehen auf. Sehr schön treten die Verknöcherungspunkte hervor.

6. und 7. In den Bildern 6 und 7 sehen Sie einen Fall von Cephalothoracopagus (Janusform des Brust-Bauchzwillings) vom Schwein. In der photographischen Aufnahme (Bild 6) zeigt sich noch ein Zusammschluß des Kopfes, des Halses, der Brust- und der Nabelgegend. Der Hinterleib dagegen ist geteilt, Extremitäten und Ohren sind in doppelter Anzahl vorhanden. Das Röntgenogramm (7) jedoch gibt uns darüber Aufschluß, daß nur der Kopf einfach, die Wirbelsäule, der Brustkorb, der Hinterleib und die Extremitäten aber doppelt ausgebildet sind.

8. Kopf eines Schweines mit abnormer Zahnbildung. Sehr deutlich ist das Schattenbild der Zähne und besonders der Zahnwurzeln ausgefallen. Außer dem normalen Gebiß sind im Oberkieferbein drei verirrte Zähne zu bemerken, welche die Gestalt und Größe der Backenzähne besitzen. Ferner findet sich im Unterkiefer ein ähnlicher Zahn von der Form und Größe der Schneidezähne, welcher quer über den Hakenzahn hinfortgeht. An den Kopfknochen fanden sich außerdem Verdickungen und Höhlenbildungen, welche auch im Röntgenogramm sich gezeichnet haben.

9. und 10. Das Bild Nr. 9 zeigt Ihnen die photographische Aufnahme, das Bild Nr. 10 die Röntgenographie (dorsoventral durchleuchtet) einer Polydaktylie vom Reh. Diese Mißbildung ist dadurch zustande gekommen, daß das Os metacarpale$_5$, das sich sonst nur als ganz kleiner, lateraler Nebenmittelfußknochen findet, sowie die Zehe, die sonst fehlt, vollständig, wenn auch nicht so lang wie der Hauptmittelfußknochen (Mc.$_3$ und Mc.$_4$) und die Hauptzehen, ausgebildet sind.

11. und 12. Ebenfalls ein Fall von Polydaktylie vom Reh. An der photographischen Aufnahme (Bild 11) fällt auf, daß die Zehe sehr stark ist und vier Klauenschuhe trägt, von

denen die beiden mittleren nur unvollkommen getrennt sind. Die beiden Röntgenographien (dorsoventrale und ventrodorsale Durchleuchtung) lassen zunächst auffallend klar die Knochenstruktur erkennen. Ferner ist zu beobachten, daß an dem Hauptmittelfußknochen an Stelle der sonst vorhandenen zwei Hauptzehen, deren drei zu sehen sind. An der mittleren Zehe ist ferner eine Spaltung vorhanden, welche sich bis in die distale Epiphyse der Phalanx secunda erstreckt.

Im Anschluß hieran möchte ich mir erlauben, Ihnen noch einige andere Röntgenographien aus dem Gebiete der Tierheilkunde vorzuführen. Diese Röntgenogramme sind so deutlich, daß sie einer Erklärung wohl nicht bedürfen. Ich möchte deshalb mit Rücksicht auf die Kürze der Zeit auf Erläuterungen verzichten.

13. Zehe eines Pferdes mit Fremdkörper im Huf. Der Fremdkörper besteht aus einem sogenannten Radnagel.

14. Gesamtdurchleuchtung eines Pintschers.

15. Thoraxdurchleuchtung von einer großen Dogge. Besonders deutlich sind der Zwerchfell-, Herz- und der nur helle Lungenschatten; auch die Trachea, der Ösophagus und die großen Gefäße haben sich gezeichnet.

16. und 17. Kniegelenksaufnahme einer großen Dogge, ohne und mit Blende aufgenommen.

18. Beckenaufnahme von einer großen Dogge. Die Wirbelsäule, die Beckenknochen, die Kreuzdarmbeingelenke und die Hüftgelenke sind klar und deutlich erkennbar.

19. Luxation des Ellenbogengelenkes einer Katze und

20. Fraktur der distalen Epiphyse der Tibia einer Katze. Die Frakturlinien sind deutlich zu erkennen.

---

31. Herr **James Fränkel**-Berlin. **Röntgenogramme von chinesischen Frauenfüfsen.**

Die demonstrierten Röntgenogramme bieten deswegen besonderes Interesse, weil sie den lebenden Fuß der Chinesin in vollständiger Bekleidung und mehrere Exemplare verschiedenen Alters wiedergeben. Auch in anderer Hinsicht lassen sich bemerkenswerte Einzelheiten auf den Bildern erkennen (vgl. die ausführliche Arbeit in der *Zeitschrift für orthopädische Chirurgie*, Bd. XIV, Heft 2).

Die Aufnahmen wurden unter großen Schwierigkeiten gewonnen, und nur dem Umstand, daß die Röntgenstrahlen mit Leichtigkeit das chinesische Schuhzeug und die Bandagen durchdringen, war das erneute Studium der interessanten Deformität zu danken, über die noch manche Unklarheiten herrschten. Selbst Weichteilschatten und Knochenstrukturen sind vorzüglich auf den Bildern zu erkennen.

V.

Dienstag, den 2. Mai.

Vormittags 9 Uhr.

I. Physikalisch-technische Sitzung.

32. Herr **Wertheim-Salomonson**-Amsterdam. **Leistungsmessung an Induktorien.**

In der letzten Zeit habe ich eine Reihe Messungen angestellt über die Leistung von Induktorien, sowohl bei Wehnelt-Betrieb als bei Betrieb mit dem mechanischen Unterbrecher.

Meine ersten Messungen dienten dazu, die verbrauchte elektrische Energie zu vergleichen mit der an den sekundären Klemmen verfügbaren Energie.

Die gesamte, von der primären Elektrizitätsquelle — der Zentrale des städtischen Krankenhauses, mit einer Akkumulatorenbatterie von 110 Volt Spannung — gelieferte Energie wurde berechnet aus dem Produkte $E.I$ der Angaben eines genauen Voltmeters und eines Deprez-d'Arsonvalschen Amperemeters. Während das Voltmeter von beliebiger Konstruktion sein kann, ist z. B. ein Hitzdrahtinstrument für die Strommessung nicht zulässig. Wir brauchen ein Amperemeter, das wirklich $\int Idt$ anzeigt.

Der primäre Strom wurde jedoch außerdem mit einem Hitzdrahtamperemeter gemessen, damit auch die in dem Vorschaltwiderstand verbrauchte Energie in leichtester Weise berechnet werden konnte. Ist i die Angabe des thermischen Amperemeters und R der Vorschaltwiderstand, dann ist Ri^2 die betreffende Energiegröße, welche von $E.I$ in Abzug zu bringen ist.

Jede dieser Größen, also $E.I$ oder Ri^2 oder auch die Differenz $E.I - Ri^2$, konnte gemessen werden mittelst eines empfindlichen Hornschen Wattmeters.

Die Teilung dieses Präzisionswattmeters war eine nahezu gleichmäßige über die ganze Ausdehnung der Skala; der Fehler der Kalibrierung ist fast gänzlich zu vernachlässigen, da derselbe an keinem Punkte der Teilung mehr als ein bis zwei Zehntel der Strichabstände erreicht. Die Einstellung geschieht aperiodisch infolge einer wirksamen Luftdämpfung. Bei einer Selbstinduktion der Spannungsspule von weniger als 0,003 Henry und einem Widerstande von über 5000 Ohm, ist die Zeitkonstante genügend klein, selbst bei ziemlich kleinem Leistungsfaktor. Während sich das Wattmeter also vorzüglich eignet zu obengenannten Messungen, und namentlich für die Messung von $E.I - Ri^2$, darf man noch nicht voraussetzen, daß wir den Energieverbrauch in der primären Spirale genau mit diesem Wattmeter messen können. Der Leistungsfaktor beträgt hier etwa zwischen cos 80 bis cos 90, und unter diesen Umständen sind die Angaben der meisten Wattmeter nicht mehr zuverlässig. Es bestehen dann zwei Fehlerquellen: erstens bedingt die zwar kleine Zeitkonstante der Voltspule eine geringe Phasenverzögerung, infolgedessen das Instrument an einem selbstinduktiven Arbeitskreis zu hoch zeigt. Zweitens verursacht die Nähe von Metallteilen, welche bei der Konstruktion des Instrumentes verwendet worden sind, einen weit größeren Fehler im entgegengesetzten Sinne, indem dadurch eine zu niedrige Angabe veranlaßt wird. (Flemming.) Dieser zweite Fehler war bei dem Hornschen Wattmeter nicht unerheblich. Ich habe es also nicht zur direkten Messung der in der primären Spule verbrauchten Energie verwenden können.

In dem Wehnelt-Unterbrecher wird während des Betriebs die Energie in zwei verschiedenen Formen absorbiert. Wir finden sie zurück als Wärme und ersehen, daß ein Teil zu chemischen Wirkungen verwendet wurde. Handelte es sich dabei um eine einfache Elektrolyse, dann ließe sich der Gesamtverbrauch an Energie in ziemlich einfacher Weise messen. Wehnelt und später Walter haben gezeigt, daß an der Anode sowohl Wasserstoff als Sauerstoff frei wird. Darum wäre eine Energiemessung aus den Ergebnissen einer Gasanalyse eine

ziemlich komplizierte Sache, von der ich dann auch Abstand genommen habe. Das Wattmeter gibt jedoch in höchst einfacher Weise unmittelbar den ungefähren Betrag der im Wehnelt-Unterbrecher in der Zeiteinheit geleisteten Arbeit. Es ist dies zwar nicht eine Präzisionsmessung, ich glaube jedoch annehmen zu dürfen, daß mein Wattmeter in diesem speziellen Fall in regelmäßiger Weise etwa 5,5 % zu hoch zeigt. Bei einem vollkommen metallfreien Instrumente mit genügend kleiner Zeitkonstante der Spannungsspule wäre dieser Fehler praktisch vernachlässigbar.

Während Wehnelt mitteilt, daß er 30—80 % der primären Energie in dem elektrolytischen Unterbrecher zurückfand, beobachtete Armagnat nicht selten einen Verlust von 80 %. Aus Messungen mit dem Wattmeter erhielt ich unkorrigiert 61,2—65,4 %. Meine höchste Zahl war 67 %. Mit der Blakeslyschen Dynamometermethode fand ich als höchste Zahl 60,5 %. Ich glaube nicht, daß beim gewöhnlichen Wehnelt-Betrieb mehr als 53—58 % im Unterbrecher verbraucht wird.

Die Energie, welche an den sekundären Klemmen des Induktors geliefert wird, wurde kalorimetrisch bestimmt.

In ein passendes Gefäß mit Paraffinum liquidum gefüllt, war ein Stab aus Schiefer eingesenkt, welcher an den sekundären Klemmen angeschlossen war. Mit einem schnelldrehenden Rührer wurde die Flüssigkeit fortwährend gemischt. Die Temperatur wurde in bestimmten Zeitabschniten bis auf Hundertstel Grade abgelesen. Der Wasserwert des Kalorimeters wurde sehr genau bestimmt mit einem elektrischen Kalorifer. Bei allen Versuchen wurden die üblichen Korrektionen angebracht für den Temperaturverlust an die Umgebung. Obgleich sich viele Schwierigkeiten vorfanden, zeigte glücklicherweise sich keine unüberwindlich.

Bei diesen Versuchen arbeitete der Induktor unter nahezu normalen Verhältnissen. Bei einem Schieferstabe von 20 cm Länge und 20 mm² Durchmesser beträgt der Widerstand etwa soviel wie bei einer Luftstrecke von 12 cm. Der Induktor funktioniert also ungefähr als bei einer stark mittelharten Röntgenröhre. Da dabei noch keine Büschelentladungen zu sehen waren, dürfen wir voraussetzen, daß praktisch alle sekundäre Arbeit als Wärme in dem Kalorimeter zurückgefunden wird, selbst wenn der Widerstand der sekundären Spule etwa 20 000 Ohm beträgt.

Bei meinen Messungen erhielt ich auch hier wieder ziemlich konstante Zahlen. Bei einem Versuche, wo die primäre Energie nach Abzug der im Vorschaltwiderstand verbrauchten Energie 524,6 Watt betrug, lieferte das Kalorimeter 157,2 Watt. Bei 562,5 primären Watts waren sekundär 186,0 erhältlich. Es ist dies ein Nutzeffekt von etwa 30—33 %. Es wurden dabei im Wehnelt-Unterbrecher und in der primären Spirale und Eisenkern des Induktors zusammen nicht weniger als 67—70 % der angewandten Energie verbraucht.

Meine Messungen bei dem mechanischen Unterbrecher lieferten ein ungleich günstigeres Resultat. Es wurden 55,7—58,6 % der primären Energie an den sekundären Klemmen zurückerstattet.

Diese Zahlen sind etwas höher als z. B. die von Armagnat mitgeteilten. Er fand einen Nutzeffekt von etwa 40 % und hat niemals 50 % erreichen können. Ich selber fand früher 35—40 %. Diese Bestimmungen geschahen aber mittelst Kondensatorladungen. Daß wir dadurch kleinere Zahlen erhalten mußten, lag auf der Hand. Sowohl die Rückstandsverluste infolge des Eindringens der Elektrizität in das Dielektrikum, als der Unterschied in der Kapazität Wechselströmen und konstanten Ladungen gegenüber, müssen die Zahlen etwas zu niedrig machen. Vielleicht ist auch die mangelhafte Mikrometereinstellung der Funkenstrecke teilweise verantwortlich dafür. Schließlich kommt noch in Betracht, daß dabei nur die Energie der Öffnungsschläge bestimmt wird, ohne daß die Schließungsstöße berücksichtigt werden.

Letzteres ist allerdings in Übereinstimmung mit der Praxis des Röntgen-Betriebs. Wenn wir aber auch die Größe der Schließungsschläge bestimmen, läßt sich die sekundäre Leistung, bezogen nur auf die Öffnungsstromstöße, berechnen. Bei meinen Versuchen betrug die Energie der Schließungsströme etwa 0,10—0,12 der gesamten sekundären Energie. Hieraus ergibt sich ein Nutzeffekt von 27—32 % beim Wehnelt-Betrieb und von 50—52 % beim

Betrieb mit dem Motorunterbrecher. Bei voller Belastung von vielleicht 2000 Watt würden sich vielleicht noch höhere Zahlen ergeben; meine Versuchsanordnung gestattete jedoch nicht, dies zu untersuchen.

Die von der A. E. G. mitgeteilte Zahl von $80 . \cos \varphi \, ^0/_0$ scheint mir selbst bei einer vollständig induktionslosen und kapazitätsfreien Belastung ziemlich hoch bemessen zu sein.

Obige Messungen gestatten eine Schätzung der Kapazität der sekundären Spirale. Ich berechnete dieselbe zu $3 . 10^{-4}$ mikrofarad. Diese Zahl ist sehr viel größer als die Schätzung Walters, kleiner jedoch als Oberbecks Bestimmung, wenn auch von derselben Größenordnung. Unter der Voraussetzung, daß beim Anhängen von Kapazität an den sekundären Klemmen die bei jedem einzelnen Induktionsstoß in Bewegung gesetzte Elektrizitätsmenge nahezu konstant bleibt, läßt sich aus Walters Versuchen eine Kapazität von etwa $1{,}3 . 10^{-4}$ mF berechnen, eine Zahl, welche gänzlich in Übereinstimmung ist mit Oberbecks und meiner Schätzung.

Obgleich ich nicht imstande bin, den Nutzeffekt der Transformation von Elektrizität in Röntgenlicht anzugeben, kann ich immerhin mitteilen, wieviel Energie erforderlich ist, um ein Röntgenlicht zu erzeugen, das ebensoviel chemische Wirkung auf die photographische Platte ausübt als eine Hefnerkerze.

Ich konnte namentlich vor einiger Zeit feststellen, daß ein einziger Öffnungsschlag, durch eine Röntgenröhre geführt, zu einer photochemischen Wirkung auf der Trockenplatte Veranlassung gab, übereinstimmend mit

$$K(l - l_1) : p^2 \text{ Sekundenmeterkerzen,}$$

wo K eine Konstante ist von der Größe von $0{,}04 - 0{,}055$; p die Distanz der Antikathode von der Platte in Zentimetern, l die Länge der vom Induktionsstoß überbrückbaren Luftstrecke, und l_1 die sog. äquivalente Funkenstrecke der Röhre vorstellt. Da meine Versuche auch gezeigt haben, wieviel Energie man bedarf zu einer bestimmten Zahl Funken von bestimmter Länge, so läßt sich berechnen, daß, falls wir an die Klemmen eines mit einem mechanischen Unterbrecher betriebenen Induktors 100 Watt zuführen, wir ein Röntgenlicht erhalten, das 0,0426 Hefnerkerzen äquivalent ist in der photochemischen Wirkung auf der Trockenplatte.

Hätten wir einen elektrolytischen Unterbrecher benutzt, dann würden 100 Watt im primären Kreise etwa 0,024 Hefnerkerzen entsprechen.

Diese Bestimmung gilt für eine Röhre mit einer Härte von etwa 4—5 der Benoistskala.

Diskussion.

Herr Dessauer-Aschaffenburg betont den Wert dieser Untersuchung, die, wenn früher angestellt, manche unliebsame Diskussion vermieden hätte. Im wesentlichen erklärt D. sich einverstanden und hofft noch von den weiteren Untersuchungen manches Wertvolle.

Herr Boas-Berlin: Der Herr Vortragende hat bei seiner Methode der Energiemessung im primären Kreise richtig gesagt, daß es darauf ankäme, das Integral $\int I dt$ zu messen. Die Art und Weise, in der er jedoch die Messung ausführt, ist ganz ungeeignet, jenen Wert einwandsfrei zu bestimmen. Er mißt die Stromstärke des Kreises und unabhängig davon die Spannung. Die so gefundenen Werte geben nicht die Energie. Um die wahre Energie zu finden, müssen jene Werte noch mit dem Äquivalent des Winkels der Phasenverschiebung multipliziert werden. Will man daher die Energie einwandfrei messen, so hat man ein Wattmeter zu benutzen, dessen Stromspule von der im Kreise fließenden Stromstärke, dessen Spannungspule von der wirkenden elektromotorischen Kraft beeinflußt wird. Den Wattverlust im Unterbrecher bestimmt man am einfachsten auf kalorimetrische Weise, da alle anderen Verluste im Unterbrecher gegenüber den Wärmeverlusten zurücktreten. Die angegebenen Zahlen der Leistung des Induktors beziehen sich, wie irrtümlich gesagt, nicht auf den Induktor, sondern auf die Verhältnisse der gesamten transformierten Energiemengen.

Herr Wertheim-Salomonson-Amsterdam möchte zu den Bemerkungen des Herrn Boas anführen, daß seine Energiebestimmung physikalisch streng richtig war. — Wenn von Phasenverschiebung gesprochen würde, wäre von ihm besser das Wort Leistungsfaktor gebraucht worden. Eine Messung der von der primären Spule absorbierten Energie mit einem Wattmeter ist wegen der geringen Größe des Leistungsfaktors nicht zulässig, wie speziell von Flemming nachgewiesen wurde.

33. Herr **Walter**-Hamburg: **Über die Messung der Intensität der Röntgenstrahlen.**

Das Problem der Messung der Intensität der Röntgenstrahlen ist natürlich in erster Linie für die therapeutische Anwendung derselben von Wichtigkeit, in zweiter aber auch für die röntgenographische Technik, insofern ein gutes Meßinstrument dieser Art auch in diesem Falle die richtige Expositionszeit im voraus zu bestimmen gestattet. Lediglich aus letzterem Grunde versuchte man denn auch schon bald nach der Entdeckung unserer Strahlen die Intensität derselben mit Hülfe der bekannten „Skiameter" zu bestimmen; jedoch war es für jeden, der sich etwas eingehender mit den Eigenschaften der Strahlen beschäftigt hatte, von vornherein klar, daß sich auf diese Weise niemals die Intensität, sondern höchtens das Durchdringungsvermögen oder die Härte derselben feststellen läßt; und tatsächlich wurde ja auch das genannte Instrument später von mir selbst durch Anbringung einiger Verbesserungen zu einem ganz brauchbaren und auch bereits recht verbreiteten Härtemesser umgebildet (s. *Fortschr. auf dem Geb. d. Röntgenstr. Bd. 6. S. 68. 1902/03*).

Das Problem der Messung der Intensität unserer Strahlen dagegen mußte auf ganz andere Weise angefaßt werden; und der erste nun, welcher einen brauchbaren Weg hierzu angab, war bekanntlich Holzknecht, der mit seinem „Chromoradiometer" allerdings nicht eigentlich die jeweilige Intensität, sondern vielmehr gleich die ganze, in einer bestimmten Zeit von der Röntgenröhre ausgesandte Strahlenmenge mißt, eine Größe, auf die es ja auch in der Praxis in erster Linie ankommt. Man kann übrigens die Holzknechtsche Meßmethode — ebenso wie die später entstandenen, auf demselben Prinzipe beruhenden Nachbildungen derselben — auch als eine direkte Methode bezeichnen, insofern sie die Wirkung der Strahlung direkt durch den Grad einer von derselben Strahlung hervorgerufenen anderen Wirkung mißt.

Als solche benutzt bekanntlich Holzknecht bei seinem Verfahren die von ihm selbst entdeckte färbende Wirkung, welche die Röntgenstrahlen — ähnlich wie die Kathoden- und Lichtstrahlen — auf gewisse Salze ausüben. Er legt also eine noch nicht gefärbte Probe eines bestimmten Stoffes dieser Art, die er Reagenskörper nennt, neben die zu bestrahlende Körperstelle und vergleicht dann von Zeit zu Zeit die durch die Strahlen hervorgerufene Färbung desselben mit der einer aus unveränderlichen Farben hergestellten Vergleichsskala, um mit der Bestrahlung aufzuhören, sobald die Farben des Reagenskörpers eine bestimmte Nummer dieser Skala erreicht hat.[1])

Bei einer Kritik des Holzknechtschen Verfahrens hat man nun einesteils das Verfahren selbst und anderenteils das Instrument zu unterscheiden. Gegen das erstere läßt sich nun höchstens das einwenden, daß dabei die Härte der Röhre unberücksichtigt bleibt und daß daher dasselbe wohl nur für solche Krankheitsherde genau arbeitet, welche eben — wie die in Frage kommenden Teile des Holzknechtschen Reagenskörpers — unmittelbar an der Oberfläche des Organismus gelegen sind. Gegen das Holzknechtsche Instrument andererseits ist bereits vielfach der Vorwurf erhoben worden, daß die verschiedenen Farbenstufen, welche der Reagenskörper desselben bei der Bestrahlung nach und nach annimmt, sich zu wenig voneinander unterscheiden; und die Berechtigung dieses Vorwurfs erhellt auch schon ohne weiteres aus der Betrachtung der Vergleichsskala, in der nämlich stellenweise sogar mehrere aufeinander folgende Stufen auch beim besten Willen keinen Farbenunterschied erkennen lassen.

Immerhin muß hier aber doch betont werden, daß trotz allem das Holzknechtsche Instrument einen ganz gewaltigen Fortschritt gegenüber der bis dahin obwaltenden vollständigen Unsicherheit bedeutete, der entweder nur durch eine äußerst lange Erfahrung oder durch eine äußerst vorsichtige Verteilung vieler einzelner schwacher Bestrahlungen auf wochenlange

---

[1]) Das Holzknechtsche „Chromoradiometer" darf übrigens nicht mit dem „Radiochromometer" von Benoist verwechselt werden, einem Instrument, welches von dem ersteren nicht bloß seiner Konstruktion nach vollkommen verschieden ist, sondern auch zu ganz anderen Zwecken dient. Mit demselben soll man nämlich lediglich das Durchdringungsvermögen oder die Härte, d. h. also eine Qualität der Röntgenstrahlen bestimmen, und dasselbe stellt also nichts anderes als eine Härteskala dar, während das Holzknechtsche Instrument, wie oben dargelegt wurde, zur Messung von Quantitäten dient.

Zwischenräume begegnet werden konnte. Demgegenüber soll sich bei Benutzung des Holzknechtschen Verfahrens die ganze für eine bestimmte Wirkung auf den Organismus notwendige Strahlenmenge ohne jeden Nachteil in einer einzigen Sitzung geben lassen, so daß also damit jedenfalls viel Zeit und Mühe erspart wird.

Immerhin haben nun die erwähnten Mängel des in Rede stehenden Verfahrens doch auch andere, auf ähnlichen Prinzipien beruhende Methoden gezeitigt, von denen zunächst die Freundsche erwähnt werden mag, bei der als Reagenskörper eine 2%ige Lösung von Jodoform in Chloroform benutzt wird, die in frischem Zustande hellgelb ist, bei der Bestrahlung aber nach und nach — infolge von Jodabscheidung — einen mehr und mehr roten Ton annimmt. Die Methode soll zwar empfindlicher sein als die Holzknechtsche, ist aber dafür auch erheblich umständlicher, da die betreffenden Lösungen mit der Zeit auch von selbst Jod ausscheiden und daher jedesmal erst frisch angesetzt werden müssen.

Empfehlenswerter scheint aus diesen Gründen ein erst neuerdings von Sabouraud und Noiré eingeführtes Verfahren zu sein (s. *E. Schmidt, Fortschritte auf d. Geb. d. Röntgenstr. Bd. VIII p. 260*), bei welchem als Reagenskörper ein mit Bariumplatincyanür getränktes Papier angewandt wird, dessen hellgrüne Farbe unter der Wirkung der Strahlen zunächst in Gelb und schließlich in Rot übergeht. Außerdem benutzen die Verfasser den Kunstgriff, daß sie den Reagenzkörper doppelt so nahe an den Fokus der Röhre heranbringen wie die zu bestrahlende Körperstelle, so daß daher der erstere eine viermal so große Wirkung erhält wie der letztere und daher die Empfindlichkeit des Verfahrens schon hierdurch auf das Vierfache erhöht ist. Andererseits ist aber hierzu zu bemerken, daß sich einesteils dieser Kunstgriff natürlich auch bei der Holzknechtschen Methode anwenden läßt, und daß anderenteils auch die Umständlichkeit der Methode dadurch bedeutend erhöht wird, da man ja dann jedesmal zwei Abstandsmessungen zu machen hat. Endlich ist noch zu berücksichtigen, daß bei allzugroßer Annäherung des Bariumplatincyanürs an die Röntgenröhre das erstere auch schon durch die von der letzteren ausgestrahlte Wärme verändert wird, so daß also dann das ganze Verfahren ungenau wird.

Es erscheint mir daher der aussichtsvollste Weg zur Verbesserung der Holzknechtschen Methode der: nach einer Substanz zu suchen, deren Farbenveränderungen auch schon ohne den genannten Kunstgriff groß genug sind, um eine genügend genaue Dosierung der Röntgenwirkung zu ermöglichen.

Zu den hier in Rede stehenden direkten Methoden der Bestimmung der quantitativen Wirkung einer Röntgenröhre gehört schließlich auch noch diejenige, welche den Einfluß der Röntgenstrahlen auf das Selen benutzt. Derselbe besteht bekanntlich darin, daß der elektrische Widerstand dieses Stoffes unter der fortdauernden Einwirkung der Strahlen allmählich immer kleiner wird, so daß sich also diese Widerstandsveränderung in gewisser Hinsicht mit der Farbenveränderung eines Holzknechtschen Reagenskörpers vergleichen läßt — und das um so mehr, als ja beide Veränderungen im Laufe der Zeit auch von selbst wieder zurückgehen.

Wollte man nun aber meinen, daß die Benutzung des Selens zu diesem Zwecke derjenigen des genannten Reagenskörpers schon deswegen vorzuziehen sei, weil eine elektrische Widerstandsveränderung sich natürlich außerordentlich viel genauer messen läßt als eine Farbenveränderung, so stehen doch der Anwendung des ersteren bis jetzt noch verschiedene störende Umstände im Wege, nämlich 1. der, daß die Widerstandsveränderung des Selens nur in den ersten Minuten nach dem Beginn der Bestrahlung beträchtlich ist, mit der Zeit aber immer kleiner wird, 2. der, daß der Widerstand einer solchen Zelle nach dem Aufhören der Bestrahlung nur ganz allmählich wieder auf den anfänglichen Wert zurückgeht, so daß man in der Praxis also jedenfalls mehrere solche Zellen von gleicher Beschaffenheit bereit halten müßte und endlich 3. auch noch der, daß der Verlauf der Widerstandsveränderung derselben Zelle bei verschiedenen gleichartigen Bestrahlungen nicht immer genau der gleiche zu sein scheint. Jedenfalls läßt sich aber so viel sagen, daß ein einigermaßen verläßliches Meßverfahren, welches auf der Widerstandsveränderung des Selens beruht, bis jetzt nicht existiert.

Gehe ich sodann zu der Beschreibung einiger indirekter Methoden zur Messung der Intensität der Röntgenstrahlen über, so sind darunter solche zu verstehen, bei denen nicht

direkt eine Wirkung dieser Strahlen selbst, sondern vielmehr eine mit ihrer Erzeugung in unmittelbarer Verbindung stehende Erscheinung der Messung unterworfen wird.

Von den Methoden dieser Art sei zunächst diejenige von A. Köhler, Wiesbaden, erwähnt (s. *Münchener med. Wochenschr. Bd. 52. S. 76. 1905*), bei welcher ein Teil derjenigen Wärme gemessen wird, welcher sich bei jeder in Betrieb befindlichen Röntgenröhre auf der vor dem Antikathodenspiegel liegenden Glaswand derselben entwickelt. Zu diesem Zwecke ist in einem seitlich gelegenen Teile der letzteren ein Thermometer angebracht, aus dessen Temperatursteigerung innerhalb einer genau bestimmten Zeit ein Schluß auf die Wirksamkeit der Röhre gezogen wird.

Wenn ich nun auch das Prinzip dieser Meßmethode — bei Berücksichtigung der später zu erwähnenden Vorsichtsmaßregeln — im wesentlichen für richtig halte, so scheint mir dieselbe zur allgemeinen Einführung doch schon deswegen nicht geeignet, weil die an der Stelle des Thermometers auftretende Wärmemenge im Verhältnis zu den bei der Konstruktion verschiedener Röhren möglichen Ungleichheiten zu gering ist und daher jede Röhre dieser Art gewissermaßen eine andere Konstante hat. Die Folge davon ist dann aber offenbar die, daß einesteils jeder Beobachter beim Bezug einer neuen Röhre sich erst wieder aufs neue deren Konstante ausprobieren muß, und daß andernteils auch eine Verständigung zwischen verschiedenen Beobachtern ausgeschlossen ist.

Allerdings gibt es aber eine der Köhlerschen ähnliche Meßmethode, welche alle diese Fehler vermeidet, und welche auch tatsächlich schon längere Zeit vor der Veröffentlichung des Köhlerschen Aufsatzes von mir selbst erprobt wurde. Dieselbe besteht nämlich einfach in der Anwendung einer Wasserkühlröhre, in deren Antikathodengefäß zu diesem Zwecke eine genau abgemessene Wassermenge — sagen wir 100 ccm — gefüllt wird, dessen Temperatur dann mit Hülfe eines kleinen Thermometers ebenso wie bei Köhler einmal kurz nach der Einschaltung des Stromes und das zweite Mal eine genau bestimmte Anzahl von Minuten später abgelesen wird, um aus der inzwischen stattgehabten Temperatursteigerung einen Schluß auf die Röntgenwirkung der Röhre zu ziehen. Denn daß durch die Anwendung einer Wasserkühlröhre in diesem Falle nicht bloß eine erheblich größere Genauigkeit als bei dem Köhlerschen Verfahren, sondern zugleich auch viel leichter eine genügende Übereinstimmung zwischen den Angaben verschiedener Röhren und also auch verschiedener Beobachter erhalten werden kann, folgt doch schon daraus, daß die Wärmekapazität des Wassers etwa fünfmal so groß ist als die des Glases. Denn schon aus diesem Grunde spielen bei dieser Methode etwaige Ungleichheiten in der Konstruktion des Antikathodengefäßes einer solchen Röhre eine viel geringere Rolle als entsprechende Ungleichheiten in der Konstruktion der Köhlerschen Meßapparate — und zwar um so mehr, als es sich im ersten Falle um eine ganz außerordentlich viel größere Wärmemenge handelt als im letzteren, und daher auch dort erheblich größere Wassermengen zur Anwendung kommen können als hier. Selbstverständlich darf man aber für diese Zwecke nur eine Wasserkühlröhre verwenden, bei der das Kühlwasser in unmittelbarer Berührung mit dem Metallboden des Antikathodengefäßes steht — wie dies bekanntlich bei den schon seit Jahren nach meinen Angaben von C. H. F. Müller in Hamburg konstruierten Röhren dieser Art der Fall ist.

Tatsächlich war ich denn auch bereits im Begriff, das soeben beschriebene „Wasserkühlröhrenverfahren“ systematisch auszubilden, als mir die hier schließlich noch zu beschreibende, von A. Gaiffe in Paris herrührende „Milliamperemetermethode“ bekannt wurde, die einfach auf die Messung des durch die Röntgenröhre hindurchgehenden elektrischen Stromes beruht, und die nach meinem Dafürhalten nicht bloß einfacher, sondern — bei Beachtung der später zu erwähnenden Vorsichtsmaßregeln — auch erheblich genauer als alle bisher bekannten Methoden arbeitet. Das zu diesen Messungen dienende Milliamperemeter, das nach dem bekannten System Deprez-d'Arsonval gebaut ist und also im wesentlichen aus einem feststehenden Hufeisenmagneten und einer kleinen, zwischen den Polen desselben drehbaren Drahtspule mit Zeiger besteht, wird direkt in den Stromkreis der Röntgenröhre eingeschaltet, so daß also der Ausschlag desselben gewissermaßen einen Durchschnitt der Intensität der sämtlichen, durch die letztere hindurchgehenden Stromwerte angibt.

Schon von Gaiffe selbst wurde durch röntgenographische Aufnahmen (Comptes rendus 138 p. 1142. 1904) gezeigt, 1. daß eine Röntgenröhre bei konstanter Härte und bei derselben Angabe des Milliamperemeters in derselben Zeit und demselben Abstande auch stets genau dieselbe Wirkung auf die photographische Platte ausübt, gleichviel welche Zeit zwischen den einzelnen Aufnahmen liegt und zu welchem Zwecke auch die Röhre inzwischen gedient hat, 2. daß für verschiedene Angaben des Milliamperemeters — aber sonst gleiche Verhältnisse — die Wirkung der Röhre proportional mit jenen Angaben wächst, so daß man also z. B. bei doppelt so starkem Röhrenstrom aus gleichem Abstande nur die Hälfte der Zeit zu exponieren braucht, um die gleiche Wirkung zu erzielen, und endlich 3. daß auch Röhren verschiedener Herkunft, wenn dieselben auf gleiche Härte gebracht waren, bei gleicher Angabe des Milliamperemeters die gleiche Röntgenintensität aussandten, so daß also schon damit die große Bedeutung des Instrumentes für einen ziemlich weiten Umfang gezeigt war.

Gaiffe selbst benutzte allerdings für seine Versuche ausschließlich Wechselstrombetrieb, indem er diesen Strom vermittelst eines Funkentransformators auf die nötige Spannung brachte und dessen eine hochgespannte Phase dann mittelst Villardscher Ventilröhren von der Röntgenröhre fern hielt. Daher erschien es mir zunächst von Wichtigkeit zu untersuchen, ob die Gaiffeschen Resultate sich auch bei dem in Deutschland fast ausschließlich benutzten Betriebe mit Gleichstrom, Funkeninduktor und Stromunterbrecher bestätigen würden; und dies war nun tatsächlich der Fall. Zugleich aber konnte ich auf diese Weise auch noch feststellen, daß die Milliamperemetermethode nicht bloß unabhängig von der Art der primären Stromquelle (Gleich- oder Wechselstrom), sondern ferner auch unabhängig von der Art der Röntgenröhre, von der Größe des Induktors, von der Art des Unterbrechers, von der Zahl der Unterbrechungen, von der Größe der primären Selbstinduktion des Induktors sowie endlich beim Wehnelt auch unabhängig von der Länge des Platinstiftes ist. Auf welchem Wege man also auch eine Röntgenröhre in Betrieb setzt: sobald das vor dieselbe geschaltete Milliamperemeter denselben Strom angibt, erzielt man auch — so lange die Röhre normal funktioniert und solange ihre Härte konstant bleibt — mit ihr in derselben Zeit und aus demselben Abstand dieselbe Wirkung auf die photographische Platte; und für ein zu bestrahlendes menschliches Organ dürfte wohl das gleiche gelten.

So eindeutig nun aber demnach auch die Angaben des Milliamperemeters bei konstanter Härte und bei normalem Verhalten der Röhre sind, von so fundamentaler Wichtigkeit ist es andererseits, hierbei einesteils auch auf den Fall Rücksicht zu nehmen, wo wir es nicht mehr mit einer normal funktionierenden Röhre zu tun haben, und anderenteils auch hierbei den Einfluß der verschiedenen Härte der Röhren festzustellen. In ersterer Hinsicht spielen nun vor allem die Schließungsströme des Induktors eine Rolle, die bekanntlich in verkehrter Richtung durch die Röhre — und also auch in verkehrter Richtung durch das vor dieselbe geschaltete Milliamperemeter hindurchgehen, so daß sie mithin in diesem einen entgegengesetzten Ausschlag des Zeigers herbeizuführen suchen, und also unter allen Umständen den durch die Öffnungsströme des Induktors herbeigeführten Ausschlag verkleinern. Bei einer Röhre mit Schließungslicht zeigt demnach das Milliamperemeter einen zu niedrigen Stromwert an oder mit andern Worten: die Röntgenwirkung einer solchen Röhre ist bei gleicher Angabe des Milliamperemeters größer als die einer Röhre ohne Schließungslicht.

Von der Richtigkeit dieser Behauptungen kann man sich übrigens sehr einfach dadurch überzeugen, daß man vor eine Röhre mit Schließungslicht eine Ventilröhre oder Ventilfunkenstrecke schaltet, welche dieses Licht beseitigt und dann bei gleicher Angabe des Miliamperemeters eine Aufnahme mit und eine andere ohne das Ventil macht; und in derselben Weise kann man dann auch, was noch wichtiger ist, den Nachweis liefern, daß bei einer Röhre ohne Schließungslicht die Vorschaltung eines solchen Ventils keinen Einfluß mehr auf die Angaben des in Rede stehenden Meßinstrumentes macht, so daß also mit anderen Worten bei einer gut funktionierenden Röhre die Angaben des letzteren vollkommen eindeutig sind.

Andrerseits stellt das Instrument aber auch gerade deswegen, weil es für Schließungsströme so empfindlich ist, ein sehr brauchbares Mittel dar, um solche Ströme zu erkennen,

und zwar beobachtet man dieselben damit besonders leicht bei solchen Röhren, deren Antikathode aus großen freigelegenen Metallmassen besteht, zumal wenn man die Röhre ein wenig überlastet. In diesem Falle zeigt sich nämlich häufig die eigentümliche Tatsache, daß bei weiterer Widerstandsausschaltung im primären Stromkreise trotz der deutlich sichtbaren Vergrößerung der Röntgenintensität der Röhre der Ausschlag des Milliamperemeters nicht steigt sondern fällt, so daß dasselbe also in diesem Falle, wenn auch seine Angaben unzuverlässig werden, doch immerhin noch als Warnungsinstrument von großer Bedeutung ist.

Als ein solches zeigt es sich übrigens auch noch in einer zweiten Hinsicht, indem nämlich bei konstanter Belastung einer Röhre eine Vergrößerung seines Ausschlags darauf hindeutet, daß die letztere weicher wird, eine Verkleinerung desselben aber ein Härterwerden der Röhre anzeigt. Und damit kommen wir nun ferner auf die wichtige Rolle, welche die Härte der Röhre bei dieser Art der Messung der Intensität ihrer Strahlung spielt.

Daß nämlich die Intensität der Röntgenstrahlung einer harten Röhre bei gleicher sekundärer Stromstärke erheblich viel größer ist als die einer weichen, davon kann man sich auch schon ohne Milliamperemeter sehr einfach in der Weise überzeugen, daß man zwei Röhren von verschiedener Härte gleichzeitig und hintereinander in denselben Stromkreis einschaltet. In diesem Falle, wo offenbar durch beide in jedem Augenblick genau die gleiche Stromstärke hindurchgeht, sendet nämlich die harte Röhre eine wesentlich größere Röntgenwirkung aus als die weiche, wie man nicht bloß durch röntgenographische Aufnahmen sondern auch unmittelbar durch die Helligkeit des Leuchtschirmes feststellen kann. Auch die Wärmewirkungen, welche die Kathodenstrahlen beider Röhren auf ihre betreffende Antikathode ausüben, stehen, soweit der Augenschein dies erkennen läßt, in demselben Verhältnis, so daß also auf diese Weise zugleich auch die oben erwähnten Wärmemessungsmethoden eine neue Stütze erhalten.

Kehren wir indessen zu der Milliamperemetermethode zurück, so entsprechen nun natürlich auch die Angaben dieses Instrumentes der soeben bewiesenen Tatsache, d. h. es läßt sich auch hiermit in sehr einfacher Weise der Nachweis führen, daß bei gleicher Angabe des Milliamperemeters die Röntgenwirkung einer harten Röhre — selbst auf die unbedeckte röntgenographische Platte — ganz erheblich viel stärker ist als die einer weichen. So konnte ich beispielsweise feststellen, daß man mit einer Röhre von der Härte 5 meiner Skala bei derselben sekundären Stromstärke und aus demselben Abstande ungefähr viermal so lange exponieren muß, um dieselbe Wirkung auf die unbedeckte röntgenographische Platte zu erhalten, wie mit einer Röhre von der Härte 7.

Der theoretische Grund dieser Erscheinung ist übrigens leicht einzusehen, denn zum Betriebe einer harten Röhre gehört eben eine erheblich größere elektrische Spannung als zu dem einer weichen; und ebenso, wie sich in der gewöhnlichen Elektrotechnik die verbrauchte elektrische Energie durch das Produkt aus Spannung und Stromstärke berechnet (Volt mal Ampere gleich Watt), so kann auch die Wirkung einer Röntgenröhre durch das Produkt aus der zu ihrem Betriebe notwendigen elektrischen Spannung und der durch sie hindurchgehenden Stromstärke bestimmt werden, und diese Wirkung wird daher bei gleicher Stromstärke für die härteren Röhren erheblich größer sein als für die weicheren.

Es bedarf ferner wohl kaum der Erwähnung, daß man bei Anwendung der Milliamperemetermethode — wie überhaupt jedes indirekten Verfahrens — in erster Linie natürlich auch auf den Abstand zwischen dem zu bestrahlenden Objekt und dem Fokus der Röhre Rücksicht zu nehmen hat, da ja die Röntgenwirkung unter sonst gleichen Verhältnissen umgekehrt mit dem Quadrate dieses Abstandes abnimmt. In der Praxis dürfte sich die Berücksichtigung dieses Umstandes am einfachsten in der Weise gestalten, daß man hier ein für allemal ganz bestimmte Entfernungen innehält, also bei therapeutischen Bestrahlungen beispielsweise die Abstände 10; 14,1; 17,3; 20; 22,4; 24,5; 26,4; 28,3; 30; ... cm wählt, Abstände, bei denen sich nämlich die Wirkung umgekehrt wie die Zahlen 1, 2, 3, 4, 5, 6, 7, 8, 9 ... verhält, so daß man also beispielsweise im Abstande 17,3 cm vom Fokus der Röhre unter sonst gleichen Umständen dreimal so lange zu exponieren hat wie im Abstande 10 cm und nur halb so lange wie im Abstande 24,5 cm usw. Zur Einstellung des Abstandes ferner geht man wohl am

einfachsten auf die Entfernung zwischen Objekt und Glaswand der Röhre zurück, d. h. man zieht zunächst von der gewünschten Größe des Abstandes den halben Durchmesser der Kugel der Röntgenröhre ab, der ja in der Regel schon vom Fabrikanten angegeben ist, oder sonst leicht mit einer Schublehre bestimmt werden kann, und mißt dann die übrig bleibende Entfernung — am besten mittelst eines ausziehbaren Maßstabes — zwischen Objekt und Glaswand der Röhre ab.

Die beiden übrigen Konstanten des Milliamperemeterbetriebes, d. h. die Stromstärke und die Bestrahlungszeit sind, da ja zwischen ihnen nach dem oben Gesagten Proportionalität herrscht, einander gleichwertig, so daß es also bei ihnen nur auf das Produkt beider, d. h. auf die Milliampereminuten ankommt — ähnlich wie man ja auch in der Starkstromtechnik die verbrauchte elektrische Energie bei konstanter Spannung einfach nach Amperestunden mißt.

Endlich ist bei der Milliamperemetermethode, wie bereits erwähnt, natürlich auch noch die Härte der Röntgenröhre zu beachten; und zwar denke ich mir speziell bei der therapeutischen Anwendung unserer Strahlen die Berücksichtigung dieses Faktors in der Weise, daß man für jedes zu behandelnde Leiden allmählich die günstigste Röhrenhärte ausprobieren und dann für diese feststellen wird, wieviel Milliamperemeterminuten man aus der Abstandseinheit (etwa 10 cm) zu geben hat, um eine bestimmte Reaktion zu erhalten. Denn wenn diese Bestimmung einmal gemacht ist, so kann offenbar jeder andere Beobachter, sobald er seine Röhre auf die betreffende Härte gebracht hat, sich mit Leichtigkeit ausrechnen, wieviel Minuten er bei einer beliebigen sekundären Stromstärke und einem beliebigen Abstande exponieren muß, um wieder dieselbe Reaktion zu erzielen.

Man wird zwar einwenden, daß dieses ganze Verfahren erheblich viel umständlicher ist als das Holzknechtsche, bei dem man weder Röhrenhärte noch Röhrenabstand zu berücksichtigen braucht; und es läßt sich ja auch nicht leugnen, daß dieses letztere speziell für den Anfänger entschieden vorzuziehen ist, da es eben auch in ungeschickten Händen mit genügender Sicherheit arbeitet. Für den Geübteren dagegen ist meiner Ansicht nach doch die Milliamperemetermethode die bessere, da dieselbe einesteils, nachdem Röhrenhärte und Röhrenabstand richtig eingestellt sind, nicht bloß einfacher arbeitet als die direkten Methoden, sondern vor allem auch diesen gegenüber eine wesentliche Verfeinerung bedeutet, indem dabei eben nicht bloß auf die richtige Härte der Röhre, sondern auch auf den richtigen Betrieb derselben Rücksicht genommen und so nach jeder Richtung hin auf die Vervollkommnung des Verfahrens gearbeitet wird.

Allerdings darf man hierbei niemals vergessen, daß es sich in diesem Falle stets nur um eine indirekte Methode handelt, die, wenn sie auch noch so empfindlich ist, doch immer nur so lange exakte Resultate liefern kann, als das Verhältnis zwischen der gemessenen Größe, d. i. der sekundären Stromstärke und der gleichzeitig erzeugten Röntgenstrahlenintensität, dasselbe bleibt, ein Verhältnis, das aber, wie wir oben gesehen haben, besonders dann ein anderes werden muß, wenn der Schließungsstrom in der Röhre eine andere Größe annimmt. Darum kann man denn auch die Milliamperemetermethode nicht wie z. B. die direkten Methoden als eine Normalmethode ansehen, die in allen Fällen zuverlässig arbeiten muß, sondern man wird vielmehr in zweifelhaften Fällen, z. B. beim Übergang zu einem neuen Röhrenmodell u. dergl. die Angaben des Milliamperemeters stets erst wieder an die alten Angaben desselben anzuschließen haben, was entweder mit Hilfe vergleichender röntgenographischer Aufnahmen oder auch direkt durch den Vergleich mit den Angaben eines direkten Verfahrens zu geschehen hat.

In diesem Sinne habe ich schließlich auch noch die Angaben des Milliamperemeters direkt an diejenigen des Holzknechtschen Reagenskörpers anzuschließen versucht und dabei mit einer schließungslichtfreien Müllerschen Wasserkühlröhre von der Härte 7 meiner Skala bei 20 cm Abstand zwischen Fokus und Reagenskörper mit einem Strome von 1,0 Milliampere folgende Wirkungen erzielt:

Es war nach einer Bestrahlungszeit von	8	12	16	20	Minuten
die Farbe des Holzknechtschen Reagenskörpers gleich	$3^1/_2$	$4^1/_2$	5—8	10	H

Dabei ist die Angabe für 16 Minuten Bestrahlungszeit deswegen unsicher, weil die betreffenden Nummern der Holzknechtschen Vergleichsskala nicht voneinander zu unterscheiden waren.

Als ich ferner eine Röhre von der Härte 5 meiner Skala anwandte, war für dieselbe Stromstärke und denselben Abstand wie oben etwa die fünffache Bestrahlungszeit nötig, um die gleiche Färbung des Reagenskörpers zu erzielen; und ein ähnliches Verhältnis ergab sich auch, wie bereits oben erwähnt, bei dem Vergleich der Wirkungen beider Röhren auf die röntgenographische Platte.

Diskussion.

Herr v. Kowalski-Freiburg (Schweiz) ist der Meinung, daß der Vortrag von Herrn Walter sehr viel Klärung in die behandelte Frage geworfen hat. Er glaubt aber, daß bei Anlaß des ersten Röntgenkongresses es nützlich wäre, einmal sich darüber zu einigen, was man Intensität der Röntgenstrahlen nennt. Wie das schon Herr Walter gesagt hat, ist mit Intensität nicht der Intensitätsfaktor der Röntgenenergie, sondern der Quantitätsfaktor bezeichnet. v. Kowalski erlaubt sich also die Frage dem Kongreß vorzulegen, ob es nicht möglich wäre, für die beiden Faktoren der Röntgenenergie (Quantitäts- und Qualitätsfaktor) bestimmte Bezeichnungen zu wählen. Vielleicht wäre auch die Einführung einer vorläufig praktischen Einheit (pro 1 qcm) der in der Zeiteinheit ausgesandten Röntgenenergie möglich.

Herr Klingelfuß-Basel: An Stelle des Milliamperemeters empfehle ich die Einschaltung eines Wasservoltameters in den Schließungskreis der Röntgenröhre. Ich halte die Angaben eines Milliamperemeters, selbst wenn dasselbe empirisch für eine bestimmte Kurvenform und Periode geaicht ist, für ungenau, sobald nicht die, für dieses Instrument vorausgesetzte Stromkurve und Periodizität vorhanden ist. Dazu kommt, daß die Periode oder Schwingungszahl noch kompliziert wird durch die Eigenschwingungen des Induktoriums, derart, daß auf jede Unterbrechung des Primärstromes, einige Partialentladungen kommen. (Vergl. *Annalen der Physik, Band 9 pag. 1201, 1902.*) Anderseits will man aber gerade, — und darin liegt der große Vorteil von Apparaten, die mit unterbrochenem Gleichstrom betrieben werden — die Anzahl der Unterbrechungen des Primärstromes in den weitesten Grenzen verändern können. Dann kann aber weder ein nach dem elektrodynamischen, noch nach dem elektromagnetischen Prinzip gebautes Milliamperemeter für alle diese verschiedenen Perioden richtige Angaben machen. Und es ist doch schließlich der Zweck eines Meßinstrumentes, daß man sich auf dessen Angaben verlassen kann. Ist das nicht der Fall, so muß ein solches Instrument als unnützer Ballast angesehen werden. Das Wasservoltameter hat sich bei meinen Untersuchungen an Induktorien zur Vergleichung der Intensität (Quantität) von Funkenentladungen als brauchbares Instrument erwiesen; seine Angaben sind vollkommen unabhängig von der Kurvenform und von der Schwingungszahl der Entladungen In den Stromkreis der Röntgenröhre eingeschaltet, registriert das Wasservoltameter die Summe der durch die Röhre geschickten Teilströme, derart daß man aus der Menge des gebildeten Knallgases die Strommenge (Elektrizitätsmenge), bei geeigneter Dimensionierung des Instrumentes in Micro-Coulomb ablesen kann.

Herr Cowl-Berlin: Es kann als außer Zweifel stehend betrachtet werden, daß die Messung der Energiemenge der Röntgenstrahlen mittels Methoden, welche, wie die photographische, auf Absorption beruhen, aus dem einfachen Grunde illusorisch ist, daß je nach dem Durchdringbarkeitsgrad der Strahlen eine verschiedene Energiemenge absorbiert wird. Bei der vermeintlichen Messung haben wir also mit zwei variablen Faktoren, 1. die Spannung, 2. die absolute Menge der Röntgenstrahlen zu tun.

Herr Köhler-Wiesbaden: Bezüglich der Meßmethoden in der Röntgentherapie muß auf einen sehr wichtigen Punkt aufmerksam gemacht werden, der bisher noch gar nicht berührt worden ist, daß nämlich die Wirkung der Röntgenstrahlen auf lebendes tierisches Gewebe wissenschaftlich niemals mit dem Schirm oder der photographischen Platte auch nur einigermaßen exakt geprüft werden kann, wenn sie auch sicher in groben Grenzen damit übereinstimmt. Man kann die Reaktion der Silbersalzemulsion photographischer Platten nicht analog der des Gewebes des menschlichen Körpers setzen. Das ist biologisch eine ganz selbstverständliche Forderung. Ganz abgesehen davon, daß die Haut und die darunterliegenden Schichten aus unzähligen Materialien verschiedenen Absorptionsvermögens besteht, werden die Verhältnisse durch die unterbrochene Durchströmung der in Betracht kommenden Gewebe mit Kapillarblut derartig komplizierte, daß es keine wissenschaftliche Exaktheit wäre, genaue Dosierungen für die Therapie mit Hilfe von Versuchen an der photographischen Platte erhalten zu wollen. Im Gegenteil, es ist soviel wahrscheinlich, daß die Strahlen der Wellenlänge, welche die photographische Platte schwärzen, gewiß nicht den therapeutischen Effekt an der Haut hervorbringen. Im groben stimmen allerdings beide Reaktionen ungefähr überein, was nicht verwunderlich ist. Aber: Der wissenschaftliche Weg für Dosierungsmethoden zur Röntgentherapie kann nur ein biologischer sein und muß deshalb, so lange die Forschungen über Wirkung der Strahlen verschiedener Wellenlänge auf lebendes Gewebe noch in den allerersten Anfängen begriffen sind, ein rein empirischer sein. Es ist niemand eingefallen, die richtige Dosierung unserer Medikamente mathematisch-chemisch

zu den Körpersäften berechnen zu wollen; sondern alle sind rein praktisch ausprobiert worden; bekanntlich auch haben sich die einfachsten chemischen Vorgänge im Reagenzglas in unzähligen Fällen als für das tierische Gewebe unzutreffend erwiesen. Deshalb muß jede Dosierungsmethode für Röntgentherapie immer am lebenden Gewebe empirisch studiert werden. Das ist allerdings nicht einfach und bequem; im Gegenteil, die empirischen Feststellungen erfordern jahrelange Arbeit. So ist es auch mit meiner Röntgenröhre für therapeutische Dosierung der X-Strahlen geschehen, und Versuche mehrjähriger fast täglicher Arbeit sind vorausgegangen, ehe ich meine Methode veröffentlichte.

Herr Dessauer-Aschaffenburg stellt den Antrag, daß eine Gruppe von Physikern, Technikern und Ärzten über die Intensitätsfrage gesondert beratet. (Vergleiche Beschlüsse Teil IV.)

Herr Berger-Erlangen bemerkt, daß die Angaben des Milliamperemeters keine absoluten, sondern nur relative sind, da sie, wenn auch nur in geringem Grade, durch den Charakter der sekundären Entladungen beeinflußt werden, welche bei den verschiedenen Induktoren nicht gleich sind. Im allgemeinen stelle das Milliamperemeter indessen ein sehr brauchbares Hilfsmittel in der Therapie und photographischen Technik dar, da es ermöglicht, den Durchgang von Schließungsstrom durch die Röhre sofort zu erkennen und dadurch das Signal zu Maßregeln gebe, diesen schädlichen Strom zu unterdrücken. Sobald Schließungsstrom durch die Röhre geht, schlägt der Zeiger des Milliamperemeters nach der verkehrten Richtung aus. Bei der Therapie kann das Instrument zur Dosierung der Röntgenlichtmenge als Kontrollmittel benützt werden, insofern, als der vom Instrument angezeigte Strom ungefähr direkt proportional ist der in der Zeiteinheit erzeugten Röntgenlichtmenge. Die Konstruktion der verwendeten Röhre spiele hierbei gar keine Rolle, wie dies bereits schon d'Arsonval nachgewiesen habe. D'Arsonval habe festgestellt, daß Röntgenröhren sehr verschiedenen Härtegrades genau den gleichen chemischen Effekt auf Platten aufweisen, wenn sie in allen Fällen von dem gleichen Strom durchflossen werden und daß auch Röhren verschiedener Herkunft nicht von einander abweichen, so daß das gefundene Gesetz für alle Röntgenröhren, gleichviel welcher Konstruktion, Gültigkeit hat. Den Nachweis, daß die mit dem Milliamperemeter gemessene Stromstärke der Menge der erzeugten Röntgenstrahlen ungefähr proportional ist, führte d'Arsonval auf die Weise, daß er drei Röhren von gleicher Härte und gleicher Konstruktion verschieden lange einschaltete und die Ströme im umgekehrten Verhältnis zur Expositionszeit änderte. Der in allen drei Fällen erzielte gleiche chemische Effekt bewies, daß das Produkt Stromstärke mal Zeit konstant war. In der photographischen Technik könne das Milliamperemeter insofern treffliche Dienste leisten, als es, wenn bei irgend einer Aufnahme unter sonst völlig gleichen Bedingungen der gleiche Strom durch die Röhre fließt, wie bei einer früher vorgenommenen gleichen Aufnahme, ein Prüfmittel bildet, bei dessen Benutzung für das Gelingen jeder Aufnahme garantiert werden könne. Das Milliamperemeter ermögliche es ferner, daß die jeweils benutzte Röntgenröhre stets mit derjenigen Energiemenge betrieben werden könne, für welche sie gebaut und bei der sie ihre längste Lebensdauer besitzt. Bleibt der Zeiger des Instrumentes während des Betriebes an einer Stelle stehen, so wird die Röhre weder weicher noch härter, sie wird also mit der normalen Energiemenge betrieben. Ist diese zu groß, so wird die Röhre weicher, ihr Widerstand sinkt und das Milliamperemeter zeigt unter sonst unveränderten Verhältnissen mehr Strom an. Umgekehrt, wird die Röhre zu wenig belastet, so steigt ihr Härtegrad und das Amperemeter zeigt weniger. Es ist also nicht nur möglich, mittels des Milliamperemeters die Quantität der Röntgenstrahlen zu messen, sondern auch die Konstanz des Härtegrades kontrollieren zu können. Der Einwand von Klingelfuß, daß die Bewicklung von Meßinstrumenten, welche in den sekundären Stromkreis des Induktors eingeschaltet sind, infolge der schnell schwingenden Entladungsform des Stromes zerstört werde, sei nicht zutreffend, da ein derartiges Instrument, sofern es richtig gebaut ist, einen parallel zur Wicklung liegenden Kondensator enthalte, welcher das Spulenrähmchen vor Durchschlagsgefahr schütze.

Herr Levy-Dorn-Berlin: Ich möchte nicht über die Messung sprechen, sondern über ein Mittel, das angegeben worden, über dieselbe zu größerer Klarheit zu kommen. Kommissionen sind nicht geeignet, ohne weiteres Rätsel zu lösen, auch wenn sie von großen Kongressen gewählt werden. Sonst wäre es am einfachsten, eine Kommission zur Lösung aller Probleme zu ernennen.

Herr Holzknecht-Wien: Zu den Ausführungen des Herrn Walter hätte ich — wenn ich vom Standpunkte des Physikers sprechen wollte, nichts hinzuzufügen. Vom Standpunkt praktischer Forderungen kann ich ihm zunächst darin zustimmen, und ich habe das selbst oft hervorgehoben, daß das Chromoradiometer ein zwar auf korrekter Grundlage ruhendes, in seiner Ausführung aber noch manche Mängel aufweisendes Instrument ist. Was es sonst an messenden Methoden gibt und von Herrn Walter besprochen wurde, zerfällt zunächst in zwei Gruppen. 1. Wirkliche Mengenmessungen und 2. Intensitätsmessungen. Die ersteren stellen sich sämtlich als Nachahmungen, hoffentlich als Verbesserungen des Chromoradiometers dar, dessen Prinzip es war, bei vorschriftsmäßigem Anlegen der Reagenzkörper die Beachtung aller physikalischen Verhältnisse als automatische Leistung in die Hand des Instrumentes zu legen. Die einzelnen Nachahmungen will ich nicht durchgehen. Von dem Sabouraudschen hat schon Walter gesagt, daß es nur scheinbar empfindlicher ist dadurch, daß die Körper in halber Entfernung aufgestellt vierfach so stark bestrahlt werden (man bestrahle nebeneinander einen Reagenzkörper beider Instrumente) und dadurch, daß die Zwischenstufen in der Skala weggelassen sind. Das erstere habe ich bereits bei der II. Type

empfohlen, das letztere — mundus vult decipi — läßt sich leicht machen. Alle diese Nachahmungen haben bis auf das Freundsche papierdünne empfindliche Schichten. Nur der letztere hat mit mir erkannt, daß Strahlen von verschiedener Penetrationskraft ihre Färbungen in verschiedene Tiefen deponieren und daß dünne Schichten nur die wechselnden, für die Gesamtsumme nicht verwertbaren oberflächlichen Färbungsportionen registrieren. Die zweite Gruppe enthält überhaupt keine Mengenmessung, sondern mißt die Intensität, also die Menge in der Zeiteinheit, und zwar für den Moment der Ablesung, also ($M = J \times T$) nur einen Faktor der Menge. Sie würde ausreichen, wenn die Intensität konstant wäre. Diese schwankt aber in weiten Grenzen. Daher rühren eben die Verbrennungen, und wenn das nicht wäre, so brauchten wir überhaupt keine instrumentelle Dosierung. Diese Methoden sind übrigens inklusive der von Walter vorgeschlagenen Messung der Temperatur der Wasserkühlröhre auch als Intensitätsmessung naturgemäß nur in einer geringen Breite der Penetrationskraft (W. 5–8) verwendbar.

Herr Walter-Hamburg nimmt die Intensitätsmessungen der Röntgenstrahlen gegen die Vorwürfe von Holzknecht in Schutz, indem er hervorhebt, daß nach dessen Ausführungen ja auch die Messung der Intensität eines gewöhnlichen Wechselstromes nicht möglich wäre. Es kommt eben nur darauf an, konstante Durchschnittswerte zu schaffen; und daß solche auch bei einer normal arbeitenden Röhre vorhanden sind, glaubt der Vortragende durch seine früheren Auseinandersetzungen bewiesen zu haben.

---

34. Herr **Gocht**-Halle a. S.: **Über Röntgenröhren und Untersuchungen mit der Lochkammer.**

Meine Herren! Die Lochcamera ist ein Apparat, mit Hilfe dessen man sich ein genaues Abbild des Brennflecks der Antikathode und aller der Teile der Röntgenröhre verschaffen kann, die sich an der Erzeugung von Röntgenstrahlen beteiligen.

Die Lochcamera besteht aus einer allseitig fest geschlossenen metallenen Camera, so daß in dieselbe Röntgenstrahlen nirgends eintreten können, außer durch ein kleines rundes Loch, dessen Weite im Durchmesser $^1/_2$—$^3/_4$ mm beträgt.

Meine Lochcamera ist aus rein praktischen Gründen folgendermaßen gebaut und eingerichtet.

Die Camera ist aus 3 mm starkem Eisenblech hergestellt; die senkrechte Höhe beträgt 80 cm, die Breite 36 cm, die Tiefe 32 cm. Der obere Boden hat in seiner Mitte einen runden Ausschnitt, auf welchen Diaphragmata verschiedener Größe röntgenlichtdicht aufgeschoben werden können. Die vordere Wand der Kammer ist nach außen aufklappbar. Die Scharniere und der Verschluß sind so eingelegt und so eingerichtet, daß ein bequemes Öffnen und ein bequemer röntgenlichtdichter Abschluß der ganzen Camera gewährleistet ist.

An der hinteren Außenwand ist ein senkrechter Arm angebracht, der den nach allen Richtungen verschieblichen Halter trägt zum Festhalten der Röhren in jeder gewünschten Stellung und Entfernung.

Im Innern der Camera befindet sich ein viereckiger Holztisch zur Aufnahme der Platte. Dieser Holztisch kann mittest einer kräftigen langen Schraube, die unterhalb des Kammerbodens in einem Drehhandrad endet, vom Boden bis zum Deckel hoch oder abwärts geschraubt werden.

Der Vorgang einer Lochcameraaufnahme ist der:

Auf dem Röhrenhalter liegt eine Röhre. Das Antikathodenblech ist in einer gewünschten Stellung zur Tischplatte in der Camera gerichtet. Die Entfernung zwischen Antikathodenblech und Blendenloch wird genau gleich genommen der Entfernung zwischen Blendenloch und Plattenoberfläche.

Es entsteht dann auf der photographischen Platte oder auf einem an ihrer Stelle liegenden Leuchtschirm eine genaue Abbildung des Brennfleckes des Antikathodenspiegels.

Durch Probieren hat sich mir die Wahl eines Blendenloches von $^3/_4$ mm als das Praktischste erwiesen. Die Expositionszeiten habe ich meist auf 2 Minuten ausgedehnt und zwar wurde bei allen Aufnahmen der Wehnelt-Unterbrecher benutzt. Es wurden stets Schleußnerplatten verwandt, die in doppelt-schwarzem Papier eingehüllt waren. Es wurde stets dafür Sorge getragen, daß jegliche, auch die geringste Erschütterung von Röhre und Platte vermieden war.

Durch derartige Lochcameraaufnahmen kann man, soweit meine bisherigen Versuche (die ersten wurden bereits 1897 gemacht) reichen, verschiedene bedeutsame Anhaltspunkte für die Güte der Röntgenröhren und für die richtige Stellung des Antikathodenbleches beim Röntgenographieren gewinnen. Man kann noch vieles mehr bestimmen, doch würden diese Untersuchungen zu weit in Einzelheiten führen und den Rahmen eines gedrängten Vortrages überschreiten.

Führen wir nun in der kurz skizzierten Weise eine Lochcameraaufnahme aus, so zeigt uns die photographische Platte, nachdem sie jedesmal in frischem Entwickler gut durch-

entwickelt ist, wie schon anfangs betont, ein genaues Abbild des kleinen Abschnittes des Antikathodenbleches, welches Röntgenstrahlen aussendet, also der Röntgenlichtquelle. Und ich will hier gleich vorwegnehmen, daß es mir bei meinen diesbezüglichen Aufnahmen nie gelungen ist, außer dem Brennfleck und seiner nächsten Umgebung noch irgend andere Röhrenteile zur Darstellung zu bringen. Ich bemerke dies ausdrücklich, da bei früheren Versuchen mit der Lochcamera fast stets noch andere Teile der Röntgenröhre, z. B. Metallteile, der kugelige Teil usw. mitphotographiert wurden. Damals waren die Röhren eben noch nicht so vollkommen; während bei den heutigen guten Röhren die fehlerhaften Quellen im Verhältnis zum Brennfleck so minimal sind, daß sie nicht mit auf der photographischen Platte zur Abbildung kommen. Dieser Punkt ist wichtig bei der Beurteilung der heutigen Röhren. Wir können bei unseren Aufnahmen nur mit dem Brennfleck des Antikathodenbleches als Lichtquelle rechnen und brauchen die unangenehme Emission von Röntgenstrahlen von anderen Röhrenteilen her nicht mehr zu fürchten.

Damit kehre ich zu unseren Aufnahmen des Brennflecks selbst zurück.

Auf der fertig entwickelten Platte zeigt sich im allgemeinen:

1. ein besonders im Zentrum intensiv geschwärzter Fleck;
2. eine weitere geringere, nach der Peripherie sich aufhellende Schwärzung, die ich Protuberanzenschwärzung nennen möchte.

Alle Röhren sind, wie bekannt, derart gebaut, daß die von dem Kathodenhohlspiegel kommenden konvergierenden Kathodenstrahlen auffallen auf eine polierte Platinfläche (Anti-



Fig. 1.

Fig. 2.

kathode), welche in einem Winkel von 45° gegen den Kathodenhohlspiegel geneigt ist. Die Kathodenstrahlen prallen also auf eine schräge Fläche und gleiten gewissermaßen an der schrägen Platinfläche nach abwärts. Es spielt sich dieser Vorgang derart ab, als ob man einen feinen Wasserstrahl gegen eine in einem Winkel von 45° abwärts geneigte Fläche richtet. Auch hier gleitet das Wasser der Neigung der Fläche entsprechend ab. Wir würden keinen runden Wasserfleck erhalten, sondern einen in der Richtung des Wasserstrahls etwas langoval ausgezogenen Fleck. Genau so bei den Kathodenstrahlen. An der Stelle, wo die Kathodenstrahlen auftreffen, also nahe dem Hohlspiegel, ist der Brennfleck schön rund und ziemlich scharf umgrenzt, auf dem Platinspiegel abwärts, also mehr entfernt dem Hohlspiegel, hellt sich der Fleck mehr und mehr auf, und es schließt sich, wie aus dem Bild 1 ersichtlich, eine Protuberanzenschwärzung an, die in einem Oval die weiter entfernt liegende Hälfte des eigentlichen Brennflecks umgibt. Ich bin also tatsächlich imstande, im Hinblick auf diese Protuberanzenschwärzung, jeder Lochcameraaufnahme sofort anzusehen, wie die betreffende Platte bei der Aufnahme zur Röhrenlängsrichtung, resp. zum Verlaufe der Kathodenstrahlen gelegen hat.

Welcher Effekt tritt nun ein, wenn ich die Röhre derart stelle, daß einmal das Platinblech in einer zur Platte parallelen Ebene steht, und daß das andere Mal die Antikathodenebene die Plattenebene fast rechtwinklig schneidet?

Darüber gibt Ihnen eine einfache Überlegung Aufschluß und ebenso ein Blick auf diese beiden Bilder (Fig. 1 u. 2). Das erstemal ist der Platte oder dem betrachtenden Auge die Antikathodenfläche voll zugewandt, wir sehen den Brennfleck in seiner ganzen langoval ausge-

zogenen Größe, das zweitemal, bei sehr steiler Stellung, sehen wir den Fleck in einer großen Verkürzung, er ist queroval gestaltet.

Mache ich drittens eine Aufnahme so, daß die Röhre parallel zur Plattenebene eingestellt ist, daß also die Antikathode die Plattenebene unter einem Winkel von 45° schneidet, so erscheint der Brennfleck mehr rund, aber jedesmal noch etwas oval ausgezogen (Fig. 3).

Unter sonst gleichen Bedingungen muß zweifellos der kleinere Brennfleck ein besser gezeichnetes Röntgenogramm erzeugen, ebenso muß ein mehr runder Brennfleck geeigneter sein für Röntgenaufnahmen, als ein langoval ausgezogener.

Dieses Resultat, welches uns die Betrachtung entsprechender Lochcameraaufnahmen verzeichnet, entspricht nun durchaus meinen neunjährigen Erfahrungen bei der praktischen Tätigkeit, und es ergibt sich aus meinen weiteren sehr zahlreichen diesbezüglichen Lochcameraaufnahmen, daß die günstigste Stellung der Röntgenröhre diejenige ist, wenn der Platinspiegel und die Plattenebene etwa einen Winkel von 65° bilden. Und allgemeiner gesprochen, würde ich sagen: Es ist besser, die Antikathode recht steil zu stellen, allerdings darf das Steilstellen nur so weit getrieben werden, daß noch alle Teile der betreffenden Platte wirklich belichtet werden.

Dieselben Verhältnisse im Extrem zeigen Ihnen auch die Bilder 4 und 5. Auf dem Bild 5 ist bei Parallelstellung ein langovaler Brennfleck abgebildet, auf dem Bild 4 bei übertriebenster Steilstellung ein ganz querovaler schmaler Brennfleck.

Ein genauer Vergleich der drei ersten Bilder und der zwei anderen ergibt aber noch etwas anderes.



Fig. 3.

Fig. 4.



Fig. 5.

Die drei ersten Bilder weisen eine weit umfangreichere Protuberanzenzone auf, als die beiden anderen. Das ist nichts Zufälliges, sondern hängt mit dem Zustand der Röhre und ihrer Belastung zusammen.

Die drei ersten Bilder stammen von einer Röhre, die etwas härter war und zum normalen Funktionieren der mittelweichen Schaltung nach Walter bedurfte. Von derselben Röhre stammt noch ein weiteres Bild; dasselbe ist ebenfalls bei mittelweicher Schaltung hergestellt, aber die Röhre war noch härter als bei den ersten drei Aufnahmen und mußte bei der Aufnahme sehr stark belastet werden.

Der Effekt für den Brennfleck ist bei diesen unrichtigen Manipulationen deutlich sichtbar. Obwohl sich Spiegel und Platte in der an sich günstigen Stellung eines Winkels von 65° zueinander befanden, ist der Brennfleck bei der Aufnahme 6 ums Doppelte gewachsen. Die Protuberanzenzone umgibt den Brennfleck nach allen Seiten, besonders stark zu beiden Seiten und nach der Weitseite des Antikathodenspiegels.

Wir sehen also an dieser Aufnahme, und ich könnte noch viele ähnliche zeigen: Bei der hart gewordenen Röhre und bei notwendig gewordener starker Belastung wächst der Brennfleck und die Protuberanzenzone ganz enorm. Neben der hohen Durchdringungskraft solcher harten Röhren wird also auch der viel zu groß gewordene Brennfleck dazu in sehr erhöhtem Maße beitragen, daß die Röntgenplatten keine wohldifferenzierte und scharfe Zeichnung aufweisen.

Außerordentlich interessant ist eine weitere Reihe von Parallelaufnahmen, die mit

einer Röhre hergestellt sind, bei der man die Kathode der Antikathode nahe- oder von ihr abrücken konnte. Man soll dadurch einmal mit weichem, das andere Mal mit hartem Licht arbeiten.

Ich zeige Ihnen zuerst das Bild Nr. 7. Bei dieser Aufnahme stand, ebenso bei Nr. 8, 9 und 10, der Platinspiegel stets in einem Winkel von 45° zur Platte geneigt. Die verschiebbare Kathode war der Antikathode ganz nahegerückt. Die Röhre sprach bei weicher Schaltung gut an. Die Differenzierung auf dem Leuchtschirm war sehr ausgesprochen. Die Lochcameraaufnahme Nr. 7 weist einen mehr dreieckigen Brennfleck auf mit abgerundeten Kanten und Ecken; von den letzteren gehen besondere Protuberanzen aus. Der Brennfleck ist recht groß. Dementsprechend war auch die Zeichnung bei Knochenstrukturbildern nicht scharf genug.

Fig. 6.

Fig. 7.

Fig. 8.

Ein ganz anderer Effekt zeigte sich, wenn ich die Kathode von der Antikathode möglichst weit entfernte; nun mußte ich, um die Röhre richtig zu belasten, die mittelweiche Schaltung zur Anwendung bringen. Bild 8 zeigt Ihnen, daß der eigentliche Brennfleck kleiner geworden ist, desgleichen die Protuberanzen. Die Bildzeichnung war nun eine ganz tadellose.

Aus diesen Vergleichen ergibt sich übrigens, wieder ein Beweis für die Brauchbarkeit der Lochkammeraufnahmen zur Röhrenbeurteilung, und ein Beweis für die Übereinstimmung von Theorie und Praxis, — daß solche Röhren mit verschiebbarer Antikathode für röntgenographische Zwecke, wenn man Wert legt auf scharfe Zeichnung, nicht empfohlen werden dürfen.

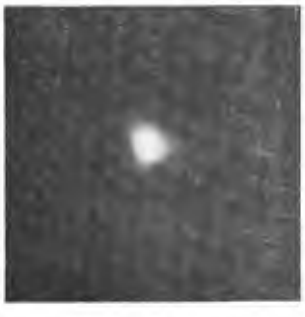

Fig. 9.



Fig. 10.

Fig. 11.

Die beiden folgenden Aufnahmen Nr. 9 und 10 sind mit derselben Röhre hergestellt, nur war bei den Aufnahmen eine Drosselröhre zwischen den Anoden der Röhre und des Induktors in richtiger Weise aufgehängt. Der Einfluß der Drosselröhre dokumentiert sich sofort darin, daß der Brennfleck auf Bild 9 kleiner geworden ist, desgleichen auf Bild 10, obgleich hier die Lochgröße der Camera sogar 1 mm betrug. Außerdem ist bei den beiden Aufnahmen mit der Drosselröhre die Protuberanzenzone gemildert.

Hiernach möchte ich Ihnen das Bild Nr. 11 demonstrieren zum Zeichen dafür, wie genau uns mit der Lochcamera ein Abbild des leuchtenden Flecks gegeben wird. Die Röhre ist seit vier Jahren in Gebrauch und hat manch gutes Bild gefördert und dabei manchen Kathodensturm erlebt. So ist seit langer Zeit ein tiefes Loch an der einen Stelle in

der Antikathode eingebrannt. Die Röhre wurde zuerst weich gemacht, danach mit weicher Schaltung behandelt. Sie gibt so noch heute ganz besonders schöne Bilder. Die Lochcameraaufnahme bei einem Winkel von 65° zwischen Antikathode und Platte ergibt nun einen leicht querovalen Brennfleck und entsprechend der tiefeingebrannten Partie im Platinblech, welche keine Strahlen mehr aussendet, eine Nichtschwärzung (auf der Abbildung einen schwarzen Fleck).

Auch die Abbildung 12 dürfte Ihnen ein Beweis für die subtile Zeichnung der Lochcamera sein. Ich habe mir zu weitergehenden anderen Versuchen Röhren anfertigen lassen, bei denen die Antikathode nicht aus einem Planspiegel bestand, sondern aus einem stark gekrümmten Konvexspiegel. Bei dieser Aufnahme habe ich die Kugelantikathode so zur Platte gerichtet, daß nur noch die nach unten abgleitende Protuberanzenzone von der photographischen Platte gesehen wurde, während der eigentliche Brennfleck gar nicht nach unten sah. Auf der Abbildung sehen Sie dementsprechend nicht wie sonst einen mehr oder minder geschwärzten Fleck, sondern eine leicht mondsichelförmige Abbildung der von unten nach oben sichtbar gebliebenen Protuberanzenteile.

Zum Schluß zeige ich Ihnen noch zwei Bilder, Nr. 13 und 14, welche von derselben konvexspiegeligen Röhre stammen.

Bei der Aufnahme 13 hat die Halbkugelantikathode der Platte voll zugewandt gestanden. Der Brennfleck zeichnet sich dadurch aus, daß er sehr klein ist, und daß die Protuberanzenzone eine minimale ist.



Fig. 12.



Fig. 13.



Fig. 14.

Bei der Aufnahme 14 war die Halbkugelantikathode der Platte halb zugewandt. Hier ist der Brennfleck noch kleiner. Die röntgenographischen Aufnahmen waren mit dieser Antikathode sehr scharf gezeichnet, doch sind die Versuche damit noch nicht abgeschlossen.

Einige Resultate meiner Untersuchungen fasse ich dahin zusammen:

1. Die Lochcameraaufnahmen sind vortrefflich geeignet, von der Güte der Röntgenröhre ein Abbild zu geben.
2. Unter sonst gleichen Bedingungen ist zu empfehlen, beim Röntgenographieren den Platinspiegel mit der Plattenebene einen Winkel von 65° bilden zu lassen.
3. Eine Röhre gibt unschärfere Bilder, wenn sie zu hart ist und demgemäß sehr stark belastet werden muß.
4. Röhren mit verschiebbarer Kathode sind nicht zu empfehlen, da sie nur bei einer Einstellung ein Optimum des Brennflecks und scharfer Bildzeichnung aufweisen.
5. Der günstige Einfluß der richtig eingeschalteten Drosselröhre wird bei der Lochkammeraufnahme verdeutlicht; der Brennfleck wird unter sonst gleichen Verhältnissen kleiner.
6. Halbkugelige Antikathoden scheinen zu röntgenographischen Zwecken vorteilhaft zu sein.

Diskussion.

Herr Holzknecht-Wien: Es ist sehr dankenswert, daß Herr Gocht eindringlich die Frage der Stellung der Antikathode bei den Röntgenographien wieder aufgenommen hat. Es ist ein unausrottbarer

Irrtum, der besonders uns Lehrern des Faches viel zu schaffen macht, daß die Ebene der Antikathode parallel zur bildauffangenden Platte liegen muß. Es ist gar nicht selten, daß dieser Irrtum das einzige ist, was meine vorgeschrittenen Hörer an Vorkenntnissen mitbringen. Nun hören wir, daß das nicht nur ganz überflüssig ist, sondern daß diese Röhrenstellung von allen die ungünstigste ist. Woher dieser Irrtum in unsere Literatur gekommen ist, ist mir ganz unbekannt.

Herr Rosenthal-München weist auf die Wichtigkeit der Gochtschen Untersuchungen hin, sowie auf einen Vortrag, den er selbst im Jahre 1896 in der Physikalisch-medizinischen Sozietät zu Erlangen hielt und der u. a. auch eine Erklärung der von Herrn Gocht erwähnten Ablenkung des Kathodenstrahls an der Antikathode enthält.

Herr Metzner-Dessau. Die von mir in einer gemeinsamen Arbeit mit Dumstrey 1896 (*Fortschr. I, 4*) angegebene Parallelstellung von Platinspiegel und Plattenebene ist aus dem Entwicklungsgang der Röntgenröhren leicht erklärlich, welche in der ersten Zeit nur Anode und Kathode besaßen, also mußte der Kathodenspiegel parallel der Platte gestellt werden, um überhaupt ein Bild zu erhalten. Sobald den Röhren außerdem noch die Antikathode eingefügt wurde, habe ich sehr bald empirisch als beste Stellung der Röhre für röntgenographische Aufnahmen die Parallelstellung von Röhrenachse und Plattenebene gefunden, wodurch die Antikathode in die richtige Winkelstellung zur Platte kommt.

---

35. Herr **Grunmach**-Berlin: **Über neue Apparate zur Röntgenforschung.**

Die von dem Vortragenden vorgeführte neue Röntgenröhre ist ausgestattet mit einer kanalförmigen Doppelblende aus Bleiglas oder anderem undurchlässigem Material vor der Antikathode, welche nur einem Strahlenkegel von der Größe etwa eines Markstückes den Durchtritt gestattet. Die Röhre ist ferner ausgezeichnet durch ein regulierbares Vakuum und durch eine kühlbare Antikathode. Die Kühlung erfolgt entweder durch zirkulierendes Wasser oder durch präparierten Metallstaub und gestattet einen Dauerbetrieb der Röhre.

Die Kugel hat den Vorzug, daß sie im Gegensatz zu den üblichen Vakuumröhren aus natronhaltigem Glas, größtenteils aus kalihaltigem Glas besteht, welches tief dunkelblau fluoresziert. Diese Farbe ist für das beobachtende Auge viel angenehmer und präsentiert auch die Kontraste im Röntgenogramm viel schärfer.

Da aber der Fokus auf der Antikathode selbst von dem größten Glaskünstler nicht mathematisch genau zentral gelegt werden kann (dies ist nämlich abhängig von einem exakt gearbeiteten Kugelabschnitt der Kathode), so ist zur Vermeidung falsch zeichnender Fokusstrahlen ein Präzisionsapparat zur exakten Einstellung des Fokus für die Röntgenuntersuchung erforderlich. Handelt es sich um Untersuchung bei horizontaler Lage der Versuchsperson, so kann einfach durch Anwendung des Lotes der Fokus eingestellt werden. Sollen jedoch Körperteile in jeder beliebigen Körperlage — z. B. der Brustkasten bei aufrechter Körperhaltung und horizontalem Strahlengange — untersucht werden, so ist zu einer genauen Fokuseinstellung der Präzisionsapparat von Grunmach erforderlich, der mit Erfolg bereits in der Röntgendiagnostik, besonders in der innern Medizin verwertet worden ist.

Der Präzisionsapparat besteht aus einem festen Stativ, welches eine Stahlstange trägt die durch Trieb in der Höhe verschoben werden kann. An dieser Stange befindet sich vorn eine trichterförmige Blende, welche an ihrem Ein- und Ausgange mit zwei sich deckenden Kreuzen aus Bleidraht versehen ist. Hinter dieser Blende ist durch Zahntrieb und Schraube ohne Ende der Röhrenhalter verschiebbar. Trieb und Schraube ohne Ende gestatten, die Röhre nach den verschiedensten Richtungen hin zu verschieben, insbesondere um die Querachse des Kathodenrohres. Erst nach genauer Einstellung des Fokus, kenntlich durch Deckung der Drahtkreuze auf dem Fluoreszenzschirme, beginnt nach Ausschaltung der Kreuze (durch Einklappen) und nach Einschaltung einer Blende am Trichtereingange die eigentliche Röntgenoskopie und Röntgenographie der Körperteile.

Diskussion.

Herr Gocht-Halle a. S. erwähnt, daß er selbst 1898 eine Röhre mit innerer Blende hat herstellen lassen. Jedoch zeigte sich, daß längst vorher von Herrn Max Levy eine ganz gleiche Vorrichtung angegeben war.

Herr Albers-Schönberg-Hamburg teilt mit, daß von Gundelach vor Jahren bereits eine der Grunmachschen gleiche Röhre konstruiert wurde. Da sich dieses Modell nicht bewährte, ist man davon zurückgekommen.

Herr Dessauer-Aschaffenburg verliest seinen Patentanspruch v. 29. Mai 1902, worin das Prinzip der Grunmachschen Erfindung enthalten, jedoch eine andere äußere Form angewendet ist.

Herr Max Levy-Berlin: Herr Gocht war so liebenswürdig, meiner Verdienste auf dem Blendengebiet zu gedenken. Ich bemerke hierzu ergebenst, daß ich im Jahre 1897 bereits die Wichtigkeit der Abblendung der überflüssigen Röntgenstrahlen erkannt habe und zwar innerhalb sowohl wie außerhalb der Röhre. Ein diesbezügliches Patent, das ich einreichte, wurde mir für die Abblendung innerhalb der Röhre erteilt. Die Abblendung außerhalb der Röhre war dagegen bereits in Amerika vor mir, wenn auch in ungeschickter Form, zum Patent angemeldet worden. Ich darf aber wenigstens das für mich in Anspruch nehmen, daß ich die Abblendung innerhalb der Röhre als erster gefunden habe, die Abblendung außerhalb der Röhre unabhängig und annähernd gleichzeitig mit dem Amerikaner.

Herr Holzknecht-Wien: Im Gegensatz zu den Herren Vorrednern finde ich eine der Mitteilungen des Herrn Grunmach sehr beachtenswert. Ich glaube, daß die Änderung des für das Auge bekanntlich so sehr schädlichen grünen Lichtes der Röhre in ein blaues, einem von uns allen längst gefühlten Bedürfnisse entspricht.

Herr Levy-Dorn-Berlin: Herr Grunmach hat nicht hervorgehoben, was von ihm stammt oder von andern. Es lag dies z. T. wohl darin, daß er einen allgemeinen Überblick geben wollte. Aber so viel schien doch aus der Ausführung hervorzugehen, daß er die Anordnung der Blende im Rohr für sich beansprucht. Diese ist vorher schon von Gocht und Dessauer gebraucht worden. Was die Kürze der Exposition anbetrifft, so muß man doch die Größe des Instrumentariums berücksichtigen und was man in dasselbe hineinfeuert. Die Exposition von 1 Min. kann jedenfalls überschritten werden, ohne daß man schlechtere Bilder erhält, als Herr Grunmach.

Herr E. Grunmach-Berlin: Herrn Gocht-Halle erwidert E. Grunmach bezüglich seiner neuen Vakuumröhre, daß diese sich schon durch die angewandte, tief dunkelblau fluoreszierende Glassorte, dann aber auch durch die eigentümliche Lage und Anordnung der Blende innerhalb der Glaskugel ganz erheblich in der Leistung von allen anderen Röntgenröhren unterscheidet. — Herrn Dessauer-Aschaffenburg erwidert Grunmach, daß derselbe sein Blendenrohr zwischen Kathode und Antikathode in seinem Vakuumapparat angebracht habe, während in der dunkelblau fluoreszierenden Röhre sich die kanalförmige Blende vor der Antikathode und zwar unter einem Winkel von 45° zur Ebene der Antikathode befindet.

---

36. Herr **Rosenthal**-München: **Über einige Neuerungen am Röntgen-Instrumentarium.**

Der Moritzsche Orthoröntgenograph beruht bekanntlich darauf, daß ein bestimmter Röntgenstrahl, der sogenannte Normalstrahl, parallel zu sich selbst um den zu untersuchenden Körper herumgeführt wird. — Ein neuer Apparat, der „Periröntgenograph", den ich auf Veranlassung von Herrn Grashey, München konstruierte — dessen geistiger Vater also Herr Grashey ist — verwendet gleichfalls den oben genannten Normalstrahl, jedoch wird letzterer im Gegensatze zum Orthoröntgenographen nicht parallel zu sich selbst geführt, sondern um eine Axe gedreht, die senkrecht auf seiner eigenen Richtung steht. — Der Normalstrahl bildet somit während der Bewegung den Durchmesser eines Kreisbogens, in dessen Mittelpunkt der zu untersuchende Körper sich befindet; mit anderen Worten, es dreht sich der Normalstrahl um den zu untersuchenden Körper herum. Dieses ist das dem Periröntgenograph zugrunde liegende physikalische Prinzip. — Welche Bedeutung dieser Apparat für die Praxis, insbesondere für Einrichtung von Frakturen und Fremdkörperbestimmung hat, wird Ihnen Herr Grashey selbst heute nachmittag vortragen und demonstrieren.

So bedauerlich es ist, daß das Röntgen-Instrumentarium immer umfangreicher wird, so muß doch jede Neuerung freudig begrüßt werden, wenn sie dem Röntgenverfahren eine neue oder eine ausgedehntere Verwendung sichert; andererseits muß es aber das Bestreben der Technik sein, die verschiedenen Apparate möglichst zu kombinieren. Es wird deshalb wohl von manchem begrüßt werden, daß Herr Faulhaber-Würzburg, eine Reihe von Hilfsapparaten der Röntgentechnik zu einem Apparat kombiniert hat, welchen er gleichfalls heute nachmittag demonstrieren wird.

Allein nicht nur die Kombination verschiedener Hilfsapparate muß das Bestreben der

Röntgentechnik sein, sondern auch die möglichst einfache Gestaltung der die Röntgenstrahlen erzeugenden Apparate und die möglichst einfache Handhabung derselben von seiten des Arztes.

Eine Röntgeneinrichtung soll, nach meiner Ansicht, bei einer für die praktischen Bedürfnisse genügend großen Regulierfähigkeit so einfach gestaltet sein, daß mit einem Schalter die Einschaltung und mit einer Kurbelbewegung die Regulierung erfolgen kann; es läßt sich dieses Ziel unschwer erreichen, wenn man, wie dies meines Wissens zuerst Herr Boas vorschlug — eine regulierbare Selbstinduktion in den Primärkreis des Induktoriums einschaltet.

In welcher Weise sich eine derartige Anordnung beispielsweise für die Röntgentherapie verwenden läßt, hat Herr Rieder kürzlich in einem Aufsatz: „Zur Technik der Röntgenstrahlentherapie" (*Fortschr. a. d. G. d. R. 1905. Bd. VIII, S. 303*) publiziert.

Einen kleinen Hilfsapparat, der hierbei zur Kontrolle der Konstanterhaltung des Vakuums der Röntgenröhre sehr gute Dienste leistet, ist die von Herrn Rieder angegebene, auf größere Entfernung hin ablesbare parallele Funkenstrecke, die Sie hier vor sich sehen.

Wie Ihnen wohl bekannt ist, ist für eine bestimmte Röntgenröhre bei im übrigen gleichen Verhältnissen die Höhe des Vakuums der Röhre proportional der parallelen Funkenstrecke. Wenn ich also während des Betriebes die letztere leicht kontrollieren kann, und zwar von dem gegen Röntgenstrahlen geschützten Standort des Arztes aus, so habe ich durch Drehung der erwähnten Regulierkurbel im einen oder anderen Sinne es jederzeit in der Hand, die Röhre mehr oder weniger zu belasten und damit deren Vakuum konstant zu erhalten, und somit deren Lebensdauer wesentlich zu verlängern.

Die Kontrolle der parallelen Funkenstrecke geschieht mittelst einer Schnur, welche über eine an der Decke befindliche Rolle zum Beobachter führt.

Zum Schlusse möchte ich Ihnen noch zwei Röntgennegative von Lungenpartien eines 30jährigen Mannes zeigen, welche Herr Rieder und ich nach dem in der *M. Med. Wochenschr.* von *1905 Nr. 17* beschriebenen Verfahren bei einer Expositionszeit von nur 0,14 bzw. 0,11 Sek. aufgenommen haben.

---

37. Herr **Béla Alexander**-Késmárk (Ungarn): **Momente aus der Entwickelung des knöchernen Handskeletts.**

Auf jedem Gebiete der Medizin zeigen die X-Strahlen ihre Berechtigung selbständig zu forschen; die Zukunft kann dieses, ihr Recht nur bestätigen und erweitern. — Auf dem Gebiete der Embryologie in Hinsicht des Ossifikationsprozesses haben die X-Strahlen schon viel Daten richtig gestellt und ebenso mancher Frage eine sichere Antwort gegeben und werden sie dies in vieler Hinsicht auch in der Zukunft tun können.

Betreffend die Entwickelung des knöchernen Handskeletts zeigen die X-Strahlen uns, daß nach dem Erscheinen der perichondralen Ossifikation des Radius und der Ulna — nicht gleich nach dem Beginne, sondern nachdem die erwähnten Knochengewebszylinder die Länge von beiläufig 1—1.2 mm erreicht — erscheinen als Endstationen der peripherwärts schreitenden Knochenbildung die primären Ossifikationen in den Endphalangen (erste Knochenreihe).

Sie erscheinen keineswegs — wie mancher Autor es annimmt — auf einmal, sondern es wird immer zuerst die Endphalanx des Daumens und des Mittelfingers die primäre Verknöcherung zeigen, an welche sich unmittelbar die der vierten Endphalanx anschließt.

Dann erscheint die Verknöcherung in der zweiten und endlich in der fünften Endphalanx (kleiner Finger).

Dies geschieht in der zweiten Hälfte des zweiten Monats; es zeigt also die anfänglichste Ossifikation die Prävalenz des Daumens und die des Mittelfingers als Handachse, und wir können im weiteren Verlaufe der Entwickelung des Handskeletts überall verfolgen, wie der Mittelfinger, wie dessen Ossifikation unter allen Umständen im Vordergrunde steht.

Nachdem alle fünf primäre Ossifikationen der Endphalanx-Diaphysen [nicht der distalen Epiphysen] aufgetreten, erscheint als erster Repräsentant der zweiten Knochenreihe die perichondrale Ossifikation des ersten Metakarpale, d. h. des Metakarpale des Zeigefingers; nach diesem erscheint die Ossifikation des zweiten (Mittelfinger), dritten (vierter Finger) und endlich des vierten Metakarpale (kleiner Mittelfinger).

Freilich werden, während dieser Verknöcherungsprozeß sich im Metakarpus abspielt, die Ossifikationen der Endphalangen weiterschreiten und immer mehr sieht man das Hervortreten der Endphalanxossifikation des Daumens und des Mittelfingers, an welch letztere sich unmittelbar die Endphalanxossifikation des vierten Fingers anschliesst.

Vergleichen wir in der Zeit, wo die Hand schon die ersten zwei Ossifikationsreihen (5 Endphalangen und 4 Metakarpalossifikationen) vollständig zeigt, diese mit den Ossifikationen des Fußes, so sehen wir, daß im letzteren die Reihenfolge ganz anders ist.

Die erste Ossifikation erscheint in der Endphalanx der großen Zehe, dann erscheint die primäre Knochengewebsbildung als Knochenpunkt auf der Oberfläche des ersten Metatarsalknorpels, also entsprechend der zweiten Zehe; dann sehen wir die kaum wahrnehmbar kleinen punktförmigen Ossifikationen in der Endphalanx der zweiten und dritten Zehe, entsprechend der Diaphyse.

Auf jeden Fall sehen wir also, daß die ersten Ossifikationen des Fusses nicht nur verhältnismäßig später erscheinen als die der Hand, sondern auch in ganz verschiedener Reihenfolge, zu Anfang und auch weiterhin.

Zurückkehrend auf die Ossifikation der Hand sehen wir mit Gewissheit, daß die dritte Reihe der primären Handossifikationen nur dann einsetzt, wenn die vierte und letzte Metakarpalossifikation schon ihre erste Gestaltung zeigt, d. h. einen oft schon fertigen Knochengewebsring um den Metakarpalknorpel des kleinen Fingers.

Und zwar wird die dritte Reihe der Verknöcherungen mit der oberflächlichen Ossifikation der knorpeligen Grundphalanx des Daumens beginnen entsprechend der Diaphyse und schnell genug bildet sich der kleine Punkt zur oberflächlichen Lamelle und diese zum schmalen Knochenringe.

Es folgt dann häufig die Grundphalanx des dritten Fingers (Handachse), dann die Ossifikation der zweiten, vierten und fünften Grundphalanxdiaphyse.

Die Bilder, die wir bei verspäteter — aber endlich in richtigen Fluß gelangter Ossifikation sehen, die Bilder der regelmäßigen primären Ossifikation und deren Entwickelung (sekundärer Knochenring, Kortikalisbildung), die Umstände, unter welchen sich die Ossifikation der Daumengrundphalanx bildet, die frühere Entwickelung des knorpeligen Handskeletts und die Untersuchung an Tieren, auch die spätere Entwickelung und die Akkommodation der Muskulatur — alles spricht dafür und beweist, daß der Daumen drei Phalangen, aber kein Metakarpale besitzt. Den Beweis hier niederzuschreiben, erlaubt der Raum nicht.

Die vierte Reihe der Ossifikationen bildet sich selbstverständlich in den Mittelphalangen; und wieder eröffnet die Reihe die Mittelphalanx des Daumens. Zuletzt ossifiziert die Mittelphalanx des kleinen Fingers; es ist dies die letzte Handossifikation des intrauterinalen Lebens.

Doch bevor letztere auftritt, zeigen schon die X-Strahlen die stark vorgeschrittene Ausgestaltung der Endphalanxossifikationen, d. h. die zarten Bilder der sich aus dem distalen Ende der primären Diaphysenossifikation bildenden distalen Epiphysen (11,0—13,0 cm langer Embryo); es zeigen die Handbilder aus dieser Periode die unterschiedlichsten Entwickelungsstufen des Knochengewebes vom Beginne der primären Ossifikation bis zur vollständigen Differenzierung der Kortikalsubstanz und der scharf gezeichneten Spongiosa.

Die Verknöcherung der Endphalanx steht obenan, sie wird auch die erste sein, die zu Ende der Entwickelung vollständige Verknöcherung zwischen Dia- und Epiphyse zeigen wird.[1])

[1]) Den Endphalangen folgen in der vollständigen Ossifikation die Grund- und dann die Mittelphalangen. Zuletzt tritt die vollständige Verschmelzung zwischen Mittel- und distalem Endstück der vier Metakarpalia auf.

Auf jeden Fall muß man bei Beurteilung und Beobachtung der Handbilder aus der Zeit des fötalen Lebens in Betracht ziehen die verschiedenen Unregelmäßigkeiten der Knochenentwickelung, ebenso die verschiedenen pathologischen Einwirkungen; in erster Reihe ist in Betracht zu nehmen die Einwirkung der Lues auf das Bild der zeitigen Ossifikationen.

Die Ausgestaltung und der Entwickelungsgang der Verknöcherung wird durch Syphilis in keiner Weise gestört, das Bild aber, welches die X-Strahlen von solchen Ossifikationen zeichnen, bietet sehr interessante Details; nämlich:

Das ganz lichte (fast weiße) Bild der nicht die ganze Länge des Knochenbildes von beiden Seiten einnehmenden Kortikalis sondert sich scharf von dem dunkleren, zarten Strukturbilde der Fasersubstanz durch eine schwarze Linie, das distale und proximale Ende der Spongiosa wird durch eine oder in manchem Falle durch zwei breite, sehr helle horizontale Linien oder vielmehr Zonen unterbrochen (Kalkzonen), so daß helle und dunkle Linien abwechseln.

Es entstehen dadurch auffallende Bilder, welche bei Zerlegung durch starke Vergrößerung zeigen, daß die dem X-Strahl Widerstand darbietenden Kalkzonen von dunklen vertikalen Strichen durchdrungen erscheinen, welche Striche mit dem Strukturbilde der Fasersubstanz kommunizieren.

Bei den metakarpalen Ossifikationen treten diese vom X-Strahl gezeichneten zierlichen Bilder der Kalkzonen sowohl an dem distalen als auch proximalen Ende auf (ebenso bei den metatarsalen Ossifikationen), während die 15 Phalanxbilder der Hand und des Fußes die charakteristische Syphilislinie (oder Syphilislinien) nur am proximalen Ende zeigen.

Die Fortsetzung des Vortrages bildet die Demonstration der Bildersammlung, welche die ganze Entwickelung des Handskeletts in sich faßt, von den ersten Anfängen der Ossifikation in der Endphalanx des Daumens und des dritten Fingers, bis zum 70. Lebensjahre. 60 Bilder beziehen sich auf das intrauterinale, 42 Bilder auf das extrauterinale Leben.

Diskussion.

Herr Holzknecht-Wien: Herr Alexander hat uns, wie es scheint, zwei sehr wichtige Mitteilungen gebracht, eine vergleichend anatomische, welche die Frage, ob der an den Karpus angrenzende kurze Röhrenknochen des Daumens ein Metakarpus oder eine Grundphalanx ist, wie es scheint, im Sinne der letzteren Auffassung entscheidet, da die Ossifikationsverhältnisse ja wohl das verläßlichste Kriterium sind; und eine klinische, die an einem großen Material dartut, daß die hereditäre Lues niemals die Erscheinungen der Entwickelungshemmung der Ossifikation hervorruft; die Verlangsamung der Ossifikation bleibt danach auf gewisse Anomalien der inneren Sekretion beschränkt.

Herr A. Stieda-Königsberg glaubt, daß man die Zeit der Ossifikation nicht zur Entscheidung der Frage, ob der Metakarpus I ein wahrer Metakarpus oder eine Phalanx sei, verwerten dürfe. Auch das Auftreten der Epiphyse an der Basis, analog den Phalangen, könne nicht für die Deutung des Metacarpus I als Grundphalanx des ersten Fingers ausgelegt werden, da auch am II. Metakarpus manchmal am proximalen Ende eine Epiphyse beobachtet wird. Das Verhalten der Muskulatur, der Sesambeine u. a. m. sprechen vielmehr dafür, daß der Metakarpus I ein echter Metakarpus ist.

Herr Alexander-Kesmark erwidert, daß die Untersuchungen des knorpeligen Handskeletts, die Untersuchung der vom X-Strahl gezeichneten Bilder und die Untersuchungen an den Tieren nur auf eine Grundphalanx des Daumens zeigen, diejenigen Forscher, die ein Daumenmetakarpale annehmen, können nicht beweisen, welche Phalanx verschwunden, und jeder Befund deutet auf das gewisse Vorhandensein der Grundphalanx.

---

38. Herr **Dessauer**-Aschaffenburg: **Ziele der Röntgentechnik.**

M. H. In einem neuen Gebiete der Forschung, in dem so viel gearbeitet wird, wie gerade in dem unsern, ist es wichtig, von Zeit zu Zeit einmal den Versuch zu machen, aus all den Erscheinungen, die uns der Tag bringt, aus dem ständigen Wechsel mancher Anschauungen, aus der Fülle des immer Neugebotenen in ruhiger Stunde die Richtlinien zu er-

kennen, nach denen sich tatsächlich die Entwickelung vollzieht. Arbeiten ja doch Hunderte an dem Ausbau der Röntgenologie, sehen wir ja doch täglich speziell in der Röntgentechnik Neues auftauchen, um Altes zu verdrängen oder neben ihm gleiche Achtung und Bewertung zu fordern. Und in der Tat gelingt es uns, auf Grund der Betrachtung vieler Einzelheiten, durch Gruppierung des Gleichartigen Grundlagen zu gewinnen, an die wir uns halten können. Auf ihnen, diesen Grundlagen, wie sie uns die Physik und Technik bietet, aufbauend, können wir uns den Aufgaben widmen, den Zielen nähern.

Zwei große Aufgaben stellt die praktische Anwendung der Röntgenmethode der Technik, die nicht gleichartig sind, die diagnostische und die therapeutische Anwendung der Strahlen. Dieser Dualismus wird meiner Überzeugung nach in Zukunft viel erheblichere Unterscheidungen in den Apparatkonstruktionen zutage fördern, als bisher.

In der diagnostischen Anwendung muß auf Grund von Projektionen, von Bildern geschlossen werden auf Anordnung und Zustand der zu untersuchenden Körperteile. Wir müssen uns hier darüber klar sein, welcher Zusammenhang besteht zwischen dem tatsächlich entstehenden Bilde und den bildgebenden Eigenschaften der X-Strahlen. Wir wissen, daß die Strahlen nicht unmittelbar Krankheitsformen zum Ausdruck bringen, aber wir schließen aus dem Bilde auf den Zustand der Organe. Der Zusammenhang wird gebildet durch die ungleiche Penetration verschieden dichter Organe.

Die Strahlung einer Röhre ist nicht homogen. Sie setzt sich zusammen aus Strahlen von verschieden starken Eigenschaften. Es entstehen gleichzeitig sehr penetrante Strahlen von geringerem chemischem Effekt und Strahlen von kleiner Penetrationskraft und großem chemischem Effekt.

Das Gesetz, das wir gewöhnlich den Angaben zugrunde legen, daß nämlich die Durchdringung abnimmt mit der Dicke und Dichte, ist hinreichend genau. Wir lernen aber daraus, daß die diagnostische Verwendung von X-Strahlen nichts anderes ist als eine Differentiierung von Dichtigkeitsunterschieden. Mit dieser Definition ist die Grundlage gegeben. Differentiierung von Dichtigkeitsunterschieden. Ursprünglich müßte es möglich sein, alle Dichtigkeitsunterschiede zu differentiieren. Alle diese und nur diese. Damit haben wir nun gleichzeitig die Grenze des Verfahrens. Wo irgend eine pathologische Veränderung vorliegt, die eine Veränderung einer normalen Dichtigkeit hervorbringt, da können wir sie erkennen. Wenn aber z. B. einen Unterleibstumor ein ihm gleich dichtes Gewebe verdrängt, so ist seine Erkennung unmöglich.

Damit haben wir aber auch den Hauptgesichtspunkt für die weitere Entwickelung der Technik. Immer feinere und feinere Differentiierung von Dichtigkeitsunterschieden. Der Ausbau des Röntgenapparates hat sich in erster Linie dahin zu erstrecken. Immer feinere und feinere Differentiierung von Dichtigkeitsunterschieden. Hinter diesem Gesichtspunkte müssen alle anderen zurücktreten.

Zwei Momente möchte ich zur Illustration dieser Anschauung kurz vortragen. Das Blendenverfahren ist eine Verfeinerungsmethode von Dichtigkeitsunterschieden. Dieser immer feineren und feineren Differentiierung steht die Sekundärstrahlenbildung, auf die Röntgen in seiner zweiten und dritten Mitteilung aufmerksam macht, entgegen. Das Blendenverfahren, sowohl in Form der Blendenebene wie der Kompression ist ein Fortschritt im Sinne der Verfeinerung der Differentiierung von Dichtigkeitsunterschieden, deshalb in seinem jetzigen und zukünftigen Ausbau eine Näherung an das Ziel.

In neuerer Zeit sind von verschiedener Seite Versuche zur direkten Benutzung des Wechselstroms für Röntgenzwecke gemacht worden und ich selbst habe auch in dieser Beziehung einige Arbeiten vorgenommen; diese Versuche, insbesondere ihr Resultat zeigen uns nun hier etwas Einschlägiges von großer Bedeutung.

Wir sprachen vorhin davon, daß die X-Strahlung einer Röhre komplexer Natur sei, insofern, als sie sich zusammensetzt aus Strahlen verschiedenen Penetrationsgrades. Viele Beobachtungen haben mich zur Anschauung geführt, daß die Aufgabe der Differentiierung von Dichtigkeitsunterschieden um so vollkommener gelöst wird, je größere Unterschiede in der

Strahlenqualität gleichzeitig vorhanden sind. Mit anderen Worten: Das Bild wird um so besser, je größere Abstufungen in der Penetrationskraft die Strahlung enthält. Das ist auch ganz plausibel; denn je größer dieses Bereich, desto mehr wird die Voraussetzung erfüllt sein, daß eine zur Abbildung jeder Abstufung in der Absorptionsfähigkeit der Stoffe geeignete Strahlenqualität vorhanden ist.

Diese Zusammensetzung der Strahlung hängt nun, abgesehen von der Röhre, ab von der Endladungskurve des Induktoriums. Ich kann nun hier nicht ausführlich darlegen, wie sich dieser Zusammenhang ergibt und wie man ihn im einzelnen verfolgt. Ich hoffe, das schon in nächster Zeit in einer ausführlichen Publikation nachholen zu können. Die Zusammensetzung der Strahlung ist nach diesen Erfahrungen aber um so günstiger und reicher, je rascher die Entladungskurve ihre Werte ändert, insbesondere von ihrem Scheitelwert zu Null sinkt. Deshalb bemühte ich mich auch, solche rasch gedämpften Entladungen durch Bau geeigneter Induktorien zu erhalten und so auf Verbesserung der Differentiierung hinzuarbeiten.

Wie wichtig gerade dieses Moment in der Erreichung unseres Zieles ist, zeigen die obenerwähnten Versuche mit direkter Benutzung von Wechselstrom. Hier erhält man ein eminent helles Fluoreszieren der Röhre bei geringer Wärmeentwickelung und ist enttäuscht, das Ergebnis der Durchleuchtung oder Aufnahme zu sehen. Die Bilder sind stumpf, detailarm, ohne Plastik und Modulation. Sie stehen qualitativ zurück hinter den bisher erzielten Aufnahmen. Und der Grund liegt in dem unterschiedlichen Verlauf der Entladungskurve.

Während beim Induktorium die Entladung plötzlich abklingt, haben wir bei den neuen Apparaten, wie sie Herr Koch in verdienstlicher Weise angegeben hat, flache, mehr sinusförmig verlaufende Ströme. Die Strahlen, welche hierbei in der Röhre erzeugt werden, sind viel gleichartiger, umfassen nicht so große Differenzen in ihren Eigenschaften, wie die unserer heutigen Apparate. Deswegen verspreche ich mir von den überaus interessanten und verdienstlichen Arbeiten zur direkten Benutzung der Wechselströme nicht viel für das diagnostische Ziel. Diese Neuerung ist wenigstens zunächst kein Fortschritt in bezug auf die Verfeinerung der Differentierung.

Unter diesem Gesichtspunkte der Verfeinerung der Differenzen können wir fast alle wesentlichen Bestrebungen der Technik auffassen. Die Bemühungen zur Leistungssteigerung, zur Vervollkommnung der Röntgenröhre sind zum wesentlichen Teile Methoden zur Verbesserung der Differentiierung von Dichtigkeitsunterschieden.

Was aber außerdem noch an Zielen verfolgt wird, die Vereinfachung der Apparate, ihre Verbilligung unter Erhaltung der Leistungsfähigkeit, der möglichst ökonomische Betrieb, das alles kommt, so wichtig und anerkennenswert es auch sein mag, erst als Ziel in zweiter Linie in Betracht.

Wenden wir uns kurz zu den Aufgaben, welche die Therapie stellt. Hier ist die prinzipielle Forderung ganz sicher eine andere. Es kommt hier nicht auf Bildgabe und Bildfeinheit, nicht auf Differentiierung von Dichtigkeitsunterschieden an. Es kommt infolgedessen nicht so sehr auf Elimination von Sekundärstrahlen an, im Gegenteil, ich möchte annehmen, daß diese eine nicht unerhebliche erwünschte Rolle in der therapeutischen Wirkung spielen. Und es kommt auch nicht auf möglichst große Unterschiede der gleichzeitigen Strahlungen an: die Entladungskurve kann eine andere sein. Ich darf hier an eine Arbeit anknüpfen, welche ich in der letzten Nummer der Medizinischen Klinik des Herrn Brandenburg über die therapeutische Frage, speziell über die Frage der Bestrahlung tiefliegender Prozesse, publizierte.[1]) Ich versuchte zwei Aufgaben zu beleuchten: Die eine, wie man ein Urteil gewinnen kann über das Maß der in die Tiefe dringenden Strahlen und ihre Wirkung, die andere, ob es möglich sei und wie, ohne Verbrennung der zwischenliegenden Partien und Schichten ein therapeutisch wirksames Maß von Strahlung dem tiefliegenden Prozesse zuzuführen. Bei der Verfolgung dieser Frage ergibt sich, daß wir bei der Therapie das Interesse haben dürften,

[1]) „Beiträge zur Bestrahlung tiefliegender Prozesse" Heft 21 und 22 der *Medizinischen Klinik*, Verlag Urban & Schwarzenberg 1905.

immer mit möglichst gleichmäßiger Strahlung zu arbeiten. Das läßt sich auch aus anderen Gesichtspunkten schließen. Während alle Dosierungsangaben, wie primäre Stromstärke, Unterbrechungszahl usw. wegen der Verschiedenartigkeit der Apparate und Röhren gar nichts aussagen, ja irreführen, die richtig zeigenden Chromoradiometer aber bei Tiefenbestrahlung nicht anwendbar sind, wäre eine Dosierung doch sicher ungemein erleichtert, wenn wir einheitlichere Strahlungsarten erzeugen könnten. Diese Aufgabe, möglichst homogene Strahlung zu erhalten und therapeutisch zu benutzen, ist direkt entgegengesetzt unserem diagnostischen Ziel. Aber sie ist nicht so unlösbar, wie sie scheint.

Das zeigt uns hier gerade die Kochsche Erfindung. Bei Verwendung von Wechselströmen zur Erzeugung von Röntgenstrahlen fällt auf, daß der Strahlencharakter sich fast völlig gleichbleibt, wie auch die benutzte Röntgenröhre beschaffen sein mag. Wir werden bestrebt sein müssen, neue Apparattypen mit möglichst flachen Entladungskurven mit möglichst homogener Strahlenerzeugung hervorzubringen.

Das ist, meine Herren, das Wesentlichste, was ich in der kurzen Zeit über mein Thema, Ziele der Röntgentechnik, mitteilen kann. Es ist damit bei weitem nicht erschöpft. In der diagnostischen Anwendung steht von allen Zielen, die wir erstreben, die immer größere Verfeinerung in der Differentiierung von Dichtigkeitsunterschieden obenan. Hier arbeiten wir rüstig in den Bahnen weiter, die wir beschritten haben. In der Therapie werden wir meiner Anschauung nach, was die Röntgentechnik verlangt, unsere Marschroute ändern, neue Ziele der Konstruktion ins Auge fassen und im Bau der Apparate tiefgreifende Änderungen erleben.

---

39. Herr **Pasche**-Bern: **Über die Ausschaltung der Sekundärstrahlung durch bewegliche Blendensysteme (mit Demonstrationen am Modell der A. E. G.).**

Meine Herren! Wie Ihnen die Bezeichnung meiner Mitteilung bereits andeutet, beabsichtige ich, Ihnen die Theorie eines Blendenverfahrens zu entwickeln, welches von den bisher angewandten Methoden prinzipiell abweicht.

Die ungemein störende Einwirkung der Sekundärstrahlen ist heute in röntgenologischen Kreisen eine so allgemein bekannte Erscheinung, daß ich mir versagen kann, näher darauf einzugehen; ebenso allgemein bekannt und auch wohl angewandt sind die Mittel, diese Sekundärstrahlen zu vermeiden resp. auf ein Minimum zu beschränken: sie bestehen im Grunde genommen immer aus einer mit Diaphragma versehenen Bleifolie von genügender Dicke, die man zwischen Röhre und Patient so anbringt, daß ein Strahlenkegel aus dem gesamten Büschel herausgeblendet wird, gerade groß genug, um die zu untersuchende Region zur Abbildung zu bringen; je kleiner die durchstrahlte Körperpartie, desto weniger Sekundärstrahlen können sich bilden, desto klarer und deutlicher wird das Bild. Durch diese Methode ist von vornherein ein großer Nachteil der Blendenaufnahmen bedingt. Wenn man die evidenten Vorteile der Abblendung der S-Strahlen ausnutzen will, ist man immer auf die Abbildung ziemlich eng umschriebener Bezirke angewiesen; sollen größere Partien zur Darstellung gebracht werden, so ist man gezwungen, sie systematisch durch eine Reihenfolge von Aufnahmen abzusuchen; dies letztere Verfahren ist natürlich oft unbequem, zeitraubend und bei nicht ganz exakter Einstellung auch nicht immer einwandfrei.

Zweck meiner Mitteilung ist nun, Ihnen zu zeigen, wie man sich auf verhältnismäßig einfache Weise von der Bildumgrenzung freimachen kann, d. h. wie man die spezifische Wirkungsweise der Blende auf die ganze Fläche beliebig großer Platten ausdehnen kann, bei einmaliger Exposition. Ich habe bereits früher an anderer Stelle die Theorie eines dahinzielenden Verfahrens kurz skizziert und bin heute in der Lage, Ihnen einen hiernach vollständig durchkonstruierten Apparat zu demonstrieren.

Zum bessern Verständnis desselben ist es angebracht, auf das bisher übliche Verfahren

der „festen Blende" zurückzugreifen; wir wollen nun aber nicht ein rundes Diaphragma vorstellen, sondern ein schmales, spaltförmiges; dasselbe sei so angebracht, daß von einer Platte 40/50 ein Streifen von 10 cm Breite, an der schmalen Seite der Platte, exponiert wird. Entwickeln wir die Platte, so zeigt auch der übrige Teil derselben einen leichten Schleier, als Einwirkung der Sekundärstrahlung, die von dem schmalen X-Strahlenbüschel ausgehn; decken wir dagegen diesen für das Bild nicht verwandten Teil der Platte durch eine zweite auf dem Kassettendeckel ruhende Bleifolie so weit als der direkte bilderzeugende Strahlenkegel reicht, so tritt natürlich diese Verschleierung nicht ein, und dieser nicht getroffene Teil der Platte ist zu weiteren Aufnahmen noch völlig geeignet; verschieben wir also, bei unveränderter Lage des Patienten zu Platte und Röhre, das obere Diaphragma derart, daß ein zweiter Streifen von 10 cm Breite unmittelbar dem ersten anliegend von den direkten Strahlen getroffen wird, und decken wir wieder alle übrigen Teile der Platte durch Bleifolien, die dem Kassettendeckel aufliegen, so erhalten wir durch Wiederholung der Exposition auf derselben Platte ein zweites Bild, das gewissermaßen die Fortsetzung zum ersten bildet und sich je nach Exaktheit der Einstellung mehr oder weniger gut an das erste anschließt. Es ist ohne weiteres klar, daß man durch fünfmaliges Wiederholen dieser Prozedur, durch ein fünfmaliges ruckweises Verschieben der oberen und der unteren Blende und die entsprechenden Expositionen, fünf sich unmittelbar aneinanderlagernde Bilder erhält im Format 40/10, die also in ihrer Gesamtheit gerade die Platte 40/50 ausfüllen; bei jedem Teilbilde bleibt dabei die spezifische Wirkung der Blende, der Größe des Diaphragmas entsprechend, erhalten.

Geht man nun von diesem ruckweisen Verschieben der Blenden zu einer langsamen, stetigen Bewegung über, so ist im Prinzip die Aufgabe gelöst, beliebig große Körperteile in einer einzigen Exposition aufzunehmen, und dabei die Sekundärstrahlung in jedem gewünschten Maße einzuschränken; das so gewonnene große Bild muß in seiner ganzen Ausdehnung dieselbe Klarheit und Schärfe zeigen, wie man sie sonst für kleine Partien bei Anwendung fester Blenden erhält.

Die Konstruktion eines einheitlichen Apparates ergibt sich aus diesen Betrachtungen von selbst; seine Elemente sind:

1. eine obere Blende, die sich mit gleichmäßiger Geschwindigkeit zwischen Röhre und Patient parellel zur Plattenebene bewegt, die „Röhrenblende";
2. eine unter dem Patienten über der Plattenkasette hingleitende „Plattenblende", durch welche gerade das Strahlenbüschel passieren kann, welches von der Röhrenblende herausgeschnitten wird;
3. eine Vorrichtung, damit die Bewegung der Plattenblende durch den Druck des Patienten nicht behindert wird, am einfachsten eine Aluminiumbrücke;
4. ein Mechanismus, um eine Bewegung der beiden Blenden, proportional ihren respektiven Entfernungen vom Projektionszentrum, der Antikathode, zu bewirken.

Bei den einzelnen Punkten ist hauptsächlich folgendes zu berücksichtigen:

Die Röhrenblende muß groß genug sein, daß der Körper genügend in ihrem „Schatten" liegt; der Spalt muß verstellbar sein.

Die Plattenblende muß sämtliche nicht im Bereich des direkten Strahlenbüschels liegende Teile der Platte decken können; der Schlitz ist ebenfalls verstellbar.

Die Aluminiumbrücke ist so konstruiert, daß der Patient der Platte möglichst nahe kommt; durch 4 Stellschrauben kann man die Brücke mitsamt dem Patienten leicht heben und senken.

Als Bewegungsmechanismus habe ich bei den ersten Versuchen ein Rollenpaar mit entsprechend verschiedenen Durchmessern benutzt, über welches Zugfäden für die Blenden geführt wurden; der Faden für die Plattenblende lief über die größere Rolle, da sie entsprechend ihrer größeren Entfernung von der Antikathode sich schneller bewegen muß. Lästig ist bei dieser Anordnung, daß der relative Abstand der Röhrenblende von der Antikathode ein für allemal bestimmt ist; dies wird vermieden durch das jetzt verwandte starre Pendel in Zwangsführung, dessen Drehpunkt in Höhe der Antikathode liegt, bei horizontaler Lage der Platte. Durch eine starre Verbindung des Pendels mit den Blenden und einem automatischen Umschalter für den kleinen Antriebsmotor ist dann noch die Möglichkeit gegeben, die Blenden nicht nur einmal, sondern beliebig oft hin und her pendeln zu lassen; auf diese Weise wird Rücksicht auf die Änderung des Vakuums der Röhre genommen und vermieden, daß vielleicht der eine Teil der Platte von vorwiegend weichen Strahlen, der andere von harten getroffen wird; gleichzeitig ergibt sich in der Zahl der Hin- und Hergänge ein bequemes Maß für die Expositionszeit.

Letztere ist natürlich bei diesem Verfahren im allgemeinen eine längere als sonst, indessen doch

keine so große, als man von vornherein aus der jeweiligen Enge des Spaltes schließen könnte; bei einer Breite des Plattendiaphragmas von 10 cm würde sie voraussichtlich zur Ausexposition einer 40/50 cm Platte das Fünffache der gewöhnlichen Zeit betragen; durch die Ausschaltung der Sekundärstrahlung wird jedoch die Platte so klar, daß man mit dem Doppelten der Zeit vollständig auskommt, also mit 50 cm-Induktor und Wehnelt bei einer Beckenaufnahme eines Erwachsenen mit 6—7 Minuten, was die großen Röhren mit direkter Wasserkühlung gut vertragen.

Über die weiteren Details des Originalapparates der A. E. G., der hier im großen Ausstellungssaale steht, werde ich bei der Demonstration genauere Angaben machen; hier will ich nur noch die Gelegenheit nehmen, den Herren Lamm und Schröder, Ingenieuren der A. E. G., meinen Dank für ihre Mühe bei der endgültigen Konstruktion auszusprechen, und zum Schluß noch einige Bemerkungen allgemeiner Natur hinzufügen:

Ich habe bei dem besprochenen Verfahren zur Verteilung der Blendenwirkung über die ganze Platte eine Verschiebung zweier Diaphragmen gegen Röhre, Patient und Platte angewandt; die Bilderzeugung ist nach wie vor eine zentralprojektivische. Nun liegt der Gedanke nahe, die gegenseitige Verschiebung dieser 5 Elemente anders zu wählen, z. B. Röhre, Röhrenblende und Plattenblende, unter sich fest, gegen Patient und Platte zu verschieben; diese Kombination ist theoretisch falsch, solange wir kein punktförmiges Projektionszentrum haben und keinen Spalt verwenden können, dessen Breite nur Bruchteile eines Millimeters beträgt; für die Wahl der unteren Grenze der Spaltbreite ist nämlich die Intensität der X-Strahlung maßgebend; nehmen wir z. B. den unteren Spalt 1 mm breit, so würde eine ca. 200fache Expositionszeit für ein ganzes Becken resultieren; für die Untersuchung am lebenden Körper wäre also diese Kombination nicht anwendbar. Außerdem würde der Zweck dieser Methode, die Parallelprojektion, nur in der einen Richtung erreicht, in der Richtung der Verschiebung. Wie weit sich diese Methode auf andere Weise zur Gewinnung einer wirklichen Parallelprojektion für Aufnahmezwecke ausbauen läßt, müssen erst weitere Versuche zeigen, die auf meine Anregung hin die A. E. G. anstellen wird, und zwar unter Benutzung ganz anders konstruierter Röhren.

Das Anwendungsgebiet der neuen Blenden will ich in dieser vorwiegend technisch-physikalischen Sitzung nur andeuten: Wir werden sie mit Vorteil benutzen bei großen Orientierungsaufnahmen, oder auch bei kleineren, wo es sich um feinste Details handelt. Über die erreichbare Verfeinerung der Aufnahmen werden Reproduktionen in einem der nächsten Hefte der *Fortschritte auf dem Gebiete der Röntgenstrahlen* Rechenschaft ablegen. Hervorgehoben soll ferner noch die Möglichkeit werden, auch für die Gynäkologie mehr als bisher brauchbare Resultate zu liefern.

Diskussion.

Herr Holzknecht-Wien: Meine Herren! Ich halte die eben gehörte Methode, mit deren Prinzip uns Herr Pasche ja schon vor längerer Zeit bekannt gemacht hat, für die Blendenmethode der Zukunft. Wir befinden uns ja mit unserer heutigen Blendentechnik, so ungeheuer auch der Fortschritt ist, den sie gebracht hat, unglücklicherweise in einer Sackgasse, aus der es nur den von Herrn Pasche gewiesenen Ausweg gibt. Denn als Ideal schwebt uns vor: Beste Blendenwirkung (Detailreichtum und hoher Kontrast) einerseits und gute Übersicht über ein breites Gebiet andererseits. — Was bietet uns nun unsere jetzige Blendentechnik? Die Blendenwirkung ist um so besser, je enger die Blende, und je enger die Blende ist, desto schlechter die Übersicht. Wir können also nur gute Bilder bei engem Gesichtsfeld oder weites Gesichtsfeld mit schlechter Bildqualität erzielen. Aus dieser Alternative kann uns nur das von Pasche erdachte Prinzip der wandernden engsten Blende zu dem oben bezeichneten Ideal hinführen.

Herr E. Grunmach-Berlin führt an, daß Herrn Pasche's bewegliche Blendenvorrichtung zwar theoretisches Interesse beansprucht aber bisher zu keinen praktischen Erfolgen geführt hat.

VI.

Nachmittags 3 Uhr.

II. Physikalisch-technische Sitzung.

40. Herr **Max Levy**-Berlin: **Neues aus der Röntgentechnik.**

Meine Herren! Die Mitteilungen, die ich Ihnen heute zu machen die Ehre habe, und die auf gemeinsamen Arbeiten mit meinem Ingenieur Herrn Jirotka beruhen, zerfallen eigentlich in drei völlig getrennte Gebiete, welche ich nur der Kürze halber in einem Vortrage zusammenfasse. Ich werde Ihnen berichten:

1. Über Schutzvorrichtungen gegen Röntgenstrahlen.
2. Über ein neues Unterbrechersystem, den Friktionsunterbrecher.
3. Über ein neues Röntgenbetriebssystem ohne Unterbrecher und Kondensator.

I. Zunächst gehe ich zu den Schutzvorrichtungen über. Alle Röntgenpraktiker sind sich heute darüber einig, daß nicht nur für Patienten, sondern auch für den behandelnden Arzt ein Schutz gegen Röntgenstrahlung erforderlich ist. Die Absorption überflüssiger Röntgenstrahlen — und sämtliche überflüssige Röntgenstrahlen sind schädlich — kann zunächst an den Röntgenröhren selbst erfolgen und zwar durch Röntgenblenden oder Schutzkästen. Eine solche Röntgenblende führe ich Ihnen vor aus biegsamem Material. Sie ist ohne Metall in der Weise konstruiert, daß man um die verschiedensten Röhren die Blende herumlegen kann. Die Blende selbst enthält eine Öffnung, welche ihrem Durchmesser nach variiert werden kann. Zu Bestrahlungszwecken wird die Blende mit Glaszylindern verschiedenen Durchmessers versehen (s. Fig. 1).

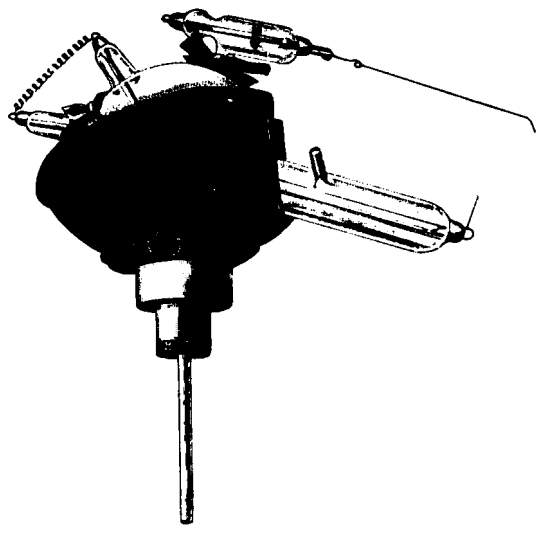

Fig. 1.

Trotzdem diese Blende ziemlich leicht und im Betrieb bequem zu handhaben ist, wird unter allen Umständen ein Bedürfnis nach Ausführungen vorhanden sein, die Schutz gegen die überflüssigen, ich möchte sagen vagabundierenden Röntgenstrahlen bieten. Am einfachsten bewährt sich hierbei eine Schutzbekleidung, wie ich sie hier auf der Figur in verschiedenen Ausführungen angebracht habe . . . . . Als Absorptionsstoff wird hierbei in seltenen Fällen dünnes Bleiblech verwandt, welches mit waschbarem Stoff umgeben ist. In erster Reihe ist für diese Ausführungen, da sie besonders biegsam bleiben sollen, ein Schwermetallsalz benutzt, welches in geeigneter Mischung zwischen Gummi, Leder oder dgl. gelegt wird. Dieses Material absorbiert ebensogut wie Bleiblech, wenn es in genügender Stärke aufgetragen wird und ist sehr angenehm zu tragen, sowie sehr sauber. (Folgt Demonstration einer Schutzmütze, Bartschutz, Handschuhe, Schutzschürze, Plattenschutz, Schutzwand mit Beobachtungsfenster und des Materials als solchem, s. Figg. 2 u. 3.) Das Material als solches kann auch im ganzen bezogen und verarbeitet werden, z. B. auch für Gesichtsmasken. Es ist gut waschbar.

Ich hoffe, daß diese einfachen und billigen Röntgenschutzbekleidungen sich einbürgern werden.

II. Ich komme nun zu dem zweiten Teil meiner Ausführungen. Dieser betrifft die Konstruktion eines neuen Unterbrechersystems, welchem ich den Namen Friktionsunterbrecher gegeben habe.

Neben dem Wehneltunterbrecher haben die Strahlunterbrecher der verschiedensten Ausführungen sich für Röntgeneinrichtungen im großen Umfang eingebürgert. Sie würden noch größerer Beliebtheit sich erfreuen, wenn nicht ihr Betrieb infolge der Möglichkeit einer Verstopfung von Pumpe oder Düsen, sowie infolge der immerhin nicht selten erforderlichen Reinigung einige Nachteile böte. Ich habe mir daher die Aufgabe gestellt, einen Unterbrecher ohne Düsen und Pumpe zu bauen und ohne Quecksilberstrahl, der zur Verschlammung Anlaß gibt, allenfalls unter Benutzung von Quecksilber als Kontaktförderungsmittel.

Ich glaube hierbei auf ein einfaches System gekommen zu sein, den Friktionsunterbrecher. Dieser besteht dem Prinzip nach aus einer von einem Motor angetriebenen horizontalen Scheibe, welche durch Reibung eine vertikal angeordnete Scheibe in Drehung versetzt. In der einfachsten Ausführung bestehen die beiden Scheiben aus Kupfer, und nur die eine von ihnen enthält abwehselnd leitende und nicht leitende Stellen, wodurch die Unterbrechungen herbeigeführt werden. Erfolgen diese Unterbrechungen unter Alkohol und Petroleum, so ist ein solcher einfacher Unterbrecher, bei dem kein Quecksilber verwendet wird, für nicht zu starken Betrieb ohne weiteres verwendbar. (Zeichnung!)



Fig. 2.

Sobald aber die Aufgabe gestellt ist, daß der Unterbrecher keiuen Kurzschluß herbeiführen darf, auch wenn der Induktorstromkreis zuvor geschlossen wird — von diesem Vorzug der Strahlunterbrecher möchte ich nicht gern abgehen — ist Quecksilber erforderlich. Aber auch hier ergibt sich eine sehr einfache Lösung, die darin besteht, daß das Quecksilber ebenfalls durch Reibung mitgenommen wird. Die horizontale Kontaktscheibe versetzt in diesem Fall die vertikale nicht direkt in Drehung, sondern die vertikale Scheibe wird zu beiden Seiten mit koaxialen Isolierscheiben fest verbunden, die ihrerseits durch Reibung mitgenommen werden. Die vertikale Kontaktscheibe selbst ist im Durchmesser etwas kleiner, wie die anliegenden Isolierscheiben und taucht mit ihrem unteren Teile in Quecksilber ein. Infolge der Drehung wird das Quecksilber von dieser inneren Kontaktscheibe mitgenommen und gegen die obere Scheibe gefördert, wodurch der Kontakt hergestellt wird. Isolierstellen an einer der beiden Scheiben bewirken die Unterbrechungen. Man ersieht, daß bei dieser Anordnung der Strom nur geschlossen ist, wenn der Motor im Betrieb sich befindet, weil anderenfalls kein Quecksilber gegen die horizontale Scheibe gefördert wird und demnach hier eine Unterbrechung vorliegt, da die vertikale Kontaktscheibe nicht an die horizontale heranreicht.

Bei dieser Konstruktion ist die Regulierung der Stromschlußdauer dadurch möglich, daß das vertikale Rad radial verschoben wird.

Zur Füllung des Unterbrechers genügt sehr wenig Quecksilber, da keine Pumpe und keine Düsen in Frage kommen, ist weder Verstopfung noch Verschlammung zu befürchten, sondern es handelt sich nur um eine Reinigung, wie sie etwa bei den Foucaultunterbrechern erforderlich war.

(Folgt Demonstration des Unterbrechers.)

Ich hoffe, daß dieser neue Unterbrecher einen Teil des durch die elektrolytischen Unterbrecher beanspruchten Gebietes wieder zurückerobern wird, zumal er auch vor diesem eine Reihe von Vorzügen voraus hat, wie Fortfall der Säure, geringen Stromverbrauch, Vermeidung von schädlichen Gasen, sowie Geräuschlosigkeit und bequeme Regulierbarkeit.

III. Wenn ich Ihnen nun ein, wie ich glaube, sehr einfaches Unterbrechersystem vorgeführt habe, so komme ich jetzt dazu, Ihnen ein Verfahren zum Betrieb von Röntgenröhren vorzutragen, bei welchem Unterbrecher völlig vermieden werden. Das Verfahren beruht darauf, daß zu dem Betrieb von Röntgenröhren hochgespannter Wechselstrom zur Verwendung gelangt. Die bisherigen Versuche, die Schwierigkeiten zu überwinden, die dem Betrieb von Röntgeneinrichtungen mit Wechselstrom entgegenstanden, haben zu einem dauernden Erfolg nicht geführt: weder die Quecksilber- und Platin-Synchronunterbrecher, noch die elektrolytischen Gleichrichter haben sich eingebürgert. Ebensowenig betrachte ich die durch Synchronmotore betriebenen, in den Hochspannungskreis gelegten Gleichrichter, die von Koch vorgeschlagen wurden, als eine Lösung. Meines Erachtens ist die Aufgabe so zu stellen, daß keine synchron schwingenden oder synchron betriebenen Apparate zur Anwendung gelangen dürfen. Eine einfache Möglichkeit ist, den Wechselstrom direkt in der Röhre selbst aufzunehmen und dafür zu sorgen, daß entweder in der Röhre der Strom der unerwünschten Richtung, den ich Schließungsstrom nennen möchte, Widerstand findet und daher überhaupt nicht oder nur in geringem Maße durch die Röhre verläuft, oder aber man läßt den Strom durch die Röhre hindurchgehen und beschränkt sich auf Absorption der von dem Schließungsstrom ausgehenden Strahlung. Die beiden Methoden sind ausführbar, ebenso natürlich eine Kombination der beiden Verfahren. Im ersten Fall wird die Röntgenröhre zu einer Drossel-Röntgenröhre ausgebildet in der Weise, daß die Anode und Antikathode weitmöglichst isoliert werden und zwar so, daß der Schließungsstrom am Durchgang gehindert wird, während der Öffnungsstrom verlaufen kann. Zur Isolation dieser Elektroden ist ein Glas oder Porzellan zu verwenden.

Fig. 3.

Dies Verfahren ist für spezielle Zwecke anwendbar, im allgemeinen aber hat es u. a. den Nachteil, daß die Elektroden infolge teilweisen Durchgangs des Schließungsstromes erhitzt werden. Auch findet infolge der an der Antikathode auftretenden Zerstäubung eine schnellere Abnutzung der Röhre statt.

Die gleichen Fehler treten ein, wenn weniger der Schließungsstrom, wie die Schließungsstrahlung absorbiert wird. Auf diesem Gebiet hatten unabhängig von mir Koch und Sterzel gearbeitet und eine Bikathodenröhre ausgebildet, bei der die Schließungsstrahlung durch ein trichterförmiges, mit der Antikathode verbundenes Gebilde absorbiert wird. Die Antikathode selbst ist nicht Elektrode. Ich selbst halte, obwohl ich unabhängig auf genau die gleiche Konstruktion gekommen bin, eine solche Absorptionsröhre ebensowenig für eine Lösung der Aufgabe, wie die Verwendung der bloßen Drossel-Röntgenröhre. Ich bin der Meinung, daß man bei Betrieb mit hochgespanntem Wechselstrom die Röhre im wesentlichen nicht stärker beanspruchen soll und nicht anders, als wie bei den bisherigen Betriebsmethoden. Mit anderen Worten ich bin der Meinung, daß der Schließungsstrom außerhalb der Röhre weitmöglichst absorbiert werden muß. Abzusehen hiervon ist nur in den Fällen, wo beide Stromrichtungen

ausgenützt werden können, also für therapeutische Zwecke, wo zwei Strahlungszentren zulässig sind. Für diese Forderung gibt es wiederum zwei Möglichkeiten: das eine Verfahren beruht darin, den Schließungsstrom in einen parallel zur Röhre gelegten Kreis abzulenken. Diese Ausführung ist unabhängig von mir auch von Walter gefunden worden. Die andere Möglichkeit, die ich aus näher zu erörternden Gründen für die zweckmäßigste halte, ist die vollständige Ablenkung des Schließungsstroms zur Erde oder einer anderen entsprechenden Kapazität Beiden Verfahren eigentümlich ist die Verwendung von zwei Funkenstrecken, von denen eine in Serie mit der Röhre, die zweite in die Ablenkungsleitung geschaltet wird. Bei paralleler Ableitung ist nach meinen Erfahrungen eine größere Funkenstrecke erforderlich und die Einstellung schwieriger. Auch verläuft die ganze nicht gewünschte Strommenge in den parallelen Stromkreis, wo sie immerhin nicht erwünschte Wirkung hervorruft. Bei dem von mir vorgeschlagenen Verfahren ist die Funkenstrecke erheblich kleiner und die Einstellung unempfindlicher. Der Strom wird ferner von der Erde in beliebiger Menge, ohne irgend einen Nachteil aufgenommen. Wir haben endlich noch einen vierten Hauptvorteil bei der Ableitung des Schließungsstroms zur Erde, nämlich die Vermehrung der Intensität, die auf Gründen beruht, deren Erörterung hier zu weit führen würde. Sie bedeutet aber Verminderung des Strombedarfs für gleiche Leistung. Dieser Faktor ist, wie wir nachher sehen werden, sehr wichtig. Ich möchte nunmehr an Hand des Schaltungsschema mein Verfahren erläutern. (Folgt Demonstration des Schemas.)



Fig. 4.

Wo Erde, d. h. z. B. Wasser- oder Gasleitung nicht vorhanden ist, kann ähnlich wie bei der drahtlosen Telegraphie, das sogenannte Gegengewicht oder eine beliebige größere Kapazität genommen werden.

Ich lasse Ihnen nunmehr nach diesem Verfahren eine Vorführung folgen und zwar unter Verwendung einer normalen Kontraströhre. (Folgt Vorführung der Einrichtung.)

Sie sehen, daß der Betrieb sehr einfach ist und bequem von statten geht. Der Stromspalter ist sehr leicht einzustellen und zwar durch einen Handgriff (s. Fig. 4). Die Röhre erfährt nur etwa die gleiche Erwärmung, wie bei Gleichstrombetrieb, da der Schließungsfunke, wie Sie aus der guten Teilung ersehen, eher kleiner ist wie bei normalem Betrieb.

Dieses Betriebssystem mit hochgespanntem Wechselstrom erscheint mir so vorteilhaft, daß es sich auch für Gleichstrom einbürgern würde, wenn nur kleine billige Umformer erforderlich sind.

Dies ist aber bei meinem Verfahren der Fall. Der Strombedarf ist, dank dem Einfluß, den die Erde als Kapazität ausübt, ein recht minimaler. Der kleine Umformer, den Sie hier als Wechselstromquelle aufgestellt sehen, erfordert bei Röhrenbetrieb ca. 4 bis 5 Amp. bei 220 Volt.

Dementsprechend ist auch der Preis des Umformers nicht sehr erheblich und wenn Sie in Betracht ziehen, daß nach meinem Verfahren, Kondensator und Unterbrecher in Fortfall kommen, so stellt sich als Resultat heraus, daß auch für Gleichstrombetrieb, das Arbeiten mit hochgespanntem Wechselstrom nach meinem Verfahren sich nicht wesentlich teurer stellt, wie eine Einrichtung gleicher Leistungsfähigkeit mit Strahlunterbrecher.

Daß in Fällen, wo Wechselstrom zur Verfügung steht, mein Betriebsverfahren besonders günstig ist, bedarf keiner Erwähnung; es liegt heute etwa so, daß für Röntgenbetrieb Anschluß an Wechselstrom und Drehstrom, einfacher und billiger wird, wie solcher an Gleichstrom. Auch in Fällen, in denen der Strom erst hergestellt werden muß, also da, wo kein Anschluß vorhanden ist, wird man statt Gleichstrommaschinen selbsterregende Wechselstrommaschinen nehmen, als welche bekanntlich auch Ein-Anker-Umformer ohne weiteres dienen können. Kurzum, man wird denselben Weg beschreiten, wie in der drahtlosen Telegraphie, wo man auch zu unterbrecherlosem Betrieb mit Wechselstrom übergegangen ist.

Als ich vor bald 10 Jahren, meine Herren, in der hiesigen physiologischen Gesellschaft, damals unterstützt durch Herrn Prof. Grunmach und Herrn Dr. Dubois-Reymond, als erster die Durchleuchtbarkeit der Brust, die Erkennbarkeit des pulsierenden Herzens und Zwerchfells vorführte, sagte ich eine starke Entwickelung der damals in Anfängen begriffenen Röntgentechnik voraus. Dies ist eingetroffen. Ich glaube, mich heute nicht zu irren, wenn ich die Meinung ausspreche, daß sich wieder eine Wendung in der Röntgentechnik vorbereitet. Während das erste Dezennium sehr wesentlich an der Verbesserung der Unterbrecherkonstruktionen gearbeitet hat, werden die nächsten Jahre, wie ich glaube, das siegreiche Vordringen des unterbrecher- und kondensatorlosen Wechselstrombetriebs bringen.

Diskussion.

Herr Dessauer-Aschaffenburg: Die Angaben des Herrn Dr. Levy über sein System sind bis auf eine Kleinigkeit in Walters Arbeiten in den *Fortschritten auf dem Gebiete der Röntgenstrahlen* enthalten. Im übrigen kann ich mich auf die Ausführungen meines Vortrages von heute morgen beziehen, in der ich zeigte, daß die Entladungskurve dieser Apparate voraussichtlich sich für diagnostische Zwecke zur Differenzierung von Dichtigkeitsunterschieden nicht eignet. Endlich zeigt Redner eine eigene Konstruktion, bei welcher die Wechselstromimpulse beider Richtungeu ausgenützt werden. Später auf Einwand erwidert Herr Dessauer, daß die von ihm (Dessauer) angegebene Methode erprobt sei, daß er aber die ganze Versuchsreihe für so geringwertig erachte, daß er vorläufig sich begnüge.

Herr Max Levy-Berlin: Ich habe aus praktischen Gründen mich in physikalischer Beziehung sehr kurz gefaßt. Es sind ca. 90 Vorträge zu halten, und der Herr Vorsitzende hat mich gebeten, nicht zu lange zu sprechen. Aus diesem Grunde will ich die theoretische Erklärung für die Wirkung der Erde als Kapazität hier nicht geben. Ich beabsichtige, hierüber in einer technischen Zeitschrift zu berichten. Jedoch bin ich gern bereit, Herrn Boas die Wirkung des Erdanschlusses experimentell und theoretisch nachzuweisen, und lade ihn zu einem Besuche in meiner Fabrik ein. — Es sind mir, meine Herren, zwei Einwendungen gemacht worden, einmal hat Herr Dessauer bei den verschiedenen Einrichtungen nach Koch und Stertzel keine guten Bilder bisher gesehen. Ich nehme an, daß es sich um das frühere System mit asynchronem Hochspannungsgleichrichter handelt, und nicht um das neue System, mit dritter Wickelung und Ventilzelle. Im übrigen überlasse ich es wohl Herrn Koch, sich hierüber zu äußern. Ich halte Herrn Dessauer's Einwand für nicht berechtigt. Es ist ferner gesagt worden, daß mein System nicht wesentlich von dem Walter'schen abweicht. Als Dr. Walter seine Veröffentlichung in den *Fortschritten auf dem Gebiete der Röntgenstrahlen* machte, hatte ich bereits sein System ebenfalls ausprobiert, wie ich ihm sofort auch schriftlich mitteilte. Herr Dr. Walter wird dies bestätigen. Ich bin aber davon zurückgekommen, und zwar einmal wegen der schwierigen Einstellung der Funkenstrecken: sodann weil ich vor allen Dingen auf geringen Stromverbrauch hinausgehen wollte. Es ist mir dies gelungen, durch Verwendung der Erde als Ableitung und Kapazität und, abgesehen also davon, daß Walter und ich, wie ich von vornherein bemerkt habe, unabhängig auf die gleiche Anordnung gekommen sind, halte ich die meine mit Erdanschluß für die bei weitem vorteilhaftere, denn nur dank der dadurch erreichten Ökonomie wird es mir möglich, auch die Anwendung für Gleichstrom mit kleinem Einankerumformer ins Auge zu fassen.

---

41. Herr **Koch**-Dresden: **Über neue Apparate zur Erzeugung von Röntgenstrahlen.**

M. H.! Im Jahre 1902 begann ich damit, den Wechselstrom-Hochspannungstransformator auf seine Brauchbarkeit zur ergiebigen Erzeugung von Röntgenstrahlen zu untersuchen. Bereits im Jahre 1903 konnte ich der Praxis ein System zur X-Strahlenerzeugung, bestehend aus Hochspannungstransformator und mechanischem Hochspannungsgleichrichter,

übergeben, über welche Apparatezusammenstellung ich in den Annalen der Physik, vierte Folge, Band 14 berichtet habe. Über den mechanischen Hochspannungsgleichrichter hat außerdem ganz kürzlich Herr Walther-Hamburg in den Fortschritten auf dem Gebiete der Röntgenstrahlen berichtet.

In der Röntgentechnik können nur Hochspannungstransformatoren Verwendung finden, welche eine sekundäre effektive Mittelspannung von über 80000 Volt erzielen lassen. Dabei muß, dem Charakter der Röntgenröhre als Durchbruchswiderstand Rechnung tragend, für ausreichende primäre Leistungsbegrenzung Sorge getragen werden. Diese Leistungsbegrenzung läßt sich erzielen: 1. Durch ausschließliche oder teilweise Jochbewickelung des Transformators, 2. durch Vorschaltung rein Ohmscher Widerstände, 3. durch Vorschaltung rein induktiver Widerstände und 4. durch Vorschaltung Ohmscher und induktiver Widerstände vor die Primärspule des Transformators.

Bei meinem Modell hat sich die Vorschaltung induktiver Widerstände am besten bewährt, Ohmsche Widerstände finden nur zur Regulierung der Energiezufuhr Anwendung. Der induktive Vorschaltwiderstand läßt in Verbindung mit der Sekundärkapazität des Transformators eine Spannungssteigerung durch Resonanz erzielen, auf welche interessante Seite mit Rücksicht auf die gegebene Zeit leider nicht näher eingegangen werden kann. Die Funkentransformatoren, wie Herr Walther diese Apparate zutreffend nennt, arbeiten ohne Primärunterbrecher direkt am Wechselstromnetz, sie müssen normal betrieben einen aktiven Funkenstrom wechselnder Richtung von 27 bis 30 cm Länge geben, die primäre Stromform darf sich der Sinusform nicht nähern, es müssen vielmehr die Stromwerte möglichst in die Nähe der Scheitelwerte zusammengedrängt werden, so daß steil ansteigende und abfallende Kurven entstehen. Sollen die Apparate klein und möglichst wohlfeil ausfallen, so muß für ausgezeichneten Eisenschluß Sorge getragen werden. Mit Rücksicht hierauf habe ich von Anfang an dem Ferranti-Typ, welcher die Stoßfugen gänzlich vermeidet, den Vorzug gegeben. An dieser Stelle möchte ich einflechten: Apparate, welche mit Primärunterbrecher arbeiten, sollten ohne Rücksicht auf die Gestaltung ihres Eisenkernes stets als Funkeninduktoren bezeichnet werden. Wenn trotzdem im Handel Funkeninduktoren als Transformatoren angepriesen werden, so lassen sich dafür wohl nur geschäftliche Gründe ins Feld führen.

M. H.! Der Funkenstrom, wie ihn der Funkentransformator liefert, ist ein symmetrischer Wechselstrom, der zum Betriebe von Röntgenröhren nicht ohne weiteres verwendet werden kann. Die im Handel befindlichen Röntgenröhren sind ohne Ausnahmen für den ausschließlichen Betrieb mit hochgespannten Gleichstromimpulsen bestimmt, und es mußten deshalb Mittel und Wege gefunden werden, dem Funkentransformator sekundär Ströme gleicher Richtung für den Röntgenbetrieb zu entnehmen. Den mechanischen Hochspannungsgleichrichter, der mit synchron rotierender Kontaktnadel arbeitet, habe ich bereits vorhin erwähnt. Ich habe diesen Apparat jetzt im Verein mit meinem Freunde Sterzel durch eine, auf rein physikalischen Prinzipien beruhende Gleichrichtung ersetzt. Wir sind bei der Durchbildung dieses Systemes in der Absicht vorgegangen, eine möglichst einfache und dabei leistungsfähigste Einrichtung zu schaffen. Wir bewirken die Gleichrichtung ausschließlich durch eine Kombination des Hochspannungsventiles mit dem Niederspannungsventil. Unsere Funkentransformatoren tragen außer der Primär- und Sekundärbewickelung noch eine dritte Wickelung, welche aus wenigen Windungen dicken Kupferdrahtes besteht. Diese Wickelung, die wir als Schirmwickelung bezeichnen, wird mit ihren beiden Enden an ein Niederspannungsventil angeschlossen. Als besonders geeignet verwenden wir die Grätz'sche Eisenaluminiumzelle, wobei die gegenseitigen Größenverhältnisse derart gewählt werden, daß eine Beanspruchung dieser Ventilzelle praktisch so gut wie nicht stattfindet. Das von der primären Spule erzeugte magnetische Feld erzeugt nun außer dem hochgespannten Strom in der Sekundärwickelung einen niedergespannten Strom in der Schirmwickelung, der aber durch die Ventilzelle immer nur in ein und derselben Richtung abfließen kann. Dadurch erhalten wir in der sekundären Spule ähnlich wie beim Funkeninduktor eine Spannung vorherrschender Richtung, welche, Gleichstromimpulse liefernd, zum Betriebe von Röntgenröhren verwendet werden kann. Um

nun die falsche Stromrichtung unter allen Umständen und auch in ganz weichen Röhren auszuschließen, wenden wir im sekundären Stromkreis ein neues Hochspannungsventil an, welches wir als Hochspannungs-Vakuum-Gleichrichter bezeichnen. (Demonstration.) Es sei mir gestattet, auf diesen Teil der Einrichtung etwas näher einzugehen. Das neue Ventil hat mit den bisher im Handel üblichen Ventil- oder Drosselröhren fast nichts gemein. Der Strom in Gebrauchsrichtung findet in diesem Ventilrohr so gut wie keinen Widerstand. Man kann außerordentlich starke Ströme durch das Rohr senden, ohne daß man eine Erwärmung oder eine Änderung des Vakuums konstatieren kann. Dabei schließt das Rohr die ungewollte Stromrichtung total aus und der Funke schlägt eher durch das Glas, als daß ein Strom verkehrter Richtung durch das Innere des Rohres fließt. Die Wirkung des Ventiles läßt sich mit Hilfe der Elektronentheorie erklären. Das Rohr ist mit zwei Elektroden ausgerüstet, einer zylindrischen, welche an ihrem freien Ende in ein trichterartiges Gebilde übergeht. Diesem trichterartigen Gebilde steht die andere Elektrode in Form eines dem Trichter zugekehrten Hohlspiegels gegenüber. Für die Stromrichtung, bei welcher der Hohlspiegel Kathode werden würde, wird das Kathodengefälle durch Reflektion von Kathodenstrahlen enorm erhöht, so daß der Stromdurchbruch in dieser Richtung unmöglich ist. Für die Stromrichtung dagegen, bei welcher der Hohlspiegel Anode wird, hat das Rohr einen nennenswerten Widerstand nicht. Selbst bei stundenlang andauerndem Betrieb erwärmt sich das Ventil nicht und eine Widerstandszunahme des Rohres in der Nutzstromrichtung konnte bis jetzt nicht beobachtet werden, so daß die aus Vorsicht angebrachte Regeneriervorrichtung bislang noch bei keinem Rohre benutzt zu werden brauchte.

Die beiden, in der Schirm- und Sekundärspule liegenden Ventile sind derart geschaltet, daß sie sich gegenseitig die Transformatorleistung gewissermaßen zuschieben. Eine Spannung, welche die Röhrenspannung übersteigt, kann am Transformator nie auftreten, es finden daher keine Spannungsstrahlen und keine Funkenüberschläge zum Patienten statt. Bei mittelharten Röhren arbeitet die Einrichtung ohne Geräusch, und nur bei sehr harten Röhren wird das durch die auftretenden statischen Effekte hervorgerufene Geräusch wahrnehmbar. Das Licht der Röhre wird ausschließlich mit dem Stromregulator reguliert, so daß der Gebraucher auf die Einrichtung selbst fast keine Aufmerksamkeit zu verwenden hat. Der der Röhre zugeführte Gleichstrom läßt sich mit einem am Stativ angebrachten Präzisions-Milliampèremeter messend verfolgen, so daß man während einer Exposition genau verfolgen kann, ob die Röhre bei der gewählten Beanspruchung zum Härter- oder Weicherwerden neigt. Die Ventilröhre wird zweckmäßig an der Decke des Röntgenzimmers aufgehängt, und das etwa störende Licht des Rohres kann durch einen Überzug aus Seidenstoff ein für allemal vom Austritt in den Raum abgehalten werden.

Die Expositionszeiten, welche die Einrichtung erfordert, sind außerordenlith kurz. Der Gebraucher, welcher mit großem Funkeninduktor zu arbeiten gewöhnt ist, exponiert erfahrungsgemäß im Anfang meist über. Es können Röhren aller Härtegrade in gleich guter Weise betrieben werden. In besonderen Fällen, wo eine besonders kurze Expositionszeit geboten erscheint, kann das Licht hinsichtlich seiner Intensität weit über das mit Induktoren erreichbare Maß hinaus gesteigert werden.

Diskussion.

Herr Max Levy-Berlin: Ich möchte einen Irrtum des Herrn Koch berichtigen. Ich habe mich nicht so sehr gegen das System des Herrn Koch mit Ventilzelle und dritter Wickelung gewandt. Ich habe nur gesagt, daß jedenfalls Ventilzellen kein Vorteil, und es sicherlich besser ist, sie nicht zu benötigen. Ich habe ferner gesagt, daß es mir unter allen Umständen lieber ist, ein System zu haben mit nur zwei Wickelungen auf dem Induktor als ein solches mit drei Wickelungen. Ich habe ferner gegen das Koch'sche System gegenüber dem meinigen einzuwenden, daß es wesentlich größeren, zwei- bis dreifachen, Stromverbrauch erfordert; und gerade diesen Vorteil, den ich durch die Erdverwendung erhalte, will ich nicht entbehren, da er mir gestattet, mit einem ganz kleinen Einankerumformer auszukommen. Sie haben soeben den kleinen Umformer gesehen, den ich benötige, und ich glaube Ihnen voraussagen zu können, daß er noch eher kleiner werden wird. Nur dadurch, wie gesagt, kann bei Gleichstromanschluß der unterbrecherlose Betrieb mit Wechselstrom in Frage kommen, weil ich bei meinem System so geringe Energie benötige, und dementsprechend einen kleinen billigen Umformer.

Herr Dessauer-Aschaffenburg: Die Arbeiten des Herrn Koch sind sehr zu begrüßen vom physikalischen und technischen Standpunkt. Indessen führte ich heute morgen bereits aus, daß Versuche zur diagnostischen Verwertung fehlgeschlagen sind, weil die Entladungskurve sich nicht eignet, keine für die möglichst graduierte Differenzierung der Dichtigkeitsunterschiede geeignete Kurve besitzt. Ich würde es sehr begrüßen, wenn es anders wäre oder gelänge, es anders zu machen. Bis jetzt ist jedenfalls keine einzige einwandfreie Aufnahme demonstriert worden.

---

42. Herr **Wichmann**-Hamburg: **Demonstration einer Röntgenröhre für Therapie und Aufnahmezwecke.**

M. H.! Ich möchte mir erlauben, Ihnen diese neue Röntgenröhre zu demonstrieren, welche sich mir seit nahezu einem halben Jahre namentlich in therapeutischer Hinsicht gut bewährt hat. Die Grundform der Röhre ist eine große C. H. F. Müller Regulativröhre und wird natürlich in jeder gewünschten Größe mit oder ohne Wasserkühlung geliefert. Was diese Röhre insbesondere charakterisiert, sind folgende Punkte:

Mit Ausnahme einer kreisförmigen, aus Natronglas geblasenen Stelle, von 7 cm im Durchmesser, deren Mittelpunkt genau der Mitte der Antikathode gegenüberliegt, stellt sich die Röhrenwand selbst als sichere Schutzhülle gegen Röntgenstrahlen dar.

Zu diesem Zwecke ist die Röhre bis auf den obenerwähnten Kreis aus Bleiglas geblasen, an dem der Antikathodenstrahlung ausgesetzten Wandgebiet aber noch mit einem isolierenden, starken Schutzmantel bekleidet, der, um die verschiedenen Spannungsverhältnisse beim Betriebe auszugleichen, vom Bleiglas durch eine elastische Schicht getrennt ist.

Als Material des Schutzmantels habe ich Bleiglätte verwandt, welcher Glyzerin zugesetzt ist. Eine derartige Mischung gibt einerseits einen zuverlässigen Röntgenschutz ab, andererseits wirkt sie in hohem Maße als Isolator. Auch der geringe Preis des Materials macht dasselbe besonders geeignet.

Der zweite charakteristische Punkt liegt darin, daß auf den die Strahlung vermittelnden Kreisausschnitt unverrückbar ein in Form und Größe beliebig zu wählendes Tubensystem aufgesetzt werden kann, welches auf den focus der Röhre zentriert ist.

Hierdurch wird erreicht:

1. Daß man ohne besondere Einstellung stets die ergiebigste Strahlung der Röhre, die Fokalstrahlung, benutzt.

2. Daß, da auch die Tuben bis auf gewünschte Stellen als Schutzvorrichtung ausgeführt sind, jeder weitere Röntgenschutz für Patient und Arzt fortfällt.

3. Daß bezügl. der Röntgeno-skopie und -graphie die Tuben als Blenden gewählt werden können, die Strahlung sich überdies noch durch eingelegte Bleiausschnitte beliebig begrenzen läßt.

4. Daß jeder Anforderung der Therapie genügt ist, insofern als eine beliebige Lokalisation und Abgrenzung der Strahlen möglich ist, bei jeder Bestrahlung — ohne weitere Einstellung — stets eine bestimmte Fokusdistanz innegehalten werden kann, die Tuben endlich leicht sterilisierbar sind.

Auf dieser Abbildung (Demonstration) sehen Sie beispielsweise einen Tubus in einen tuberkulösen Fistelgang eingeführt, nur der eingeführte Teil des Tubus sendet Röntgenstrahlen aus, es ist also möglich, den Herd in der Tiefe unmittelbar zu bestrahlen.

Gewiß besitzen wir eine Reihe von zuverlässigen Schutzmaßregeln, doch möchte ich hervorheben, daß die zweckmäßigen Einrichtungen dieser Art immer mit einem größeren Apparat, Umständlichkeit und Kostspieligkeit verbunden sind.

Mit dieser Röhre ist es auch dem weniger erfahrenen Praktiker geradezu unmöglich gemacht, einen Fehler in der Einstellung oder in Anwendung des Röntgenschutzes zu begehen.

Diskussion.

Herr Pasche-Bern: Herr Wichmann hat ausdrücklich seine soeben demonstrierte Röhre für therapeutische Zwecke bestimmt; ich finde, daß sie sich ebenso gut auch für Aufnahmezwecke eignet, und sehe darin gerade ihren hervorragenden Wert; sie würde einen ausgezeichneten Schutz für den ausübenden Röntgentechniker abgeben; nach Angabe des Konstrukteurs ist es sehr wohl möglich, die Röhre so einzurichten, daß in einer Entfernung von 60 cm noch eine Platte 40/50 voll getroffen würde; in diesem Falle wäre sie also auch für alle Aufnahmezwecke geeignet; nur einen unbedeutenden Nachteil würde sie allerdings aufweisen: die letzte Regulierung der Röhre durch Erhitzung ließe sich wohl nicht mehr ausführen; dies ist aber auch bei den besseren automatisch regulierbaren Röhren im allgemeinen nicht notwendig, wenigstens nicht, wenn man genügend hochgespannten Primärstrom zur Verfügung hat, mit dem man auch die letzten Gasreste aus dem Glimmerreservoir austreiben kann.

Herr E. Grunmach-Berlin: Zur Demonstration der von Wichmann (Hamburg) für die Therapie benutzten Röhre bemerkt E. Grunmach, daß Wichmann mit Recht seine Röhre hauptsächlich nur für therapeutische, aber nicht für diagnostische Zwecke geeignet empfahl.

---

43. Herr **Haret**-Paris: **Présentation d'un «Porte-radiometre».**

Actuellement il n'est plus admissible de faire de la röntgenothérapie sans s'occuper des deux mesures de qualité et surtout de quantité. Le réactif le plus communément employé pour la notion de quantité est le chromoröntgenomètre de Holzknecht, mais outre le prix élevé de cet appareil et de ses pastilles, il est parfois difficile de s'en procurer. En France, M. M. Sabouraud et Noiré ont mis à profit le changement de teinte du platinocyanure de baryum, sous l'effet des rayons X, pour établir un petit apparail capable de renseigner le röntgenothérapeute sur la quantité qu'il fait absorber à la surface traitée. Avec cet appareil de mesure nous avons cependant un inconvénient qui n'existe pas dans le chromoröntgenomètre de Holzknecht: en effet les godets réactifs se mettent sur la peau près de la lésion irradiée, tandis que les pastilles de Sabouraud étant moins sensibles, doivent être placées à moitié distance entre l'anticathode et la peau. En réalité elles reçoivent donc 4 fois plus et le changement de teinte est plus appréciable, plus facile à comparer avec le témoin.

C'est pour permettre de placer cette pastille toujours à la distance convenue, quelle que soit l'ampoule employée, que nous avons fait construire par Drault l'appareil que nous présentons, et que nous avons appelé «porte radiometre».

Il se compose d'une pince en ébonite qui se place sur le prolongement cathodique du tube. A l'une des branches de cette pince est fixée une réglette graduée en centimètre. Ce point d'attache est un axe autour duquel la réglette peut se mouvoir dans un plan perpendiculaire à celui de la pince. En d'autres termes cette partie de l'appareil fait avec le prolongement cathodique du tube un angle a ouverture variable et dont le sommet est dirigé vers le centre de l'ampoule. Un curseur se meut d'un bout à l'autre de la règle en supportant une tige creuse disposée dans le même plan et parallèlement à cette réglette, cette tige est montée de façon à glisser à travers l'anneau qui la soutient et son extrémité présente un petit plateau destiné à recevoir la pastille de Sabouraud.

Etant donné un tube quelconque, on calcule la distance de l'anticathode à la paroi, ce qui ne présente aucune difficulté, puis l'on met la pince sur le prolongement cathodique du tube, visant alors par la tige creuse l'anticathode, on fixe dans cette position la réglette au moyen d'un écrou monté sur son axe. Ceci fait on amène le curseur vis-à-vis du chiffre représentant la distance de l'anticathode à la paroi, on fixe le curseur sur la réglette, puis l'on fait coincider le plateau supportant la pastille, à la paroi de l'ampoule ce qui s'obtient en faisant glisser la tige ayant servi de viseur, à travers l'anneau de la pièce qui la supporte, on immobilise alors par la vis de serrage située au niveau de cet anneau.

Ainsi le plan de la pastille se trouve irradié par un rayon d'incidence normale et sa distance à l'anticathode est inscrite sur la réglette au devant du curseur, il suffira donc désormais de mesurer en centimètres la distance de la peau à l'anticathode et de diviser par deux

pour avoir le chiffre en regard duquel doit être amené le curseur afin d'avoir toujours la pastille dans une situation convenable.

Une petite disposition très simple permet pendant la marche de l'ampoule de démasquer le réactif pour le comparer au témoin, et l'on atteint ainsi la dose désirée sans remuer le malade, sans déranger l'ampoule.

C'est une bien faible contribution à l'étude de la mesure en röntgenothérapie, mais elle ci est un facteur si important qu'on ne saurait en négliger le moindre détail.

---

44. Herr **Grisson**-Dresden: **Grisson-Resonator für Röntgenbetrieb ohne Unterbrecher.**

Es gereicht mir zur besonderen Freude, Sie am heutigen Tage mit einem prinzipiell neuen System zum Betriebe von Röntgenröhren bekannt machen zu können.

Wir wissen, daß zum Betriebe einer Röntgenröhre Ströme von möglichst gleicher Stromrichtung und von möglichst hoher Periodenzahl am geeignetsten sind. Zur Erreichung dieses Zweckes bediente man sich bisher, abgesehen von einer Anzahl weniger geeigneter Hilfsmittel eines Stromunterbrechers, welcher einen Gleichstromkreis abwechselnd schließt und unterbricht. Der Stromschluß erzeugt in der Sekundärwicklung des Induktors einen kräftigen Schließungsfunken, die Stromunterbrechung einen schwächeren Öffnungsfunken. Die Stromrichtung dieser beiden Funken ist einander entgegengesetzt, also wechselstromartig. Da für den Betrieb einer Röntgenröhre Wechselstrom ungeeignet ist, so entbrannte ein nunmehr zehnjähriger Krieg zwischen dem Öffnungsfunken und dem Schließungsfunken.

Mit den raffiniertesten Mitteln, mit Quecksilber, Alkohol, Petroleum, Vakuumapparaten, Luftgebläsen, Schwefelsäure, sowie mit einem Labyrinth von komplizierten Schaltungen mit zahlreichen Platinstiften, veränderlichen Selbstinduktionen, Nebenschlußwiderständen, Funkenfallen usw. suchte man den bösen Schließungsfunken zu fangen, bzw. dem Öffnungsfunken ein möglichst großes Übergewicht zu geben.

So ist man denn im Laufe der Jahre zu den kompliziertesten Apparaten gekommen, zu gewaltig großen Induktoren, und der Arzt muß zunächst Elektrotechniker werden, um sich in diesem Labyrinth von Schaltungen und Hilfsapparaten zurechtfinden zu können.

Da man, um einen elektrischen Strom unterbrechen zu können, denselben zuvor schließen muß und die hierdurch unvermeidlich verursachten Wechselwirkungen die vorgenannten Komplikationen und Übelstände bedingen, so ist es ein prinzipieller Fehler für Röntgenbetrieb, einen Stromunterbrecher zu verwenden.

Diese Erkenntnis veranlaßte mich, mit dem so sehr gefürchteten bösen Schließungsfunken, welcher seine Existenzberechtigung während dieses zehnjährigen Krieges behauptet hat, Frieden zu schließen und denselben meinen Zwecken dienstbar zu machen.

Das von mir angestrebte Ziel war: Ein Instrumentarium zu schaffen, mit welchem jeder Arzt ohne besondere Vorkenntnisse durch Bewegen nur eines Schalthebels jede Röntgenröhre mit ihrer vollen Leistungsfähigkeit betreiben kann.

Mein Ziel habe ich dadurch erreicht, daß ich mir zunächst einen Kondensator von großer Kapazität schuf, mit welchem ich ohne Schwierigkeit beliebig große Energie in Bewegung setzen kann, dadurch, daß ich denselben mittels eines Kommutators wechselweise auf das entgegengesetzte Potential lade. Schalte ich dann zwischen die Gleichstromquelle und den Kommutator die Primärwicklung eines Induktors ein, dessen Selbstinduktion zur Kapazität des Kondensators auf Resonanz abgestimmt ist, so erzeuge ich gleichgerichtete Resonanzschwingungen, welche in dem Induktor auf die für Röntgenbetrieb erforderliche Spannung transformiert werden.

Der als Unipolarzelle ausgebildete Kondensator nimmt im Augenblick des Stromschlusses ein Strommaximum auf und läßt die Stromstärke allmählich bis auf Null herabsinken.

In diesem Zustande ist zwischen dem Kondensator und dem Gleichstromnetz keine Potentialdifferenz mehr vorhanden, so daß eine vollständig funkenfreie Kommutierung des nunmehr stromlosen Stromweges erfolgen kann. Aus diesem Grunde kann der Kommutator rein maschinell ausgebildet werden; er besteht aus einem kräftigen Kupferkollektor, dessen Lamellen wechselweise mit zwei Schleifringen verbunden sind.

Der Gleichstrom wird den Schleifringen durch zwei Bürsten zugeführt und als Strom wechselnder Richtung von dem Kollektor abgenommen und dem Kondensator zugeführt. Da der auf diese Weise geschaffene elektrische Schwingungskreis aus einem vollständig geschlossenen metallischen Leiter besteht, so können die durch die Stromschlüsse erzeugten Schwingungen fast ungedämpft ausklingen und für den Betrieb der Röntgenröhre nutzbar gemacht werden.

Mit dieser Apparatenkombination kann ich bei Einschaltung des Resonanzinduktors in den Gleichstromkreis jede Röntgenröhre ohne weiteres betreiben, indem ich mittels eines Regulierschalters der Primärwicklung des Induktors so viel Strom zuführe, bis die Röntgenröhre die gewünschte Lichtstärke liefert.

Eine weiche Röhre liefert ihre maximale Lichtstärke schon bei ganz minimaler Stromstärke, härtere Röhren erfordern einen ihrem Härtegrad entsprechend größeren Stromaufwand. Die Stellung des Regulierhebels gibt also ohne weiteres den Härtegrad der Röhre an.

Der Resonanzinduktor ist der Kapazität des Kondensators entsprechend gebaut. Derselbe besitzt eine Leistung, welche die Aufnahmefähigkeit der größten heute gebräuchlichen Röntgenröhren um mehr als das Doppelte übertrifft. Es wäre daher ein Fehler, den Resonanzinduktor für Röntgenzwecke größer auszuführen.

Selbstredend können die Resonanzinduktoren für jede beliebige Leistung und Schlagweite ausgeführt werden. Es finden z. B. derartig größere Resonatoren für technische Zwecke Verwendung. Seit mehreren Monaten arbeitet eine solche Anlage für elektrische Malzbestrahlung Tag und Nacht in ununterbrochenem Dauerbetrieb ohne jede Wartung. Die Beanspruchung des Instrumentariums für Röntgenbetrieb ist dagegen nur ein Kinderspiel zu nennen.

Über die besonderen Eigenschaften meines Resonators sei noch folgendes bemerkt: Man kann mit demselben eine beliebige Funkenzahl, von beliebiger Funkenstärke und zwar beides unabhängig voneinander erzeugen. Alle Mängel und Komplikationen, welche allen mit Stromunterbrechern arbeitenden Instrumentarien anhaften, sind beseitigt unter gleichzeitiger Erhöhung der Leistungsfähigkeit.

Mein Resonator bietet ferner die Möglichkeit, die Verbrauchstelle in den pulsierenden Gleichstromkreis oder in den Wechselstromkreis einschalten zu können, so daß mit demselben nicht nur Röntgenapparate betrieben werden können, sondern auch Apparate für Hochfrequenz, Elektromagnetische Therapie, Faradisation usw.

Ferner kann der Resonator zum Betriebe von Kautern ohne Zuhilfenahme eines Transformators verwendet werden. Wir sehen auch hierin einen Beweis für die außergewöhnlich kräftigen, ungedämpft ausklingenden Resonanzschwingungen.

Der zur Bewegung des Kommutators verwendete kräftige Elektromotor findet gleichfalls Verwendung zum Betriebe einer biegsamen Welle für Vibrationsmassage, zum Betriebe von Kreissägen, Bohrwerkzeugen usw.

Ich hebe noch hervor, daß diese Resonatoren für jede Betriebsspannung ausgeführt werden, sowohl im Anschluß an Gleichstrom-, wie Wechselstromnetze. Bei vorhandenem Wechselstrom muß aber zwischen die Stromquelle und den Resonator ein elektrolytischer Gleichrichter geschaltet werden.

Die Zusammenstellung der von meiner Gesellschaft, dem Grissonwerk, G. m. b. H., Heidenau, Bez. Dresden, gebauten Instrumentarien erfolgt in verschiedenster Weise, je nachdem nur Wert auf Röntgenbetrieb oder eine vielseitige Verwendung gelegt wird.

Die Kürze der zur Verfügung stehenden Zeit gestattet mir leider nicht, das Thema noch eingehender zu behandeln, und ich bitte Sie daher, sich von der Einfachheit der Handhabung, der Betriebssicherheit und Leistungsfähigkeit an den von mir ausgestellten Apparaten zu überzeugen. Sie werden dann erkennen, daß der Kampf des Öffnungsfunkens gegen den

Schließungsfunken als beendet angesehen werden darf, und zwar mit einem vollständigen Siege des Schließungsfunkens.

Zum Schlusse meines heutigen Vortrages spreche ich den Wunsch aus, daß mein neues System dem weiteren Fortschreiten der Wissenschaft, der Heilkunde und der Industrie von Nutzen sein möge.

---

45. Herr **Grashey**-München: **Der Periröntgenograph und seine Anwendung (bei Reposition von Frakturen, Bestimmung von Fremdkörpern).**

Meine Herren! Bei Behandlung von Extremitätenfrakturen ist es die Aufgabe des Chirurgen, die Bruchenden in die für die Herstellung der knöchernen Vereinigung und einer guten Funktion günstigste Stellung zu bringen und darin zu erhalten. Von den Röntgenstrahlen verlangt er den Nachweis, ob diese Forderung erfüllt wird. In der Münchener chirurgischen Klinik wurde bisher in der Weise verfahren, daß die frische Fraktur zunächst röntgenographiert wurde, meist von mehreren Seiten. Nach Abnahme der Schwellung wurde der korrigierende und fixierende Verband angelegt unter Verwertung dessen, was man dem Röntgenogramm entnommen hatte. Im festen Verband wurden dann die Bruchstücke röntgenoskopisch oder röntgenographisch kontrolliert; standen sie nicht günstig, so wurde der Verband wieder abgenommen, jedenfalls früher entfernt als bei guter Adaption der Bruchstücke. Ein solches Verfahren ist natürlich unvollkommen. Wir müssen durchleuchten, unmittelbar ehe wir den erhärtenden Verband anlegen, wenn wir durch Assistenz oder maschinelle Vorrichtungen dem gebrochenen Glied diejenige Stellung gegeben haben, die es im Gips- oder Stärkeverband haben soll, solange wir also noch etwas an der Stellung ändern können, oder streng genommen: Wir müssen im Röntgenlicht den Bruch reponieren. Abgesehen von der Reposition der Bruchstücke, muß die Extremität in Ruhe bleiben, während wir sie in mehreren, jedenfalls in zwei aufeinander senkrechten Richtungen durchleuchten, und zwar „orthoröntgenographisch" durchleuchten, so daß der senkrechte Röntgenstrahl durch die Frakturstelle geht. Um alle diese Forderungen erfüllen zu können, habe ich dem Techniker die Aufgabe gestellt, die Röhre in der Bahn eines Kreisbogens um die ruhende Längsachse der Extremität herumzuführen. Diese Idee ist in dem hier stehenden Apparat verwirklicht. Mit einem metallenen, graduierten Kreisbogen (*g*), der an einem leicht auf Rollen laufenden Stativ befestigt ist, bewegt sich auf Rollen (*i*) die Röntgenröhre (*r*) und mit ihr der ihr gegenüber befestigte Leuchtschirm (*d*) um den mit × bezeichneten Punkt im Knochen (*k*). Röhre und Schirm sind gegen den Mittelpunkt des Kreises hin (in der Richtung der Pfeile) verschieblich. Die Röhre wird auf eine kleine Marke des Schirms (Loch) eingestellt. Was man also mit dieser Marke im Fluoreszenzbild zur Deckung bringt (die Frakturstelle z. B.), wird im senkrechten Strahl gesehen. Soll ein gebrochener Unterschenkel eingegipst werden, so wird der Kranke bis in Kniehöhe auf dem Tisch vorgezogen. Die Stellung des Beins wird ungefähr korrigiert, der Gipsverband am Fuß bereits begonnen. Im Röntgenlicht wird die Lagerung der Bruchstücke kontrolliert und dann die Gipshülse rasch vollendet. Bei der Durchleuchtung stört unser Handeln sehr wesentlich die Verdunkelung des Raumes. Bei allen röntgenoskopischen Operationen müssen wir trachten, uns von der Dunkelkammer zu emanzipieren, indem ein Auge — in einem monokulären Kryptoskop — den Leuchtschirm sieht, während das andre Auge im Tageslicht oder künstlichem Licht arbeitet, ein Gedanke, den ich auch in meinem Operationstischchen durchgeführt habe. Schützt man das für den Schirm bestimmte Auge vor dem Tageslicht durch eine Schale (die man beim Gebrauch des Kryptoskops zur Seite schiebt), so bleibt es dem

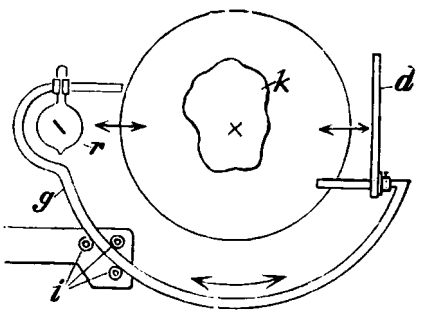

schwachen Fluoreszenzlicht ziemlich gut angepaßt, auch während das andre Auge in helleres Licht sehen muß. Es dürfte nicht schwierig sein, mit nur einem Auge die nötigen Vorbereitungen im Tageslicht zu treffen, so daß das andere gleich für das Fluoreszenzlicht zu gebrauchen ist.

Ich muß noch bemerken, daß der Operateur leicht durch Bleiglas usw. geschützt wird, ferner daß an Stelle des Leuchtschirms eine Kassette eingeschoben werden kann für den Fall, daß man eine der abgeleuchteten Stellungen (die ungünstigste z. B., oder die günstigste) auf der röntgenographischen Platte festhalten will.

Sehr gut eignet sich der Apparat zur Lagebestimmung von Fremdkörpern. Man stellt den Fremdkörper in zwei Richtungen in den senkrechten Strahl (Schirmmarke) ein und projiziert ihn auf die Haut. Man kann auch beim Umleuchten der Extremität bequem die Stelle suchen, an welcher man am besten auf den Fremdkörper einschneiden wird.

In Anlehnung an das Wort „Orthoröntgenograph" nenne ich den Apparat entsprechend seiner Fähigkeit, den Körperteil zu umkreisen, Periröntgenograph. Er wird hergestellt durch die „Polyphos"-Gesellschaft in München, deren Ingenieur, Herr Dr. Rosenthal, sich um die technische Durchführung der Konstruktion verdient machte.

---

46. Herren **I. Robinsohn** und **R. Werndorff**-Wien (Vortragender Herr **Robinsohn**): **Über eine neue röntgenologische Methode (Sauerstoff-Insufflation) zur Untersuchung der Gelenke und Weichteile.**

Im Rahmen einer kurzen Demonstration wollen wir über eine von uns in den Instituten des Herrn Doz. Dr. Holzknecht und Herrn Prof. Lorenz ausgearbeitete röntgenologisch-chirurgische Untersuchungsmethode berichten, welche es ermöglicht, sonst im Röntgenogramm nicht sichtbare Weichteile (Knorpel, Bänder, Synovialis) deutlich zur Darstellung zu bringen.

Die Methode beruht auf dem Prinzip der Interposition eines spezifisch leichteren Mediums (Gas) zwischen zwei spezifisch gleich schwere, sich daher röntgenologisch nicht differenzierende Gewebsarten. Es wird Sauerstoff in die Gelenke, Schleimbeutel, Sehnenscheiden, Bindegewebsinterstitien usw. insufflert, wodurch bewirkt wird, daß die betreffenden sich berührenden Weichteilgebilde voneinander abgehoben werden und im Röntgenogramm deren sonst konfluierenden Schatten sich von der Schattenaussparung des Gases ebenso abheben, wie etwa im Thorax der Schatten des Herzens auf dem hellem Grunde der Lunge.

Betrachten wir ein auf diese Weise gewonnenes Röntgenogramm z. B. das eines Kniegelenkes, so finden wir die Kapsel in der von Injektionspräparaten her bekannten Weise aufgebläht, die einzelnen Abschnitte entfaltet; wir sehen den eigentlichen Gelenksraum durch eine deutliche Falte von dem oberen Recessus (Bursa suprapatellaris) getrennt, wir sehen die hintere Ausbuchtung der Kapsel entsprechend den hinteren Ausladungen der Kondylen, überhaupt können wir die Ansatzstellen der Kapsel im Bilde genau verfolgen; ferner erkennen wir die Knorpelüberzüge als Begleitschatten der knöchernen Gelenkskonstituentien, endlich die Menisci, die Lig. cruciata und alaria und andere Details.

An anderen Gelenken sind analoge Bilder zu erzielen, welche freilich für die Diagnostik weniger ergiebig sind als beim Kniegelenk, welches unter allen Gelenken den morphologisch am höchsten differenzierten Kapselapparat besitzt.

Diese Methode setzt uns in den Stand, pathologische Vorgänge an den Gelenken, die wir bisher röntgenologisch meist nur dann nachweisen konnten, wenn sie zu sekundären Veränderungen an den knöchernen Gelenkskonstituentien (Atrophie, arthritische Deformierungen) geführt haben, nunmehr direkt an primären Veränderungen der Gelenkweichteile zu studieren.

Wir sind auch in der Lage, interessante klinische Ergebnisse zu demonstrieren, die wir mit Hilfe unserer Methode am Lebenden gewonnen haben.

Bei der chronischen Arthritis können wir nunmehr systematisch jene drei Typen zur röntgenologischen Darstellung bringen, die uns die pathologische Anatomie lehrt. Wir finden röntgenologisch-klinisch:

1. Formen mit serösem Erguß ohne Veränderungen an den Gelenkweichteilen,

2. Formen mit Wucherungen oder Anflagerungen an der Synovialis mit oder ohne Beteiligung des Knorpels, mit oder ohne Veränderungen am knöchernen Skelett.

3. Formen mit schwerer fibromatöser Entartung der Kapsel, die zu teilweiser Obliteration des Gelenkraumes führt, ohne daß selbst bei jahrelangem Bestehen am Knochen- und Knorpelskelett Veränderungen nachweisbar wären. Letztere Formen sind es besonders, welche sich bisher dem röntgenologischen Nachweis vollständig entzogen haben.

Ebenso gelang es uns in einem Falle, durch die Insufflation das Bestehen eines Lipoma arborescens nachzuweisen.

Die Wichtigkeit der Insufflationsmethode für die Frühdiagnose der tuberkulösen Gelenksprozesse möge hervorgehen aus der Gegenüberstellung von Bildern einiger Fälle von einerseits Tuberkulose der knöchernen Gelenkskonstituentien bei intaktem Kapselapparat, andererseits schweren Veränderungen der Gelenksweichteile (beginnende Obliteration der Kapsel, Usurierung und Abhebung des Knorpels usw.) bei intaktem Skelett.

Über die Technik nur wenige Worte!

Das Einführen der Injektionsnadel in die einzelnen Gelenke geschieht nach allgemeinchirurgischen Grundsätzen (Asepsis, Wahl der Einstichstelle und Direktion der Nadel). Häufig muß der Insufflation die Punktion eines bestehenden Ergusses vorausgehen. Die bekannte Schwierigkeit der Injektion ins Hüftgelenk konnten wir überwinden, indem wir diese Operation unter Leitung des Auges während der Röntgenoskopie (am Trochoskop) vornahmen.

An die Ausführung der Sauerstoffinsufflation am Menschen zu diagnostischen Zwecken konnten wir um so eher herantreten, als die Tierexperimente Gärtners und die Erfahrungen von Klinikern am Menschen die vollständige Gefahrlosigkeit selbst der direkten Injektion von Sauerstoff in die Blutbahn ergeben haben. Doch müssen dabei bestimmte, von Gärtner verlangte Kautelen streng eingehalten werden: 1. die Verwendung chemisch reinsten Sauerstoffs, 2. Einhaltung empirisch gefundener, nicht zu überschreitender oberster Grenzwerte für die Einströmungsgeschwindigkeit und Spannung des Gases. (Die Insufflation des Sauerstoffs wird mittels eines eigenen, von Gärtner für unsere Zwecke adaptierten Apparates vorgenommen.)

Wie wichtig die Einhaltung dieser Kautelen ist, beweist der traurige Ausgang (Luftembolie!) eines von anderer Seite gegen unsere Einsprache unternommenen Versuches, statt Sauerstoff unter den genannten Bedingungen Luft in nicht zugemessener Menge und unter nicht kontrolliertem, jedenfalls zu hohem Drucke in ein Gelenk zu injizieren. (Erscheint ausführlich a. a. O.)

Diskussion.

Herr Gocht-Halle a. S. betont die enorme Wichtigkeit dieser neuen Methode für die Untersuchung der Gelenke.

Herr Pertz-Karlsruhe: Ich warne auf das dringendste davor, diese Luftinsufflation bei nicht schwer erkrankten Gelenken anzuwenden, da doch bei dem immerhin komplizierten Apparat eine so sichere Sterilisation praktisch undurchführbar ist. In der besteingerichteten Klinik kommt eine Infektion vor, und die Folge einer Infektion ist eine Steifheit des Gelenkes. Deshalb darf diese Methode nur unter den größten Vorsichtsmaßregeln angewandt werden.

Herr Holzknecht-Wien: Die Ausführungen des Herrn Vorredners bezüglich seiner Bedenken ließen sich auf jede Explorativoperation anwenden. Dazu kommt, daß Gase ganz besonders leicht und sicher zu sterilisieren sind. Selbstverständlich gilt aber für diese wie für jede Operation, daß die Indikation nur dann gegeben ist, wenn sich der zu erörternde Nutzen mit dem Risiko mindestens im Gleichgewichte befindet.

Herr Werndorff-Wien: Ich teile die Ansicht des Herrn Kollegen Pertz, daß man bei Verstößen gegen die Asepsis Schaden anrichten kann, vollkommen. Nur glaube ich, daß man jeden, auch den kleinsten chirurgischen Eingriff nur dann machen darf, wenn man vollstes Vertrauen in seine Asepsis hat. Wer dieses Vertrauen hat, wird die Methode sicher anwenden. Wir können die Warnungen des

Herrn Kollegen Pertz um so weniger akzeptieren, als wir gegen 55 mal ohne geringsten unangenehmen Zufall insufflert haben, zumal an ambulatorischen Patienten.

Herr Weinberger-Wien bemerkt, daß schon durch die bloße Röntgenuntersuchung der Gelenke am Schirme ohne weitere Hilfsmittel Aufschlüsse über die umgebenden Bandapparate gewonnen werden können, auch wenn die übrigen Methoden dies nicht leisten. So konnten wir jüngst in einem Falle multipler Gelenksverdickung, deren Diagnose zwischen neurotischer, deformierender und uratischer Arthritis schwankte, zeigen, daß der Sehnenapparat sehr erschlafft war, indem sich die Gelenksteile sehr leicht voneinander entfernen ließen. Ferner erwähnt Redner eine eigentümliche respiratorische Bewegungserscheinung, welche sich bei manchen Skoliosen in der Weise zeigt, daß die Wirbelsäule inspiratorisch nach der Seite der Krümmung bewegt wird; die Erscheinung findet sich nicht bei allen Skoliosen, was wohl in der Statik der Wirbelgelenke begründet ist.

---

47. Herr **Faulhaber**-Würzburg: **Über die Kombination einer Reihe von Röntgenhilfsapparaten zu einem Apparat** (Demonstration).

---

48. Herr **L. Robinsohn**-Wien: **Über einige wesentliche Verbesserungen der röntgenologischen Technik: a) die Schlitzbinde, b) die Faszikelrohrblende.**

Vortragender erlaubte sich die beiden demonstrierten röntgenologisch-technischen Behelfe als wesentliche Verbesserungen zu bezeichnen, weil sie ähnlich wie dessen in Bd. VIII, Heft 2 der *Fortschr. a. d. G. d. R.* publizierte Winkelblende und das ebendaselbst von Holzknecht und ihm beschriebene Trochoskop Apparate vorstellen, bei welchen mittels einfacher mechanischer Hilfsmittel größtmöglichste Variierbarkeit der Anwendungsmöglichkeit erreicht wurde.

a) Schlitzbinde. Deren genaue Beschreibung und die theoretische Begründung ihrer Wirksamkeit wurde vom Vortragenden in einem Aufsatze im Kongreßhefte der *Fortschr. a. d. G. d. R.* niedergelegt. Die Schlitzbindenfixation besteht in der Anlegung einer kreis- (nicht spiral-) förmigen Bindentour, deren rückläufigen Schenkel man durch einen Schlitz des umfassenden zurücktreten läßt. Diese einfache Methode wird allen Forderungen gerecht, die man in bezug auf Sicherheit der Wirkung, Handlichkeit, Schmerzlosigkeit, Wahrung der Asepsis an eine röntgenologische Fixationsmethode stellen kann.

b) Die Faszikelrohrblende. Sie ist eine Modifikation der Kompressionsrohrblende von Albers-Schönberg. Während letztere ein starres Rohr mit ebener unterer Apertur vorstellt, der sich die unregelmäßige Körperoberfläche fast nie adaptieren kann, besteht der Mantel der Faszikelrohrblende aus einer Summe aneinandergleitend verschieblicher Längslamellen, die nach erfolgter Adaptierung durch eine Klemmvorrichtung zu einem starren Rohre mit willkürlich konfigurierter unterer Apertur vereinigt werden können. Mit der Faszikelrohrblende wird die Kompression in derselben Weise aber bequemer, ausgiebiger und dabei schonender ausgeführt als mittels des Kompressionsrohres von Albers-Schönberg.

Abbildung und genaue Beschreibung dieses Apparates findet sich in Nr. 16 der *Wiener Klinischen Rundschau*, die am Röntgenkonkresse auflag.

Diskussion.

Herr E. Grunmach-Berlin bemerkt zu der komplizierten Einstellvorrichtung des Herrn Robinsohn bezüglich des Fokus, daß dieses Verfahren so viel Zeit, Übung und Umständlichkeit mit sich bringt, daß sein Präzisionsapparat zur exakten Einstellung des Röhrenfokus wegen der einfachen Handhabung durchaus den Vorzug verdient.

Herr Pfeiffer-Tübingen empfiehlt die Fixierung der Extremitäten mit dem an seinen Enden mit Gewichten belasteten Bindenzügel aufs wärmste. Pfeiffer hat — ohne Robinsohns Methode zu kennen — im Laufe des letzten Winters an 100 Amputationsstümpfe mit Röntgenstrahlen untersucht und ist schließlich nach verschiedenen vergeblichen Versuchen, den Stumpf zu fixieren, ebenfalls auf den Gewichtsbindenzügel gekommen.

Herr Holzknecht-Wien: Über die beiden vorgeführten technischen Neuerungen kann ich Ihnen, weil sie in meinem Institut von Herrn Robinsohn unter meinen Augen — übrigens vollständig selbständig — ausgeführt und über ein halbes Jahr gebraucht wurden, aus der Erfahrung berichten. Die Schlitzbinde ist ein ideales Fixationsmittel, alle Körperteile, kontrakte Gelenke in beliebigen, selbst den stabilsten Stellungen, werden von ihr in exakter Weise fixiert. Die Resultate sind fast nietenlose Aufnahmen von höchster Schärfe, Leichenaufnahmen vom Lebenden. Auch die Faszikelblende hat ein ungemein großes Indikationsgebiet, auch an Körperteilen, an denen nichts zu komprimieren ist, als gut adaptierbare exakte Abblendung.

---

49. Herr **Heinz Bauer**-Berlin: **Über den konstruktiven Ausbau von Röntgenröhren.**

M. H.! Wenn Nutzeffekt, Betriebssicherheit und Lebensdauer objektive Wertmesser für ein technisches Instrument sind, so ist die Röntgenröhre unverkennbar der mangelhaftesten eines.

Der Kardinalfehler, der sie häufig nach wenig Durchleuchtungen einem Ende zuführt, ist die progressive Absorption des Gasgehaltes der Röhre unter dem Einfluß der Entladung. Das Korrektiv, das man in einem Zuführen neuer Gase gefunden hat, schiebt wohl das definitive Ende etwas hinaus, vermag dem Vorgang an sich aber nichts anzuhaben. Der Verlauf der Strahlung beschreibt nunmehr eine Zickzacklinie zwischen Intensitätsminimis und- Maximis, mit einem schrägen Anstieg, dem Hartwerden, und einem jähen Abfall, der Regenerierung. Das Hartwerden kommt in der Hauptsache durch eine Zerstäubung des Antikathodenmetalls; die losgerissenen Partikelchen binden die noch vorhandenen Gasreste und evakuieren so die Röhre. Fortlassen läßt sich das Platinblech im Brennpunkt der Kathode nicht, wenigstens nicht, ohne den Nutzeffekt der Röhre empfindlich herabzusetzen, auch nicht durch ein nicht zerstäubendes Metall ersetzen, da die beiden einzigen nicht zerstäubenden Metalle, Aluminium und Magnesium Temperaturgraden, wie sie im Kathodenfokus entstehen, nicht gewachsen sind. — Bekanntlich ist die Antikathode durch ihre Verbindung mit der Anode direkt zur eigentlichen Anode gemacht. Daß wir in dieser anodischen Verbindung die eigentliche Quelle der Zerstäubung zu suchen haben, ergibt sich ohne weiteres daraus, daß Röhren, an denen sie fehlt, das heißt also, bei denen die Antikathode frei endigt, sich hinsichtlich ihrer Strahlungsintensität ungleich konstanter erwiesen. Unmittelbaren Einfluß auf die Entstehung der Röntgenstrahlen hat das Fehlen der anodischen Verbindung nicht; nur wird die Antikathode durch die Strahlung der Kathode negativ geladen, und infolge der elektrostatischen Beeinflussung kommt es zu einem Wandern des Brennpunktes, was sich naturgemäß in einer störenden Unschärfe sichtbar äußert. Für Aufnahme und Durchleuchtungszwecke ist solche Röhre daher ungeeignet, doch möchte ich sie für die Therapie als vorteilhaft empfehlen.

Für das Hauptanwendungsgebiet der Röhre ist man also auf die anodische Verbindung angewiesen. Es bietet sich jedoch ein Weg, trotz dieser zu vermeiden, daß die Antikathode direkt zur Anode wird: In der Verwendung einer Drosselspule als Verbindungsleitung zwischen Anode und Antikathode. Eine Drosselspule besteht bekanntlich aus einem Eisenkern und einer Wickelung. Infolge ihrer großen Selbstinduktion besitzt sie einmal einen hohen „scheinbaren" Widerstand und außerdem hat ihre Anwendung eine Phasenverschiebung zur Folge, zwei Umstände, die es möglich erscheinen ließen, daß die Entladung in der Hauptsache auf die Anode und Kathode beschränkt bleibt und trotzdem der statischen Ladung der Antikathode Gelegenheit zum Ausgleich geboten ist. Tatsächlich hat sich in praxi diese Vermutung bestätigt. Obgleich der Spulengröße nur ein einer Reihe von Fällen angenäherter, empirisch bestimmter Wert zugrunde gelegt werden kann (wie es infolge der Inkonstantheit der in Betracht

kommenden Faktoren beim Funkeninduktorentrieb nicht anders möglich ist) erwiesen sich, wie meine an einigen hundert Röhren gemachten Versuche einwandsfrei ergaben, derartige Röhren an Konstanz der Strahlungsintensität und Lebensdauer den Röhren mit den üblichen einfachen Verbindungen ungleich überlegen.

Gegenüber dem Übelstand der Gasabsorption kommen die anderen Fehler der Röhre weniger in Betracht. Einzig und allein die intensive Wärmeentwickelung im Kathodenfokus und die dadurch bedingte Zerstörung des Antikathodenspiegels ist es, die dem Konstrukteur noch eine größere Aufgabe bietet. Man hat diesen Übelstand nicht ungeschickt beseitigt dadurch, daß man den Spiegel mit einem mit Wasser gefüllten Gefäß verband, das ihn während des Betriebes genügend kühlt. Allein durch die Verwendung eines derartigen flüssigen Kühlmittels hat man ein großes Übel durch mehrere kleinere ersetzt. Derartige Wasserkühlröhren kann man naturgemäß nur in einer einzigen Stellung gebrauchen, sie haben während des Kochens des Wassers einen dauernd schwankenden Brennpunkt und werden dadurch gefährlich, daß einmal die Gefahr des Verbrühens durch auskochendes oder auslaufendes Wasser für den Patienten besteht, zum anderen, daß sie leicht springen. Und bekanntlich ist die Implosion einer Röntgenröhre, namentlich bei größeren Volumen ein höchst zweifelhaftes Vergnügen. Alle diese Umstände veranlaßten mich, den Versuch mit einer Röhre zu machen, bei der die Kühlung lediglich durch die atmosphärische Luft erfolgt. Die Antikathode gestaltete ich, wie Sie an diesem Modell (Fig.) ersehen, folgendermaßen: der obere massive Kupferklotz, in den der Platinspiegel eingelassen ist, ist mit rippenförmigen Ansätzen, ähnlich denen an Heizkörpern und Motoren, versehen. Diese Rippen vergrössern die Oberfläche des Klotzes, allerdings weniger der Wärmeabgabe wegen, denn diese kann in einem so hohen Vakuum, wie es die Röntgenröhre aufweist, nur ganz minimal erfolgen, sondern mehr, um während der Herstellung möglichst viel Gase aus dem Metall herauszubekommen und ein Weicherwerden der Röhre zu hintertreiben, was auch wirklich gelingt. Das bis in den Tubus reichende Ende der Antikathode ist röhrenförmig und sitzt auf einem unmittelbar von der Außenatmosphäre gekühlten Glasrohr. Eine solche Röhre ist allen Beanspruchungen und einer Betriebsdauer, wie sie die Praxis überhaupt nur denkbar sein läßt, gewachsen. Die Kürze der Zeit gestattet mir nicht, Ihnen diese Röhre länger wie einige Minuten einzuschalten (Sie sehen, daß trotz der starken Beanspruchung die Antikathode nicht das geringste Rot zeigt). Ich habe aber diese Röhre hier in der Ausstellung gestern fast unausgesetzt bei starker Beanspruchung fast zwei Stunden lang im Betrieb gehabt, ohne daß der Spiegel in Glut geriet, und bin bereit, Ihnen morgen während der Ausstellungszeit dasselbe Experiment zu wiederholen. Diese Röhre ist selbstverständlich jeder Wasserkühlröhre überlegen, da sie alle gerügten Übelstände der letzteren nicht besitzt und sich eben in genau derselben Weise wie jede andere Röhre gebrauchen läßt.

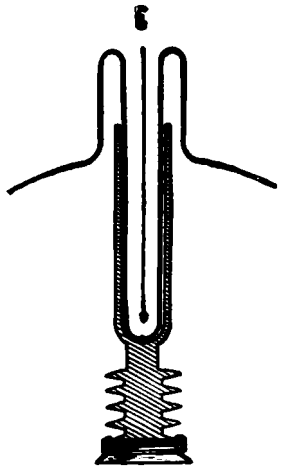

Zum Schluß möchte ich Ihnen noch eine Röhre aus meinen Werkstätten[1]) vorführen, die insofern interessant ist, als sie die größte bisher gefertigte darstellt.[2]) Es ist selbstverständlich, daß mit der Zunahme des Röhrenvolumens die Konstantheit der Strahlungintensität und Lebensdauer naturgemäß wachsen muß; insofern handelt es sich also nicht allein um ein glastechnisches Kunststück, sondern um eine Röhre von praktischer Bedeutung. Ich glaube aber, daß sie auch sonst eine solche Bedeutung besitzt, da die Nachrede, daß eine solche Röhre unscharfe Bilder ergeben soll, wie Ihnen diese Durchleuchtung am lebenden Objekt zeigt, sich kaum als haltbar erweist, wenigstens ist die Unschärfe praktisch so minimal, daß sie weder auf dem Schirm

---

[1]) Heinz Bauer & Co., Berlin W. 35, Lützowstr. 106.

[2]) Der Kolben weist einen Durchmesser von 38 cm auf.

noch auf der Platte nachzuweisen ist. Ich glaube deshalb, daß namentlich in der Tierheilkunde, wo die Objekte größer sind, für eine solche Röhre ein Verwendungsfeld sein dürfte, vielleicht auch eröffnet sie der Therapie neue Perspektiven, denn mit ihr gelingt es, einen größeren Raum fast homogen mit Röntgenstrahlen zu durchsetzen. Selbstverständlich ist für den Betrieb einer solchen Röhre eine größere Hochspannungsquelle zwar nicht notwendig (sie leuchtet beispielsweise ganz gut schon bei einem 30 cm-Induktor), aber doch vorteilhaft. Ich verwende hier einen Hochspannungstransformator, der eigentlich von Herrn Boas für funkentelegraphische Zwecke konstruiert worden ist, sich jedoch zum Betriebe solcher Röhren vorzüglich eignet.

M. H.! Das Vorgeführte mag Ihnen beweisen, daß es möglich ist, auch aus der Röntgenröhre einen exakt funktionierenden Gebrauchsapparat zu machen.

VII.

Mittwoch, den 3. Mai.

Vormittags 9 Uhr.

III. Medizinische Sitzung = Therapie.

50. Herr **Lassar**-Berlin: **Die Röntgentherapie bei Krebs.**

Herr Lassar-Berlin berichtet unter Vorführung zahlreicher Patienten, Präparate und Projektionsbilder über seine bei Krebs und anderen Hautkrankheitun mit dem Röntgenverfahren gewonnenen Ergebnisse. Der Vortragende geht davon aus, daß im Anfang sich eine große Reihe von Autoren ohne geeignete Vorschulung und deshalb einigermaßen kritiklos mit diesem Gegenstand beschäftigten. Dies hatte zur Folge, daß schwere Mißerfolge, Hautverstümmelungen, und Narbenbildungen eintraten und veranlaßte den Vortragenden selbst, ehe er an die Sache heranging, zu größter Zurückhaltung und Vorsicht. Seit nunmehr drei Jahren jedoch hat derselbe, unterstützt durch vortreffliche Assistenz und Einrichtungen viele Hunderte von Patienten aller Art mit dem Röntgenverfahren behandelt, ohne jemals einen nachteiligen Einfluß desselben zu erfahren. Immerhin ist auch jetzt nur mit größter Sorgsamkeit vorzugehen. Denn es muß einstweilen dahingestellt bleiben, ob nicht mancherlei Zwischenfälle ernsterer Art, selbst Todesfälle, wie sie auch andere Kranke treffen, auf die Röntgenisierung zurückzuführen seien. Das Wesentliche an derselben ist, daß sie da einzutreten vermag, wo andere Methoden versagen. Namentlich gilt dieses in bezug auf krebsartige Gebilde. Unbestritten bleiben die bisher auf operativem Wege gewonnenen Erfolge. Jedoch lassen diese leider immerhin noch manchem Raum zu weiterer Betätigung offen. Um dies zu ergründen, wurden zunächst die sogenannten flachen Hautkrebse, eine harmlose Unterart des Karzinom, in Angriff genommen und zwar zu einer Zeit, wo noch jeden Augenblick eine operative Entfernung nachzuholen möglich war. Letzteres zeigte sich aber durchweg unnötig, denn alle diese Gebilde gehen, wie dies auch andere Autoren erwiesen haben, in relativ wenigen Sitzungen anstandslos in Heilung über. Selbst wenn ein gelinder Rückfall erfolgt, kann er in der gleichen Art beseitigt werden. Diese Feststellung ist namentlich in wissenschaftlichem Sinne interessant. Sie zeigt, daß selbst lediglich operativ zu entfernende Gebilde der geheimnisvollen Einwirkung der Kathodenstrahlen weichen. Es tritt eine Entartung der krebsigen Zellen ein, die deren Schwund zur Folge hat. Natürlich wäre es von denkbar größtem Belang für die leidende Menschheit gewesen, wenn sich diese günstigen Ergebnisse auch auf die massigen eigentlichen Krebsgeschwülste verallgemeinern ließen. Dies aber ist bis jetzt nicht der Fall. Vielmehr wirken die X-Strahlen nur auf oberflächliche Gebilde. Der eigentliche tiefer greifende Krebs bleibt in seiner endgültigen Entwickelung davon unberührt. Aber einen großen Gewinn kann die Röntgentherapie bei krebsleidenden Patienten erzielen. Nach erfolgter Operation treten nicht selten, trotz anscheinend radikaler Entfernung Rückfälle auf, die dann nicht mehr mit dem Messer angegriffen werden können. Die Krebswunden verursachen peinvolle und schmerzliche Leiden und waren bis jetzt auf keinem Wege heilbar. Jetzt gelingt es, mit einer Reihe von Röntgen-Sitzungen diese Wunden zur Rückbildung und sogar zum Verschluß zu bringen. Die Leiden der Patienten werden damit verkürzt und ihr Leben unter Umständen sogar verlängert. Geht dann die Verallgemeinerung der Krebskeime trotzdem weiter, so ist doch die Krankheit zu einem sanfteren Ende geführt worden. Einige besondere Geschwulstarten von weiterer Beschaffenheit (sogenannte Sarkome)

dagegen reagieren verhältnismäßig noch günstiger, und eine ganze Reihe anderer entzündlicher Hautkrankheiten, die sonst nur mit unbequemen Methoden und Verbänden zu kurieren waren, können durch diese Art der Bestrahlung gebessert und geheilt werden. Außerdem wurde über eine umfassende Versuchsreihe berichtet, welche Professor Lassar mit Genehmigung des Kultusministers Dr. Studt und im Verein mit Dr. Siegfried im Lepraheim zu Memel angestellt hat. Es zeigt sich dabei, daß die Anfangsformen des Aussatzes gleichfalls durch Röntgen günstig beeinflußt werden. Eklatant ist auch der Erfolg des Radium, mit welchem Gesichts- und Lippenkrebse zu bleibendem Verschwinden gebracht worden sind. So eröffnet sich, wenn auch noch keine entscheidende Wendung im Schicksal der Krebskranken, doch immer die Aussicht, daß außer den bisher üblichen Methoden noch andere heilsame Einflüsse von der zukünftigen Wissenschaft zu erhoffen bleiben.

---

51. Herr **Albers-Schönberg**-Hamburg: **Zur Therapie der Sarkome der Kopfhaut.** (Vorstellung eines geheilten Patienten.)

Es handelt sich um einen 44jährigen Mann von guter Gesundheit und kräftiger Statur. Die Tumorbildung auf der Kopfhaut hatte mit einer nußgroßen Geschwulst auf dem Scheitel begonnen. Patient nahm wiederholt ärztliche Hilfe in Anspruch, die indessen das Fortschreiten der Erkrankung nicht verhindern konnte Die Geschwulst nahm außerordentlich an Größe zu. Auch traten verschiedene andere Geschwülste oben auf dem Kopf und besonders über dem rechten Ohr auf. Dieselben vergrößerten sich sehr schnell. Der Tumor über dem rechten Ohr hatte schließlich die Größe eines Apfels. Er war von mittelweicher Konsistenz, der Haarwuchs über ihm erhalten. Der größte Geschwulstknoten oben auf dem Scheitel des Patienten zerfiel bald und bildete einen geschwürigen Krater. In diesem Zustand, welcher in Figur 1 und 2 abgebildet ist, suchte Patient Krankenhausbehandlung auf. Von einem opera-

Fig. 1.

Fig. 2.

tiven Eingriff wurde wegen der Größe der Tumoren Abstand genommen und probeweise eine Röntgenbehandlung auf der Röntgenabteilung des Allgemeinen Krankenhauses St. Georg-Hamburg vorgenommen. Sämtliche therapeutischen Sitzungen wurden nach der vom Verfasser

angegebenen Bestrahlungstechnik[1]) mittels der Kompressionsblende und Müller'schen Wasserkühlröhren von mittelweicher Qualität, etwa wie man sie zu Knieaufnahmen zu benutzen pflegt, verabfolgt. Der Abstand des Fokus von der Haut, 36 cm, war ein konstanter. Jedes Geschwulstkonglomerat wurde einzeln in die untere Rohrapertur des Zylinders eingestellt, um eine möglichst gleichmäßige Bestrahlung der gesamten Tumormasse zu erzielen. Patient entzog sich nach den beiden ersten Sitzungen am 16. und 17. Oktober 1904, nachdem er also im ganzen 24 Minuten, d. h. jede Geschwulstpartie 12 Minuten, bestrahlt worden war, der Behandlung. Nach einigen Wochen stellte er sich wieder vor und es zeigte sich, daß die Tumoren wesentlich kleiner geworden waren. Dem Patienten wurde nunmehr der Ernst der Situation klar gemacht und ihm bedeutet, daß, falls er nicht regelmäßig zur Behandlung käme, auch der zur Zeit noch gesunde Schädel erkranken könnte. Der Kranke erhielt nun die folgenden, in der Tabelle angegebenen Bestrahlungsserien. Die Tumoren schwanden rapide. Zu einer

Bestrahlungstabelle.

Datum		Scheitel	Schläfe
		Dauer der Einzelsitzungen in Minuten Fokus/Haut — Distanz 36 cm	
1904	16. IX.	6′	6′
	17. IX.	6	6
		23 Tage Pause.	
	11. X.	6	6
	12. X.	6	6
	13. X.	6	6
	14. X.	6	6
	17. X.	6	
		14 Tage Pause.	17 Tage Pause.
	1. XI.	6	6
	2. XI.	6	6
	3. XI.	6	6
	4. XI.	6	6
		10 Tage Pause.	
	15. XI.	6	
	17. XI.	6	
	18. XI.	6	
		19 Tage Pause.	
	8. XII.	6	
	9. XII.	6	
	11. XII.	6	
	12. XII.	6	
18 Sitzungen		108′	
10 Sitzungen			60′

28 Sitzungen mit 168 Minuten.

Reaktion kam es nicht. Die ulzerierten Partien überhäuteten sich sehr bald mit einer bräunlich, später gelblich pigmentierten lederartigen Haut. Die Geschwulst an der rechten Seite des Schädels verschwand, ohne daß die Haare wesentlich ausgingen. Man hatte hier, wie bei dem Geschwulst auf dem Kopf, den Eindruck eines schnellen Wegtrocknens. Nach einer Gesamtbestrahlung von 168 Minuten in 28 Sitzungen war die Behandlung des

[1]) *Centralblatt für Chirurgie* Nr. 44, 1904.

Kranken abgeschlossen. Von den Geschwülsten war außer den auch in Fig. 3 u. 4 sichtbaren, gelblich pigmentierten Narben nichts mehr zu sehen. Der Kranke stellte sich in regelmäßigen Intervallen zur Revision vor und ist zur Zeit der Drucklegung dieses Berichtes (Oktober 1905)

Fig. 3.

Fig. 4.

rezidivfrei. Die mikroskopische Untersuchung eines im Beginn der Behandlung exzidierten Geschwulststückchens, welche von dem Prosektor des Krankenhauses Dr. Simmonds vorgenommen worden war, ergab ein kleinzelliges Sarkom.

---

52. Herren **Bouchacourt et Haret**-Paris: **De l'endodiathérapie.**

I. Historique et mode de fonctionnement.

Jusqu'ici, la röntgenothérapie a donné peu de résultats dans le traitement des maladies des muqueuses.

Aussi le nombre des observations concernant les épithéliomas des muqueuses est-il tout à fait restreint, et pour ce qui est du traitement röntgenothérapique des cancers visceraux, ont peu affirmer que, jusqu'à présent, son action s'est montrée tellement faible, qu'on a pu dire que les Rayons de Röntgen étaient impuissants dans ces affections.

Tout au plus leur a-t-on attribué dans ces cas une action analgesique ou psychique, et une heureuse influence sur les hémorragies! On comprend facilement cette impuissance, si on réflechit aux conditions dans lesquelles on se trouve avec la méthode ordinaire: En effet lorsque, par définition, la röntgenothérapie consiste à placer la région malade devant une ampoule röntgenogène, de telle sorte que les rayons arrivent normalement à sa surface si elle est plane ou convexe, ou au centre de cette surface si elle est concave, voyons ce qui se passe quand on veut agir dans les cavités naturelles: bouche, vagin, rectum. Le fond de ces organes est théoriquement accessible α) avec des tubes spéciaux, munis d'un prolongement tubulaire en verre à base de plomb (sauf bien entendu au niveau de son extrémité AB), β) ou avec des tubes ordinaires, actionnés en face du même cylindre creux, mais indépendant de lui.

Ce dernier dispositif a l'avantage de mettre le malade à l'abri des décharges extérieures, qui enveloppent si souvent le tube de Röntgen, quand il est un peu dur; mais il a l'inconvenient, d'exiger une précision dans la visée de la lésion difficile à obtenir, et encore plus à conserver pendant la durée d'une séance röntgenothérapique.

De plus, ce qu'on cherche à atteindre le plus souvent, ce n'est pas le fond, mais une paroi de ces cavités naturelles.

Ceci n'est pas douteux pour les cancers de la base de la langue et du rectum.

Il en est également de même pour le col de l'utérus, qui se trouve en réalité dans le prolongement de la paroi antérieure du vagin.

Il s'ensuit, qu'un certain nombre d'affections susceptibles d'être traitées par la röntgenothérapie, n'ont pu jusqu'à présent béneficier de ce traitement, par suite de l'impossibilité dans lequel on se trouvait, d'en remplir les conditions.

Tels sont notamment les épithéliomas de la base de la langue, du larynx, du col utérin, des parois vaginales et enfin du rectum, et également toutes les affections tuberculeuses de ces mêmes organes.

Mais si on a recours à l'endodiascopie, qui consiste dans l'excitation d'un tube de Röntgen de forme speciale dans les cavités naturelles, au moyen d'un courant unipolaire, tous ces organes deviennent accessibles.

A) Je vous rappelle que les endodiascopes sont des tubes de Röntgen de forme spéciale, caractérisés:

1. surtout par leur forme allongée, et par l'éloiguement considérable de la cathode et de l'anticathode CA,

2. dans la marche normale, la partie anodique est placée dans une gaine métallique, qui est reliée au sol (ou à un des pôles du condensateur ou des accumulateurs), et est percée d'une fenêtre pour livrer passage aux rayons X.

B) Quant à l'excitateur de choix de ces tubes, c'est une machine statique Carré, ou l'appareil d'induction que j'ai présenté en 1899 au Congrès de l'AFAS à Boulogne sur mer, et en 1900 au 1er Congrès d'Electrologie et röntgenologie medicales. Il est caractérisé par:

α) l'inducteur qui est à moité engagé dans l'induit,

β) l'enroulement de l'induit partant du voisinage de l'inducteur, dont il s'éloigne ensuite de plus en plus. Si avec ce dispositif, on s'arrange de façon à ce que le pôle + soit en N, et le pôle — en P, toute la tension se trouve reportée au point P, de telle sorte que, quand on relie le point N à la gaine métallique de l'endodiascope, celle-ci peut être touchée sans inconvénient. Je repète qu'il est plus prudent, pour prévenir les courants inverses, de relier le point N au sol, au condensateur ou aux accumulateurs.

On peut d'ailleurs actionner un endodiascope avec un appareil d'instruction ordinaire, à la seule condition de mettre au sol celui des pôles de l'induit qui est +, et qui doit être relié également à l'anode.

Mais il est certain que ce fonctionnement est inférieur au précédent, et qu'il a notamment pour inconvénient, de chauffer les tubes, de mettre beaucoup moins à l'abri des phénomènes électriques, qui se passe normalement du coté de l'anode, et enfin de crever l'isolant entre l'inducteur et l'induit.

II. Recherches expérimentales.

Avant d'aborder la question de l'endodiathérapie, ou de l'endoröntgenothérapie, une première question se posait:

Les rayons de Röntgen fournis par ce moyen sont-ils en quantité suffisante, pour agir utilement, et leur qualité n'est-elle pas modifiée par cette marche en unipolaire?

On pouvait tout au moins prévoir, qu'il y avait pas de modifications essentielles, puisque l'effet chimique sur la plaque photographique est identique, ainsi que l'attestent les nombreuses endodiagraphies, que j'ai executées depuis l'année 1898.

Restait à déterminer l'action de ces rayons unipolaires sur les pastilles de Holzknecht et de Sabouraud; c'est ce que j'ai fait avec l'aide de M. le Docteur Haret, assistant de M. Beclère:

Voici quels sont les résultats de ces recherches expérimentales, qui me paraissent particulièrement intéressantes, en ce qu'elles ouvrent de larges horizons à l'endoröntgenothérapie.

1. Appareils employés:

α) Générateur unipolaire d'induction B. et R.

β) Endodiascope présenté ici, et qui est construit depuis plus de 2 ans.

γ) Courant continu de 110 volts (secteur de Clichy) réduit par un rhéostat.

2. 2 expériences avec 2 ou 3 ampères au primaire.

α) Etincelle équivalente de 10 cm entre pointe et boule.

β) Puissance de pénétration au röntgenochromomètre de Benoit = 10 à 11.

γ) Chauffe de l'ampoule à peu près nulle.

δ) Sensation au contact de la gaine métallique également à peu près nulle.

ε) Une pastille de Holzknecht est placée à 2 mill. environ de la fenêtre de la gaine métallique. Au bout de 15 minutes, cette pastille présente la teinte 3 H.

Cette expérience a été répétée dans les mêmes conditions, et a donné les mêmes résultats.

3. 3e expérience avec un amperage du courant primaire de 10 ampères.

α) Etincelle équivalente entre pointe et boule = 17 cm.

β) Puissance de pénétration au röntgenochromomètre de Benoit = 11 à 12 cm.

γ) Chauffe de l'ampoule très importante. Au bout d'une minute et demi de marche, la partie verre ne peut plus être touchée; mais l'anticathode ne rougit à aucun moment.

δ) Sensation au contact de la gaine métallique est appréciable au moment même du contact; ne l'est plus immédiatements après.

ε) Une pastille de Holzknecht est placée 2 millimètres environ du tube.

Au bout de 10 minutes, cette pastille a atteint la teinte 3 H.

Dans ces conditions, la durée de la pose a donc pu être réduite d' $^1/_3$, pour produire le même résultat.

III. Recherches cliniques.

1ère observation. Il s'agit d'une dame B. agée de 53 ans, qui me fut envoyée il y a 2 ans par mon collègue et ami le Dr. Desfosse, avec le diagnostic: cancer du col inopérable.

Depuis 18 mois, elle souffre et a beaucoup maigri: métroragies fréquentes; écoulement presque continu d'un liquide sanieux fétide.

A l'examen local, on constate la présence d'une ulcération épithéliale du col s'entendant assez loin. Il y a de l'induration des culs de sac, surtout à gauche. L'endodiascope est introduit dans le cul de sac postérieur, la fenêtre étant en contact immédiat avec le col (fig.). Je fais 2 séances de 5 minutes séparées par un intervalle de 2 minutes, l'étincelle équivalente étant de 7 à 8 cm; ce qui représente environ 2 H.

2 jours après, je fais 2 séances de 6 minutes séparées par un intervalle de 2 minutes; ce qui représente environ 2 H $^1/_2$.

2 jours après, je fais dans les mêmes conditions 2 séances de 7 minutes; ce qui représente environ 3 H.

La malade, trouve qu'elle va mieux: elle souffre moins du ventre, et elle perd moins; mais elle se plaint d'une constipation opiniâtre. 2 jours après, je fais encore 2 séances, l'une de 5 minutes, l'autre de 10 minutes; ce qui représente encore environ 3 H.

Comme je ne constate aucune réaction locale au niveau du vagin, je continue le traitement, au bout d'une semaine de repos, et cela à peu près dans les mêmes conditions: à 2 jours d'intervalle, je fais à 2 reprises 2 séances de 10 minutes, séparées par un intervalle de 2 minutes; ce qui représente environ 7 H pour les 2.

Cette femme a donc reçu sur son col utérin environ 16 H en moins de trois semaines. Elle est pleine d'espoir et se trouve beaucoup mieux; mais la constipation, qui est des plus opiniâtres, va en s'aggravant: il semble qu'il y ait de l'obstruction intestinale causée par des noyaux, et surtout par des ganglions pelviens cancereux, qu'on sent d'ailleurs à travers la paroi abdominale.

A l'examen local, la surface du col parait bien détergée; elle est rouge et lisse, alors qu'auparavant elle était grise et suintante; enfin l'écoulement sanieux et fétide a presque disparu.

Il y a donc amélioration locale; mais la généralisation n'a été nullement ralentie, ainsi que le prouve l'état des ganglions éloignés.

Sous cette influence, la cachexie augmentant, ainsi que la douleur et surtout la constipation, la malade n'a plus voulu quitter le lit, et est morte quelques mois après sans autres tentatives de traitement.

J'ajoute que j'ai revu la malade deux mois et deux mois $^1/_2$ après le début du traitement endodiathérapique, et qu'il n'y avait pas trace de trouble trophique sur la paroi vaginale.

2° observation. Il s'agit d'une malade de la ville atteinte d'un cancer du col utérin, pour laquelle un de mes maîtres, M. Remy, professeur agrégé à la faculté de Medicine de Paris, voulut bien demander mon assistance, il y a plus d'un an, après qu'il eut verifié le diagnostic par plusieurs examens histologiques.

Cette malade fut taitée par moi du 6 au 25 avril 1904, au moyen de l'endodiathérapie, après qu'elle eut été soumise à un traitement sérumthérapique spécial, qui avait donné des résultats tellement mauvais, que tout le monde (malade, famille et médecins) exigea sa cessation immédiate. On fit alors un premier curretage.

Dans ce cas, l'appareil excitateur employé fut un transformateur dissymétrique de Rochefort.

Cette malade toléra sans accidents 7 séances de röntgenothérapie en 3 semaines, à raison de 2 par semaine; la durée des séances varia de 5 à 18 minutes, avec une étincelle équivalente de 6 à 7 cm; ce qui représente environ le même nombre d' H que dans l'observation précédente.

Là encore, il semble qu'il y ait eu amélioration notable, au point de vue local surtout. De plus, les douleurs et les écoulements sanguins diminuèrent d'uue façon appréciable. Comme dans le cas précédent, je n'ai observé aucun trouble trophique du coté du vagin.

Un 2° curettage pratiquée à ce moment ramena un certain nombre de végétations cancereuses situées dans la cavité cervicale. Cette malade se retira alors à la campagne, où elle vit encore, sans autre traitement de son épithélioma (dont la marche parait s'être très ralentie), que des soins assidus de propreté locale.

Voici le dernier renseignement qui m'a été fourni sur cette malade par son médicin, à la date du 25 avril: «elle résiste jusqu'à présent, et se propose de venir à Paris dans quelques jours.»

3° observation. Il s'agit d'un malade qui fut envoyé à M. le Docteur Leredde, avec le diagnostic: cancer de la prostate inopérable.

M. Leredde se rendant compte de l'impossibilité d'atteindre la lésion au moyen de la méthode ordinaire, voulut bien recourir à l'endodiathérapie, qui fut très bien supportée par le malade. L'endodiascope était introduit dans le rectum à une profondeur déterminée par le siège de la lésion.

L'appareil excitateur employé ici a été le transformateur de Gaiffe.

Cette observation ne figure d'ailleurs dans cette communication que comme indication, car le malade s'est suicidé, après avoir supportée un nombre de séances trop faible pour qu'on puisse en tirer des conclusions.

IV. Conclusions.

1. Les rayons de Röntgen produits par la méthode unipolaire, sont doués des mêmes propriété, que ceux fournis par la méthode ordinaire.

2. Toutes les fois qu'on ne pourra envoyer sur une région à traiter un rayon normal, il y aura avantage à avoir recours à l'endodiathérapie.

Ce traitement s'applique donc aux affections cancereuses et tuberculeuses de la base de la langue, du larynx, du pharynx, des parois vaginales et du col utérin, et enfin du rectum.

53. Herr **Haret**-Paris: **Cancer du col de l'utérus traité avec succès par la röntgenothérapie.**

La malade dont il s'agit est âgée de 75 ans, depuis le mois de Septembre 1904, elle se plaignait de douleurs abdominales assez mal localisées, tantôt fortes, tantôt nulles, fréquement sourdes, parfois lancinantes. Pas d'irradiations vers les cuisses ou les lombes, ni pertes blanches ni métrorrhagies.

Cette malade habitant la campagne, fait appeler son médecin qui diagnostique cancer du col au début, et l'envoie à Paris dans le but de subir une opération. Un médecin de Paris l'examina et confirma ce diagnostic puis l'adressa pour être opérée au Dr. Delaunay, Voici le résultat de l'examen qu'a pratiqué notre confrère et qu'il a bien voulu nous communiquer: Au toucher on trouve une ulcération siégeant sur le côté gauche du col, empiétant nettement sur la partie vaginale du cul de sac latéral gauche; cette ulcération longue d'environ trois centimètres et large d'un, repose sur une base indurée à contours profonds mal définis, le doigt l'effrite assez facilement amenant un léger écoulement sanguin; la base du ligament large gauche ne présente pas de trainées d'induration. «Bien que l'examen histologique n'ait pas été fait, ajoute ce praticien, le diagnostic ne me semble pas douteux.»

Ce chirurgien déconseille l'opération pour deux raisons, d'abord étant donné l'âge de la malade et en second lieu à cause de l'envahissement de la paroi vaginale. Il nous adresse cette dame au laboratoire de röntgenothérapie de M. le Dr. Béclère, à l'Hôpital St. Antoine; en nous demandant si nous pouvons faire quelque chose pour elle, et en avouant n'avoir aucune confiance dans l'action des rayons X pour ce cas.

Nous commençons la séance de röntgenothérapie le 7 Décembre, nous instituons le traitement de la façon suivante: une séance par semaine, à chaque séance la surface traitée absorbant une moyenne de 4 H au chromoröntgenomètre de Holzknecht.

Nous introduisons un speculum que nous immobilisons en bonne position en le fixant à la table sur laquelle est étendue la malade et après avoir amené la lésion à l'extrémité du speculum. Puis l'ampoule étant placée dans la cupule en verre de Dean, à laquelle nous avons mis un tube qui puisse pénétrer dans le vagin et en protéger les parois, nous irradions la région malade qui se trouve ainsi à 20 centimètres de l'anticathode.

Après la deuxième séance la malade sent déjà un mieux appréciable, les douleurs sont moins violentes. Elles cessent complètement après la quatrième séance, soit après une absorption de 16 H. A ce moment la petite ulcération est cicatrisée.

Enfin après la sixième séance nous examinons la malade et nous ne trouvons plus d'induration. Nous l'envoyons au Docteur Delaunay qui constate comme nous que la lésion a complètement disparu.

Le traitement a duré six semaines et la surface traitée a absorbé environ 24 H avec des rayons correspondant au No. 6 du röntgenochromomètre de Benoist.

Nous avons cru intéressant de rapporter cette observation d'abord parce que les cas semblables sont assez peu nombreux. Il arrive rarement en effet qu'on ait a traiter un cancer du col en début, le chirurgien consulté préférant une intervention chirurgicale plutôt que de tenter le traitement par les rayons X. En second lieu des faits de ce genre montrent qu'il n'est pas du tout contraire à l'intérêt des malades de les soumettre à cette épreuve avant de se décider à une grande intervention, quitte à faire opérer la malade sans tarder si la röntgenothérapie ne semble pas amener rapidement une amélioration.

Comme d'autre part les malades se soumettront plus vite à ce traitement qu'à une intervention chirurgicale, les chances de guérison seront encore plus grandes puisque nous aurons pour nous un des facteurs importants pour la réussite: précocité du traitement.

54. Herren **Prió** und **Comas**-Barcelona: **Zur Behandlung des Krebses mittels Röntgenbestrahlung.**

Die günstigen Erfolge, welche durch Anwendung der Röntgenstrahlen in der Behandlung der Krebskrankheiten in zahlreichen Fällen erzielt worden sind, haben zweifellos auch vielfach zur Überschätzung der diesen Strahlen innewohnenden Macht geführt und Hoffnungen wachgerufen, als ob uns nunmehr endlich ein Mittel in die Hand gegeben wäre, jener furchtbaren Geißel Herr zu werden, ohne daß unserem Dafürhalten nach bereits eine feste Grundlage zum Aufbau so rosiger Hoffnungen geschaffen wäre. Zahllos sind bereits die von Forschern verschiedener Länder veröffentlichten Fälle, wobei über ganz erstaunliche Erfolge berichtet wird und sogar über ganz untrügliche Kuren. Wir wollen die erlangten Erfolge keineswegs in Abrede stellen, einige davon rühren sogar von Spezialisten her, deren wissenschaftliche Strenge über jeder Frage steht. Wir fürchten jedoch, daß immerhin eine beträchtliche Anzahl von mißglückten Fällen nicht mit gleichem Aufwand von peinlichen Beschreibungen an die Öffentlichkeit gelangt sind, so daß diese letzteren Fälle nicht so scharf hervortreten wie die ersteren und daher die Markierung einer festen Grenze zwischen denjenigen Fällen, in denen der Röntgentechniker allein auskommen kann und jenen anderen, die nach wie vor dem Chirurgen anheimfallen, nicht gestattet. Und diese Grenze zu stellen und mit ihr bekannt zu werden, ist vor allem erforderlich, um davon wissenschaftlich auszugehen und weitere Erfolge zu erstreben. Die meisten günstigen Fälle erscheinen in der englischen, französischen und amerikanischen Fachliteratur, während sich die deutsche auf diesem Gebiete noch sehr vorsichtig und schweigsam hält, hingegen verzeichnet diese besonders gerade die mißglückten Fälle, so daß sie den strebsamen Forscher mahnen, auf seiner Hut bedacht zu sein, bevor er seine Schlüsse bekannt gibt.

Die experimentelle Praktik und die Untersuchungen im Laboratorium haben uns schon jetzt bewiesen, daß die Wirkung der Röntgenstrahlen auf die verschiedenen Gewebe des menschlichen Körpers sehr mannigfaltig ist und besonders, daß hierbei die Dichte und die Tiefe der betreffenden Schicht eine große Rolle spielen und diese Verhältnisse müssen sich doch auch in den therapeutischen Ergebnissen je nach Sitz der Krankheit und je nach der Dichte und der Tiefe der behafteten Schichten widerspiegeln. Auch die Klinik ihrerseits bezeugt, daß nicht alle Fälle auf eine und dieselbe Weise reagieren und daß manche derselben, deren Genesung in der ersten Zeit sehr wahrscheinlich erschien, plötzlich wieder umschlugen und die Hoffnungen des praktischen Arztes vernichteten. Unsere Erfahrungen auf diesem Gebiete lassen uns die fragliche Angelegenheit in diesem Lichte erscheinen und da wir glauben, daß zur Förderung eines neuen Verfahrens es stets geboten erscheint, sowohl die günstigen, als auch die ungünstigen Ergebnisse der Erfahrung bekannt zu geben, wollen wir die von uns erzielten Resultate vorführen und darauf dann die Meinung abgeben, wozu uns diese Resultate geführt haben. Die meisten dieser Fälle gehören der Privatpraxis an, so daß die Beschaffung der nötigen klinischen Unterlagen zur Belegung des bezüglichen Ausfalls der Behandlung mit Schwierigkeiten verbunden war. Indessen können wir von fast sämtlichen günstigen Fällen die Photogramme der betreffenden Kranken und von einigen Fällen auch noch die Mikrophotogramme der histologischen Schnitte vorlegen, wobei wir nicht verfehlen wollen, unserem Kollegen Herrn Dr. Terrades für seine wertvolle Mitwirkung bei der Präparierung dieser Stücke unseren wärmsten Dank auszusprechen. Wir werden uns nur bei den ausgeheilten Fällen näher aufhalten. Bezüglich der noch in Behandlung stehenden oder derer, die die Behandlung unterbrochen haben, ohne das Endergebnis abzuwarten, wollen wir die bis zur letzten Beobachtung wahrgenommenen Veränderungen verzeichnen. Zum Schluß werden wir die ungünstigen Fälle nach ihren gemeinschaftlichen Merkmalen in Gruppen eingeteilt vorlegen und unter den im Laufe den Behandlung aufgetretenen Erscheinungen die bemerkenswertesten herausgreifen.

Die Anzahl der behandelten Fälle beläuft sich auf 65, welche nach der ursprünglich behafteten Stelle in folgende Gruppen eingeteilt werden können:

an der Stirn	2	an der Nase	12
„ den Augenlidern	5	„ den Wangen	5
„ der Augenhöhle	1	„ den Lippen	7
„ dem Unterkiefer	1	am Magen	1
„ der Zunge	7	„ Rektum	1
„ den Mandeln	1	an der Gebärmutter	3
„ der Larynx	1	„ den Gliedmaßen	3
„ der Mamma	15	Insgesamt	65

Wir werden mit denjenigen Fällen beginnen, welche bereits ausgeheilt, bzw. sich unzweifelhaft auf dem Wege der Genesung befinden. Es sind dies die folgenden:

1. Epitheliom am linken unteren Augenlid, das zum Teil auch auf die Nase und die Wange an derselben Seite übergriff, an einer Frau von 56 Jahren. Die Röntgentherapie begann am 3. November 1899. 78 Bestrahlungen in verschiedenen Zonen und in langen Zwischenräumen verteilt. Die Behandlung erstreckte sich im ganzen auf 2 1/2 Jahre. Die Patientin ist vollkommen geheilt.

2. Epitheliom an der Wange bei einer Frau im Alter von 63 Jahren. 16 Bestrahlungen in einem Zeitraume von 3 Monaten Heilung. (Fall 18)

3. Epitheliom an der Nase bei einem Manne von 45 Jahren. 9 Bestrahlungen in einem Zeitraume von 1 Monat. Geheilt. (Fall 25.)

4. Epitheliom an der Unterlippe mit Übergreifen über dem linken Mundwinkel nach der Wange hin. 72 Bestrahlungen während 10 Monaten, in verschiedene Regionen verteilt. Der Patient war vollkommen geheilt (s. Fall 37), als er an Lungenentzündung erkrankte, woran er schließlich einging.

5. Epitheliom der linken Augenhöhle mit Übergriff auf die Stirn, die linke Wange und auf die Nase bis zum inneren rechten Augenwinkel bei einer Frau von 67 Jahren. 33 Bestrahlungen in einem Zeitraume von 5 Monaten, auf verschiedene Gebiete verteilt. Exstirpierung des Auges. Geheilt. (S. Fall 39.)

6. Epitheliom am unteren linken Augenlide bei einem Manne von 50 Jahren. 68 Bestrahlungen in 22 Monaten mit langen Zwischenpausen. Geheilt. (Fall 42.)

7. Epitheliom der Nase bei einer Frau im Alter von 38 Jahren. 8 Bestrahlungen in einem Monat. Geheilt. (Fall 53.)

8. Epitheliom an der Nase bei einem Manne von 82 Jahren 9 Bestrahlungen in 1 1/2 Monaten Geheilt. (Fall 57.)

9. Epitheliom der Nase bei einer Frau von 74 Jahren. Bereits früher operiert und rezidiviert nach einem Jahre. 35 Bestrahlungen in 8 Monaten. Geheilt. (Fall 59.)

10. Krebsgeschwür an der Unterlippe bei einem Manne von 43 Jahren operiert und kurze Zeit darauf Rezidive. 17 Bestrahlungen in 3 Monaten. 3 Monate nach der letzten Bestrahlung wurde an dem Kranken eine Operation ausgeführt, zum Zweck, die Mundöffnung zu erweitern, worauf drei weitere Bestrahlungen vorgenommen wurden. Bis zur Gegenwart, das ist 12 Monate nach der letzten Bestrahlung, hat sich noch keine Spur von Rezidiv gezeigt. (Fall 63.)

11. Epitheliomatöses Geschwür an der Zunge von geringerer Ausdehnung, bei einem Manne von 56 Jahren. 11 Bestrahlungen in 2 Monaten, Vernarbung des Ulcus. Wir haben den Patienten aus den Augen verloren.

12. Epitheliom der Nase bei einer Frau von 60 Jahren, mehrmals operativ behandelt, aber stets wieder rezidiviert. 20 Bestrahlungen innerhalb 11 Monaten mit langen Zwischenpausen Heilung. (Fall 79.)

13. Krebsgeschwür an der rechten Mamma nicht ulzeriert, ferner aber auch ein ulzerierter Knoten in der Größe einer Nuß an der linken Mamma bei einer Frau von 50 Jahren. Insgesamt an beiden mammae, an der ersteren in verschiedenen Gebieten verteilt, 70 Bestrahlungen. Die Patientin befindet sich auf dem Wege einer ausgesprochenen Heilung. Die letzten Bestrahlungen erfolgten im Monat November 1904. (Fall 81.)

14. Epitheliom an der Nase bei einer Frau von 59 Jahren. 26 Bestrahlungen in 12 Monaten mit langen Zwischenpausen. Heilung. (Fall 83.)

15. Krebsgeschwür der linken Mamma bei einer Frau von 32 Jahren. Kein Ulcus. 17 Bestrahlungen in 2 Monaten. Geheilt. (Fall 91.)

16. Epitheliom an der Nase bei einem Manne von 47 Jahren. 14 Bestrahlungen in 2 Monaten. Geheilt. (Fall 97.)

17. Epitheliom des linken unteren Lides, bereits operativ behandelt und wieder ausgebrochen. 16 Bestrahlungen innerhalb 7 Monaten mit einer langen Zwischenpause. Heilung (Fall 102.)

18. Krebs mit zahlreichen Knoten an verschiedenen Gegenden des Körpers bei einem Manne von 64 Jahren. Die bedeutendsten Äußerungen der Krankheit befanden sich am rechten Oberarm (Geschwür in Größe einer Nuß), ferner an der rechten Handfläche (Ulcus), am linken Beine (Geschwür von der Größe eines Hühnereies); am rechten Fuße nahe an der Ferse (flacher mit einer Kruste über-

deckter Knoten), am linken Vorderarm (Knoten von der Größe und Form eines Markstückes) und endlich an der Stirn (Ulcus). Von diesen sämtlichen Lokalisierungen sind bis jetzt vollständig geheilt die der Handfläche und die an der Stirn, ferner auch die Knoten des linken Vorderarmes und an der Ferse. Das Geschwür am rechten Vorderarme ist fast ausgeheilt. Das Geschwür am Beine ist bereits sehr günstig beeinflußt, befindet sich jedoch noch in Behandlung (Fall 103). Im ganzen wurden 105 Bestrahlungen vorgenommen, in verschiedenen Zonen verteilt, in einem Zeitraume von 9 Monaten.

19. Epitheliom der Nase bei einer Frau von 62 Jahren. Operiert und rezidiviert. 17 Bestrahlungen in 4 Monaten. (Fall 107.)

Im ganzen sind dies 19 Fälle, in folgenden Körperregionen verteilt: an den Augenlidern 3 Fälle, an der Augenhöhle 1 Fall, an der Nase 8 Fälle, an der Wange 1 Fall, an der Lippe 2 Fälle, an der Zunge 1 Fall, an der Mamma 2 Fälle und an den Gliedmaßen 1 Fall.

Bei den meisten dieser Fälle handelt es sich um bösartige Neubildungen der Haut oder in geringer Tiefe. Wir wollen darüber nur berichten, daß die Heilung nach einer ziemlich geringen Anzahl Bestrahlungen erzielt wurde und ohne daß es hierbei nötig gewesen wäre, starke Reaktionen hervorzurufen. Diese ist in den meisten behandelten Fällen auf ein einfaches, bald vorübergehendes Erythem beschränkt geblieben, bei einigen Fällen war diese Erscheinung von einem leichten Gefühl von Jucken begleitet. Es muß in Betracht gezogen werden, daß, wenngleich bei einigen dieser Fälle eine große Anzahl von Bestrahlungen verzeichnet sind, diese jedoch nicht auf eine und dieselbe Stelle gerichtet waren, so daß die Anzahl der Bestrahlungen für jeden einzelnen Punkt gleichfalls gering gewesen ist. Die Epitheliome an den Augenlidern haben eine größere Anzahl von Bestrahlungen beansprucht, weil diese kürzer und weniger stark gehalten werden mußten, zum Zweck, den Augapfel möglichst zu schonen. Trotzdem in einigen Fällen der Schutz dieses Organs nicht in den erforderlichen Bedingungen ausgeführt werden konnte, so haben wir doch nie eine schädigende Wirkung auf demselben beobachtet, selbst nicht in denjenigen Fällen, wo die Bestrahlung direkt ausgeführt werden mußte, weil die Affektion die Grenzen der Bindehaut der Lider überschritten hatte. Der Fall bezüglich des Krebsgeschwüres an der Augenhöhle ist sowohl durch die Ausdehnung der Läsionen, als auch durch die Intensität derselben bemerkenswert. Gleichzeitig aber zeigt dieser Fall, wie wichtig es zuweilen sein kann, daß der Röntgenarzt und der Chirurg gemeinschaftlich vorgehen, denn in dem fraglichen Falle würde es unmöglich gewesen sein, ohne Entfernung des einen Augapfels die Affektion radikal zur Heilung zu bringen. Die beiden Fälle von Lokalisierung an den Lippen sind auch bemerkenswert, der erstere durch seine Ausdehnung (durch das erfolgte Ableben des Patienten infolge einer akuten Lungenentzündung sind wir leider behindert gewesen, das Photogramm nach der Behandlung aufzunehmen), der zweite durch seine schnellen und heftigen Rezidive und zwar unter einem derart alarmierenden Bilde, daß wir nicht hoffen konnten, den erlangten Erfolg zu erzielen (wir haben erst vor kurzem, über ein Jahr nach der Behandlung, den Patienten untersucht, sein Wohlbefinden ist unverändert). Dem Fall des Zungenkrebses haben wir nicht weiter folgen können, soviel steht jedoch fest, daß die Beeinflussung der Strahlen ungemein günstig war, denn das Ulcus war bereits vernarbt. Allerdings müssen wir auch zugeben, daß die Läsion oberflächlich und noch sehr jung war. Desgleichen konnte eine wohltuende Wirkung der Röntgenstrahlen bei den beiden Fällen von Brustdrüsenkrebs festgestellt werden. Der Verlauf des Prozesses war in beiden Fällen langsam und wenig alarmierend gewesen, ein Umstand, der gewiß sehr zu berücksichtigen ist in betreff des Erfolges, der von der Röntgentherapie zu erwarten ist. Zum Schluß, der Fall eines multiplen Epithelioms der Gliedmaßen, eine encephaloide Varietät der histologischen Untersuchung gemäß, stellt ein Beispiel von Idiosynkrasia cancerosa dar, wie diese von verschiedenen Autoren beschrieben worden ist. Die Wirkung der Röntgenstrahlen war desgleichen äußerst günstig gewesen. Die Krebsknoten saßen in diesem Falle auf primitiven warzigen Neubildungen.

Eine andere Reihe von Fällen konnten wir behandeln, bei welchen eine augenscheinliche Besserung erzielt wurde, jedoch ohne zum Endresultat gelangen zu können, weil die bezüglichen Patienten die Behandlung nicht weiter geführt haben. Es sind dies folgende Fälle:

1. Ein Fall von Epitheliom an einem Augenlide. Die Besserung war nach 11 Bestrahlungen

so augenfällig, daß sich der Kranke als vollkommen genesen betrachtete, er unterbrach in diesem Glauben die Behandlung und kam nicht wieder zurück als bis ihn die aufgetretene Rezidive eines anderen belehrte. Die Besserung war dieses Mal nicht so gründlich, jedoch wurde dieselbe doch noch errungen und der Patient blieb wiederum aus. Auch die Rezidive stellte sich zum zweitenmal ein und zwar in größerem Umfange und mit stärkerer Kraft der Läsionen. Es wurde dieses Mal eine kurze Reihe von Bestrahlungen an dem Patienten ausgeführt, ohne jedoch eine sofortige nennenswerte Besserung zu erzielen.

2. Ein Fall von Gesichtskrebs, welcher, in mehreren Knoten verteilt, die Wange, die Nase und die Augenlider bis in die Augenhöhle hinein einnahm. Die Patientin verweigerte den Augapfel preiszugeben. Einige Knoten wichen augenfällig schnell zurück, andere hingegen verblieben unverändert. Das jauchige Sekret der Augenhöhle nahm sichtlich ab, jene befand sich jedoch in vollständiger Zersetzung vor allem waren die Schmerzen bedeutend gelindert worden, derart, daß sie während eines geraumen Zeitabschnittes ganz verschwunden waren. Die Patientin ging erst drei Jahre nach Aufgabe der Bestrahlungen ein. Diese wurden als ungenügend gehalten, um dem tief eingerissenen Übel Einhalt zu tun.

3. Ein Fall von sehr umschriebenem Epitheliom der Lippe. Nach 7 Bestrahlungen bedeutend gebessert, entschloß sich der Patient plötzlich für den operativen Eingriff ohne das endgültige Ergebnis der Röntgentherapie abzuwarten.

4. Ein Fall von mehrknotigem Epitheliom des Gesichtes mit Ausbreitung über die rechte Wange und den rechten Mundwinkel und über die Nase. Die Behandlung wurde mehrfach begonnen, wieder fallen gelassen und nochmals aufgenommen. Der Patient zeigte hierbei eine solche Unbeständigkeit, daß von vornherein auf kein geregeltes Vorgehen zu rechnen war. Wir erzielten eine augenscheinliche Besserung an mehreren Knoten, welche besser behandelt worden waren. Die Behandlung wurde vollständig fallen gelassen. Unseres Wissens nach lebt der Patient noch und zwar unter Verschlimmerung des Übels.

5. Epitheliom an den Augenlidern mit Invasion der Bindehaut des Augapfels, der Stirn, der Nase und der linken Wange. Es ist eine beträchtliche Anzahl von Bestrahlungen in verschiedenen Zeitabschnitten und auf die verschiedenen behafteten Gegenden verteilt ausgeführt worden, ohne daß eine durchgreifende Besserung erzielt worden wäre, wenn man von augenblicklichen Erfolgen absieht, unter denen besonders der erwähnenswert ist, daß der stetig um sich greifende Verlauf plötzlich zum Stillstand gebracht wurde. Die Patientin zeigt zurzeit die Läsionen in demselben Zustand wie bei der letzten Bestrahlung, mit Ausnahme derjenigen des Auges, wo sich eine Verschlimmerung zeigt. Die letzte Bestrahlung hatte vor etwa einem Jahr stattgefunden.

6. Ulzeriertes Epitheliom der Wange. Nach 4 Bestrahlungen konnte man eine tatsächliche Austrocknung der schwieligen Oberfläche bemerken, wie auch eine Änderung der Farbe derselben, indem eine rosige, angenehmere Farbe auftrat. Der Patient ließ die Behandlung ohne einen erklärlichen Grund fallen.

7. Operative Narbe nach Amputation der beiden Mammae infolge eines Krebsgeschwüres. Rezidive mit Wiedererscheinen von Knoten und Schmerzen. Die Bestrahlungen bewirken zunächst, daß diese letzteren verschwanden, während andererseits die Knoten auch zurückgingen. Die Patientin gab die weitere Kur auf, bevor diese als erschöpft hätte betrachtet werden können.

8. Röntgenbestrahlung in einem Falle von Hysterectomie infolge Krebsgeschwür der Gebärmutter mit Rezidiven, Wiedererscheinen von heftigen Blutungen und intensiven Schmerzen. Nach einer geringen Anzahl von Bestrahlungen wurden die Blutungen zum Stillstande gebracht, auch die Schmerzen hörten auf, jedoch folgten die Läsionen ihrem progressiven Verlauf, während der allgemeine Zustand der Patientin tief gesunken ist. Die weitere Behandlung wurde aufgegeben. Die Patientin lebt zurzeit noch (1 Jahr nach der Röntgentherapie). Die Schmerzen sind seit den Bestrahlungen nicht wieder erschienen. Diese wurden durch die Vagina und durch die Abdominalwand ausgeführt.

9. Mammakrebs in Form eines Unterhautknotens von geringen Dimensionen. Der Knoten verhielt sich längere Zeit stationär bis endlich die Röntgentherapie aufgegeben wurde und die Patientin sich der Operation unterzog.

10. Epitheliom des Unterschenkels. Die Affektion zeigt eine ausgesprochene Neigung zur Vernarbung und Austrocknung der schwieligen Oberfläche dank der Bestrahlungen. Der Patient gibt die weitere Behandlung auf ohne das Endresultat abzuwarten. Die gleichen Erscheinungen traten bei einer Patientin mit einem Epitheliom am Oberschenkel auf. Die Patientin verschied an einer zufällig aufgekommenen Krankheit kurz nach Einsetzung der Röntgentherapie.

11. Ein weiterer Fall von Mammakrebs. Rückgang des Geschwürs nach 8 Bestrahlungen. Die Patientin entschwindet unserem Gesichtskreise.

12. Nasenkrebs mit vollständigem Verlust des Organs und mit Invasion der Wange. Die schwielige Oberfläche wurde zur Austrocknung gebracht, eine gesundere Farbe tritt auf. Der Patient gibt die weitere Kur auf, um sich einem Kurpfuscher anzuvertrauen, in dessen Händen er kurze Zeit darauf als Opfer der Neubildung eingeht.

Aus diesen hier verzeichneten Fällen irgend einen Schluß zu ziehen, würde wohl zu

leichtfertig sein. Als sicher kann jedoch konstatiert werden, daß sich eine Besserung in sämtlichen Fällen zeigte. Diese bestand im wesentlichen darin, daß die Schmerzen gestillt, bzw. gelindert wurden, ferner, daß die Affektion zum Stillstand gebracht wurde oder unter anderem sogar zurückging. Bei einigen umfangreichen Läsionen wurden einige Knoten zum Rückgang gebracht. Unseres Dafürhaltens nach hätten einige dieser Fälle doch zur vollständigen Heilung gebracht werden können, wenn die Behandlung richtig und sachgemäß hätte ausgeführt werden können. Bei anderen Fällen hingegen geht unsere Meinung dahin, daß, nachdem die Wirkung der Strahlen eine gewisse Grenze erreicht hatte, die Krankheit nicht mehr reagieren konnte, und nach einer längeren oder kürzeren Stillstandperiode unbedingt ihrem zerstörenden Verlauf weiter folgen mußte.

Nun haben wir noch eine Reihe von Fällen vorzubringen, an welchen die Röntgentherapie vollkommen vergeblich war. Allerdings müssen wir vorausschicken, daß sehr viele davon in einem äußerst traurigen Zustande zu uns gekommen waren und zwar sowohl bezüglich des Umfanges wie auch der Tiefe der Läsionen und des allgemeinen Zustandes. Da bei diesen von vornherein jede Hoffnung auf Rettung aufgegeben werden mußte, konnte die Behandlung nur bezwecken, die furchtbaren Schmerzen der Patienten einigermaßen zu lindern und mehr als Palliativ zu dienen. Wir wollen in folgendem diese Fälle kurz erwähnen:

1. Epitheliom an der Lippe bei einem Manne im Alter von 47 Jahren. Anscheinend sollte hier die Röntgentherapie einen Erfolg erzielen, denn die Läsion war ziemlich eng umschrieben und die Mitleidenschaft der Drüsen beschränkte sich auf eine einzige submaxillare Drüse. Nach einer wenig anhaltenden Besserung griff plötzlich die Verheerung so schnell um sich, daß ein Versuch zur Operation aufgegeben werden mußte. Starke Drüsenanschwellung, sekundäre Infektion, schnell zerstörender Charakter des Ulcus, schneller Verfall des Allgemeinbefindens und endlich augenscheinliche Lokalerscheinungen des Harnapparates. Der Kranke ging schließlich ein, 8 Monate nach Beginn der Bestrahlungen.

2. Krebsgeschwür an der Stirn bei einem Manne im Alter von 64 Jahren. Es wurde von Anfang an keine Besserung wahrgenommen und die Läsion folgte langsam, jedoch beständig ihrem zerstörenden Verlauf, bis schließlich die Behandlung aufgegeben wurde, weil wir kein Resultat davon erwarten konnten. Der Patient lebte jedoch noch weitere zwei Jahre; andere Nachrichten über den Verlauf sind uns nicht bekannt geworden. Von diesem Falle sind eine Reihe von histologischen Prüfungen angestellt worden, die wir später näher besprechen wollen.

3. Zungenkrebs, nicht operierbar, bei einem Kollegen von uns. Die Bestrahlungen zeitigten nur eine kurze und oberflächliche Linderung der Schmerzen. Der Patient ging etwa drei Monate nach Beginn der Bestrahlung ein.

4. Ein weiterer Fall von Zungenkrebs in ausgezeichneten Verhältnissen, um die Wirkung der Röntgentherapie erproben zu können, weil sich einerseits der Sitz der Affektion am vorderen Teil des Organs befand und ferner sich diese nur in einem eng umschriebenen Knoten äußerte. Das Übel zeigte in der ersten Zeit einige Schwankungen in seinem Verlaufe, im ganzen jedoch schritt dieser stets vorwärts, und die Läsion griff stetig um sich, wenn auch langsam, bis endlich der operative Eingriff beschlossen wurde. Die Operation wurde in dem Krankenhause Santa Cruz durch Herrn Dr. Ribas y Ribas ausgeführt.

5. Krebsgeschwür an den Augenlidern, welches sich später noch auf die Nase, Stirn und Wangen ausbreitete. Nach einer kurzen Besserung, die den schönsten Hoffnungen Raum ließ, schritt die Krankheit doch stetig vorwärts. Die Patientin befindet sich noch in Behandlung, wir rechnen jedoch auf keinen Erfolg.

6. Zungenkrebs bei einem 40jährigen Manne, operiert und wieder ausgebrochen nach zwei Monaten. Irgendwelche bedeutende Änderung konnte nicht konstatiert werden. Die Krankheit folgte ihrem gewöhnlichen Verlauf und die Röntgentherapie wurde aufgegeben.

7. Epitheliom an der Nase, bei einer Frau im Alter von 76 Jahren. Es zeigte sich am Beginn der Röntgenbestrahlung eine vorübergehende Besserung. Die angeschwollenen Drüsen in der Maxillargegend wurden weicher und wuchsen an und kamen schließlich zur Eiterung. Die Behandlung wurde aufgegeben. Kurze Zeit darauf ging Patientin an einer Lungenerkrankung zugrunde.

8. Zungenkrebs bei einem Manne von 57 Jahren; bereits operiert und rezidiviert. Es wurde keinerlei Besserung konstatiert, eher im Gegenteil, nach einigen Bestrahlungen stellten sich heftige Neuralgien ein, welche mehrmals die Sistierung der Röntgentherapie geboten. Der Patient ging schließlich zugrunde, ohne daß irgendwelche Besserung hätte erzielt werden können.

9. Lippenkrebs mit Invasion nach der linken Wange hin und mit bedeutender Drüsenanschwellung. Anfänglich leichte Besserung, welche jedoch bald zurückging. Eine sonstige günstige

Beeinflussung konnte nicht bemerkt werden. Der Kranke ging 7 Monate nach Beginn der Behandlung zugrunde.

10. Gebärmutterkrebs, nach Dafürhalten von mehreren Gynäkologen, welche die Krankheit erforscht hatten, als inoperabel erklärt. Nach 30 Bestrahlungen wurde die Röntgentherapie als erfolglos aufgegeben. Erzielt wurde nur eine vorübergehende Stillung der Blutungen und eine greifbare und anhaltende Stillung der Schmerzen. Die Bestrahlungen wurden durch die Vagina und durch die Abdominalwand ausgeführt. Es fehlt uns jegliche weitere Nachricht über das weitere Los dieser Patientin.

11. Krebsgeschwür am Rektum operiert und rezidiviert. Ausgesprochene Besserung bei Beginn der Behandlung. Es verschwanden die Schmerzen und der Patient konnte den Stuhlgang verrichten, fast ohne irgendwelche Beschwerde zu empfinden. Nach 25 in langen Zwischenpausen ausgeführten Bestrahlungen wurde die Behandlung unterbrochen. Der Kranke ging schließlich einige Zeit darauf ein.

12. Krebsgeschwür am Larynx, operiert und wieder hervorgebrochen, schließlich die Tracheotomie ausgeführt. Die oberflächlichen Partien besserten sich unter der Röntgenbestrahlung zusehends. Als besondere Erscheinung ist zu erwähnen, daß eine große Masse von erkrankten Geweben abfiel, worauf eine heftige Blutung folgte. Beim Aufgeben der Behandlung befand sich der Kranke in einem so hoffnungslosen Zustande, daß er bald darauf eingehen mußte.

13. Magenkrebs bei einem Kollegen im Alter von 74 Jahren. Es konnte keine Modifikation des Übels erzielt werden, der Patient verstarb kurz darauf.

14. Krebs an der Mamma, operiert und rezidiviert nach 4 Wochen. Nach 12 Bestrahlungen wurde die Behandlung aufgegeben; die Kranke verstarb kurze Zeit darauf.

15. Krebs an der Mamma. Es wurden in längeren Zwischenräumen 44 Bestrahlungen und zwar in Reihen von 3—7 Sitzungen ausgeführt. Die Läsion verhielt sich anfänglich stationär, aber bald bekam sie neue Wucht: zurzeit erscheint sie nochmals stationär, jedoch zeigen sich eine große Anzahl von metastatischen Herden um das kranke Organ, wie auch Ödem an dem gleichseitigen Arm. Die Patientin verbleibt zurzeit noch in Beobachtung, jedoch hegen wir keine große Hoffnung auf Erfolg.

16. Ein weiterer Mammakrebs, von ganz enormen Dimensionen, geschwürig und von abstoßendem Aussehen (Fall 89). Im Laufe der Röntgentherapie konnte auch in diesem Falle die Abstoßung einer großen Gewebsmasse beobachtet werden, worauf sich die mittlere Partie des behafteten Organs ganz ausgehöhlt zeigte (s. Photogramme). Im großen und ganzen war der Verlauf ungünstig, auch erschienen die gleichen metastatischen Herde wie im vorerwähnten Falle. Die Hinfälligkeit hinderte bald die Patientin, noch weiter unsere Anstalt zu besuchen.

17. Ein weiterer Fall von Mammakrebs bei einer Frau im Alter von 77 Jahren. Inoperabel. Eine augenfällige Besserung konnte nicht erzielt werden. Die Behandlung wurde aufgegeben.

18. Zungenkrebs. Die begonnene Behandlung mußte bald fallen gelassen werden, weil die auftretenden Blutungen eine sachgemäße Durchführung der Bestrahlungen nicht gestatteten.

19. Krebs am Unterkiefer. Nach 12 Bestrahlungen wurde die Behandlung aufgegeben, ohne eine günstige Wendung der Krankheit bemerkt zu haben. Der Patient wurde operiert.

20 Krebs an der rechten Mamma, bei einer Frau im Alter von 37 Jahren. Ausgesprochener Rückgang des Geschwürs, jedoch mußte die Behandlung fallen gelassen werden, infolge des hinfälligen allgemeinen Zustandes der Kranken. Unsere letzten Nachrichten bezüglich dieser Patienten lauten dahin, daß sie sich zwar noch am Leben, jedoch in ganz hoffnungslosem Zustande befindet. Die Läsion war bereits inoperabel als uns die Kranke zugeführt wurde.

21. Krebs an der linken Mamma ulzeriert. Die Patientin weigert sich entschieden, sich einem operativen Eingriff zu unterziehen. Nach einer anfänglich aufgetretenen augenscheinlichen Besserung mußte die Behandlung aufgegeben werden, weil der hinfällige allgemeine Zustand die Fortsetzung nicht zuließ. Es traten außerdem ansehnliche Temperaturschwankungen und Appetitlosigkeit auf. Auf dem erkrankten Organ zeigen sich Abszesse, welche bei Ausdehnung derselben einen milchfarbenen Eiter entleeren. In der letzten Zeit scheint einige Besserung eingetreten zu sein, doch ist der Lokalzustand der gleiche. Wir zweifeln an einem endgültigen Erfolg.

Zurzeit noch in Behandlung befinden sich folgende Fälle:

1. Krebsgeschwür an der linken Mamma bei einer Frau von 40 Jahren. Wir haben bereits verschiedene Bestrahlungsserien mit längeren Zwischenpausen vorgenommen, ohne bis jetzt irgend welchen nennenswerten Erfolg errungen zu haben.

2. Ulzeriertes Epihteliom an der Wange. Bedeutende Besserung nach der ersten Bestrahlungsreihe, dieselbe mußte jedoch fortgesetzt werden. Zurzeit in voller Reaktion befindlich.

3. Lippenepitheliom bei einem Manne im Alter von 55 Jahren. Ziemlich gebessert. Befindet sich in Beobachtung zur Abwartung der günstigen Gelegenheit um die Behandlung fortzusetzen.

4. Ein weiteres Lippenepitheliom bei einem Manne von 74 Jahren befindet sich in gleichen Verhältnissen wie das vorhergehende.

5. Mammakrebs bei einer Frau von 57 Jahren. Die Induration des Geschwürs ist in dem tieferen Teil zurückgegangen, wie auch das Volumen im allgemeinen. Die Behandlung wird fortgesetzt.

6 Epitheliom der Nase, bereits zweimal operiert und wieder ausgebrochen (s. Fall 121). Der Ulcus ist fast vollständig vernarbt. Befindet sich in Beobachtung.

7. Mammakrebs. Zweimal operiert und rezidiviert. Ausgesprochene Besserung. In Beobachtung.

8. Mammakrebs, operiert, jedoch mit augenfälligen Anzeichen von Rezidiven. Besserung. Die Behandlung wird fortgesetzt.

9. Epitheliom der Nase. Ist nach 7 Bestrahlungen fast vollständig vernarbt. In Beobachtung.

Zur Vervollständigung der hier aufgezählten Fälle müssen wir noch derjenigen Erwähnung tun, an welchen die Röntgenstrahlen sofort nach vollzogenem chirurgischem Eingriff bei der Bestrahlung der Operationsnarben verwendet wurden, um beobachten zu können, ob auf diese Weise die Anzahl von Rezidiven berabgemindert, bzw. ganz beseitigt werden können. Der seitdem verflossene Zeitraum gestattet nicht aus der Behandlung das Bestehen einer feststehenden Garantie zu folgern. Indessen wollen wir den weiteren Verlauf der betreffenden Krankheiten scharf verfolgen bis wir zu einem Ergebnis gelangen.

Es handelt sich in dieser Beziehung um folgende Fälle.

1. Frau im Alter von 56 Jahren, operiert infolge atrophischen Krebses der Mamma. Die Operationsnarbe in guten Verhältnissen. 19 Bestrahlungen. Es ist fast ein Jahr verflossen, ohne daß die geringsten Anzeichen von Rezidiven aufgekommen wären.

2. Mann von 52 Jahren, auf Zungenkrebs operiert. Partielle Amputation des Organs. Gute Narbe. 3 intensive Bestrahlungen. Seit 3 Monaten ohne besondere Vorkommnisse.

3. Frau von 33 Jahren, auf Hysterektomie abdom. totalis, infolge Gebärmutterkrebses operiert. Der Fall ist noch zu jung um irgend welche Tatsache aufstellen zu können. Dagegen glauben wir, daß die Bedingungen, unter welchen die Bestrahlungen vorgenommen werden mußten, näher dargelegt zu werden verdienen. Die Patientin wurde von Herrn Dr. Raventos am 18. Februar operiert, wobei der Uterus und die Anexe mit Evidement des Beckens exstirpiert wurden, wie auch ferner das lymphatische und Ganglionarnetz bis zum Fundus sacro-vertebralis nebst Resektion des Fundus der Harnblase bis zu 1 cm von der Uretermündung. Auf ausdrückliche Vereinbarung hin ließ der genannte Chirurg die Abdominalwand offen und zwar in einer Länge von etwa 8 cm, durch welche Öffnung die Bestrahlungen ganz bequem ausgeführt werden konnten. Diese wurden nach einigen Tagen begonnen, während welchen die Höhlung mittels einem mit Gaze sehr dicht angefüllten Mikuliczsack tamponiert gehalten worden war. Da im Laufe dieser Tage sich keine Komplikation gezeigt hatte, so wurde zur Röntgentherapie geschritten. Die Bestrahlungen wurden derart ausgeführt, daß bei jeder einzelnen Sitzung die Röhre nach allen Richtungen hin verschoben wurde, damit die Strahlen nacheinander auf sämtliche Teile der Beckenhöhlung fallen könnten. Ausgeführt wurden insgesamt 7 Bestrahlungen in 20 Tagen, ohne daß seitens der Patientin irgend welche Schwierigkeit vorgekommen wäre. Die Bestrahlungen wurden in der eigenen Klinik des Dr. Raventos, wo die chirurgische Operation vorgenommen worden war, ausgeführt. Wir benutzten hierzu unser tragbares Instrumentarium. Das vorliegende stereoskopische Photogramm veranschaulicht die getroffene Disposition (Fall 128). In der nächsten Zeit wird die Bauchwand nunmehr wieder zugenäht werden (die wir dann auch sofort bestrahlen werden), und wir beabsichtigen dann die Behandlung durch einige Bestrahlungen durch die Vagina und durch die Bauchwand abzuschließen. Das Ergebnis hiervon wird die Zeit lehren.

Aus den aufgezählten Fällen geht nun folgendes hervor: Die Beeinflussung der Krebskrankheiten durch die Röntgenstrahlen ist nicht zu bezweifeln, jedoch kann eine konstante und stets günstige Wirkung für alle Fälle noch lange nicht angenommen werden. Im allgemeinen kann eine günstige Beeinflussung in allen oberflächlichen Fällen wie auch in einigen, weniger zahlreichen, von tiefer liegenden Neubildungen, als feststehend hingestellt werden. Die Erklärung für diese Verschiedenheit der Wirkungsweise ist leicht zu finden, wenn man die Absorption, welche die Strahlen beim Durchdringen der verschiedenen Gewebsschichten zu erleiden haben, in Rechnung zieht und besonders aber die Änderung, welche die Strahlen hierbei erleiden und die natürlicherweise sich in entsprechender Weise in ihrer therapeutischen Wirkung äußern muß. Wir haben auch bemerken können, daß die Neubildungen an stark vaskulären und aus sehr weichen Gewebsmassen bestehenden Organen der Wirkung der Röntgenstrahlen in geringerem Maße entsprechen, wie wenn die verspätete Wirkung der Strahlen nicht imstande wäre, der fortschreitenden Zerstörungskraft der Krankheit Einhalt zu tun, so daß diese stets die Oberhand behält. Die aus ausgedehnten erkrankten Gewebsmassen bestehenden Geschwüre sind desgleichen weniger angetan, der heilsamen Wirkung der Strahlen Folge zu leisten. Der Widerstand, den hierbei die Strahlen zu überwinden haben, ist zweifellos das größte Hindernis,

das dem Heilungsprozeß entgegenwirkt. Andererseits erscheint es uns gefährlich, in solchen Fällen schroff vorzugehen, um gewissermaßen vor dem Übel einen Vorsprung zu gewinnen. Mit heftigen Reaktionen kommt man gewöhnlich auch nicht sehr weit, wogegen wir aber den Patienten schweren Gefahren aussetzen, sowohl in lokaler wie auch in allgemeiner Beziehung; es hat den Anschein, wie wenn die heftige Desintegration der Geschwürsmasse, die Fortreißung der krankhaften Produkte, die Bildung von Metastasen und von nahen oder entfernteren Herden begünstige. Wir müssen jedoch bemerken, daß wir in keinem Falle die Bildung von entfernten Herden konstatieren konnten. Bei einigen Fällen kamen allerdings dergleichen Bildungen vor, jedoch lehrte die gewissenhafte Nachforschung, daß entweder dieselben bereits früher bestanden oder doch sich im Werden befanden. So geschah es in einem Falle von Mammakrebs, operiert und rezidiviert, der nebenbei auch das Bild einer Myelitis zeigte. Die Patientin klagte bereits vor Beginn der Bestrahlungen über heftige Schmerzen in der Gegend der Wirbelsäule. In einem anderen Falle von veraltetem und inoperablem Mammakrebs, bei welchem verschiedene Lokalisierungen vorkamen, hatten sich jedoch rheumatische Schmerzen eingestellt, und es waren begründete Befürchtungen von Lokalisierungen in der Bauchgegend bereits bei Beginn der Röntgenbehandlung aufgekommen. Ferner auch in einem Falle von Lippenkrebs, bei welchem schon von früher her sich krankhafte Erscheinungen an der Harnblase gezeigt hatten usw. Dagegen steht das schnelle Aufkommen von Krankheitsherden an der Haut um die bestrahlte Stelle außer Zweifel. Wir haben diese Erscheinung in einigen Fällen von Mammakrebs wahrgenommen; es ist daher geboten, diese Vorfälle genau zu prüfen und stets in Rechnung zu ziehen, um ev. schwere Komplikationen zu vermeiden. Die Möglichkeit, allgemeine Störungen hervorzurufen, erscheint uns desgleichen nicht ausgeschlossen zu sein, denn in einigen Fällen ist es vorgekommen, daß das Einsetzen der Röntgentherapie mit dem Auftreten von Temperaturerhöhung, Ödemen, Kräfteverfall der Patienten usw. zusammenfiel. Die Erscheinungen sind in dieser Beziehung sehr verschieden und erfordern seitens des Röntgenologen die größte Vorsicht und scharfe Beobachtung um dergleichen Komplikationen möglichst vorzubeugen bzw. dieselben beizeiten zu erkennen.

Auch die spezielle Natur der betreffenden Krebskrankheit, glauben wir, ist in Rechnung zu ziehen, um über die Opportunität für die Anwendung der Röntgentherapie zu entscheiden. Im allgemeinen zeigen sich die Formen mit langsamem Verlauf, mit längeren stationären Stadien, viel dankbarer gegenüber der Röntgentherapie, als die schnell um sich greifenden Formen. Möglicherweise dürfte der histologische Aufbau dieser Tumoren für die Wahl der anzuwendenden Therapie ausschlaggebend sein; leider aber ist es uns zurzeit noch nicht gelungen an den diesbezüglichen Präparaten die Erklärung für die Mannigfaltigkeit der betreffenden Geschwüre zu finden, und wir glauben daher, daß es vorderhand immer noch sicherer ist, sich an das klinische Aussehen der Krankheit zu halten.

Unter den verschiedenen histologischen Präparaten, die wir hier in Mikrophotographien vorlegen, sind Formen von Epitheliom aus dem Malphigikörper entstammend (Fall 31 und 41), ferner gelappte und von Epidermiszellenkonglomeraten (Fall 18 und 104), Scirrus (Fall 89), Encephaloiden (Fall 103) epibulbar abgeflacht (Fall 39) usw., ohne daß die therapeutischen Ergebnisse sich als an bestimmte Formen gebunden gezeigt hätten.

Wir haben auch versucht, in einigen Fällen die Veränderungen an den erkrankten Geweben im Laufe der Behandlung zu studieren. Die Ergebnisse haben uns leider keine besondere Orientierung verschaffen können, allerdings müssen wir ja auch gestehen, daß jene Studien bei weitem nicht erschöpfend sein konnten. In einem Falle von Krebsgeschwür an der Niere (Fall 31) konnten wir eine Reihe von Schnitten aus verschiedenen Perioden der Behandlung erhalten, jedoch ergaben sich diese Studien nicht als besonders lehrreich. Es handelte sich um ein Geschwür mit dem histologischen Bau eines aus dem Malgiphigikörper der Haut entstammenden Epithelioms. Epitheliale Zellenstränge, klein und durch an Wanderzellen reiches Bindegewebe voneinander getrennt. Die größeren enthielten Epidermiskugeln. 30 Tage nach Beginn der Bestrahlungen konnten nur ganz geringe Unterschiede bemerkt werden, welche sich besonders in einer größeren Anzahl von Leukocyten im Bindegewebe zu

erkennen gaben, desgleichen kamen solche in dem kankrösen Gewebe zahlreich vor, welche verschiedene Kumuli im Zentrum einiger Knoten bildeten. Nach 50 Tagen konnte eine augenscheinliche Veränderung an der endothelialen Tunika einiger Kapillaren bemerkt werden, dieselbe erschien verdickt, so daß das Lumen fast vollkommen verschlossen war. Die Epithelialknoten zeigten noch in diesem Stadium Lebensfähigkeit, denn die bezüglichen Zellen erschienen noch ganz normal. Leider konnte dieses Studium nicht fortgesetzt werden. In einem Falle von Epitheliom der Lippe (Fall 30) konnte nach 14 Bestrahlungen eine beträchtliche Leukocyteninfiltration bemerkt werden, jedoch ohne besonderen Einfluß auf die Epithelialzellen. In einem Falle von Mammakrebs (Fall 89) wurden Erscheinungen von Endarteritis der kleinen Arterien beobachtet.

Desgleichen förderten verschiedene Analysen des Harnes und des Blutes während der Behandlung keinen Aufschluß. Im Blute konnte eine leichte Leukocytose in allen Fällen, und in einem derselben eine vergrößerte Anzahl von Basophilen und ein geringer Grad von Hyperkinose nachgewiesen werden.

In dem Verhalten des Neubildungsgewebes hingegen, haben wir so bedeutende Gegensätze gesehen, daß wir diese komplizierten Vorgänge zurzeit noch in dem Bereich des Unbekannten belassen müssen, wir beziehen uns natürlicherweise auf eine einheitliche oder doch nur geringen Verschiedenheiten unterworfene Operationsweise.

Bei den oberflächlichen Epitheliomen der Haut, bei welchen es nie erforderlich war, die Grenzen einer leichten Einwirkung zu überschreiten, äußert sich die Wirkung der Röntgenstrahlen in Austrocknung der schwieligen Oberfläche, ferner Verschwinden des Pruritus, Änderung der Farbe (indem dieselbe rötlicher und angenehmer wird) und schließlich Annäherung der Ulcusränder aneinander bis zur Bildung eines elastischen bleichen Narbengewebes ohne nennenswerte Spannung, und von ausgezeichneten ästhetischen Bedingungen. Außerdem zeigten sich in einigen Fällen Hyperpigmentierung der nicht ulzerierten Gewebe (besonders bei Individuen mit bräunlichem Teint) und eine leichte ödematöse Infiltration.

Bei tiefliegenden Läsionen war es stets geboten, stärkere Dosen in Anwendung zu bringen um zu einem Ergebnis zu gelangen. In solchen Fällen ist es selbstverständlich, daß der reaktive Prozeß von bedeutenden allgemeinen und Lokalerscheinungen begleitet sein mußte, die sich besonders in Temperaturerhöhung, (stets vorübergehend) ausgebreiteten Ödemen (in einigen Fällen haben wir solche über dem ganzen Arm an der Seite einer bestrahlten Mamma beobachten können), ferner Exulzeration, Drüsenanschwellung, allgemeiner Übelkeit usw., und zwar mitunter von langer Dauer ausdrückten. Das Verschwinden der Schmerzen ist durchweg in allen Fällen beobachtet worden. Besonders brillant war diese Erscheinung bei Mammakarzinomen aufgetreten, in welchen Fällen dieselbe so andauernd war, daß selbst in denjenigen, bei welchen die Behandlung als erfolglos aufgegeben worden war, die Schmerzen nicht wieder auftraten. Bei Zungenkarzinomen gingen wohl meistenteils die Schmerzen zurück, dagegen aber traten zuweilen äußerst heftige Neuralgien auf, welche nach verschiedenen Richtungen hin ausstrahlten.

Bei den letzten Fällen haben wir uns von der Notwendigkeit eines gemeinsamen Vorgehens des Röntgenarztes mit dem Chirurgen überzeugt, und zwar hat der letztere für die Entfernung großer Massen des Neubildungsgewebes oder für Eröffnung neuer Bahnen zum Eindringen in tiefere Gewebsschichten zu sorgen, so daß der Chirurg dem Röntgenarzt in dieser Weise den Weg bahnt und ihm seine Aufgabe beträchtlich erleichtert. Außerdem können so die heftigen Reaktionen vermieden werden, die auf alle Fälle möglichst zu umgehen sind. Gewiß haben wir in einigen Fällen auch mittels der Bestrahlungen den Abfall großer Gewebsmassen der Neubildung bewirkt, jedoch stets gegen Heraufbeschwörung von heftigen Reaktionen, wobei aber die heftige Einwirkung stets eingeschränkt gehalten werden mußte, die in einzelnen Fällen furchtbar zu werden drohte. Aber andererseits geht dieser Abfall nicht schnell genug vor sich, um dem Laufe der Krankheit Einhalt zu tun.

Zum Schluß wollen wir noch mit wenigen Worten einige Punkte der Technik berühren, wir wollen uns möglichst kurz fassen, um diesen Bericht nicht allzusehr in die Länge zu ziehen.

Unserer Erfahrung gemäß sind für therapeutische Zwecke die weichen bzw. nicht sehr harten Röhren vorzuziehen. Wir wenden daher nur solche an und gebrauchen die härteren nur in einzelnen Fällen beim Abschluß der Behandlung. Die Sitzungen werden einen Tag um den anderen in Gruppen bis 7 oder 8 abgehalten, indessen glauben wir, daß die Bestrahlungen in der ersten Gruppe wohl auch täglich vorgenommen werden können. Je weiter die Behandlung vorgeschritten ist, desto weiter müssen auch die einzelnen Bestrahlungen auseinandergehalten werden. Die Zwischenlegung von Aluminiumfolien zwischen die Röhre und die zu bestrahlenden Fläche hat uns keinen Vorteil erbracht, der nach einigen Verfassern bei der Behandlung von tiefliegenden Neubildungen erzielt worden ist. Desgleichen erhoffen wir von der Darreichung von Chininsalzen keinen wesentlichen Einfluß auf den Verlauf der Behandlung. Wir haben zurzeit im Studium die interstitielle Einspritzung von Chininbromhydrat in die erkrankte Gegend, jedoch haben wir noch keine feststehenden Angaben erlangen können, um über ihre Wirkung Rechnung abzulegen. In allen Fällen ist übrigens die genaue Beobachtung der Reaktion der beste Ratgeber für den von dem Röntgenarzte einzuschlagenden Weg.

Im ganzen hat uns die gewissenhafte Beobachtung des Heilprozesses bei den von uns behandelten Fällen zu nachstehenden Schlüssen geführt:

1. Die Röntgenstrahlen sind bei Neubildungen der Haut und bei solchen von so großer angegriffener Oberfläche, daß eine Exstirpierung mit großen Schwierigkeiten verbunden ist, angezeigt. Besonders sind dieselben mit Bezug auf solche Krankheitssitze anzuraten, bei welchen der chirurgische Eingriff zu Narbenverzerrungen Anlaß geben könnte, die die Funktion des betreffenden Organs einschränken würden. (Augenlider.)

2. Die Röntgenbehandlung ist ferner angebracht bei interstitiellen Neubildungen, wie auch bei solchen an Drüsen und an inneren Organen, sofern diese nicht sehr umfangreich, dagegen scharf begrenzt und von langsamem Verlauf und von geringer Drüsenanschwellung begleitet sind und an Patienten deren allgemeiner Zustand noch gut erhalten ist.

3. In das Gebiet der Röntgentherapie fallen noch die inoperablen Neubildungen, als der einzigen Zuflucht, weil immerhin noch von dieser Behandlung ein Erfolg zu erwarten steht, und zum mindesten als Linderungsmittel, einzig dasteht gegen die Schmerzen, zur Verminderung bzw. Unterdrückung des jauchigen Sekrets, zur partiellen Vernarbung der ulzerierten Teile, Einschränkung des fortschreitenden Verlaufes der Krankheit usw., wobei stets die heftigen Reaktionen möglichst zu vermeiden sind, was allerdings nicht immer ausführbar ist.

4. Desgleichen sind der Röntgentherapie zu unterziehen: junge Rezidive bei operierten Fällen, welche fast immer zum Rückgang bzw. zum Stillstande gebracht werden können, ferner auch die Operationsnarben nach Exstirpierung eines Krebsgeschwüres. Wir halten dafür, daß auf diese Weise die Anzahl der Rezidivfälle stark eingeschränkt werden könnte.

5. Bei großen Massen von Neubildungen, wie auch bei internen Geschwüren erscheint es uns, daß dem Chirurgen noch die erste Stelle gebührt, erstens zum Zweck die größeren Massen von erkrankten Geweben zu entfernen, welche die Wirkung der Röntgenstrahlen beeinträchtigen, und dann auch, um neue Bahnen nach Gegenden im Organismus zu eröffnen, wohin die Strahlen normalerweise schwer gelangen, bzw. einwirken könnten.

---

55. Herr **Belot**-Paris: **De l'importance du dosage et de la méthode dans le traitement röntgenothérapique de quelques affections néoplasiques.**

Depuis que les rayons de Röntgen ont pris en thérapeutique une place prépondérante, on discute sur le degré de réaction locale qu'il faut atteindre et ne pas dépasser.

Il en est qui conseillent d'éviter systématiquement toute inflammation de la peau, d'autres moins timorés, ne redoutent pas l'erythème léger; quelques-uns enfin, croient, qu'il est parfois nécessaire de déterminer un peu de vésication, un peu d'érosion superficielle.

Ce n'est pas seulement le degré de réaction qui varie avec les auteurs, le mode l'application lui-même est différent.

Si l'on veut essayer de classifier les diverses méthodes utilisées par les spécialistes, on peut les diviser en deux grands groupes:

Le premier comprend tous les procédés d'application caractérisés par ce fait, que les irradiations sont poursuivies jusqu'à ce que apparaissent les premiers signes réactionnels. On peut pour atteindre ce but, faire chaque jour de très courtes irradiations, ou bien commencer par de courtes séances que l'on augmente progressivement, ou enfin débuter par des irradiations moyennement actives dont on diminue progressivement la durée. Dès que la réaction apparaît, on suspend tout traitement.

Dans le second groupe peuvent entrer toutes les méthodes qui ont pour but de faire absorber une certaine quantité d'énergie X, et d'attendre ensuite l'apparition des phénomènes réactionnels. Cette quantité peut être donnée en une seule séance, ou en plusieurs séances (2 ou 3 en moyenne).

Les méthodes du premier groupe sont de moins en moins utilisées; elles sont empiriques et dangereuses; elles ne tiennent aucun compte des instruments de mesure souvent même elles n'en permettent pas l'emploi: il faut souhaiter qu'elles soient bientôt totalement abandonnées.

Celles du second groupe sont plus scientifiques; on peut doser l'énergie que l'on utilise et personne ne peut mettre en doute la nécessité de cette loi fondamentale: «tout agent thérapeutique doit être dosé».

On sait que certains médicaments ont un effet différent, suivant qu'ils sont donnés à dose massive ou à dose fractionnée; certains même ne manifestent leur action que si la quantité absorbée, en une prise est relativement élevée. Les rayons de Röntgen se comportent-ils de façon analogue? La dose absorbée doit-elle être toujours inférieure à celle qui déterminerait une röntgenodermite superficielle? Le résultat thérapeutique sera-t-il le même, suivant que la quantité de radiations jugée nécessaire aura été absorbée en une seule fois, ou en une dizaine de séances séparées par un ou deux jours de repos?

On peut affirmer que la röntgenodermite n'est jamais nécessaire à la guérison des affections traitées par les rayons de Röntgen. Elle n'est pas, comme on l'a cru, un adjuvant: le malade ne guérit pas, parce qu'il a de la röntgenodermite.

Il suffit, pour s'en convaincre, de remarquer, combien sont nombreuses les affections que les rayons X sont capables de guérir, sans que l'on voit apparaître la moindre réaction cutanée.

Les rayons de Röntgen, bien appliqués et bien dosés, déterminent l'alopécie du cuir chevelu, sans qu'aucune inflammation locale n'ait précédé, n'accompagne ou ne suive la chûte des cheveux. Certains cas d'adénie, de leucémie, et même d'épithelioma rétrocèdent sans réaction locale.

La röntgenodermite ne doit donc être considérée que comme un accident, mais cet accident est parfois inévitable.

Au cours du traitement de la syphilis, la quantité de mercure que l'on administre varie avec la tolérance individuelle, mais surtout avec la gravité des légions en évolution. La stomatite est un accident que l'on s'efforce ordinairement d'éviter; mais lorsque les lésions sont graves, lorsqu'elles mettent en jeu l'existence du sujet, on n'hésite pas à passer outre: on continue de donner du mercure malgré la stomatite.

La röntgenodermite n'est pas plus nécessaire à la guérison de néoplasies rebelles, que la stomatite n'est utile au traitement de la syphilis: l'une et l'autre sont parfois inévitables; ce sont de petits maux pour un grand bien.

La röntgenodermite est parfois un mal nécessaire, parce que certaines affections malignes ne rétrocèdent que si la dose de rayons de Röntgen qu'elles absorbent en une seule fois, est égale ou supérieure à celle qui est capable de déterminer une inflammation réactionnelle des téguments interposés.

A l'appui de cette assertion, je citerai quelques faits qui me paraissent très probants:

ils montreront en même temps, j'espère, toute l'importance qu'il faut attacher au dosage et à la méthode.

En Novembre 1901, le Dr. Walther, chirurgien des Hôpitaux de Paris, opéra une femme âgée de 47 ans, atteinte de chondrome de la parotide. Au mois de Juin 1902 la tumeur avait récidivé; elle avait envahi le pourtour de l'oreille et la joue jusqu'au voisinage de l'œil. La malade ne pouvait ouvrir complètement la bouche.

Des injections d'un sérum spécial, furent sans résultat. Le Dr. Walther consulté refusa une seconde intervention et conseilla la röntgenothérapie; il adressa la malade, au Dr. Béclère; celui-ci, vu le gravité du mal, ne jugea pas utile d'entreprendre le traitement.

Sur le conseil de son médecin, la malade s'adressa à un électrothérapeute röntgenologue, qui fit sur la tumeur trente et une séances consécutives (une par jour) de röntgenothérapie. Les applications étaient de courtes durée: elles ne furent suivies d'aucune modification locale et le néoplasme au lieu de diminuer, continua à progresser.

Un second spécialiste continua le traitement. Pendant cinq à six semaines, il fit une séance hebdomadaire de cinq minutes de durée. Le résultat ne fut pas plus satisfaisant. Aussi, la malade cessa-t-elle momentanément tout traitement.

Comme le mal progressait toujours elle fut adressée à un troisième spécialiste, attaché à un hôpital Parisien, qui de nouveau la soumit aux rayons de Röntgen.

Pendant un mois elle reçut trois séances par semaine, d'une durée de 4 à 5 minutes; aucune modification ne suivit le traitement; la tumeur continua à évoluer.

Le hasard voulut que cette femme fut présentée à notre maître Mr. le Dr. Brocq, qui nous la confia le 28 Mars 1904.

Les lésions étaient très graves; une masse volumineuse soulevant le tégument occupait tout le pourtour de l'oreille, s'avançait en haut jusqu'au voisinage de l'œil et descendait presque jusqu'au menton. La cachexie commençait; la malade avait perdu l'appétit, elle accusait de violentes douleurs locales.

Au lieu de procéder par doses fractionnées comme les spécialistes qui m'avaient précédé, au lieu d'agir à l'aventure sans mesures exactes, attendant pour susprendre le traitement l'apparition d'une réaction, je résolus d'employer des doses massives. Je risquai une réaction, j'étais même sur qu'elle se produirait, mais quelle importance cette inflammation locale pouvait-elle avoir, comparée à la néoplasie qu'il fallait combattre. Je ne pouvais agir avec douceur, il fallait gagner du temps. Aussi, protégeant les parties saines avec une lame de plomb, je fis absorber en une seule fois, 9 unités H, avec des rayons N. 6 à 7.

Quinze jours plus tard, la malade revenait. Les douleurs s'étaient atténuées, l'état général s'était modifié, la tumeur s'était déjà affaissée: la peau était rouge. Malgré cet état du tégument je fis absorber de nouveau 6 à 7 unités H et quinze jours plus tard quand la malade revint, la tumeur avait diminué d'environ $^1/_4$ de son volume primitif. La peau était violacée, excoriée, par place même l'épiderme avait disparu. J'ai laissé la malade au repos pendant une quinzaine de jours, en lui recommandant des pansements appropriés: la réparation fut rapide. Je repris alors le traitement avec des doses de 6 à 7 H, tous les quinze jours, suspendant les applications si la réaction devenait trop vive.

L'état général de la malade s'est rapidement amélioré; son poids a augmenté, et la tumeur a continué à regresser. Pendant le cours du traitement j'ai remarqué (ainsi que la patiente), que les irradiations qui avaient déterminé la plus notable diminution du néoplasme étaient celles qui avaient été les plus élevées, comme quantité absorbée, et qui, par suite, avaient été suivies de la plus violente réaction cutanée.

Quand le péril fut conjuré, j'ai diminué les doses et depuis quelques mois je fais absorber aux mêmes points 4 à 5 H tous les 15 ou 20 jours. La malade ne présente plus aujourd'hui qu'un petit reliquat qui diminue du reste de jour en jour.

Voilà donc une femme atteinte d'une affection grave, chez laquelle la röntgenothérapie n'a donné de résultats perceptibles que lorsque la dose absorbée fut égale ou supérieure à celle qui détermine ordinairement une réaction cutanée. Cela ne veut pas dire que la röntgeno-

dermite a été la cause de la guérison: ce cas prouve simplement que pour déterminer la régression de certains chondro-sarcomes, il est parfois nécessaire de leur faire absorber une quantité considérable de rayons X, quantité qui dans quelques cas, peut même dépasser la dose thérapeutique habituelle.

J'ai également soigné un homme de 67 ans présentant à la région temporale droite, une épithelioma végétant du volume d'une noix, greffé sur un nœvus verruquex.

Ce malade avait été traité auparavant, par un röntgenographe des hôpitaux, non médecin.

Pendant 15 jours les séances furent quotidiennes, de 10 à 15 minutes de durée, l'ampoule étant placée à 15 cm de la peau; puis les irradiations furent réduites à 3 par semaine: en tout le malade reçut 27 applications.

La tumeur diminua quelque peu, mais en même temps se produisit une alopécie presque complète du cuir chevelu et de la barbe (du côté malade), le spécialiste n'ayant pas pris la précaution de les protéger avec une lame de plomb.

Le malade cessa tout traitement durant 4 mois: pendant ce temps la tumeur progressa rapidement. Le traitement röntgenothérapique fut repris: 25 séances furent faites à raison de trois semaines. La néoplasie augmente au lieu de diminuer.

Enfin à la suite d'une discussion qui eut lieu à la Société de Chirurgie, où quelques praticiens furent tout étonnés d'apprendre que la technique et la méthode avaient en röntgenothérapie, une importance capitale, le malade fut adressé à notre cher Maître de Dr. Béclère, à l'hôpital Saint Antoine, et je fus chargé de le traiter.

L'épithelioma muriforme et végétant, mesurait à sa base, 3 centimètres de diamètre et 3 centimètres de hauteur. Après avoir limité largement les tissus malades je fis absorber, en une seule séance 10 H, à la tumeur, avec des rayons N. 7 à 8. Huit jours plus tard, je donnai de nouveau 7 unités H. La diminution de la tumeur fut rapide et le malade est aujourd'hui presque complètement guéri: je continue le traitement en employant des doses moins élevées.

J'insiste sur ce fait que dans ces deux cas, les spécialistes qui m'avaient précédé, faisaient absorber des doses légères et répétées (doses fractionnées), ne se servaient pas d'instruments de mesure: ils n'obtinrent aucun résultat, ils ne purent arrêter d'évolution du mal.

Enfin je crois utile de citer un dernier cas qui ne s'est pas terminé par la guérison, mais qui n'en est pas moins très intéressant. Il s'agissait d'un vaste epithelioma de la lèvre inférieure, très ulcéré, sanieux et fétide avec induration très prononcée de toute la région sous-jacente. Je n'obtins de modification nette qu'en faisant absorber en une séance une forte quantité de rayons X, 10 unités H environ; puis 8 jours plus tard 7 à 8 H. A la suite de ces deux applications, survint une amélioration inattendue de la lésion: l'induration s'atténua, le suintement s'exagéra, mais l'ulcération perdit son caractère torpide, sa fétidité; elle s'aplanit; les ganglions diminuèrent. La réaction ne fut du reste, pas très violente et j'espérais arriver à la guérison, quand mon malade succomba à une broncho-pneumonie aigue.

Le peu d'intensité de la réaction n'a du reste rien de bien surprenant. J'ai remarqué que certaines muqueuses (contrairement à l'opinion généralement admise) pouvaient supporter des doses de rayons X plus élevées que la peau. Dans le cas, précédent, il n'y avait plus de muqueuse, puisqu'il s'agissait d'une ulcération. Je n'hésite pas, du reste, habituellement, a commencer le traitement d'un épithelioma ulcéré par une dose de 8 à 10 H, suivi d'un repos de 15—25 jours; je m'en suis toujours bien trouvé. Le résultat est ainsi plus rapidement obtenu; il ne se produit aucun phénomène inflammatoire inquiétant.

Il semble donc qu'il existe certains processus néoplasiques qui ne commencent à rétrocéder qu'après avoir absorbé (à dose massive) une quantité rélativement élevée de radiations.

Mais ce sont là, je me hâte de le dire, des faits presque exceptionnels, et je suis convaincu que la plupart des malades peuvent être guéris sans qu'il soit nécessaire de donner une dose supérieure à celle que peut supporter la peau sans être altérée. Il en est des tumeurs malignes, comme des syphilis! Les unes guérissent avec une faible quantité de médicament, les autres réclament une dose très élevée d'agent actif.

Mais que l'on ne me fasse pas dire que certains néoplasmes ne régressent que si l'on

détermine l'apparition d'un eschare. S'il est parfois permis de ne pas guérir, il ne faut jamais nuire. Toute réaction grave doit être soigneusement évitéé et j'entends par réaction grave la röntgenodermite escharotique. Les malades que j'ai cru devoir traiter par des doses élevées, n'ont jamais présenté comme phénomènes réactionnels, que de l'érosion superficielle plus ou moins prononcée. Je ne crois pas qu'il soit légitime de dépasser ce degré de réaction.

Aussi la méthode intensive n'est-elle possible que si l'on peut doser l'énergie que l'on utilise; sinon elle est impraticable, parce que la moindre erreur peut-être suivie d'un accident grave.

Le dosage est également indispensable dans tout traitement röntgenothérapique: lui seul permet de procéder méthodiquement, de marcher vite, d'éviter toute surprise désagréable; seul aussi, il rend possible la comparaison des résultats et des méthodes. Ce n'est que depuis son apparition en röntgenothérapie que la méthode a fait les grands progrès qui lui ont permis de révolutionner la thérapeutique.

Je terminerai en indiquant sommairement la méthode à laquelle je donne la préférence:

Faire absorber en une seule séance la quantité nécessaire à la guérison, si elle est compatible avec l'intégrité du tégument cutané ou muqueux.

Si cette quantité est trop élevée faire absorber à chaque séance la plus grande quantité compatible avec l'intégrité relative du tégument cutaneux ou muqueux.

Mettre en chaque irradiation, le minimum de temps nécessaire à la conservation de cette intégrité.

Dans certaines lésions graves à évolution rapide il peut être parfois nécessaire, de se soucier moins de l'intégrité du tégument que du danger que fait courir au malade, la néoplasie dont il est atteint; il faudra néanmoins éviter toute röntgenodermite grave.

---

56. Herr **Ernst Unger**-Berlin: **Über den Einfluß der Röntgenstrahlen auf das Karzinom der Mamma.**

Die letzten Jahre haben uns eine große Anzahl von Beobachtungen über den Einfluß der Röntgenstrahlen auf die bösartigen Tumoren gebracht. Doch differieren die erzielten Resultate recht erheblich miteinander: so wird von französischer Seite z. B. von Lemoine und Doumer, uns aus Amerika mehrfach über Heilung des Magenkrebses mit Röntgenstrahlen berichtet, und auch hier bei uns wird von Heilungen „in klinischem Sinne" gesprochen.[1]) Halten wir zunächst daran fest, daß die Röntgentherapie der bösartigen Geschwülste überhaupt erst ein Kind der letzten Jahre ist, und daß wir für Heilungen des Krebses nach chirurgischen Operationen gewohnt sind, eine Beobachtungsdauer von mindestens drei Jahren zu verlangen, so ist es a priori ersichtlich, daß Heilungen in klinischem Sinne kaum vorliegen können, und daß wir wohl eher uns auf die Seite der Forscher zu stellen haben, die sich sehr skeptisch über jene erzielten Erfolge äußern. Von vornherein muß betont werden, daß man nicht, wie Kronfeld-Wien es tut, bei einer Kranken von Heilung spricht, die man erst drei Monate lang hat beobachten können. Andererseits ist aber nicht zu leugnen, daß die Röntgenstrahlen bisweilen imstande sind, in auffallender Weise eine Schrumpfung von Karzinomgewebe zu bewirken, bzw. zu beschleunigen. Solche Fälle sind von Exner, von v. Miculicz und Fittig, von Scholz, Lassar u. a. mitgeteilt; wie wenig aber von einer dauernden Heilung dabei die Rede sein kann, zeigt der Fall von Miculicz und Fittig, die in einer zweiten Publikation, bald nach jener ersten, bereits über das Fortschreiten des Krebses berichten konnten.

Hier in der Königlichen chirurgischen Klinik, Berlin (Exzellenz von Bergmann), sind nun eine Reihe von Krebserkrankungen ebenfalls mit Röntgenstrahlen behandelt worden.

Zu den Bestrahlungen wurden uns die Apparate von Herrn Hirschmann zur Verfügung gestellt; die Bestrahlungen wurden anfangs von Herrn Dr. Wrede geleitet, später von Herrn Dr. Cowl.

---

[1]) In übersichtlicher Weise hat Schär in Bern die Literatur zusammengestellt.

Zur Technik der Bestrahlung sei folgendes bemerkt: In der Anwendung der Strahlen haben wir zwischen Strahlen der weichen und der harten Röhren zu unterscheiden. Die weichen Strahlen werden bereits in den oberflächlichen Schichten der Haut absorbiert, die härteren dringen in die Tiefe. Perthes und Scholtz haben gezeigt, daß die harten Strahlen etwa 2 cm in die Tiefe reichen können, und hier eine Wirkung noch entfalten, daß darüber hinaus kein Effekt mehr beobachtet werden konnte. Wollten wir größere Wirkung in die Tiefe erzielen, so wurde die Haut mit Staniolpapier gedeckt, um die weichsten Strahlen auszuschalten und eine Verbrennung der Oberhaut zu verhüten. Die Dauer jeder Sitzung betrug meist 10 Minuten, der Spiegelabstand 15—20 cm. Im Anfang unserer Untersuchungen wurden die Bestrahlungen fast jeden zweiten Tag vorgenommen, es kam wiederholt zu langdauernder Röntgendermatitis und Ulceration; seitdem wir gelernt haben, die Strahlen vorsichtiger anzuwenden, ist es nicht mehr zu ausgedehnten Zerstörungen gekommen, es sei denn, daß sie behufs intensiver Wirkung absichtlich hervorgerufen wurden. Die Strahlenmesser, über deren Wert die Ansichten geteilt sind, haben wir nicht verwandt. Die Abblendung der gesunden Hautpartien geschah anfangs mit Bleiplatten, in letzter Zeit durch den handlichen Hirschmannschen Schutzschirm (s. Deutsche Med. Wochenschr. 38, 1904). Da es wichtig ist, daß während der Bestrahlung die Röhre denselben Härtegrad beibehält, so wurde der Strom dementsprechend eingeschaltet. Die Unterbrechungszahl schwankte zwischen 20 bis 30 pro Sekunde. Durchweg wurde die Hirschmannsche Monopolorröhre mit Doppelregulierung für weiche und harte Strahlen verwandt.

Zur Behandlung kamen eine größere Anzahl von Kranken mit Mammakarzinom. Wir wollen nur die bei 18 Kranken erzielten Resultate berücksichtigen, weil dieselben längere Zeit beobachtet werden konnten. Von diesen 18 waren 16 bereits operiert und von Rezidivknoten befallen, zwei Kranke waren inoperabel. An der Hand einzelner Fälle sei kurz über unsere Erfahrungen berichtet:

Bei einer inoperablen Kranken (56 Jahre alt), Fr. Kr., bestand ein massiger, harter, auf der Unterlage nicht verschieblicher Tumor der Mamma und zahlreiche Hautmetastasen in der Umgebung; die Hautmetastasen waren linsen- bis 1 Markstück groß. In der Zeit vom 28. April bis 8. August wurde die Kranke 27mal bestrahlt: nach dem 13. Mal kam es zu einem Erythem, das in zehn Tagen verschwand, niemals zu Exkoriationen. Am 8. August waren die oberflächlichen Hautmetastasen nicht mehr sichtbar, hin und wieder fühlte man in der Tiefe eine feste Resistenz, da, wo ein Knoten gesessen hatte. Sie waren verschwunden, ohne daß sichtbare Spuren davon in der Haut zurückgeblieben waren. Ein Knoten nur hatte sich, wenn auch verkleinert, erhalten. Dieser wurde exzidiert, er bildete eine 10 Pfennigstück große Scheibe, die sich mit einem weißen Strang in die Tiefe fortsetzte; auf dem Durchschnitt sah man mitten in dem derben Gewebe eine stecknadelkopfgroße Blutung.

Um Aufschluß über die Wirkung der Röntgenstrahlen auch mikroskopisch zu gewinnen, wurde ein unbestrahlter und dieser bestrahlte Knoten untersucht.

Der unbestrahlte zeigt folgendes Bild (Fig. 1): Die Gebilde der Epidermis sind ohne Besonderheiten, Haare, Talg- und Schweißdrüsen normal entwickelt, die Papillen von ungleicher Höhe. Der Karzinomknoten füllt das gesamte subkutane Gewebe aus, mit seinen Ausläufern bis an die Epidermis heranreichend, die Krebsnester liegen so dicht, daß stellenweis das Bindegewebe völlig geschwunden ist. Die Kerne der Krebszellen sind rundlich, gut färbbar, in jedem Gesichtsfelde zwei Kernteilungsfiguren. An der Peripherie des Knotens sieht man um die Kapillaren herum Rundzellenanhäufungeu.

Wesentlich anders ist das Bild jenes zwölfmal bestrahlten Knotens (Fig. 2). Die Grenzlinie zwischen Cutis und Epidermis bildet fast eine Grade, da kaum eine einzige Papille mehr vorhanden ist. Die Epidermis ist halb so stark wie im unbestrahlten Knoten, ist mit abgeschilferten Epithelien reichlich bedeckt, von Haar und Drüsenstructur ist nichts mehr zu erkennen. Nur bisweilen sieht man die Muskelfasern der arrectores pilorum angedeutet. Da, wo Talgdrüsen waren, sieht man nur ein Konglomerat mit Eosin färbbarer Schollen. Die Epidermis selbst besteht aus einem schmalen Streifen: ganz oberflächlich zwei Lagen fast völlig glatter, gekörnter Zellen, ohne färbbaren Kern; es folgt eine Lage Zellen, deren Kerne dicht aneinander liegen, der Rest des gesamten stratum granulosum; die Kerne der tiefsten Schicht sehen stellenweise wie ausgefranst aus, am Übergang in die Cutis sieht man Lücken, die wohl ausgefallenen Epithelzellen entsprechen.

Die Cutis besteht aus gequollenem sehr kernarmen Bindegewebe, hin und wieder reichlicher entwickelte Kapillaren, mit vielen Rundzellen, jener Blutung entsprechend im Gewebe rote Blutkörperchen. Der Verlauf der Kapillaren ist auffallend parallel der Oberfläche der Haut. In der Cutis selbst finden sich keine Krebszellen mehr, am Übergang in die Subcutis ganz vereinzelte Reste der Krebsnester: eine bis drei Zellen zusammenliegend, der Kern unregelmäßig konturiert, ohne färbbares Chromatingerüst, in anderen Zellen füllt die Chromatinsubstanz, diffus gefärbt, die ganze Zelle aus. In den tieferen Schichten sind noch zusammenhängende Zellennester, deren Kerne erheblich geschrumpft sind. Ein

solches Nest liegt nur locker in das umgebende Gewebe eingebettet. Dagegen finden sich in den Schichten, die schon an die Brustfascie grenzen, also in 1 cm Tiefe, zusammenhängende Krebsnester. Doch tragen auch hier die Zellkerne Degenerationszeichen an sich, nur spärlich sind Ansätze von Mitosen vorhanden, normale Teilungsfiguren finden sich nicht. An anderen Stellen sieht man zwischen den Nestern Lücken, etwa von der Größe 2- 3er Epithelzellen, an deren Rand ein sichelförmiger Kern noch eben zu erkennen ist. Als Facit des Vergleichs ergibt sich: In dem bestrahlten Knoten sind die Krebszellen in den oberflächlichen Schichten d. h. bis zu einer Tiefe von 3 mm incl. Epidermis nicht mehr nachzuweisen. In 1 cm Tiefe etwa zeigen sie Schrumpfungserscheinungen, darüber hinaus sind die Krebsnester gut erhalten. Man kann also sagen, daß aus dem typischen alveolären Karzinom eine Art Skirrus geworden ist.

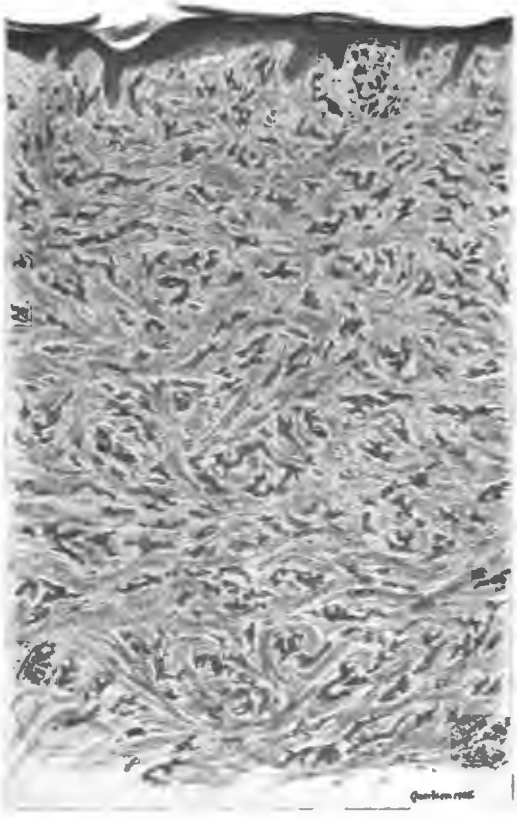

Fig. 1.

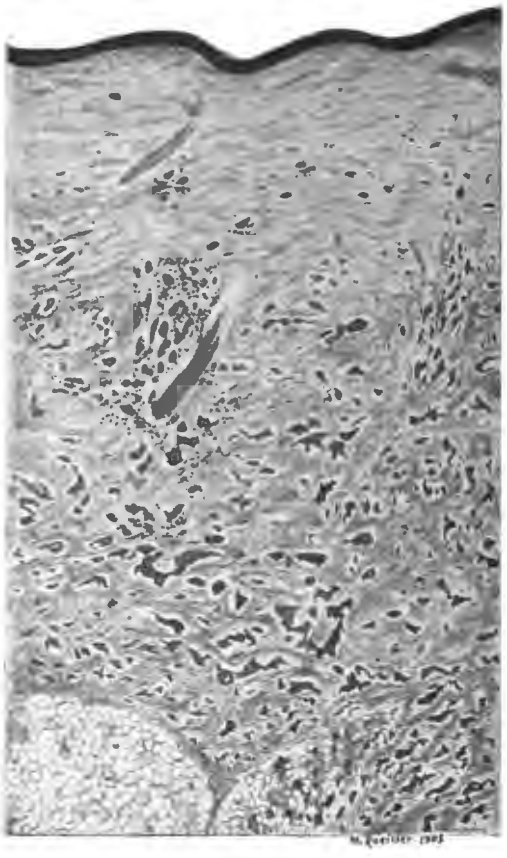

Fig. 2.

Es wurden dieser Kranken am 15. 7., am 19. 7., 25. 7. und 2. 8. Injektionen à 0,5 Solut. arsen. Fowl in den Tumor gemacht, von dem Gedanken ausgehend, daß sich maligne Tumoren bisweilen durch Arsengaben beeinflussen lassen; und der Tumor wurde in dieser Zeit neunmal bestrahlt. Der Erfolg war, daß sich in der Umgebung der injizierten Stelle das Gewebe erheblich erweichte, die Haut rötete sich, und die Erweichung schritt subkutan in die Umgebung. Man hätte durch fortgesetzte Bestrahlungen und gleichzeitig Injektionen wohl schnell eine Art Abscedierung erzielen können. Vielleicht wäre es auch zur Sequesterbildung gekommen, wie andere Autoren dies durch intensive Bestrahlung erzielt haben. Wir haben es nicht gewagt, weiter zu gehen, weil man die Kranke, die nicht zu retten war, nur größeren Beschwerden durch die Eiterung ausgesetzt hätte.

Als Fazit dieses Falles ergibt sich also: Unter dem Einfluß der Strahlen können oberflächliche Knoten, insbesondere kleine Metastasen schwinden; dieser Effekt reicht in eine Tiefe von etwa 5 mm, darüber hinaus wird die Entwicklung des Karzinoms nicht wesentlich beeinflußt.

Die übrigen Kranken sind wegen Brustkrebs bereits operiert gewesen und litten am Recidiv.

Eine 48jährige Kranke (Frau Schw.) ist im Sommer 1903 wegen vorgeschrittenen Karzinoms der linken Brust operiert worden. Im Januar 1904 kam sie mit zahlreichen, bis kirschkerngroßen Knoten

in der Umgebung der Narbe zur Behandlung mit Röntgenstrahlen. Einzelne Knoten begannen schon damals zu exulzerieren. Nach sechsmaliger Bestrahlung entstand ein größeres nässendes Exanthem; die Bestrahlung wurde ausgesetzt. In der Peripherie der bestrahlten Partie bildeten sich neue Knoten, die zerfielen, und obwohl im ganzen 35mal die vordere Thoraxwand bestrahlt wurde, machte der Prozeß rapide Fortschritte. Es gelang auch nicht mehr, die neuen Knoten zum Schwinden zu bringen, schließlich stellte die vordere Thoraxfläche eine große ulcerierte Fläche dar, die Umgebung einen cancer en cuirasse. Man könnte einwenden, daß es sich hier um eine große, durch Bestrahlung erzeugte Ulzeration handele. Dagegen spricht, daß die Knoten an der Peripherie stets karzinomatös waren und man deutlich die Bildung neuer infiltrierter Lymphgänge verfolgen konnte.

Eine 54jährige Frau L. kam am 13. Januar 1904 mit einem Rezidiv auf dem Sternum in die Behandlung; ferner bestand in der linken Achsel eine pflaumengroße harte Drüse. Nach viermaligem Bestrahlen entwickelte sich eine heftige bullöse Dermatitis auf dem Sternum und die Behandlung wurde mehrere Wochen ausgesetzt. Im Sommer bildete sich dann mitten auf dem Röntgenulcus ein Krebsknoten. Dieser wurde bestrahlt und ebenso die Drüse in der Achsel, im ganzen etwa 43mal. Äußerlich verkleinerte sich die Drüse etwa um die Hälfte, aber während sie vor der Behandlung beweglich war, saß sie nach der Behandlung der Unterlage fest auf. In der Umgebung des Ulcus entwickelte sich schnell wieder eine Dermatitis, die aber den Krebsknoten auf dem Ulcus nicht beeinflußte. Am Rande des Ulcus bildeten sich neue, schnell zerfallende Knoten, so daß das Sternum erheblich arrodiert wurde.

Diese Fälle lehren, daß unter dem Einfluß der Röntgenstrahlen größere oberflächliche Drüsen schrumpfen können; notabene tun sie das auch häufig ohne die Röntgenstrahlen. Das Wachstum der Drüsen aber in die Tiefe wird durch die Strahlen nicht beeinflußt. Man ist weiter nicht einmal sicher, wenn man einen Ulcus erzeugt hat, die Strahlen also hat intensiv wirken lassen, daß man damit auch die Karzinomzellen zerstört. Es kann auf dem Boden des Röntgenulcus sich ein neuer Krebsknoten entwickeln, eine Tatsache, auf die schon Kümmel (Chirurgenkongreß 1903) hingewiesen hat.

Bei einer 60jährigen Kranken (Frau K.) konnten die oberflächlichen Rezidivknoten auf der Brusthaut jedenfalls beseitigt werden (41 mal bestrahlt). Die Knoten auf dem Rücken verschwanden nach 4maliger Bestrahlung. Es bildete sich ein nässender Epitheldefekt, dieser überhäutete sich, ohne daß die Knoten zunächst nachweisbar waren. Zwei Monate später zeigten sie sich genau an gleicher Stelle wieder. Die Kranke ist im ganzen 100mal bestrahlt worden.

Bei einer 49jährigen Kranken (Frau G.) konnten von der Operation herrührende granulierende Defekte der Haut zur Überhäutung durch die Röntgenstrahlen gebracht werden. Eine kleine Drüse über dem Schlüsselbein, dicht unter der Haut liegend, wurde gleichzeitig 20mal bestrahlt, endlich exzidiert. Sie ist durchsetzt mit Krebszellen, also wieder ein Beweis, daß die Strahlen über 1 cm nicht in die Tiefe dringen.

Keinesfalls also lassen sich Drüsen, die infolge Brustkrebses erkrankt sind, durch Röntgenstrahlen beseitigen oder in ihrer Weiterentwickelung hemmen.

Man hat nun den Vorschlag gemacht (Grubbe, Münch) operierte Kranke prophylaktisch zu bestrahlen, um zurückgebliebene Krebsreste zu vernichten, und die Bildung neuer zu hindern. Diesem Gedanken entsprechend wurde eine Kranke, der die rechte Mamma amputiert war, 15mal in der Narbe, jedesmal 5—7 Minuten, bestrahlt. In der bestrahlten Partie entwickelte sich ein harter Knoten; derselbe wurde exzidiert, es war Karzinom, und dicht dabei saß ein zweiter Knoten, der nicht fühlbar gewesen war, ebenfalls mit Krebszellen gefüllt. Diese Zellen zeigten keine wesentlichen Degenerationserscheinungen. — Man ist noch einen Schritt weiter gegangen und hat vorgeschlagen, während der Operation, nach Entfernung der Mamma und der Drüsen, das Operationsfeld 10 Minuten zu bestrahlen (Exner), ein Vorschlag, der weder praktisch durchführbar ist, noch nach unseren sonstigen Erfahrungen Aussicht auf Erfolg bietet, und endlich meinte man, man könne inoperable Tumoren erst intensiv belichten, um sie zu verkleinern, und dadurch operabel zu machen (Morton-New-York).

Im Anschluß an diese Fälle sei noch kurz über zwei weitere berichtet, die ausgedehnten Krebs des Gesichts betrafen: bei einer 67jährigen Frau K. handelte es sich um ein Karzinom der Schläfengegend, das weithin exulceriert war und weiter wuchernd, trotz verschiedenster Behandlung mit Salben und Verbänden, lebhaft eiterte. Bereits nach 12maligem Bestrahlen innerhalb drei Wochen hatte sich die Epithelzone erheblich vergrößert, das Ulcus verkleinert,

die Eiterung ließ nach. In diesem wie dem folgenden Falle wurde übrigens die Operationsfläche mit Eosin bepinselt und dann bestrahlt, auf Grund der günstigen Erfolge, über die Jesionek uns von Tappeiners Klinik bei der Behandlung der Lupusknoten und auch der ulcus rodens durch diese „Phototherapie" berichtet hat. Die Bestrahlung solcher mit Eosin bepinselter Stellen gab in diesem folgenden Falle zunächst ein recht gutes Resultat. Es handelt sich um eine 28jährige Frau, die im Alter von 20 Jahren syphilitisch infiziert wurde, doch soll bereits damals am oberen Augenlid ein kleines Geschwür bestanden haben. Dieses Geschwür vergrößerte sich trotz der verschiedensten Kuren, die die Kranke gebraucht hatte und vernichtete schließlich den Bulbus des Auges. Bei Beginn der Behandlung war das Ulcus mit wallartigen Rändern handtellergroß, schmierig, eiternd, die Kranke litt an Kopfschmerzen; Probeexzision aus der Tiefe ergab ein Karzinom. Nach 20maligem Bestrahlen in drei Monaten hat sich das Ulcus erheblich verkleinert, mit guter Narbe vom Rande her überzogen. Die Sekretion läßt nach, die Kopfschmerzen sind geschwunden. Eine Exzision an derselben Stelle zeigt Granulationen, bedeckt mit geschichtetem Zylinderepithel (herrührend von der arrodierten Nasenhöhle?), nirgends Krebsbestandteile. Auf diese vorübergehende Besserung folgt schnell eine zunehmende Verschlechterung.

Nach diesen Auseinandersetzungen müssen wir uns die Frage vorlegen: Können wir an den Krebsgeschwülsten Veränderungen feststellen, die durch die Röntgenstrahlen bewirkt sind und als spezifische aufzufassen sind. Da haben wir uns zu vergegenwärtigen, daß beim Krebs, wie Virchow es vielfach gelehrt und gezeigt hat, Schrumpfungsprozesse spontan vorkommen, die fast bis zum völligen Schwinden der primären Geschwulst führen können. Insbesondere ist die zentrale narbige Einziehung an dem Krebsknoten eine uns allen geläufige Erscheinung. Veränderungen also, die in dieser Richtung unter der Röntgenbehandlung vorkommen, dürfen nicht so ohne weiteres als Wirkung der Röntgenbehandlung aufgefaßt werden, und doch steht außer Zweifel, daß normale ebenso wie kranke Gewebszellen durch die Bestrahlung vernichtet werden können. Die Wirkung ist dabei auf die Epidermisstellen eine schnellere und stärker als auf die Bindegewebszellen; doch ist die Wirkung, soweit sie die Epithelien betrifft, auf die oberflächliche Schicht beschränkt, die Zellen des mittleren Keimblatts dagegen werden auch in erheblicher Tiefe noch beeinflußt (Wirkung der Strahlen auf die Milz der Leukämie).

Unsere klinischen Erfahrungen decken sich mit den Mitteilungen von v. Mikulicz, Bramann, Tuffier, Vose und Howe, den Referenten der Havard-Akademie und vielen anderen; bezüglich des mikroskopischen Verhaltens sei auf die ausführliche Arbeit von Perthes und Scholz verwiesen.

Kurz zusammengefaßt läßt sich über die Wirkung der Röntgenstrahlen sagen:

1. Die Schmerzen sowohl in den Tumoren selbst, wie in den Narben nach Mammaamputation, lassen sich bisweilen günstig beeinflussen.

2. Defekte der Haut — granulierend oder durch Ulzeration bedingt, verkleinern sich oft, vernarben bisweilen.

3. Oberflächliche Hautmetastasen verkleinern sich, ihr Wachstum in die Tiefe wird nicht gehemmt.

4. Die Strahlen wirken auf das Karzinom bis etwas 5 mm in die Tiefe, karzinomatöse Drüsen werden nicht beeinflußt, ebensowenig Metastasen im Knochen. Intensive Wirkung bis zur Erzeugung größerer Nekrosen schützt nicht vor Rezidiv.

Von Dermatologen wie Chirurgen kennen wir Fälle, wo das ulcus rodens, das oberflächliche Cancroid, insbesondere des Gesichts schnell durch Röntgenstrahlen „geheilt" wurde; auch wir haben solche Fälle schnell zur Vernarbung führen sehen, immerhin wäre es wichtig, auch über die nicht geheilten einmal zu berichten, um so mehr, als die Prognose dieser Krebse eine ungleich bessere ist als die der übrigen (vgl. Schlesinger, Bericht aus der Kgl. chir. Klinik Berlin, Dermatologenkongreß 1904). Beim Brustkrebs sind die Strahlen nicht indiziert, so lange noch eine Operation Aussicht auf Erfolg bietet. Und je mehr wir durch frühzeitige Diagnose die Prognose der Operation bessern, um so seltener werden wir genötigt sein, unsere Kranken zu bestrahlen.

57. Herr **T. Sjögren**-Stockholm: **Die prophylaktische Röntgentherapie bei malignen Tumoren.**

Ich habe ums Wort gebeten, um in aller Kürze die Aufmerksamkeit des Kongresses auf die prophylaktische Röntgentherapie maligner Tumoren, oder näher präzisiert, auf die Nachbehandlung mit Röntgenstrahlen von operierten malignen Tumoren, zwecks Vorbeugung von Rezidiv, hinzulenken.

Die Röntgenstrahlen besitzen, wie, dank den umfangreichen und hübschen Untersuchungen von Perthes und anderen uns allen bekannt ist, eine ausgesprochene elektive Wirkung, wodurch pathologische Zellen alteriert werden und bei längerer Einwirkung der Degeneration anheimfallen, während benachbartes gesundes Zellgewebe erst bei größerer Intensität der Strahlen dieses Schicksal teilt. Auf diesem glücklichen Umstande, auf dessen nähere Details ich hier nicht einzugehen beabsichtige, beruht in der Tat die ganze Röntgentherapie bei malignen Geschwülsten Natürlich ist diese Wirkung keineswegs dieselbe bei allen malignen Neubildungen; manche derselben erfahren einen größeren, manche einen geringeren Einfluß von der Bestrahlung; worauf diese Verschiedenheit beruht, darüber ist man sich noch nicht völlig klar, aber es ist zu hoffen, daß die Zukunft uns bestimmten Aufschluß darüber gewähren wird, welche Geschwülste die besten Aussichten auf eine erfolgreiche Röntgentherapie haben, wie auch über die Technik, die in den verschiedenen Fällen angewendet werden muß. Apriori scheint es wahrscheinlich, daß ein protoplasmareicheres Zellgewebe mit raschem Stoffwechsel sich leichter beeinflussen läßt, als ein fester organisiertes, eine Ansicht, die auch deutlich von Holzknecht formuliert wird.

Hiermit mag es sich verhalten wie es will, ein zerstörender Einfluß auf pathologisches Zellgewebe ist konstatiert, der unter günstigen Umständen so weit getrieben werden kann, daß große Tumoren zum völligen Verschwinden gebracht werden können. Bei inoperablen Fällen von malignen Geschwülsten kann die Röntgentherapie demnach bisweilen wesentlichen Nutzen gewähren; der Tumor nimmt an Größe ab, die Schmerzen schwinden, wenigstens temporär, und der Gesamtzustand wird erträglicher, wenn auch von einer wirklichen Heilung nicht die Rede sein kann, anders als bei oberflächlich gelegenen und demnach leicht erreichbaren Geschwulstbildungen. Aber trotz aller Anerkennung der Brauchbarkeit der Röntgentherapie ist gleichwohl die souveräne Methode bei der Behandlung maligner Tumoren der chirurgische Eingriff, und wird dies auch bleiben. Da man nach einer Exstirpation einer bösartigen Neubildung gleichwohl niemals völlig sicher sein kann, daß die Krankheit nicht rezidiviert, liegt der Gedanke nahe zur Hand, diese beiden Behandlungsmethoden zu vereinigen und sie beide zu ihrem Rechte gelangen zu lassen, und zwar in der Weise, daß, nachdem Exstirpation der Neubildung bewerkstelligt worden ist, die Narbe und deren Umgebung dem Einfluß der Röntgenstrahlen ausgesetzt wird.

Es ist wahrscheinlich, daß, sofern irgend welche pathologische Zellenreste, mag sein mikroskopische, daselbst zurückgeblieben sind, diese durch eine zu geeigneter Zeit applizierte Röntgentherapie zu völliger Zerstörung würden gebracht werden können. Keiner dürfte bestreiten können, daß diese Auffassung vollkommen theoretisch richtig ist. Die Amerikaner Morton und Lester haben beide, unabhängig voneinander, schon 1903 den Nutzen hervorgehoben, auf Exstirpation maligner Tumoren Röntgenbestrahlung folgen zu lassen. Diese Auffassung, die so einfach und natürlich scheint, ist meines Wissens nicht allgemein anerkannt worden, wenigstens bin ich nicht in der Lage gewesen, in der reichen deutschen Fachliteratur diese Sache nach Gebühr hervorgehoben zu sehen.

Die Art und Weise, die Behandlung in zweckmäßigster Weise auszuführen, kann, wie sonst in der Röntgentherapie, Gegenstand verschiedener Meinungen werden. Sicher muß doch bei Anwendung von ziemlich hartem Rohre und Staniolschutz eine kräftige Bestrahlung appliziert werden, so daß eine hinreichende Tiefwirkung erzielt wird, ohne daß die Haut darunter leidet, und die gleiche Behandlung muß später nach einigen Monaten wiederholt werden.

Es ist selbstredend, daß ein sicheres Urteil über den Wert der Methode erst in sehr

langer Zeit wird abgegeben werden können. Hierzu ist eine Statistik mit einer hinreichenden Anzahl von verschiedenen Seiten gesammelter Fälle und eine lange Observationszeit, mindestens 2 Jahre, erforderlich. Da diese Nachbestrahlung, obwohl freilich zeitraubend, doch im übrigen ohne Beschwerden für den Patienten ist, dürfte seitens desselben im allgemeinen kein Hindernis entgegenstehen, wenn die Aussichten, einem Rezidiv zu entgehen, dadurch gesteigert werden.

Seit Anfang des verflossenen Jahres habe ich 10 Fälle von neuoperiertem Mammacancer und 2 Fälle von Sarkom präventiv bestrahlt. Die Zeit, die zwischen der Operation und der Röntgentherapie lag, hat zwischen 1 und 3 Monaten gewechselt. In diesen sämtlichen Fällen ist bis dato Rezidiv ausgeblieben; doch möchte ich sogleich betonen, daß ich dieser Tatsache keinerlei Bedeutung beimesse, nach dieser kurzen Beobachtungszeit. Vielleicht könnten doch die beiden Sarkomfälle, von denen der eine ein Nierensarkom bei einem 5jährigen Mädchen und der andere ein großes markiges, vom Weichteile der Hüfte bei einem 21jährigen jungen Mädchen ausgegangenes Sarkom war, etwas beweisen können betreffs des Wertes der betreffenden Behandlung, da bei beiden nun mehr als ein halbes Jahr vergangen ist, seit die Operation bewerkstelligt wurde.

Ich habe mit diesen kurzen Worten nur eine Seite der Anwendungsweise der Röntgenstrahlen andeuten wollen, die sich vielleicht in Zukunft von großer Bedeutung zeigen dürfte. Zu wünschen wäre, da ja die Sache von einer gewissen Bedeutung ist, und unleugbar recht viel Ansprechendes bietet, daß so viele neuoperierte Fälle wie möglich dieser Nachbehandlung unterzogen würden, damit eine durchaus zuverlässige Auffassung nach und nach möge erlangt werden können. Läßt sich die Anzahl der Rezidive von malignen Tumoren auf diese Weise verringern, so ist hierdurch für die Anwendung der Röntgenstrahlen ein neues Feld den früheren hinzugefügt worden.

---

58. Herr **Heinz Wohlgemuth**-Berlin: **Zur Frage der Heilung des Karzinoms durch Röntgenstrahlen.**

Meine Herren! In wie großem Widerspruch die Meinungen und Erfahrungen der Forscher zueinander stehen, in bezug auf Heilung des Karzinoms durch die Röntgenstrahlen, haben Sie heute gehört, wenn es Ihnen nicht schon bekannt war. Einig ist man bis jetzt nur darüber, daß die Röntgenstrahlen imstande sind, die flachen Hautkankroide zur Heilung zu bringen. In bezug auf die tiefen Karzinome, die Brustkrebse, haben wir von verschiedenen Autoren wie Skinner, Perthes, Daniel, W. J. Morton, Barnay u. a. in vielen Fällen Berichte von völliger Heilung, während wir heute von Herrn Lassar den Satz haben aufstellen hören, daß die tiefe Wirkung der Röntgenstrahlen sich höchstens bis auf $^1/_2$ cm erstreckt, so daß zum Exempel ein ulzeriertes tiefes Karzinom oben ausheilt, während das Gros des Tumors in der Tiefe persistent bleibt, daß also die tiefen Tumoren von der Röntgenbestrahlung nicht viel zu erwarten haben. Auch Herr Unger hat Ihnen dies an seinen mikroskopischen Präparaten anscheinend zur Evidenz erwiesen. Doch habe ich an dieser Beweisführung einiges auszusetzen. Der Fall von Mammakarzinom, dessen mikroskopische Röntgenogramme Herr Unger vorgeführt hat, ist in 10 Sitzungen bestrahlt worden, und Sie haben gesehen, daß in einer Tiefe von ca. 5 mm das Karzinom noch persistent war, während bis dahin narbiges Gewebe, Bindegewebe an Stelle des Tumors getreten war. Nun sind einmal 10 Sitzungen keine ausreichende Zeit, um ein tiefes Karzinom zu zerstören, resp. zum Verschwinden zu bringen, dann hat Herr Unger auch nicht angegeben, wie lange die Sitzungen gedauert haben, mit welchen Röhren, harten oder weichen, die Geschwulst, und in welchem Abstand sie bestrahlt worden ist, alles Dinge, die bei Beurteilung über die allgemeine Qualifikation der Röntgenstrahlen zur Heilung von Karzinomen ein Wort mitzureden haben. Meine Herren! Da bei der Unklarheit und den widersprechenden Ansichten über den therapeutischen Wert der Röntgenstrahlen auch ein einzelner Fall von großem Wert sein kann, erlaube ich mir, Ihnen, statt aller Argumente

und Photographien die Patientin selber zu zeigen, die Ihnen einen unumstößlichen Beweis dafür bietet, daß die Röntgenstrahlen imstande sind, ein Mammakarzinom — denn um ein solches handelte es sich — bis auf eine Tiefe von 3—4 cm zu beeinflussen.

Die Patientin ist eine Dame von 76 Jahren. Vor 7 Jahren bemerkte sie zuerst einen Knoten in der linken Brust, der nach 4 Jahren ca. hühnereigroß war, aufbrach und seitdem ulzeriert ist. Eine von einem Chirurgen vorgeschlagene Amputation wurde in Rücksicht auf das hohe Alter der Patientin abgelehnt, sie wurde mit Borzinkpaste behandelt, als ich sie im November 1904 zur Behandlung mit Röntgenstrahlen übernahm. Ihr Zustand war damals folgender: Sie zeigte ziemlich charakteristisches Aussehen, klagte über sehr heftige Schmerzen in der linken Brust, die sie fast keine Nacht schlafen ließen, am Tage sie plötzlich aufschreien machten. Über der linken Mammilla befand sich ein ca. apfelgroßer, in einer Ausdehnung von 6 : 5 cm ulzerierter, harter, auf den Rippen nicht festsitzender Tumor. Die Geschwürfläche blutete leicht, war mit grüngelbem Sekret bedeckt, die Umgebung war nicht gerötet; in der linken Achselhöhle war eine etwas mehr als haselnußgroße Drüse zu fühlen. Die Bestrahlung erfolgte nun unter Abblendung der Umgebung in 3 wöchentlichen Sitzungen von je 5 Minuten Dauer mit Motorquecksilberunterbrecher mit harten Röhren in einem Abstand von 25—30 cm. Dabei ließ sich nun folgendes beobachten: Zuerst fiel ins Auge eine fast plötzliche Einwirkung der Bestrahlung auf die Schmerzen. Sie ließen sofort nach, wurden seltener und nicht so intensiv, um nach ca. 4 Wochen ganz verschwunden zu sein. Dann konnte man von Sitzung zu Sitzung ein meßbares Fortschreiten der Überhäutung vom Rande her nach der Mitte zu beobachten, ein Flacherwerden des Geschwürs und ein Weicherwerden der Randpartien des Tumors im Sinn einer Verkleinerung desselben, bis nach 52 solcher Sitzungen der große Tumor vollkommen verschwunden war, und, wie Sie sehen, einer weichen, flachen Narbe Platz gemacht hat. Die Drüse in der Achselhöhle war nach $2^1/_2$ Monaten verschwunden. Das Karzinom ist nicht etwa, wie es von anderer Seite beobachtet wurde, eingeschmolzen, es hat sich nicht, wie ich es in einem Falle von Uteruskarzinom gesehen habe, abgestoßen, sondern es ist gewissermaßen eingeschrumpft, wie ein akut entzündlicher Tumor unter der sich zugleich über ihm zusammenziehenden Epidermisdecke zur Norm zurückgegangen, ohne jede sichtbare Sekretion. Diesen Umstand, d. h. diese Art der Rückbildung habe ich wahrscheinlich der vorsichtigen Dosierung der Röntgenstrahlen zu danken, die ich niemals bis zur Hautreaktion gesteigert habe. Ich habe die Sitzungen auf eine Woche unterbrochen, als ich einmal eine Rötung der Haut und Wiederauftreten der Schmerzen beobachtet habe.

Meine Herren! Sie werden zugeben, daß der lokale Zustand der Patientin ein glänzender genannt werden muß, ihr Allgemeinzustand ein durchaus guter ist. Von einer vollständigen Heilung kann ich trotzdem nicht reden, da einmal noch über der linken Clavicula eine bohnengroße, subkutane Drüse zu fühlen ist, deren Natur erst durch Exstirpation festgestellt werden soll, und der Fall überhaupt noch zu jung ist. Wenn Sie abermals wieder hier zusammenkommen, und ich Ihnen die Patientin dann wieder zeigen kann, dann erst würde ich wohl die Frage der definitiven Heilung entscheiden können. Da ich aber bei den Jahren der Patientin es nicht als sicher voraussetzen kann, so wollte ich doch nicht versäumen, Ihnen diesen Fall heute vorzuführen als einen Beweis dafür, was man bei geeigneter Technik mit den Röntgenstrahlen bei einem tiefen Mammakarzinom erreichen kann. Auf die Frage, wie die Röntgenstrahlen das Karzinom beeinflussen, ob sie die Epithelzellen im Wachstum hindern, ob sie bei geeigneter Dosierung die normalen Körperzellen im Sinne einer besseren, kräftigeren Abwehr beeinflussen, das vermag ich nicht zu entscheiden. Wenn man die Bestrahlung bis zur Nekrotisierung des Gewebes, bis zur entzündlichen Reaktion der gesunden Hautpartien fortsetzt, dann ist die Wirkung der Röntgenstrahlen wohl klar, und es fehlt auch nicht an Beobachtungen, daß das Karzinomgewebe gegenüber den Röntgenstrahlen eine viel geringere Widerstandskraft besitzt, als das gesunde Gewebe, so daß, während letzteres nur eine leichte Rötung zeigt, das erstere in großen nekrotischen Fetzen abgestoßen wird. Diese Wirkung der Röntgenstrahlen fällt aber weg, wenn man es, wie in diesem Falle, nicht bis zur Nekrotisierung kommen läßt. Es ist hier vielleicht anzunehmen, daß die Leukocyten, die natürlichen Verteidigungstruppen des Organismus, durch die Bestrahlung zu größerer Energie angefeuert und in größerer Menge auf den Kampfplatz gerufen, besser mit dem Feinde fertig werden. — Daß auch der Bestrahlung nicht direkt unterworfene Drüsenmetastasen zurückgegangen, resp. verschwunden sind, ist außer von mir, auch noch anderweit einwandsfrei beobachtet worden. Zwar mußte man naturgemäß den Beweis schuldig bleiben, daß diese Drüsen auch wirklich karzinomatös entartet und nicht nur entzündlich verdickt waren infolge der benachbarten Ulzeration.

Lassen Sie mich noch mit ein paar Worten auf einige andere Fälle eingehen. Bei

einem bereits vor 2 Jahren inoperablen Uteruskarzinom habe ich durch Bestrahlung während eines Vierteljahres in dreimal wöchentlichen Sitzungen von je 2—3 Minuten Dauer einen bis jetzt noch ganz passablen objektiven, sehr guten subjektiven Zustand der Patientin erzielt. Der Tumor stieß sich hier in großen nekrotischen Fetzen ab, an Stelle des großen Blumenkohlgewächses der Portio und der anstoßenden karzinomatösen Partien der Vagina ist eine trichterförmig eingezogene Narbe getreten. In einem Falle von schwerer Occipitalneuralgie, die keiner medikamentösen und lokalen Behandlung weichen wollte, habe ich durch 10 Sitzungen von je 5 Minuten Dauer bis jetzt vollkommene Heilung erreicht.

---

59. Herr **H. E. Schmidt**-Berlin: **Demonstration von Kranken, welche röntgenisiert worden sind.**

Meine Herren! Es ist bisher nur von der Wirkung der Röntgenstrahlen auf maligne Tumoren gesprochen worden. Obwohl ja die zerstörende Wirkung der X-Strahlen auf bösartige Neubildungen eine ihrer interessantesten und vielleicht wichtigsten Eigenschaften ist, so bildet doch heutzutage das große Gebiet der Hautkrankheiten immer noch das Feld, auf welchem die Röntgentherapie die meisten und schönsten Erfolge zu verzeichnen hat. Ich kann wohl die große Anzahl von Dermatosen, welche von den X-Strahlen in günstigster Weise, und zwar meist schneller und sicherer als durch andere Methoden beeinflußt werden, als bekannt voraussetzen und will mich daher hier darauf beschränken, einige in das Gebiet der Dermatologie gehörige Fälle zu demonstrieren, welche ich in dem unter Leitung des Herrn Prof. Lesser stehenden Universitätsinstitut für Lichtbehandlung in Berlin mit Röntgenstrahlen behandelt habe.

Zunächst zeige ich Ihnen zwei Fälle von Ulcus rodens, in dem einen Falle neben dem inneren Winkel des rechten Auges, in dem anderen auf der Stirn lokalisiert (Photographie). Der erste Fall ist zurzeit $1^1/_2$ Jahre rezidivfrei, der zweite war es $1^1/_4$ Jahre, während jetzt am Rande der Narbe eine kleine Verdickung, also ein Rezidiv aufgetreten ist, das einer Nachbehandlung bedarf. Die Verdickung hat sich später spontan zurückgebildet; es hat sich also nicht um ein Rezidiv gehandelt, so daß der Fall z. Z. fast zwei Jahre rezidivfrei ist.

Ich glaube, daß man trotz der möglichen Rezidive, die ja auch nach Exzisionen — oft erst nach Jahren — auftreten können, der Röntgentherapie bei dem oberflächlichen Ulcus rodens in den meisten Fällen den Vorzug vor der chirurgischen Behandlung geben soll.

Im Anschluß an diese Fälle möchte ich Ihnen hier ein Kind demonstrieren, das durch die Röntgenbehandlung von multiplen Warzen auf dem Handrücken (Photographie) befreit worden ist. Die Warzen atrophieren und verschwinden ohne jede Narbenbildung.

Ferner zeige ich Ihnen hier eine Dame, bei welcher sich aus einem tuberkulösen Drüsenabszeß vor dem Ohre ein ca. markstückgroßes Ulcus (Photographie) entwickelte, das durch Röntgenbestrahlung zur vollkommenen Heilung mit einer kosmetisch idealen Narbe gebracht wurde. Die Dame ist zurzeit über ein Jahr rezidivfrei.

Auch tiefere tuberculöse Prozesse können durch die X-Strahlen geheilt werden. So sehen Sie hier einen jungen Mann, bei welchem eine Drüsentuberkulose mit Abceß- und Fistelbildung an der rechten Halsseite zur völligen Ausheilung gebracht ist.

Was den Lupus vulgaris anbetrifft, so werden bestimmte Formen, nämlich der Lupus tumidus und der Lupus exulcerans durch die Röntgentherapie zur Schrumpfung, resp. zur Vernarbung gebracht, während der gewöhnliche flache, aus distinkten, im Niveau der Haut gelegenen Knötchen sich zusammensetzende Lupus meist ziemlich resistent gegen die Behandlung mit X-Strahlen ist. Da die letztere Form aber wiederum durch die Finsentherapie in günstigster Weise beeinflußt wird, so haben wir hier zwei Methoden der Lupusbehandlung, welche sich sehr glücklich ergänzen, zumal da die Röntgenbestrahlung vielfach auch die lupöse Schleimhauterkrankung zur Ausheilung bringt. Sie sehen hier eine Patientin, bei welcher ein — wie die Photographie zeigt — recht erheblicher Lupus humidus durch die Röntgenbehandlung so weit

zur Resorption gebracht ist, daß nur noch einzelne im Niveau der Haut gelegene Knötchen restieren, die nun durch Finsenbestrahlung beseitigt werden sollen.

Des ferneren zeige ich Ihnen hier einen Fall von Lichen ruber (Photographie), bei welchem die verrukösen Plaques durch die Röntgentherapie z. T. zur Heilung, z. T. zu erheblicher Rückbildung gebracht sind, außerdem einen Fall von Psoriasis, in welchem eine über zwei Handteller große Plaque auf dem Rücken durch eine einzige Röntgenbestrahlung geheilt wurde.

In den beiden Fällen, welche ich Ihnen jetzt demonstriere, handelt es sich um eine mit anderen Methoden kaum traktable, ziemlich seltene Affektion: um eine Dermatitis papillaris (Acnekeloid). Der eine Fall ist seit über einem Jahre geheilt, der andere fast geheilt und zurzeit noch in Behandlung.

Zum Schluß stelle ich Ihnen zwei Fälle von Sycosis simplex vor, die durch die Röntgentherapie geheilt, und zurzeit $^1/_2$ Jahr rezidivfrei sind.

Ich hoffe, daß die zwölf demonstrierten Fälle dazu beitragen werden, Sie von der großen Bedeutung der Röntgenstrahlen für die Dermatotherapie zu überzeugen.

---

60. Herr **Gocht**-Halle a. S.: **Plastische Schutzmasken für die Röntgentherapie.**

Bei der Röntgentherapie ergeben sich häufig Schwierigkeiten, besonders im Gesicht (z. B. am Mundwinkel, am Naseneingang, am inneren Augenwinkel) bequem und exakt nur kleinste Partien der Bestrahlung auszusetzen und die Umgebung richtig abzudecken. Für diese Zwecke benutze ich seit $1^1/_2$ Jahren plastische Masken. Als Material dient mir die plastische Masse, welche von den Zahnärzten gebraucht wird zur Herstellung von Zahnmodellen. In letzterer Zeit habe ich die Masse „Trilbi" benutzt, die ich von dem Dentaldepot Jaroslawski, Berlin, Potsdamer Straße, beziehe. Diese Masse wird in Wasser von 45 bis 50° erwärmt und erweicht, dann mit nassen Händen plattenförmig ausgeknetet und mit den Fingern in der Mitte ein beliebig gewünschtes Loch eingedrückt. Dann wird diese Maske dem Gesicht genauestens angepaßt, so daß nur die betreffende kranke Partie durch das Maskenloch durchschaut. Die Maske erhärtet danach und man hat sie für nachträgliche Behandlung immer bereit. Leichte Kautschukbleiplatten werden allseitig weiter angelegt, um den Schutz der Patienten zu vervollständigen.

Die **Weckuhr** für Röntgentherapie ermöglicht es dem Röntgentherapeuten, die Uhr so einzustellen, daß sie nach gewünschter Zeit durch Klingeln anzeigt, daß z. B. 10 Minuten vergangen sind, daß die Röntgensitzung beendet ist. Außerdem wird gleichzeitig mit dem Klingeln automatisch der primäre Strom unterbrochen. Diese Weckuhr ist entstanden, weil es immer wieder vorkommt, daß Patienten unter der Röntgenröhre vom Arzt vergessen werden, daß auf diese unglückliche Weise dem Patienten eine zu große Röntgendosis verabreicht wird usw. Die Weckuhr wird von Max Kohl-Chemnitz angefertigt und mit einer Anweisung betreffs Montierung versehen.

---

61. Herr **R. Kienböck**-Wien: **Eine neue Methode in der Röntgentherapie.**

Redner berichtet über ein neues direktes Verfahren zur Messung der Dosen in der Röntgentherapie. Das Verfahren beruht auf dem von Kienböck im Jahre 1900 ausgesprochenen Satze, daß die Wirkung der Röntgenbestrahlung auf das lebende Gewebe von der in einer Sitzung absorbierten Röntgenlichtmenge abhängt und durch Vergleich mit Schwärzung der photographischen Emulsion geschätzt werden kann. Eine praktische Verwertung des Grundsatzes wurde nun durch die Arbeiten der Herren Berger und Horn (Firma Reiniger, Gebbert & Schall, Erlangen)

möglich, die ein geeignetes Meßinstrumentarium, das „Quantimeter" herstellten, das aus einem besonderen unterempfindlichen Chlorbromsilberpapier, einem Normalentwickler und einer Standardskala besteht. Das Instrumentarium wurde dem Vortragenden zur Prüfung zur Verfügung gestellt und in einer für die praktische Röntgentherapie passenden Weise modifiziert. (Es ist von der genannten Firma zu beziehen.) Es wird ein kuvertierter, sensibler Papierstreifen auf die zu behandelnde Stelle aufgelegt und während der ganzen Sitzungsdauer mitbestrahlt. Die Entwicklung des exponierten Streifens geschieht in einer dunklen Zimmerecke (besonders bei Lampenlicht) oder in der Dunkelkammer oder in einem speziellen Dunkelkästchen und zwar mit einer Normallösung genau eine Minute lang, inklusive Fixieren und Abspülen zirka drei Minuten. Der noch feuchte Streifen wird erfaßt, mit einer Standardskala verglichen und der Grad der Schwärzung abgelesen. Der Vortragende gibt in der Gebrauchsanweisung die für röntgentherapeutische Sitzungen empfehlenswerten Dosen in Graden der Skala an. Eine Zeittabelle enthält die bei gewissen äußeren Bedingungen spezielle Entfernung zur Erreichung der einzelnen Schwärzungsgrade erforderlichen Expositionszeiten. Dadurch, daß man bei der Bestrahlung die Hälfte des Streifens mit einer $^1/_{10}$ mm dicken Bleifolie oder einer chromoröntgenometrischen Pastille bedeckt, erfährt man gleichzeitig die Penetrationskraft des Röntgenlichts. Das Verfahren zeichnet sich durch Genauigkeit und Billigkeit vor den anderen röntgenometrischen Methoden aus.

---

62. Herr **Strebel**-München: **Die Verwendung der äußeren Kathodenstrahlen in der Therapie.**

Die Röntgenstrahlen sind als transformierte innere Kathodenstrahlen aufzufassen, welche beim Auftreffen auf die Antikathode ihre elektrische Ladung eingebüßt haben und als Ersatz ein größeres Penetrationsvermögen erhielten. Bekanntlich ist es Lenard schon vor Entdeckung der Röntgenstrahlen gelungen, die Kathodenstrahlen durch ein in die Rohrwand luftdicht angebrachtes dünnes Aluminiumfenster in den freien Raum zu leiten, und wenn Lenard bei der Beobachtung seiner äußeren Kathodenstrahlen einen Leuchtschirm in die Bahn derselben gebracht hätte, so wäre er der Entdecker der Röntgenstrahlen geworden, die er tatsächlich schon fertig in seiner Hand gehabt hat, bevor die Strahlung später von Röntgen erkannt wurde. Wenn man nämlich in einer Entfernung von 50 cm vom Aluminiumfenster den Leuchtschirm aufstellt, so kann man ganz ausgezeichnet das Knochenbild der vorgehaltenen Hand erkennen, weil gleichzeitig mit den äußeren Kathodenstrahlen auch Röntgenstrahlen beim Durchtreten der inneren Kathodenstrahlen durch die Aluminiumfolie erzeugt werden.

Die inneren Kathodenstrahlen stellen eine ganz gewaltige Energiequelle dar, welche sicherlich bei der Absorption im tierischen Gewebe auffallende Spuren hinterlassen muß. Bei der Verfolgung dieses Gedankenganges (seit 1901) kam ich schließlich zur Feststellung der Tatsache, daß die äußeren Kathodenstrahlen — leider sind uns die inneren nicht direkt zugänglich — auf der Haut des Menschen einen Entzündungszustand hervorrufen, der die bekannten Wirkungen von Ultraviolett-, Röntgen- und Radiumstrahlen absolut übertrifft, wie ich dies a. a. O. bereits ausgeführt habe. Es läßt sich diese Strahlung mit Vorteil für bestimmte Krankheitsbilder, hauptsächlich für Lupus, Hautkarzinom verwenden.

Die äußeren Kathodenstrahlen zeigen eine große Ähnlichkeit mit gewissen Teilen der Radiumstrahlen, sie durchdringen mit Leichtigkeit dünne Schichten von Holz, Papier, Horn, Metall, werden aber durch Glas und Quarz gänzlich absorbiert, erregen Phosphoreszenz, entfalten chemische Wirkungen durch undurchsichtige Medien hindurch, genau wie die Röntgenstrahlen, erzeugen Ozon, entladen positiv und negativ elektrisch geladene Flächen, erzeugen im freien Raume Röntgenstrahlen, jonisieren die Luft, lassen sich durch den Magneten ablenken und verhalten sich in Gasen wie Licht in trüben Flüssigkeiten. Auf der Haut erzeugen sie,

wie ich als Erster nachgewiesen habe, Entzündungen und wirken schädigend auf Bakterien aller Art.

Bei meinen ersten Versuchen benutzten wir das von Prof. Des Coudres angegebene kleine Rohr, das sich aber wie auch die von Lenard angegebene Konstruktion nicht gut für therapeutische Absichten eignet, weshalb ich auf die Konstruktion eines für solche spezielle Zwecke passenden Rohr hinstrebte, wobei mich Herr Prof. Donle in weitgehender Weise unterstützt hat.

Wir versuchten Röhren mit großem Rauminhalt und wollten dasselbe ganz unabhängig vom konstanten Anschluß an die Luftpumpe gestalten, dies gelang uns auch im Prinzip, doch scheiterte das Problem an der Tatsache, daß schon durch einmaligen Stromdurchgang von etwa 10 Minuten Dauer das Vakuum so stark verändert wird, daß das Rohr keine wirksame Strahlung mehr ausschickt. Ferner läßt sich kein auf die Dauer absolut luftdichter Abschluß am Aluminiumfenster herstellen, weil die dünne Aluminiumfolie schließlich doch einen ganz kolossalen Luftdruck auszuhalten hat. Nach vielen Abänderungen kamen wir zu der Entscheidung, daß ein Rohr mit kleinem Rauminhalt und ständig an die Luftpumpe angeschlossen, aber natürlich speziell auf Dauerbetrieb berechnet, auch für die Therapie das beste sei. Das Rohr besteht jetzt aus einem etwa 12 cm langen und 3 cm weiten zylindrischen Glasrohr mit einer Abzweigung für die Luftpumpe. An einem Ende ist das Rohr zugeschlossen und die Kathode mit ihrem Spiegel eingelassen. Am anderen offenen Ende ist ein massiver schwerer Metallklotz um das Rohr herum mittels Marineleim luftdicht aufgekittet. Die Stirnfläche des Metallklotzes trägt eine 2 mm große zentrale Öffnung, über welche ebenfalls mit Marineleim eine Aluminiumfolie luftdicht aufgeklebt wird. Im Glasrohr steckt noch ein Stück Aluminiumrohr, welches die Kathodenstrahlen von der Glaswand abzuhalten bestimmt ist, um die sonst unvermeidliche rasche und der Kittung schädliche Erwärmung zu verhindern. Aus letzterem Grunde ist auch ein massiver Metallklotz als Antikathode und Träger des Fensters gewählt worden. Durch eine Wasserspülung läßt sich die von der Kathodenstrahlung gelieferte Hitze nicht genügend von der Kittung abhalten, wie wir uns persönlich überzeugt haben. Zwischen diesem Kathodenrohr und der Quecksilberluftpumpe (wir verwenden als beste die von Prof. Donle angegebene Konstruktion[1]) wird ein System von Glasröhren mit vier beweglichen Schliffen eingeschaltet, damit das Rohr nach allen Seiten des Raumes zwecks leichter Einstellung bei der Therapie gewendet werden kann Die Dicke der Aluminiumfolie beträgt 0,03 mm, während von Lenard Folien von 0,003 mm verwendet wurden. Je dünner die Folie, desto mächtiger natürlich ist das Kathodenstrahlenbündel, aber desto empfindlicher und leichter zerreißlich sowie kleiner wird auch das Fenster. Hat man sich von dem Dichthalten des Fensters und der verschiedenen Schliffe überzeugt, so setzt man die Pumpe in Tätigkeit. Nach etwa 8—10 Minuten ist dann ein Vakuum von 0,02 mm erreicht. Inzwischen schaltet man den Strom ein, nachdem man zuvor zwischen Antikathode und Wasser oder Gasleitung einen Erdschluß hergestellt hat. Auch wird man gut tun, von dieser Leitung eine Abzweigung zum bestrahlten Körperteil gehen zu lassen, weil sonst zu leicht zwischen Körper und Antikathode Kondensatorwirkungen entstehen durch die isolierende Kittschicht hindurch, welche einesteils zu unangenehmen elektrischen Entladungen, anderenteils zum Durchschlagen des Fensters Anlaß geben. Bei der Durchsichtigkeit des Rohres kann man die Vorgänge im Vakuum sehr schön verfolgen bis zum Auftreten der Kathodenstrahlen, welche als zentrales Bündel vom Spiegel der Kathode nach dem Fenster hin gehen. Ist dieser Zeitpunkt erreicht, dann sieht man im Dunkeln ein vom Fenster ausgestrahltes zartes, bläulichweißes Leuchten, und auf dem vorgehaltenenen Leuchtschirm zeigt sich ein glänzend grüner Fleck, ähnlich wie bei sehr stark wirksamem Radium, doch noch viel heller. Bei einiger Entfernung des Schirmes verbreitert sich dieser Fleck zu einer etwa fünfmarkstückgroßen leuchtenden Scheibe. Das Leuchten wird dann schwächer, immerhin aber glänzt der Schirm auch auf größere Entfernung noch auf; dieses letztere Leuchten hängt aber nicht mehr mit der Kathodenstrahlenwirkung zusammen. Denn die Kathodenstrahleu sind wegen der Absorption in der Luft schon in der Entfernung von 5—8 cm vom Fenster nicht mehr wirksam. Nun aber bilden sich beim Auftreffen der inneren Kathodenstrahlen auf das Aluminiumfenster auch Röntgenstrahlen, welche vom Fenster aus diffus sich ausbreiten, und diese sind es, welche noch weithin die Luftschichten durchdringen und den Schirm zum Leuchten bringen.

Es tritt also eigentlich ein Gemisch von äußeren Kathodenstrahlen und Röntgenstrahlen in der Luft auf. Um die Wirkung der Röntgenstrahlen von der der Kathodenstrahlen zu unterscheiden, braucht man nur ein Aluminiumblech von etwa $^1/_2$ mm Dicke vor das Fenster zu halten, so verschwindet sofort das charakteristische Leuchten der Kathodenstrahlen, und es wirken nur mehr Röntgenstrahlen allein, während die Kathodenstrahlen vom Blechfilter zurückgehalten werden. Ferner lassen sich auch die äußeren Kathodenstrahlen durch den Magneten ablenken. Die auf diese Weise ausgegebenen Röntgenstrahlen besitzen im Verhältnis geringere

[1]) Die ganze Einrichtung ist zu beziehen durch C. Distler, München, Wiedenmayerstr. 4.

Penetrationskraft, als die von einem Spezialröntgenrohr gelieferten Strahlen, es sind sehr weiche Strahlen, das Fleisch erscheint ganz schwarz, die Knochen der Hand sind eben noch erkennbar. Wir haben uns durch zahlreiche vergleichende Versuche überzeugt, daß die lebhaften Reaktionen auf der menschlichen Haut den äußeren Kathodenstrahlen zuzuschreiben sind, nicht aber den Röntgenstrahlen, auch weiß der erfahrene Röntgentherapeut, daß man mit gewöhnlichen Röntgenstrahlen nicht im Zeitraum von z. B. $^1/_2$ Minute bei geringer Stromstärke und Verwendung eines 10 cm-Induktors Hautreaktionen erzielen kann, die noch dazu schon nach 24 Stunden vorhanden sind. Bei Röntgenstrahlenbehandlung tritt eine Dermatitis ersten Grades im allgemeinen erst nach 14 Tagen ein. Nun fügen sich zwar die äußeren Kathodenstrahlen in das Gesetz ein, daß die Stärke der Entzündung abhängt von der Größe der in der Haut zur Absorption gelangten Strahlendosis, und daß das Auftreten der Reaktion abhängt von der Menge der Strahlung und der Dauer derselben, aber die Zahlen verschieben sich zugunsten der Kathodenstrahlen insofern, als man schon mit kleinem Stromaufwand in $^1/_2$—2 Minuten sehr lebhafte Hautreaktionen nach Ablauf von 24 Stunden erhält, eine Leistung, die weder von Röntgen- noch Radiumstrahlen geliefert wird.

Die Einstellung der zu bestrahlenden Hautstellen geschieht natürlich erst, nachdem die Kathodenstrahlung aufgetreten ist. Ist die Sitzung vorüber, so kann das Vakuum unter Stillstand der Quecksilberpumpe gehalten werden bis zur nächstnn Sitzung, und sollte dasselbe etwas gesunken sein, so ist selbst noch nach einem Zeitraum von 8 Tagen das entsprechende Vakuum im Augenblick wieder hergestellt. Man muß nun auch beim Kathodenrohr zwischen harter und weicher Strahlung unterscheiden. Wird das Rohr hart, ist also das Vakuum sehr hoch, so springen leicht Funken, und das Glas wird an irgend einer Stelle durchgeschlagen. Auch scheint die von einem Rohr in hartem Zustand ausgegebene Strahlung nicht so energisch zu sein, als die von einem weichen Rohr, weil eben nicht die ganze Stromstärke durch das Rohr selbst hindurch geht, also die Menge der Strahlung sinkt. Ob auch eine Änderung in der Qualität der Strahlung, sowie bezüglich der Penetrationsfähigkeit eintritt, ist sehr wahrscheinlich, zumal wir ja wissen (Lenard), daß eine Art von Kathodenstrahlenspektrum vorhanden ist. Wird das Rohr zu hart, so braucht man nur den Quetschhahn der Luftpumpe anzuziehen, wodurch die letztere langsamer arbeitet und das Vakuum bei Stromdurchgang sinkt. Ist umgekehrt das Rohr zu weich und tritt Glimmlicht auf, so läßt man die Pumpe rascher arbeiten, und ist man so imstande, nach einiger Übung das Vakuum gut zu beherrschen.

Hat man kleine Lupusherde zu bestrahlen, so setzt man das Fenster direkt auf die einzelnen Knoten auf, man erhält dann Reaktionen von etwa 3 – 5 mm Durchmesser. Will man größere Flächen, bis zu 2 cm Durchmesser, bestrahlen, so setzt man ausgestanzte Ringe oder Quadrate von Kork oder Holz usw. mittels Heftpflaster oder Gummi auf die Haut, dann besteht zwischen Haut und Fenster je nach der Dicke der Stanze ein Zwischenraum von $^1/_2$—1 cm. Die stark dispergierenden Strahlen treffen dann die Haut in der freigelassenen Ausdehnung, am stärksten in der Mitte, etwas weniger stark an den Rändern. Man muß natürlich dann länger bestrahlen, um die Absorption der Strahlen in der Luft auszugleichen, im allgemeinen 3 – 5 mal länger als bei direktem Aufsetzen.

Die besten Verhältnisse erhält man bei Verwendung eines Induktors von 10—15 cm Schlagweite, Akkumulatorstrom, Deprez-Unterbrecher, 16 Volt Primärspannung. Bei stärkerem Stromaufwand wird das Fenster sehr rasch durchgeschlagen, auch wird die durch die inneren Kathodenstrahlen gelieferte Wärme so groß, daß die Kittung undicht wird und schmilzt. Bei vorgenannten Stromverhältnissen aber kann man stundenlang ohne jede Störung mit dem Rohr arbeiten. Schlägt das Fenster nach längerem Gebrauch doch durch, so ist ein neues Fenster bei einiger Übung in längstens 10 Minuten aufgekittet.

Wie schon erwähnt, hängt die Latenzzeit und die Stärke der Entzündung wie bei den Röntgen- und Radiumstrahlen ab von der Größe der primären Stromstärke und der Expositionsdauer wie von der Annäherung des Objektes an das Strahlungsfeld. Während ich früher 10—20 Minuten benötigte, um nach etwa 5 – 8 Tagen das Auftreten der Entzündung konstatieren zu können, erreichen wir jetzt unter Aufwand von 6—8 Volt Spannung bei einem

10 cm-Induktor eine so heftige Strahlenabgabe, daß schon mit $^1/_2$ Minute Exposition nach etwa 48 Stunden sich die charakteristische Rötung auf der Haut einstellen kann. Ähnlich wie bei der Radiumreaktion, bei der sich nach etwa 8 Tagen bei 10 Minuten Exposition ($1^1/_2$ Millionen Uraneinheiten) die Entzündung einstellt, und zwar mit Auftreten einer kleinen zentralen Blase, zeigt sich diese zentrale Epithelabhebung auch bei der Kathodenstrahlenreaktion aber schon nach einer Exposition von 1—2 Minuten innerhalb 10—24 Stunden. Die Blase trocknet rasch und es zeigt sich eine Verkrustung mit entzündetem Hof, der sich immer deutlicher färbt, zugleich besteht Infiltration. Nach einigen Wochen stößt sich die Kruste ab, es beginnt langsam die Abblassung der Rötung mit Schuppung, und es erfolgt allmählich die Ausfüllung des zentralen Defektes. Durch Exposition von 10—20 Minuten bei direkter Auflage erzeugt man ganz energische Reaktionen, die viele Wochen, ja mehrere Monate zur Abheilung bedürfen. Die Abheilung geschieht schließlich ohne auffällige Narbenbildung und vor allem ohne Bildung von Gefäßektasien, wie auch ohne weißliche Verfärbung der Narbe, ganz im Niveau der umgebenden Haut. Hat man eine größere Fläche auf einmal bestrahlt, so ist die Narbenbildung ebenfalls ganz ideal zu nennen, es bleibt nur für längere Zeit eine schwache Rotfärbung bestehen, welche sich aber nach und nach verliert. Haare, die im Bereich einer Entzündung stehen, fallen einige Wochen nach der Bestrahlung von selbst heraus. Die Entzündung ist begleitet von einer gewissen Empfindlichkeit, manchmal besteht lebhafter Juckreiz in der Umgebung. Wie schon a. a. O. ausgeführt, lassen sich alle Stadien der Dermatitis erzeugen vom einfachen Erythem bis zum lang andauernden Ulcus.

Ich muß auf Grund zahlreicher vergleichender Versuche den Schluß ziehen, daß die mittels äußerer Kathodenstrahlen erzeugten Entzündungen der Haut im Vergleich mit den durch Ultraviolett-, Röntgen- und Radiumstrahlen erzeugten die absolut und relativ stärksten sind, wenn wir die gleiche Stromstärke bei der Berechnung zugrunde legen, bei Radium $1^1/_2$ Millionen Uraneinheiten.

Wenn ich die durch die verschiedenen Strahlenarten erzeugten Entzündungen in Parallele bringe, so erhalten wir folgendes Bild:

1. Ultraviolett ruft schon nach 6—10 Stunden eine Lichtentzündung hervor, Abstoßung des Epithels bis zur Blasenbildung, Eiterung, Verkrustung, ideale Narbenbildung, Abheilung schon nach wenig Tagen, eventuell braune Pigmentierung für lange Zeit.

2. Röntgenstrahlen erzeugen eine Dermatitis bei normaler Dosis (5 H.) im allgemeinen erst nach 14 Tagen, zentral stärker als an der Peripherie, einfaches Erythem, Epithelabstoßung ohne und mit Sekretion, Atrophierung, Pigmentierung, Gefäßektasien, glatte, glänzende Narbenbildung, besonders nach Ulzeration sehr häßlich aussehend. Dauer der Entzündung von einigen Tagen bis zu Monaten und Jahren, möglicherweise sogar mit Rezidiv eines Ulcus. Häufig große Schmerzhaftigkeit des Prozesses.

3. Radium erzeugt ganz kleine Reaktionen je nach der Dauer der Bestrahlung: bei 10 Minuten Exposition nach etwa 8 Tagen, bei 40—50 Minuten Exposition schon nach 24 Stunden. Zentrale Epithelabstoßung, die bei langer Exposition die ganze Strahlungsfläche ergreift. Sekretion gering, Krustenbildung. Reaktionen heilen nach einigen Wochen, stärkere erst nach Monaten, alle mit häßlicher Weißfärbung der deutlichen Narbe und mit Einlagerung von Blutgefäßen in dieselbe.

4. Kathodenstrahlen erzeugen je nach Dauer und Stärke der Exposition Entzündungen schon nach 10 Stunden bis zur Dauer von einigen Wochen, bis zu einigen Monaten mit rascher und sehr deutlich auftretender zentraler Epithelabhebung und Verkrustung ohne deutliche Sekretion; Rötung und Infiltration der Umgebung der Blase innerhalb des bestrahlten Feldes. Abheilung mit kosmetisch tadelloser Narbe ohne alle Einlagerungen von Pigment oder Blutgefäßen.

Als besonderer Vorteil der Kathodenstrahlenreaktion hat zu gelten das rasche Auftreten derselben, das ziemlich lange Bestehen, wodurch der Absorption pathologischer Einlagerungen Zeit gelassen wird, und das tadellose Abheilen ohne auffallende Narbenbildung.

Die Tiefenwirkung der Kathodenstrahlen scheint ähnlich zu sein wie die des Radium,

wie ich mich in vergleichenden Photogrammversuchen überzeugt habe. Es nähert sich anscheinend auch sonst ihre Wirkung derjenigen der Radiumstrahlen ohne aber die Bösartigkeit der letzteren zu besitzen.

Was nun die therapeutische Verwendbarkeit anlangt, so kommt zunächst hauptsächlich Lupus, Epitheliom, Hautkarzinom in Betracht. Es genügte eine einzige Bestrahlung von 8 bis 10 Minuten, bei der uns heute zur Verfügung stehenden Technik aber schon von 2 bis 5 Minuten, um die einzelnen Knoten und Infiltrationen zur Absorption zu bringen. Im Verlaufe von einigen Wochen, und zwar mit viel größerer Promptheit als man dies z. B. bei den Röntgenstrahlen zu sehen gewohnt ist. Es entsteht eine lebhafte Entzündung über dem Lupusknoten oder der karzinomatösen Infiltration, welche zur langsamen Absorption derselben führt. Die Narbenbildung ist auch hier eine sehr schöne, so daß die Kathodenstrahlen hierin mit der Lichtbehandlung konkurrieren können. Als Nachteil ist zu betrachten, daß immer nur kleinere Flächen, ähnlich wie bei Radium behandelt werden können, doch ist man, wie schon erwähnt, auch imstande, Reaktionen zu erzielen, welche zum mindesten so groß sind, wie die durch einen Finsenlichtkonzentrator erhaltenen Entzündungsflächen. Man muß eben dann das Bestrahlungsobjekt etwas vom Fenster abrücken und 3—5 mal so lange bestrahlen als gewöhnlich. Dies sind aber immerhin noch keine so beträchtlichen Zahlen wie die bei der Finsenbehandlung üblichen, wo die Exposition über eine Stunde dauert und schließlich doch mehrmals wiederholt werden muß.

Besonders hervorzuheben ist noch, daß sich etwa zwei bis drei Wochen nach der Sitzung von selbst der Haarausfall an den bezüglichen Stellen einstellt, ähnlich wie bei den Röntgenstrahlen. Ein Nachwachsen der Haare an den so epilierten Stellen konnte ich bis jetzt nicht nachweisen. Wir hätten also hier möglicherweise ein Mittel zur Verfügung, um mit einer Behandlung eine definitive Epilation zu erreichen, und zwar ohne häßliche Entstellung, wie dies leider bei der Röntgenbestrahlung so häufig der Fall ist.

Das sich die Kathodenstrahlung auch in Körperhöhlen einführen läßt, habe ich schon anderweitig berichtet.

Als weitere Beobachtung kann ich mitteilen, daß durch die Kathodenstrahlen Blutgefäßerweiterungen zum Verschwinden gebracht werden können, so daß auch hier eine Möglichkeit vorzuliegen scheint, Naevus und Teleangiektasien zu beseitigen, und zwar ohne die nach Radiumbehandlung leider sehr häßlich wirkenden Veränderungen der Haut.

Ich möchte besonders hervorheben, daß die Kathodenstrahlen als wertvoller Ersatz der Radiumstrahlen für die Therapie gelten können, und daß die durch Radium bedingten häßlichen Narbenbildungen, welche vom kosmetischen Standpunkt aus manche Heilabsicht verhindern, für die von mir propagierten Kathodenstrahlen in Wegfall kommen. Trotz der anscheinend gleichgroßen Energie der Kathodenstrahlen ist der Rückbildungsprozeß schöner als bei den Radiumstrahlen. Vermutlich kommt dies daher, weil die Kathodenstrahlen schließlich doch eine einheitliche Strahlengattung sind, während bei der Radiumstrahlung vier verschiedene Strahlungsqualitäten mit sicherlich ganz verschiedener Wirkung auf das Gewebe kombiniert sind. Da zudem die Radiumtherapie insofern praktisch illusorisch ist, als man sich heute gar keine therapeutisch wirksame Substanz verschaffen kann, außer mit großem Geldaufwand, so glaube ich um so mehr die von mir in ihren Anfängen ausgebildete Kathodenstrahlentherapie empfehlen zu können.

Ich habe noch die angenehme Pflicht zu erfüllen, Herrn Professor Donle für seine weitgehende Unterstützung zu danken, die er mir in liebenswürdigster Weise zuteil werden ließ. Desgleichen habe ich Herrn Fabrikant Trump in Nürnberg zu danken, welcher mir in liberalster Weise bei der Beschaffung der benötigten Aluminiumfolien zur Hand ging.

Diskussion.

Herr E. Grunmach-Berlin betont zunächst, daß nicht sämtliche Fälle von Psoriasis mit X-Strahlen zu heilen sind. So befindet sich ein Photograph mit Psoriasis seit drei Jahren unter der

wiederholten Behandlung mit Röntgenstrahlen, ohne daß dadurch eine Besserung erzielt wurde. Dagegen schwand die Psoriasis regelmäßig bei diesem Falle unter der alten Anwendung von Arsenik. Ferner wurden schwere Kranke mit Karzinom und Sarkom unter der Behandlung der X-Strahlen nur insofern gebessert, als die Schmerzen zu mildern sowie zu beseitigen waren. In einem Falle von linksseitigem Karzinom der Brustdrüsen mußte jedoch diese Behandlung wegen ungewöhnlicher Steigerung der Pulsfrequenz mit Schwächezuständen während und nach der Exposition von X-Strahlen ausgesetzt werden. Diese Pulszahl kann das Doppelte derjenigen vor der Exposition betragen.

Herr Colley-Insterburg vertritt energisch den Standpunkt der Chirurgie und Gynäkologie. Nach dem heutigen Standpunkt der Wissenschaft muß jegliche operable bösartige Neubildung operiert werden, wo sie auch sitzen möge, und wie groß sie auch sei. Diese These gilt sowohl für die primäre Geschwulst, als auch für das Rezidiv. Bei nicht mehr operablen Krebsen mag die Röntgentherapie einsetzen.

Herr Stein-Wiesbaden: Ich möchte mir erlauben, eine kurze Bemerkung zu demjenigen Teile der sehr interessanten Ausführungen des Herrn Lassar zu machen, welcher in eine Warnung vor der vergeblichen Behandlung aller derjenigen Tumoren ausklang, welche tiefer als 1—2 cm unter der Haut liegen. Obwohl ich mir bewußt bin, daß die Mitteilung von Schlüssen, die aus einem kleinen Materiale gezogen werden, nicht viel besagen gegenüber dem bedeutenden Materiale, über welches Herr Lassar verfügt, so glaube ich doch, daß sie uns berechtigen, ein klein wenig mehr optimistisch zu sein bei der Behandlung der Kranken, die nicht mit offenen Krebswunden zu uns kommen. Die Frage, wie weit die Wirkung der Röntgenstrahlen in die Tiefe reicht, ist trotz verschiedener experimenteller Untersuchungen heute noch nicht als geklärt zu betrachten. Daß eine Tiefenwirkung besteht, zeigen nicht zuletzt die Erfahrungen in der Behandlung der Leukämie, die nirgends mehr bestritten werden. Was die mikroskopischen Bilder betrifft, die uns Herr Unger gezeigt hat, so ist doch der Einwand gar nicht von der Hand zu weisen, daß bei länger fortgesetzter Behandlung auch eine größere Tiefenwirkung sich bemerkbar gemacht haben würde. Ich habe nun momentan besonders die Kranken im Auge, die nach der Operation des Brustkrebses mit multiplen Knötchen in der Narbe und auch im Pektoralis zu uns kommen, und bei denen von einer Operation nicht mehr die Rede ist. Diese Kranken sollen wir nicht ohne weiteres wegschicken; sie verdienen ebenso unsere Aufmerksamkeit wie die mit Geschwüren Behafteten, und wir können ihnen helfen, wenigstens teilweise. Ich gehe natürlich nicht so weit, daß ich behaupte. man kann große Drüsentumoren wegstrahlen und innere Metastasen heilen; aber man kann in anderer Weise nützlich sein. Dreifache Vorteile können wir diesen Kranken mit den Röntgenstrahlen verschaffen: 1. Können wir die Schmerzen lindern oder ihr Auftreten ganz verhüten, 2. können wir das Wachstum der Tumoren aufhalten oder einschränken, und 3. können wir ein Aufbrechen der Tumoren nach außen und damit die so gefürchteten Geschwüre verhüten. Dies sind drei Vorteile, die der Mühe wohl wert sind, und wenn auch die Erfolge nicht so in die Augen springend sind wie diejenigen, bei denen große Geschwüre zur Heilung gelangen, so sind sie für den Kranken selber sicherlich nicht minder wichtig. Also, meine Herren, nehmen Sie sich auch dieser Kranken an und überlassen Sie sie nicht ohne weiteres ihrem schrecklichen Schiksal.

Herr Levy-Dorn-Berlin: Herr Prof. Grawitz ermächtigte mich, hier mitzuteilen, daß bei einigen seiner Patienten, die ich kräftig bestrahlt hatte, das vorher normale Blut leukämische Eigenschaften angenommen hat. Er empfiehlt daher, an allen stark zu bestrahlenden Patienten jede dritte Woche das Blut zu untersuchen. Allgemeinerscheinungen wurden wiederholt auch von mir als Folge des Röntgenisierens beobachtet. Einige stellten selbst bei Gesunden erhebliche Veränderungen fest, wie Vermehrung des Stickstoffumsatzes und Erhöhung der Körpertemperatur. Es hängt offenbar von der Menge der Röntgenstrahlen, nicht allein von ihrer Intensität ab, ob solche Erscheinungen auftreten. Da ich aus Unterhaltungen entnommen habe, daß mein Vortrag zum Teil falsch verstanden wurde, will ich noch einmal meine Darlegung über die Bestimmung der Röntgenstrahlenmenge (aber mit anderen Worten) wiederholen. Wir begnügten uns bisher, auf irgend eine Weise ein Urteil über die Strahlenintensität zu gewinnen. Diese ist durchaus nicht identisch mit der Strahlenmenge, welche in den Körper dringt. Wenn ich z. B. eine Hautfläche von 10 qcm mit einer gewissen Strahlenintensität treffe, so dringen nur ein halb so viele Strahlen in den Körper, als wenn ich mit derselben Strahlenintensität 20 qcm Hautfläche behandele. Die Strahlenmenge ist also gleich dem Produkt aus Strahlenintensität und bestrahlter Hautfläche. Wer keine Angaben über die Größe der letzteren macht, handelt daher ebenso ungenau, als wenn er die Strahlenintensität vernachlässigt. Begreiflicherweise spielt dieser Gesichtspunkt eine große Rolle, wenn wir sozusagen die Dosis X-Strahlen bestimmen wollen, die Allgemeinerscheinungen verursacht. Angaben fehlen darüber. Was die Tiefenwirkungen der Röntgenstrahlen anbetrifft, so müssen die Berichte darüber so lange ungenau bleiben, als die Methode der Bestrahlung nicht zugleich bekanntgegeben wird. Meist wird die Röhre noch der Haut zu sehr genähert. Die Tiefenwirkung nimmt mit der Entfernung des Rohres von der Haut, wie eine einfache Überlegung lehrt, relativ zu. Allerdings muß man dann, um höhere absolute Intensitäten zu erhalten, das Rohr mehr anstrengen. Außerdem hängt die Tiefenwirkung auch noch von anderen Momenten ab. Ich möchte kurz meine Methode für die Bestrahlung innerer Organe skizzieren, wie ich es bereits gelegentlich einer Demonstration in der Berliner medizinischen

Gesellschaft getan habe. Die Entfernung des Rohres von der Haut beträgt 30—40 cm, die bestrahlte Körpergegend wird eventuell komprimiert. Um die Haut nach Möglichkeit zu entlasten, bestrahle ich von mehreren Seiten, meist von zwei Seiten (vorn und hinten), mitunter radiär, d. h. die Strahlen von mehreren Seiten gegen den inneren Herd gerichtet. Endlich ziehe ich es vor, häufige kleinere Röntgenmengen zu verabfolgen, weil ich mir vorstelle, daß wir so summa summarum analog der Verabfolgung von Medikamenten weit mehr Strahlen in den Körper hineinbringen können, als wenn wir auf einmal die Maximaldosis geben. Was die Schutzmaßregeln anbetrifft, so stellt sich ihre Notwendigkeit für den Untersucher am dringendsten heraus, wenn eine Schirmuntersuchung vorgenommen wird. Ich habe zurzeit empfohlen, das Röntgenlicht so weit abzublenden, als es irgendwie der Gang der Untersuchung zuläßt. Die Strahlen, welche den Schirm durchdringen und dann den Untersucher treffen, wurden bei meiner Methode früher durch dicke, auf den Schirm gelegte Spiegelscheiben, jetzt durch Bedecken desselben mit Bleiglas unschädlich gemacht. Ein Gang durch die Ausstellung zeigt Ihnen, m. H., die verschiedenen Wege, auf welchen man heute einen Schutz zu erreichen sucht. Ich bediene mich jetzt eines besonderen Schutzkastens, welcher eine gewisse Ähnlichkeit mit dem von Béclère vor einigen Jahren beschriebenen besitzt, und mit dem ich recht zufrieden bin (vgl. *Fortschr. a. d. Geb. d. Röntgenstr. Bd. VIII*).

Herr Schild-Magdeburg berichtet über die Heilung eines inoperablen Karzinoms durch Röntgenstrahlen, welches infolge von Xeroderma pigmentosum entstanden war. Bemerkenswert ist, daß auch die Pigmentation des Xeroderma durch die Bestrahlung bedeutend verringert worden war.

Herr v. Poehl-St. Petersburg: Versuche, die ich mit Prof Fürst Tarcharoff 1903 gemeinsam ausgeführt, lehrten uns, daß verschiedene Lecithine die Radiumemanation fixieren. Bei Prof. Czerny hat Dr. Werner u. a. röntgenaktivierte Lecithine zu subkutanen Injektionen angewandt. Die Einführung solcher Akkumulatoren in die Blutbahn hat gewiß therapeutische Bedeutung. Nun haben die Lecithine der organotherapeutischen Präparate elektive Eigenschaften. Die Prüfung der röntgenaktivierten Organpräparate auf der photographischen Platte zeigt, daß z. B. das Mammin und das Hepatin stark aktiviert werden können. Diese Aktivierung hält 3—4 Tage an und kann von jedem Arzt leicht ausgeführt werden nach der Methode, die ich mit Fürst Tarcharoff kürzlich in der Berl. klin. Wochenschrift veröffentlicht habe.

Herr Unger-Berlin: Teilen Sie auch die erfolglos behandelten Fälle mit; dann gewinnen wir einen Überblick. Bezüglich der angeblich geheilt vorgestellten Kranken ist mehr Skepsis und Kritik am Platze.

Herr Strebel-München: Die Schwierigkeit der Behandlung schwindet mit dem Fehlen der Hautdecke. Letztere verhindert das Durchdringen der Strahlen. Dieselben heilen ulzerierte Karzinomflächen, Drüsen aber nicht! Ich glaube auch nicht, daß große Karzinommassen durch Röntgenstrahlen vernichtet werden können, wenn es auch vorkommt, daß durch Aufsaugung ein vorher inoperabler Tumor operabel wird.

Herr Wichmann-Hamburg: Es ist natürlich von größter Wichtigkeit bei Behandlung tiefergelegener Krankheitsherde, die physiologisch wirksame Strahlung unmittelbar auf das pathologische Gewebe der Tiefe zur Einwirkung gelangen zu lassen. Ich habe zu diesem Zwecke ein Tubensystem konstruiert, welches den verschiedensten Lokalisationen Rechnung trägt. Durch sukzessives Ausziehen des Tubus gelingt es, die in verschiedenem Niveau gelegenen Herde gleichmäßig zu behandeln. Unmittelbar anwendbar ist das Verfahren bei Fistelgängen; bei Behandlung größerer Tumoren usw. würde man mittels eines dünnen Troikars unter Anwendung von Anästhesie die Gänge einmal vorbohren.

Herr Pfeiffer-Tübingen weist im Anschluß an die Beobachtungen Lassars auf die schwerste Gefahr der Röntgenschädigung, den Tod, hin. Lassar hat 3 Fälle erwähnt, Pfeiffer kennt aus der Praxis von Prof. Hofmeister-Stuttgart ebenfalls 2, aus eigener einen weiteren. Ob ein Zusammenhang zwischen Bestrahlung und Tod besteht, weiß er nicht, da keine Sektion gemacht wurde. In den 3 Fällen Pfeiffers wurden die Patienten im besten Wohlsein ganz plötzlich und unverhofft vom Tode überrascht. Denkbar wäre immerhin die Reizung der Niere. Pfeiffer empfiehlt in allen Fällen, bei und nach der Bestrahlung den Urin zu untersuchen. Ob die Urinuntersuchung Resultate bringt, ist fraglich; trotzdem ist sie nötig. Wenn die Todesfälle so selten sind, so ist dies erfreulich. Wenn auch in den erwähnten Fällen der Zusammenhang zwischen Bestrahlung und Tod nicht nachzuweisen ist, so erfordert doch die schwerste Schädigung, die keineswegs ausgeschlossen ist, unsere Beachtung.

Herr Moser-Zittau weist auch auf die Wichtigkeit hin, bei Röntgentherapien regelmäßige Untersuchungen des Harns und des Herzens vorzunehmen.

Herr Hahn-Hamburg hat unter einer Statistik von 2608 Fällen, die ihm von einer großen Anzahl von Röntgentherapeuten zur Verfügung gestellt sind, keinen Beweis über Todesfälle bekommen, die etwa auf die Röntgenbehandlung zurückgeführt werden könnten.

VIII.

Nachmittags 3 Uhr.

IV. Medizinische Sitzung.

63. Herr **Hennecart**-Sedan: **Nécessité d'une législation spéciale pour les Rayons Röntgen.**

Si les Rayons Röntgen ont une action indéniable et d'ailleurs indéniée sur la peau, cette action ne reste pas limitée aux tissus superficiels. Divers organes profonds subissent sous l'influence de ces Rayons des modifications plus ou moins considérables: parmi ces organes internes, les glandes génitales mâles et femelles sont particulièrement sensibles.

Ce sont Albers-Schönberg et Frieben, qui les premiers (*Münchener Medizinische Wochenschrift 1904*) attirèrent sur ce point l'attention des physiologistes et des médecins. Ils soumirent pendant quelques séances des cobayes mâles aux Rayons X. Aucune röntgenodermite ne s'ensuivit, ce qui montre que la quantité et la qualité des Rayons absorbés furent en resumé modérées. Or en plaçant ces cobayes mâles en contact avec des cobayes femelles, d'ailleurs bien portantes, aucune de ces dernières ne devint pleine, bien que les mâles eussent conservé leur faculté de copulation. Il s'était donc produit, sous l'influence des Rayons, une modification du sperme, que d'ailleurs vint demontrer l'autopsie.

En effet, chez ces cobayes on trouva le sperme complètement dépourvu de spermatozoïdes. De plus, les testicules étaient très atrophiés: leur volume avait diminué de moitié dans la plupart des cas; chez certains, il était même réduit des $^2/_3$. Enfin l'examen histologique montra que les cellules qui forment la paroi interne des tubes seminifères avait disparu et que des cellules rétractées, remplies de protoplasma en voie de dégénerescence s'étaient substituées à elles. Il y avait absence de spermatoblastes et aucun signe de spermatogénèse.

— Le 15 Janvier 1905, Tilden Brown présenta à la section des maladies génito-urinaires de l'Académie Médecine de New York une série d'observations concernant la situation actuelle des médecins et des malades soumis aux Rayons X (*Medical News, Fevrier 1905*). «Les hommes, par leur simple présence au voisinage de Rayons X au hazard soit d'une röntgenographie, soit d'une röntgenothérapie, deviennent stériles pour un temps jusqu'à présent indéterminé. Dans ces derniers temps, dix individus qui ont consacré plus ou moins de temps à la röntgenologie durant ces trois dernières années et dont aucun n'avait eu de maladie vénérienne ou traumatique ont été reconnus d'azoospermie complète. Aucun deux n'est cependant conscient d'une modification de la puissance génitale.»

Ces observations sont probablement les premières publiées sur des cas constatés chez l'homme; elles confirment les expériences faites sur les animaux et montrent pour les röntgenologistes la nécessité de se protéger par des appareils spéciaux, qui existent d'ailleurs déjà.

Depuis, le Professeur Bergonié, de Bordeaux (société de Biologie de Paris et archives médicales d'électricité Janvier 1905), a montré que, même au bout d'un certain temps d'exposition aux Rayons X, les spermatozoïdes contenus dans du sperme isolé n'étaient en quoi que ce soit modifiés.

Il parait donc actuellement bien acquis, que les Rayons Röntgen n'ont d'action que sur les cellules des tubes seminifères et que c'est par cette influence et non par un effet direct sur les spermatozoïdes que le sperme devient infécond. Pareil fait n'a d'ailleurs rien de surprenant: les Rayons Röntgen ne modifiant pas sensiblement non plus des cultures de bactéries.

En résumé: il est à l'heure présente démontré que chez les animaux et en particulier chez l'homme, il est possible de produire par les Rayons Röntgen une diminution plus ou moins momentanée, sinon une suppression complète du pouvoir de reproduction. Les cobayes conservent, malgré cette suppression la faculté de copulation. Chez l'homme, les observations de Tilden Brown montrent qu'il en est de même.

— Pour les organes génitaux femmelles, pour l'ovaire, les modifications signalées sont les mêmes que pour le testicule.

Les 15 Janvier 1905, le Dr. Halbstädter, assistant du Professeur Neisser à Breslau, a publié sous sa direction, dans la *Medizinische klinische Wochenschrift* des observations sur l'atrophie de l'ovaire,

non moins intéressants que celles de Albers-Schönberg et Frieben sur l'atrophie des testicules. Dans une première série, il exposa un des deux ovaires de lapines à l'action des Rayons, en laissant l'autre intact au moyen d'une plaque de plomb et à l'autopsie, au bout de plusieurs séances, il constata de l'atrophie de l'ovaire exposé aux Rayons, en même temps que des modifications considérables du tissu en particulier des follicules de Graaf. Les ovaires mis à l'abri des Rayons étaient absolument sains.

Dans une 2e série, il commença par faire une laparotomie exploratrice et vérifia l'intégrité des ovaires soumis par la suite aux Rayons Röntgen. Ces expériences furent absolument confirmatives des premières; en quinze jours les follicules de Graaf avaient disparu.

Halbstädter ne dit pas toutefois si la disparition était définitive ou simplement momentanée; mais il a remarqué que les ovaires paraissent plus sensibles aux effets des Rayons Röntgen que l'épiderme abdominal et qu'en comparaison avec les lapins mâles, les modifications de dégénérescence sont plus rapides et nécessitent des expositions moins longues.

Ce fait aurait une très grande importance s'il en était de même chez la femme.

Enfin le 27 Fevrier 1905, Foveau de Courmelles, dans une communication à l'Académie des sciences, a observé qu'en traitant des fibromes utérins par la röntgenothérapie, les règles s'espaçaient de plus en plus pour finir par disparaître; pour lui ce fait s'explique par l'atrophie des ovaires qui se trouvaient aussi soumis à l'action des Rayons Röntgen. De plus les fibromes ont diminué de volume.

D'après les observations et les expériences qui viennent d'être citées, il n'est pas téméraire de croire que la thérapeutique va bénéficier d'un nouveau procédé pour amener l'amélioration, sinon la résolution de certaines affections en relations plus ou moins directes avec les glandes génitales. Dans les cas de Foveau de Courmelles, est-ce bien primitivement sur la tumeur fibreuse que les Rayons X ont agi? Ne serait-ce pas plutôt, d'abord sur les ovaires et secondairement sur le fibrome? La disparition des règles montre que l'ovaire a été touché et il y a là au moins un fait de coincidence, sinon de cause à effet.

N'a t'il pas été indiqué, pour l'hypertrophie de la prostate, chez les malades qui acceptaient la castration, de ne plus pratiquer l'opération sanglante, mais de soumettre les testicules aux Rayons Röntgen, qui ont, outre l'avantage d'éviter la chloroformisation et les chances d'infection toujours possibles, la supériorité de laisser une glande, atrophiée c'est vrai, mais néanmoins existante, ne serait-ce que comme effet moral?

Assurément, la technique n'est pas encore définitivement établie, mais elle pourra probablement l'être dans quelques mois, et c'est précisement avant qu'elle le soit que les observations que j'ai l'honneur de présenter au Congrès sont peut-être de quelque utilité.

Supposons en effet la technique établie. Que va-t-il se produire? C'est que certaines femmes, d'ailleurs très bien portantes, vont désirer, par ce moyen simple et inoffensif, se débarasser de leurs ovaires, cause de ce qu'elles considèrent comme une des plus lourdes charges de leur sexe. En effet si pour beaucoup, la maternité est un honneur, et le devoir de créer une famille, une de leurs plus grandes obligations morales, particulièrement envers leur patrie, — d'autres au contraire, envisageant tout le principe de liberté, et jugeant de plus que les impôts fiscaux de certains pays, frappent au fond les familles proportionellement, et même quelquefois progressivement au nombre de leurs membres, tandis qu'ils sont réduits au minimum pour les célibataires, estiment que l'intérêt bien entendu de leurs enfants est que ces enfants soient peu nombreux, quand ce n'est pas le moins nombreux possible.

Ce n'est ici ni le lieu ni le moment de discuter si les impôts sont bien ou mal établis; mais ce qui est important c'est de savoir si les gouvernements doivent encourager de pareilles idées. Personne n'oserait, je crois, le soutenir. N'est-ce pas un de leurs devoirs les plus essentiels de favoriser tout ce qui peut contribuer à la richesse de leur pays, au développement de sa population? Le pouvoir législatif ne doit-il pas non seulement le favoriser mais aussi combattre les pratiques qui tendraient à l'arrêter? N'existe-t-il pas, dans toutes les législations, en particulier dans la législation française des peines très sevères contre l'avortement? Art. 317 du Code Pénal.[1])

---

[1]) Art 317. ... Quiconque par aliments, breuvages, médicaments, violence ou tout autre moyen aura procuré l'avortement d'une femme enceinte, soit qu'elle y ait consentés ou non, sera puni de la reclusion. — La même peine sera prononcée contre la femme qui se sera procuré l'avortement à elle-même, ou qui aura consenti à faire usage des moyens à elle indiqués ou administrés à cet effet si l'avorte-

Jusqu'ici la question de l'arrêt de développement de la population par la suppression de la fonction ovarique ne s'est pas posée, au moins sérieusement, parce que les femmes qui avaient le désir d'éviter sûrement la maternité étaient retenues par la crainte d'une opération qu'elles ne pouvaient d'ailleurs pratiquer elles-mêmes, qui ne pouvait-être effectuée par un médecin ou chirurgien complaisant, et qu'enfin et surtout cette opération est particulièrement grave et qu'elles savaient qu'elles y risquaient la vie. Mais actuellement que l'on va avoir, que l'on a sous la main un procédé simple et inoffensif, ne va-t-on pas l'employer? Et, existe-t-il dans la législation, un texte qui le condamne à l'avance?

D'après les recherches auxquelles je me suis livré dans la législation française aussi bien que dans la plupart des législations étrangères, les pouvoirs publics me paraissent absolument désarmés.

Je me bornerai ici à ce qui a trait à la législation française. Je suppose le cas suivant; qui serait le plus commun. Une femme saine est soumise sur sa demande ou sur son consentement, à l'action des Rayons Röntgen dans le but de supprimer sa fonction de reproduction. Il ne s'en suit aucun accident (röntgenodermite). Elle devient à jamais stérile. Cette femme, le ou les opérateurs (médecins ou non-médecins) sont ils possibles d'une peine quelconque?

Dans la législation actuelle, je ne le crois pas.

En effet, en vertu de quel article seraient ils poursuivis? Il y a bien l'article 316 sur la castration ainsi conçu: «Toute personne coupable du crime de castration, subira la peine des travaux forcés à perpétuité. — Si la mort en est résulté avant l'expiration des quarante jours qui auront suivi le crime, le coupable subira la peine de mort.» Je ne discute même pas la question de savoir si comme certain auteur Morén, entr'autres l'ont soutenu, la castration elle-même ne doit comprendre dans sa définition que l'ablation des organes virils, à l'exclusion complète des organes géniteaux de la femme; ni si, par définition encore, la castration n'est pas une ablation, une amputation et non une atrophie.

Cet article n'est pas applicable dans le cas qui nous occupe par ce qu'il ne concerne que le cas où la castration est commise avec violence. Le chapitre du code où cet article est intercalé: «crimes et délits contre les personnes», la section de cet article, intitulée: «Meurtres et autres crimes capitaux; menaces d'attentats contre les personnes», le prouvent surabondamment. De plus la doctrine, la Jurisprudence sont absolument constantes. Briand et Chaudé l'expriment en termes formels: «la castration opérée sur soi-même n'est pas plus punie que tout autre mutilation volontaire, a moins que l'on ait eu pour but de se soustraire au service militaire.» Tous les auteurs de médecine légale sont du même avis.

Les articles 319, 320 et 317[1]) (3e §) ne sont pas non plus applicables. Les art. 319 et 320 ne le seraient que si d'une part il y avait eu maladresse, imprudence, inattention, négligence ou inobservation des réglements (art. 319), — ou défaut d'adresse ou de précaution de l'opérateur (médecin ou non) et d'autre part mort (art. 319) ou blessures ou coups (art. 320).

Même dans les cas, où à la suite de l'application des Rayons Röntgen, apparaîtraient des accidents de röntgenodermite, il faudrait montrer d'abord qu'ils fussent dûs à l'exposition

---

ment s'en est suivi. Les médecins, chirurgiens et autres officiers de santé, ainsi que les pharmaciens qui auront indiqué ou administré ces moyens, seront condamnés à la peine des travaux forcés à temps, dans le cas où l'avortement aurait eu lien. —

[1]) Art. 319. Quiconque par maladresse, imprudence, inattention, négligence ou inobservations des réglements aura commis involontairement un homicide ou en aura été involontairement la cause, sera puni d'un emprisonnement de 3 mois à 2 ans et d'une amende de cinquante francs à six cents francs.

Art. 320. S'il n'est résulté du défaut d'adresse ou de précaution que des blessures ou coups, le coupable sera puni de six jours à deux mois d'emprisonnement et d'une amende de seize francs à cent francs ou de l'une des deux peines seulement.

Art. 317 (§ 3). Celui qui aura occasionné à autrui une maladie ou une incapacité de travail personnel, en administrant volontairement, de quelque manière que ce soit, des substances qui, sans être de nature à donner la mort, sont nuisibles à la santé, sera puni d'un emprisonnement de un mois à cinq ans. Si la maladie ou incapacité de travail a duré plus de 20 jours, la peine sera celle de la réclusion.

aux Rayons d'une part; mais cela ne suffirait pas, il serait nécessaire aussi que le ministère public prouvât un défaut d'adrese ou de précaution de l'opérateur (art. 320). Et, la technique établie, dans combien de cas verra-t-on de röntgenodermites? Très peu, probablement.

Il y a lieu enfin de faire ici la même remarque que plus haut a propos de l'art. 316: à savoir que la loi vise ici les cas où la personne n'est pas consentante, ce qui n'est pas celui qui nous occupe. Même reflexion pour l'art. 317 (§ 3), si tant est qu'il n'y eut pas là une interprétation abusive de texte.

Tels sont les seuls articles du Code Pénal qui pourraient se rattacher à la question; — je crois avoir montré qu'il est impossible de les appliquer.

Il en est de même pour le code civil. Le fait d'avoir demandé l'exposition aux Rayons ou d'y avoir consenti en connaissance de cause interdit à la femme, si le résultat voulu est obtenu sans accidents, à réclamer quoique ce soit à l'opérateur. Les l'art. 1382 et 1384[1]) ne sauraient donc trouver ici leur place.

Jusqu'ici, il n'a été question que de l'opérateur médecin ou non médecin. Celui qui non muni de diplôme de docteur en médecine rendrait par les Rayons Röntgen les ovaires stériles, commettrait-il au moins le délit d'exercice illégal de la médecine et pourrait-il être poursuivi pour ce fait? Non.

Que nous dit l'art. 16 de la loi fondamendale sur l'exercice de la médecine du 30 Novembre 1902? C'est que pour être coupable du délit d'exercice illégal de la médecine il faut se livrer habituellement ou par une direction suivie, au traitement de maladies ou d'affections chirurgicales. Or la femme en question n'est atteinte ni de maladies ni d'affections chirurgicales, puisque, à priori, elle est bien portante.

Au surplus, même en laissant de côté ceux qui n'étant pas médecins, se chargeraient habituellement de cette opération et en feraient un métier, si l'opérateur n'était pas médecin et qu'il ne rendît les ovaires stériles que par une seule séance et sur une même personne (par exemple un mari qui opérerait sur sa femme), il est certain qu'il ne pourrait être poursuivi et cela pour une double raison:

La première, notée plus haut, qu'il ne s'agit ni de maladies ni d'affections chirurgicales, prévues par l'art. 16.

La seconde, c'est que cet article exige pour l'exercice illégal de la médecine que le délinquant s'y soit livré habituellement. Or, dans l'espèce proposée, il n'y aurait pas de pratique habituelle, mais un fait unique et accidentel.

Par conséquent, dans la législation française actuelle, impunité complète pour le sujet et pour l'opérateur, qu'il soit médecin ou non. Il en est de même pour les autres Pays, au moins la plupart, car je n'ai pu me procurer les textes exacts de certaines législations étrangères.

Une telle situation peut elle subsister? Peut-on admettre que la loi, par son silence (et l'on sait que toutes les lois pénales doivent être interprêtées restrictivement, que tout ce qui n'est pas défendu est permis) ne paraisse encourager des faits aussi graves pour la dépopulation de chaque pays? Et c'est justement dans ce Congrès, où se trouvent réunis tant de savants étrangers, que j'ai voulu soumettre le cas, afin qu'il soit possible, le cas échéant, d'obtenir entre les pouvoirs législatifs de chaque nation, une sorte d'entente, sanctionné par un texte de loi, qui empêcherait de permettre là ce qui serait défendu ailleurs.

Pour moi, le danger social réside surtout en ce que les Rayons Röntgen peuvent être maniés par des non-médecins; car les médecins ne prêteront pas la main à des pratiques aussi immorales. Le souci de notre dignité professionelle et de notre bon renom auprès de la clientèle est un frein suffisamment puissant. Je crois cependant que la loi doit être générale si elle s'applique à des sujets sains. L'honneur de notre corporation n'en souffrira pas, au contraire.

---

[1]) Art. 1382 (C. Civil). Tout fait quelconque de l'homme qui cause à autrui un dommage oblige celui par la faute duquel il est arrivé, à le réparer.

Art. 1383. Chacun est responsable du dommage qu'il a causé non seulement par son fait mais par son imprudence.

Je le répète, ce qui est à craindre, c'est qu'en dehors des médecins, il se trouve des individus qui profitant de l'impunité que leur donnent les lois actuelles ne créent des établissements, où se pratiquera, même ouvertement, le moyen de rendre les femmes stériles à jamais. Et qui pourrait assurer que certains de ces établissements ne fassent une fortune des plus rapides? N'attendons pas qu'ils soient créés. Ce n'est pas quand le mal sera fait qu'il sera temps d'entervenir. A mon avis, la peine appliquée devrait être assez forte; elle devrait être criminelle et non correctionnelle et appliquée à l'opérateur et au sujet. C'est d'ailleurs ce qui existe pour l'avortement (art. 316) voir plus haut.

Pour l'opérateur, les principes du droit actuel ne s'opposent en aucune façon à ce qu'il soit puni. A l'heure présente, celui qui donne la mort à quelqu'un, de son consentement, sur son ordre ou sa prière, est bien puni des peines de meurtre ou d'assassinat; — de même celui qui de son consentement, sur l'ordre ou la prière d'une femme, la priverait de son pouvoir de reproduction.

Pour le sujet lui-même, on pourrait peut-être objecter qu'il serait étrange que dans la législation actuelle au moins, celui qui aurait tenté de se suicider n'encourût aucune peine, tandis que la femme qui aurait commis un acte moins grave au point de vue du résultat, en se faisant rendre les organes génitaux stériles, fut punie d'une peine très sévère, car en ce qui concerne la tentative de suicide, son impunité résulte fatalement de l'impunité matériellement forcée du suicide accompli. De plus, celui qui attente à sa vie, n'a souvent pas la liberté d'esprit et la maîtrise de soi-même qui peuvent entraîner la culpabilité au point de vue moral, et l'art. 64[1]) du Code Pénal déclare que celui qui agi dans un moment où il n'était pas libre de lui même n'est passible d'acune peine.

Je ne veux pas retenir plus longtemps votre attention sur ce sujet, plus important en pratique que ce qui concerne la stérilité de l'homme.

Etant donné la possibilité de la stérilité des ovaires par les Rayons Röntgen, et son importance au point de la population, je me permets de sous demander de décider la nomination d'une commission composée de représentants de différents pays pour étudier la question, commission qui pourrait présenter un rapport au prochain congrès et d'ici là, le cas écheant, attirer l'attention des pouvoirs publics sur l'insuffisance de la législation actuelle.

Enfin, pour terminer, je crois aussi que d'une façon générale il n'y a que des médecins qui devraient pouvoir employer les Rayons Röntgen chez l'homme. En dehors du cas spécial qui fait l'objet de cette étude, la possibilité d'accidents de röntgenodermite, devrait, à elle seule, en faire interdire l'usage par des personnes qui ne seraient pas en possession du diplôme de Docteur-en-Médecine.

---

64. Herr **Ehrenfried**-Berlin: **Zur Kasuistik der Transpositio viscerum omnium.**

Meine Herren! Das vorliegende Röntgendiapositiv stellt das Brustbild eines jetzt 20jährigen, gesunden, überaus kräftig entwickelten Mannes mit einer vollkommenen Verlagerung der gesamten inneren Organe dar. Die vollständige Umdrehung der seitlichen Lage der Eingeweide, die Transpositio viscerum lateralis dürfte nicht gar so selten sein, wie man vielleicht anzunehmen geneigt ist. Die Fälle kommen eben nicht zur Diagnose, weil diese abnorme Lagerung zu einer Funktionsstörung nicht zu führen braucht. Es handelt sich hierbei nicht um eine mechanische Verschiebung, sondern um eine vollständige Umformung, die darauf beruhen soll, daß der Embryo in gewissem Entwicklungsstadium durch eine Drehung nicht seine linke, sondern seine rechte Seite dem Dotter zukehrt.

Nun mag es noch so interessant sein, dieses Wunder der Natur wieder einmal an einem lebenden Menschen zu konstatieren: weder die Wissenschaft noch die Praxis konnten

[1]) Art. 64. Il n'y a ni crime ni délit lorsque le prevenu était en état de démence au temps de l'action ou lorsqu'il a été contraint par une force à laquelle il n'a pas pu resister.

bis jetzt aus diesen Fällen irgend welchen nennenswerten Nutzen ziehen. Mit der konstatierten Tatsache behalten diese Fälle nur noch eben Vorstellungsinteresse.

Von ganz besonderer Wichtigkeit ist es daher, festzustellen, daß es die Röntgenstrahlen sind, denen es vorbehalten bleiben sollte, wie überall, so auch in dieser Frage etwas mehr Licht zu schaffen.

Wie ich schon oben erwähnt habe, betrifft der vorliegende Fall einen jetzt 20 jährigen Schüler der Kgl. Baugewerksschule in Hildesheim, und beobachtete ich seinen Zustand bereits seit 12 Jahren. Dem Entgegenkommen des besseren Kreisen angehörenden jungen Mannes habe ich es zu verdanken, daß derselbe heute hier erschienen ist.

Vor 12 Jahren bekam ich den damals 8 jährigen Knaben wegen einer akuten Myringitis in Behandlung. Der ängstliche und über Schmerzen im Ohr klagende Junge legte wiederholt die Hand auf die rechte Brustseite mit den Worten: „Ach, ich habe solches Herzklopfen.“ Auf meine Frage, wo er Herzklopfen habe, zeigte der Knabe immer auf die rechte Seite. Ich schöpfte nun Verdacht auf ein vitium cordis, unterzog den Jungen einer eingehenden körperlichen Untersuchung mit dem überraschenden Resultat einer vollkommenen Verlagerung sämtlicher innerer Organe. So hat, wie Sie sehen, nur der Zufall zu der interessanten Diagnose geführt.

In der Folgezeit entwickelte sich der Junge geistig und körperlich außerordentlich gut, und alle Anzeichen sprachen für eine vollkommen normale Konstitution. Mein Wunsch, ein Röntgenogramm herzustellen, scheiterte an der Abneigung der Familie, unnötige Versuche zu machen, der junge Mann wollte selbst unter keiner Bedingung für einen sogenannten interessanten Fall gelten.

Erst jetzt, als der Zeitpunkt der Ableistung der Militärpflicht herantrat, gelang es mir, die Durchleuchtung durchzusetzen, da ich während der ganzen Reihe der Jahre den Gedanken nicht los wurde, die Röntgenoskopie könnte doch noch etwas Abnormes ans Licht bringen.

Die Durchleuchtung zeitigte auch geradezu überraschende Resultate:

Demonstration.

Ich möchte zunächst bemerken, daß bei der Aufnahme die Platte der Brust aufgelegen hat. Wir sehen also das Bild so, als ob wir den Herrn von hinten beobachteten. Was auf dem Bilde rechts und links ist, ist auch in Wirklichkeit rechts und links. Sie sehen also auf den ersten Blick, daß das Herz in vollkommen normaler Stellung, aber in der rechten Brusthälfte liegt, die Herzspitze ist normal nach rechts gerichtet. So weit wäre also alles normal. Gewisse Anhaltspunkte im Bilde sprechen aber doch dafür, daß das Herz vergrößert ist, selbst wenn man den geradezu athletischen Bau des jungen Mannes berücksichtigt. (Sie haben ja, meine Herren, den jungen blühenden Menschen gesehen.)

Weiter hat die Durchleuchtung hier zu beiden Seiten der Wirbelsäule Schattenbilder gezeigt — und zwar links bedeutend stärker ausgeprägt als rechts —. Bilder, welche lebhaft an die schönen Demonstrationen von Herrn Köhler am Montag erinnern. Sie sind als Lungenhilus aufzufassen, und zwar spricht ihre außerordentliche Deutlichkeit besonders links dafür, daß es sich hier um vergrößerte Bronchialdrüsen, eventuell mit Verkalkung, handelt. Auch sehen wir am obersten Ende des linken Schattenbildes in der Höhe der vierten Rippe außerordentlich scharf einen runden, haselnußgroßen Tumor. An der Einkerbung hier ist deutlich die Grenze zwischen dem linken Ventrikel und Vorhof zu sehen. Die hellen Stellen hier im Bereich des linken Ventrikels deuten die Ventrikelhöhle an.

Der bei normaler Lage von rechts nach links abfallende Schatten, welcher durch die Leber und das Zwerchfell gebildet wird, hat hier die umgekehrte Gestalt. Man sieht also die Leber links gegen die Lunge aufsteigen, während der Schatten nach rechts abfällt. Es ist damit durch die Röntgenoskopie auch zweifellos der situs inversus der Leber erwiesen.

Bei der Kürze der Zeit kann ich auf manche weitere interessante Beobachtung hier nicht eingehen.

Nun, meine Herren, was hat hier nicht alles die Röntgenoskopie für die Wissenschaft, für die Praxis, ja sogar für die soziale Stellung des Mannes geleistet. Der seltsame Befund von Bronchialdrüsen bei einem, von Gesundheit strotzenden, fast athletisch gebauten Menschen, veranlaßte mich, den jungen Mann immer wieder zu beobachten und zu untersuchen. Sein Puls ist dauernd regelmäßig und kräftig und beträgt 60 bis 70 Schläge in der Minute. Physikalisch sind seine Lungen intakt. Und nun entdeckte ich erst nach mehrtägiger wiederholter Beobachtung, daß es sich um einen ganz abnormen Atemtypus

handelt. Die Atmung ist zwar regelmäßig, aber ganz auffallend oberflächlich und beschleunigt. Sie beträgt selbst in horizontaler Ruhelage bis 30 Atemzüge in der Minute. Durch zahlreiche, wiederholte Kontrollversuche ist dieses Phänomen zweifellos festgestellt. Inwiefern etwa der Vagus oder eine andere Ursache das Phänomen bedingt, muß weiteren Untersuchungen vorbehalten bleiben.

Meine Herren, der vorliegende Fall zeigt, daß solche Zustände nicht nur deshalb zur Diagnose nicht kommen, weil sie keine Funktionsstörung bedingen, sondern daß sie auch mit erheblicher Funktionsstörung nicht diagnostiziert werden, wofern die Störung subjektiv dem Patienten nicht zum Bewußtsein kommt.

---

65. Herr **Schürmayer**-Berlin: **Die normale und pathologische Zwerchfellbewegung im Röntgenbild.**[1])

Die in der Literatur vorhandenen Beobachtungen über dieses Thema berücksichtigen zumeist jene Zustände und Vorgänge am Zwerchfelle, die von Erkrankungen des Brustraumes und seiner Organe bedingt sind. Die nachstehend kurz skizzierten Darlegungen setzen die Kenntnis der erstgenannten voraus, beschäftigen sich aber ausschließlich mit den normalen und jenen pathologischen Vorgängen und Erscheinungen am Zwerchfelle, wie sie durch Erkrankungen, Volumsänderungen und Verlagerungen der angrenzenden Abdominalorgane bedingt sind.

Die Technik lehnt sich an jene Holzknechts an, wobei diejenigen Änderungen und Erweiterungen eingeführt wurden, die nötig sind, um ein tägliches Arbeiten zum Zwecke der Diagnose zu ermöglichen. Dies gilt vor allem in bezug auf Schutz des Objekts und des Beobachters, Vereinfachung der Neben- und Hilfsapparate usw. Ein Hauptaugenmerk ist auf die Möglichkeit der Anpassung verschiedener Röhrenqualitäten im Rahmen jeder Einzelbeobachtung gelegt durch Verwendung des Pachytrops am Schaltbrett.

Denn die Anpassung der Röhrenqualität an die Einzelverhältnisse, der Wechsel derselben im Rahmen einer Einzeldurchleuchtung ist eine wichtige Vorbedingung, will man alle Einzelheiten des Gesamtbildes genau differenzieren, ferner durch das Auftreten von Halbschatten bedingte Unklarheiten und Irrtümer beseitigen und umgehen.

Da es sich darum handelt, „Bewegungsvorgänge" zu studieren, so trat die Röntgenographie in den Hintergrund; ihr fehlt das allein charakteristische „transitorische Moment", da man am Bilde nicht sehen kann, was voraufging bzw. folgte. Durch Kombination einzelner Aufzeichnungen auf dem Schirme wurden daher „schematische Bilder" gewonnen, deren Einzelphasen durch das objektiv beweisende Röntgenogramm allerdings festgelegt sind.

Um normale und pathologische Verhältnisse recht deutlich zu machen, sind bei der normal Röntgenoskopie extremste Stellungen, andererseits pathognomische Etappen bevorzugt worden, zumeist am stehenden Patienten.

1. Zur normalen Zwerchfellbewegung.

Durch Kombination der Durchleuchtungsbilder gewonnen, in den vier, seitens Holzknecht angegebenen Radien, bzw. der hieraus entstehenden 8 Einzelbildern läßt sich über die normale Zwerchfellstellung bzw. Zwerchfellbewegung bei der Atmung folgendes sagen:

1. Eine zahlenmäßig fixierte Bewegungsbreite hat nur wenig positiven Wert, da die Bewegungsbreite in Beziehung zu den anatomischen Thoraxverhältnissen steht.

2. Dagegen ist die Bewegungsbreite und deren Abänderung auf die Rippen zu beziehen, bzw. nach Rippen und Zwischenrippenräumen zu charakterisieren.

Im allgemeinen verläuft die maximale Exkursion des Zwerchfells bei Gesunden so, daß bei höchster Exspiration dessen Kuppe hinaufreicht in eine Ebene, die durch beide vierte Rippen bzw. deren Interkostalräume gelegt ist, und zwar durch deren Schnittpunkte mit der

[1]) Eine übersichtliche Gesamtdarstellung mit Abbildungen wird andererorts gegeben.

Mamillarlinie. Bei höchster Inspiration senkt sich die Zwerchfellkuppe bis zur gleichnamigen Ebene, gelegt durch die siebenten Rippen, bzw. durch deren Interkostalraum. Je nach Größe des Individuums, Vitalkapazität, Berufsart usw., aber auch je nach dem Füllungszustande von Magen und Därmen, sei es mit festen Massen oder Gasen, werden diese Werte abgeändert.

Im allgemeinen schwankt die respiratorische Differenz zwischen 5—10, ja bis zu 15 cm.

Niemals jedoch kommt am lebenden Gesunden jene extremste Exspirationsstellung vor, die wir auf Grund unserer Leichenbefunde heute in unsere Schemata aufgenommen haben.

Dies gilt sowohl in bezug auf den Hochstand der Zwerchfellkuppe an sich, als in bezug auf den hinteren, beim stehenden Menschen abschüssigen Teil des Zwerchfells.

Was die Konfiguration betrifft, so fehlt am Rippenteil beim Lebenden fast stets die nach oben hin konkave, seichte Exkavation des Centrum tendineum, ist bzw. höchstens angedeutet. Die Pars lumbalis fällt sodann nach hinten sachte ab, hat niemals jedoch die Form eines Halbkreises mit einem mehr horizontalen und einem zu diesem fast rechtwinklig stehenden vertikalen Schenkel; diese „Leichenstellung" wird nur durch das völlige Verschwinden des Tonus der Zwerchfellmuskeln möglich.

Die maximalste Inspirationsstellung erzeugt in keinem Falle beim lebenden Gesunden einen ebenen, flächenhaften Verlauf der Zwerchfellkuppe; vielmehr bleibt ein nach unten konkaver Bogen bestehen. (Ansicht von vorne!)

Dabei ist die Insertion des Herzbeutels mehr oder minder als helles Band sichtbar, rechts und links entstehen je ein einspringender Winkel.

Die Zwerchfellbewegung geht in der Weise vor sich, daß auch das Centrum tendineum an der Exkursion Anteil nimmt; entweder sieht man, von höchster Exspirationsstellung ausgehend, eine völlig parallele Verschiebung der Zwerchfellkuppe zur ersteren Stellung, oder aber das Zentrum bleibt etwas zurück, die Außenteile — seitliche Pars costalis — rücken weiter nach unten, es tritt der Charakter einer ausgesprochenen „flügelförmigen" Bewegung hervor. (Ansicht von vorne!)

Im postero-anterioren Durchschnitt gesehen, vollzieht sich folgendes: Viel deutlicher, als wir es anzunehmen gesonnen sind, zeigt sich die große Differenz in der Höhe des Ansatzes der Pars sternalis bzw. der Pars lumbalis, so daß der phreniko-costale Winkel bedeutend höher steht, als der phreniko-lumbale.

Dies bedeutet für die Atembewegung ein wichtiges Moment schon aus statisch-mechanischen Gründen; hiezu kommt noch die anatomisch-physiologische Tatsache, daß die Pars lumbalis — vertebralis — an Stärke der Muskelbündel der Pars xyphoidea und vorderen Pars costalis weit überlegen ist.

An einem — ideal gedachten — Bogen mit ungleich hochstehenden Insertionspunkten, wird also im hinteren — lumbalen — Teile eine größere Kraft entfaltet, als im vorderen — xyphoiden. Kontrahiert sich nun dieser Bogen, dann wird die Richtungskomponente auch nicht in die Sagittalachse des Körpers fallen können! Und dem ist in der Tat so; die mittlere Richtungskomponente würde, als Pfeil gedacht, etwa in der Nabelgegend aus dem Körper heraustreten.

Da nun Magen und vor allem Leber — bei Andeutung einer geringen Rotation — dem Zwerchfelldrucke nur in der Sagittalachse des Körpers nachgeben können, so resultiert, hauptsächlich im hinteren vertebralen Teile dieser Organe eine gleitende Bewegung des Zwerchfelles über die Oberfläche dieser Organe.

Diese gleitende Bewegung des Zwerchfelles wird noch dadurch verstärkt, daß diese Zwerchfellbewegung in der Weise verläuft, daß nicht eine bestimmte Partie den Kuppenteil bildet; es folgen vielmehr der Reihe nach zwar mehr sternalwärts gelegene Zonen aufeinander. bzw. durchwandern die Kuppenregion, gerade so, wie die entsprechenden Teile eines über eine Rolle gleitenden Seiles, bzw. Tuches.

Aus dieser Bewegungsweise der beiderseitigen Flächen ergeben sich eine Reihe von

Momenten, die für die Pathologie der Zwerchfellatmung von größerer Bedeutung sind, worüber ich auf dem Balneologenkongreß in Aachen 1904 schon berichtete.[1])

2. Zur Pathologie der Zwerchfellbewegung.

Bezüglich der Beurteilung des statischen Gleichgewichtes bzw. der Spannungsverhältnisse am Zwerchfelle gehen wir von folgenden Tatsachen aus: Was die beiden Zwerchfellseiten — Vorderansicht — betrifft, so ist die Exkavation der rechten Hälfte, d. h. der Leberseite, eine etwas größere. Dies trifft aber normalerweise nicht in der Ausdehnung zu, wie wir nach Leichenbefunden anzunehmen geneigt sind. Denn die Differenz zwischen der rechten Zwerchfellexkavation und der linken — Leberseite gegen Magenseite — beträgt durchschnittlich nur eine Rippenbreite, bzw. Interkostalraumbreite.

Auch steht normalerweise der äußere—obere Bogen dieses Gewölbes auf der Leberseite keineswegs so ausgebuchtet hoch, wie an der Leiche.

Im lumbalen Zwerchfellteile sehen wir, vor allem bei maximaler Inspirationsstellung — Durchleuchtung von hinten und quer — den seitens zweier Zwerchfellschenkel ausgeübten Zug auf das sonst flächenhaft erscheinende Zwerchfell; diese Schenkelbildung kann so weitgehend sein, daß — Durchleuchtung quer — der Herzschatten über einer, durch zwei gegen sich konkave Bogen gebildeten kegelförmigen Vertiefung zu schweben scheint.

Diese Spannungsnorm wird nun vielfach durch pathologische Prozesse an den Abdominalorganen abgeändert; d. h. die normale, aus normalen Verhältnissen hervorgehende und durch sie bedingte respiratorische Zwerchfellbewegung erfährt dadurch eine Abänderung.

Das Nächstliegende ist der Meteorismus des Magens, bzw. die Ektasia vertriculi; wie schon durch die Perkussion nachweisbar, steht die linke Zwerchfellkuppe hierbei zumeist höher als normal.

Der elastische Widerstand seitens des gasegefüllten Magens ändert nun aber auch die Zwerchfellbewegung ganz charakteristisch ab; bei nicht zu starkem Drucke der Gase wird die linke Hälfte des Zwerchfelles bei forcierter Atmung noch mehr oder minder noch nach abwärts verschoben; man sieht aber an dieser Bewegung jedoch sofort, daß hohe Widerstände zu überwinden sind, denn sie geht sehr träge vor sich. Ist das mögliche Maximum der Verschiebung erreicht, dann schnellt das Zwerchfell auf der linken Seite — vordere Ansicht — wie mit einem Rucke wieder nach oben.

Bei gesunder Leber zeigt sich damit eine inkoordinierte Bewegung der beiden Zwerchfellhälften. Die Leberseite steigt rascher nach abwärts, ganz gleichmäßig in bezug auf Tempo, und kehrt ebenso langsam und gleichmäßig in die Exspirationsstellung zurück.

Liegt starker Meteorismus des Colon — transversum — vor, dann sind Magen und Leber in ihrer Abwärtsbewegung behindert, die Rückkehr nach oben erfolgt nun beiderseits (bedingt durch die Elastizität der komprimierten Gase, eingeschlossen in elastischen Medien) gleichsam mit einem Rucke.

Meteorismus des ganzen Leibes, verbunden mit Meteorismus des Magens kann jede Abwärtsbewegung völlig sistieren.

Besteht isolierte Schwellung der Leber, dann rückt in mittlerer Atmungsstellung die rechte Zwerchfellhälfte mehr oder minder weit nach oben, Verhältnisse, auf die ich schon anderenorts hingewiesen habe. Die respiratorische Verschiebung nach unten ist reduziert oder gänzlich sistiert; zumeist kompliziert sich dieser Zustand infolge Druckes der Leber auf die Pars pylorica des Magens mit Ektasie, wodurch eine ganz eigenartige Form der beiderseitigen Bewegungsanomalien resultiert, auf die hier nicht nochmals eingegangen werden soll.

Charakteristisch für die eben beschriebenen, sämtlichen Formen ist die Abänderung

---

[1]) Vgl. „Neue Gesichtspunkte in der Diagnose und Therapie der Cholelithiasis", *Berichte in der Hufelandschen Ges. B. 1904 s. 285 ff.* und *Allgemeine Med. Zentralzeitung, 1904, Nr. 14,* ferner *Deutsche Medizinalzeitung, 1904, Nr. 68.* — Inzwischen ist Vannier-Paris selbstständig zu denselben Schlüssen gelangt und hat in seiner Arbeit „Etude radioscopique de la function respiratoire, Paris 1905, Steinheils Verlag", die Richtigkeit meiner Beobachtung voll und ganz bestätigt.

der mittleren Bewegungskomponente in bezug auf ihre Richtung; diese verläuft nicht, wie oben gezeigt, nabelwärts, vielmehr in der Sagittalrichtung des Körpers.

Höchst charakteristisch sind diejenigen Anomalien der Zwerchfellbewegung und des Zwerchfellstandes, die bei Verlagerung der Niere zu konstatieren sind.

Normalerweise liegen die Nieren in ihrem „Rezessus" so, daß sie von der Bewegung des über ihnen hinziehenden Zwerchfelles, bzw. von dessen Pars lumbalis, bzw. den Schenkeln in ihrer Ruhelage gar nicht beeinträchtigt werden. Die Niere ist daher wenig, oder gar nicht respiratorisch verschiebbar.

Entsprechend ihrer anatomischen Lage am Aussenrande des Psoas muß die Niere, wenn sie nach abwärts sich bewegt, auch zugleich ventralwärts gehen; sie muß sich aber, infolge des Zuges der Gefäße, gleich einem Pendel, um einen mittleren Fixationspunkt bewegen, und mehr oder minder quer zur Längsachse des Körpers zu stehen kommen, wenigstens in den Anfangsstadien ihrer Verlagerung.

Indem nun die Niere nach den genannten Richtungen vordringt, und indem zweifellos die anliegenden Abschnitte des Darmes sich in ihrer Lage entsprechend attachieren, gerät die Niere — wenn auch indirekt — in die Zone der Wirkung des sich bewegenden Zwerchfelles. Sie wird mehr und mehr respiratorisch verschiebbar, aber auch mehr und mehr bei Durchleuchtung sichtbar, besser photographisch differenzierbar, je mehr sie sich, oder ihre unteren Partien (unterer Pol) der vorderen Bauchwand nähern.

Im queren Durchleuchtungsbilde macht sich dies durch eine ganz scharfe Biegung der lumbalen Zwerchfellfläche der betreffenden Seite bemerkbar, die sogar den Charakter eines „Knickes" annehmen kann. Bei Durchleuchtung von hinten erhält dann der laterale Teil der betreffenden Zwerchfellkuppe eine nach oben und außen gehende Exkavation, oder eine winklige „Knickung", je nach dem Grade des Dislokation, ganz abgesehen davon, daß man im Zwerchfellschatten — harte Röhre — einen zweiten Schatten sehen kann, der sich durch seine Form sofort als Niere erkennen läßt.

Erweiterungen des Nierenbeckens (Hydronephrose), Tumoren der Niere, subphrenische Abszesse ändern die normale Zwerchfellbewegung häufig ebenfalls ab; das Nähere ergibt sich aus Lage und Größe des pathologischen Gebildes; selbstredend muß hier das Röntgenogramm, wie allerorts, wo es sich um Differenzierung umschriebener Stellen handelt, die Spezialdiagnose sichern.

Die häufig mit Nephroptose kombinierte Intestinoptose bildet ein sehr dankbares Gebiet für die Durchleuchtungstechnik.

Bei totaler Enteroptose, d. h. bei Senkung des ganzen Darmtraktus infolge Erschlaffens und Nachgebens der Radix Mesenterii bzw. der einzelnen Mesenterien treten noch weitere, sehr charakteristische Erscheinungen auf.

Durchleuchtet man von der Seite, so sieht man, daß der sphärische phrenico-lumbale Winkel zwischen lumbaler Zwerchfellfläche und der Wirbelsäule eine Abänderung erfahren hat.

Der im allgemeinen sehr spitze Winkel, der normalerweise in höchster Exspirationsstellung fast gänzlich obliteriert, behält eine auffallende Größe bei; die Vergrößerung kann bis zu einem halben Rechten betragen.

Man sieht sofort, daß das ganze Gewölbe sich nach unten und nabelwärts gesenkt hat, also, daß eine Enteroptose obwalten muß.

Die bei kompletter Enteroptose mit einbegriffene „Gasteroptose" und „Hepatoptose" läßt sich auch sehr eindeutig bei Durchleuchtung von vorne bestimmen.

Beide Seiten des Zwerchfells oder die eine mehr, stehen, selbst in Exspirationsstellung, ständig tief, gegenüber ihrer normalen Lage; selbst bei höchster Exspirationsstellung kann das Zwerchfellgewölbe, sei es beiderseits, oder auf einer Seite, nur bis zur 6. bis 7. Rippe hinaufsteigen. Es nimmt seine tiefste Stellung im Zustande höchster Einatmung in der Gegend der 9. Rippe, seltener — aus anatomischen Gründen — noch tiefer.

Zumeist jedoch fehlt (von vorne gesehen) überhaupt jede respiratorisehe Verschiebung der Zwerchfellkuppe, die in maximaler Inspirationslage ruhig stehen bleibt.

Vergegenwärtigt man sich im Einzelfalle die aus anatomischen und röntgenologischen Gründen zu erwartende, normale Stellung, bzw. Bewegungsart und Bewegungsbreite, dann wird es nicht schwer fallen, eine richtige Diagnose bzw. Differentialdiagnose zu stellen, auch wenn man nicht das kranke Organ, sondern nur das im anliegenden Zwerchfellteil sieht.

Ich beschränke mich auf vorstehende Andeutungen, um der Röntgenoskopie wieder mehr Anklang zu verschaffen, die in Kürze uns zeigt, was mittels physikalischer Untersuchungsmethoden nur umständlich und mit Zeitverlust, häufig überhaupt gar nicht zu finden ist. Kombiniert mit den üblichen Untersuchungsmethoden ist diese Verfolgung von Bewegungserscheinungen häufig dazu geeignet, uns über gewonnene Röntgenogramme erst richtig aufzuklären, bzw. zur Deutung derselben beizutragen. Mir wenigstens hat diese Technik im Laufe von vielen Jahren stets gute Dienste geleistet.

Diskussion.

Herr Holzknecht-Wien: M. H.! Damit Sie über dieses Thema, auf das Sie nun einmal doch hingelenkt wurden, auch etwas Neues hören, möchte ich mir erlauben, ein interessantes und in mancher Beziehung nicht unwichtiges Urteil aus einer Untersuchung vorzulegen, welche ich eben mit dem bekannten Wiener Respirationspathologen Hofbauer mache. Wenn wir uns auszudenken versuchen, welchen Einfluß die Seitenlage auf das Zwerchfell hat, so kommen wir meist zu der Vorstellung, daß die Zwerchfellhälfte der durch das Aufliegen komprimierten Thoraxseite abgeschwächte Atmung zeigen dürfte. In Wirklichkeit hat z. B. die rechte Seitenlage Hochstand und bedeutend vermehrte Exkursion der rechten Zwerchfellhälfte und Tiefstand und fast aufgehobene Exkursion der linken Zwerchfellhälfte zur Folge. Man atmet daher mit der Zwerchfellhälfte jener Seite, auf der man liegt. Ein gewiß überraschendes Resultat, das sich freilich ganz gut erklären läßt.

Herr Kraft-Straßburg weist auf die Fälle von Herzkrankheiten hin, bei denen durch Nachlaß der Elastizitätsverhältnisse der Organe im Thoraxraum unter der Schwere des Herzens das Zwerchfell als Herzboden, der das Herz trägt, mit zu dienen hat. Unter diesem Einfluß hat der Kranke die Empfindung, nicht „durchatmen" zu können, weil bei einem bestimmten Exkursionsgrad des Zwerchfells dem Herzen gleichsam „der Boden entzogen" wurde. So wird die Atmung im ganzen oder auch nur für die linke Zwerchfellhälfte deutlich bei solchen Fällen reflektorisch verflacht, um eben dem Herzen seinen tragenden Boden nicht wegzuziehen, wodurch offenbar hemmende Empfindungen eintreten.

---

66. Herr **Immelmann**-Berlin: **Über die Orthophotographie des Herzens.**

Meine Herren! Ich bin heute in der Lage, Sie mit einer wichtigen Neuerung auf dem Gebiete der Röntgenuntersuchung bekannt zu machen, und zwar mit der Methode der direkten Photographie des Herzens in senkrechter Projektion, wodurch wir ein photographisches Bild erhalten können, welches genau der Größe des Herzens entspricht.

Der Orthodiagraph ist Ihnen bekannt; Sie wissen, daß wir mit dem genannten Apparat imstande sind, röntgenoskopisch die natürliche Form und Größe eines Gegenstandes, welcher der Ebene der Zeichenfläche resp. dem Durchleuchtungschirm parallel gelagert ist, zu zeichnen. Dies erreichen wir dadurch, daß wir aus dem ganzen Strahlenbündel, das von der Antikathode ausgeht, einen bestimmten und zwar den senkrecht zum Projektionsschirm gerichteten Strahl in geeigneter Weise kenntlich machen und nur mit diesem einen Strahl die einzelnen Punkte des Umrisses des aufzunehmenden Gegenstandes nacheinander auf ein hinter dem Durchleuchtungsschirm befindliches Zeichenpapier aufzeichnen. Um dies exakt ausführen zu können, muß der Arm, welcher die Röntgenröhre trägt, mit demjenigen, an dem der Durchleuchtungsschirm mit dem Zeichenstift befestigt ist, in paralleler Anordnung unverrückbar verbunden sein. Zwischen Röhre und Schirm wird unter denselben Bedingungen ein Arm mit einer Blende gebracht und nun der Brennpunkt der Röhre, die Mitte der Blende und die Achse des Zeichenstiftes in eine Gerade eingestellt. Die Parallelverschiebung der drei genannten Querstücke ist nach jeder Richtung hin möglich. Während wir vor der Einführung des Orthodiagraphen Schirmbilder resp. Photographien von Gegenständen erhielten, welche je nach der Annäherung der Röhre verschieden ausfielen und deshalb keinen Schluß auf die tatsächliche Größe zuließen,

sind wir jetzt imstande, unter den oben genannten Vorbedingungen die wahre Gestalt festzustellen. Benutzen wir den Orthodiagraphen zur Untersuchung des Herzens, so können wir mittels des Zeichenstiftes die senkrechte Projektion dieses Organs direkt auf die Körperfläche oder auf ein sich vor derselben befindliches Zeichenpapier zeichnen.

Ich möchte Sie nun heute mit einem Verfahren bekannt machen, mittelst einer solchen Meßvorrichtung das Herz in seiner wahren Größe röntgenoskopisch zu photograpbieren. Ich halte diese Möglichkeit für einen großen Fortschritt in der Röntgentechnik. Der Gang dieser

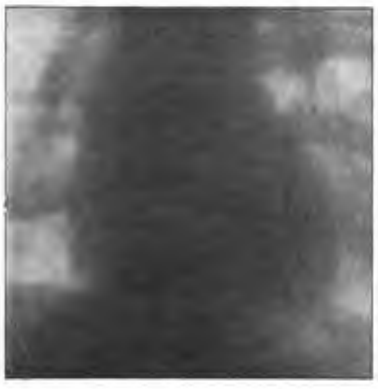

Fig. 1.



Fig. 2.

Fig. 3.

Methode ist folgender: Der zu Untersuchende stellt sich in den Apparat genau wie bei der Orthodiaskopie hinein. An Stelle des Zeichenpapiers wird eine mit einem Verstärkungsschirm armierte photographische Platte gebracht. Nachdem man den Patienten durch mehrmaliges Ein- und Ausatmen in die Möglichkeit versetzt hat, seinen Atem in jeder gewünschten Atmungsphase festzuhalten, wird das Herz bei feststehendem Zwerchfell mit dem senkrechten Röntgenstrahl unter Kontrolle des Durchleuchtungsschirms umzogen und dadurch auf die Platte geworfen. Sollte der Betreffende nicht während der ganzen Prozedur in fester Atmungsstellung verharren können, so schaltet man die Röhre auf einen Augenblick aus, läßt einige Atemzüge

Fig. 4.



Fig. 5.

Fig. 6.

machen und dann möglichst in dieselbe Atmungsstellung zurückkehren. Es genügt ein Zeitraum von 30 bis 40 Sekunden, um die Aufnahme zu machen. Die Blende muß dabei sehr klein gewählt werden, um nur einen schmalen Streifen in der Herzlungengrenze treffen zu können; auf diese Weise bleibt der dunkle Herzschatten in toto umgeben von der hellen Lungengrenze. Das so erhaltene Herzbild stimmt mit dem Orthodiagramm vollständig überein. Es hat vor demselben den Vorzug der Plastik und Übersicht. Um ihnen einerseits den Unterschied zwischen einer gewöhnlichen Röntgenographie und einer Orthophotographie des Herzens

und andererseits die Übereinstimmung der letzteren mit dem Orthodiagramm vor Augen zu führen, habe ich zunächst Aufnahmen des Herzens eines gesunden Menschen in poster. ant. Durchmesser angefertigt. Fig. 1 zeigt die Photographie des Herzens nach der alten Methode, Fig. 2 das Orthodiagramm und Fig. 3 die Orthophotographie. Sie sehen den bedeutenden Unterschied der beiden Photogramme, sowie die vollständige Übereinstimmung zwischen Orthodiagramm und Orthophotographie. In Fig. 4, 5 u. 6 haben Sie Gelegenheit, sich von dem

Fig. 7.



Fig. 8.

Fig. 9.

großen Wert dieses Verfahrens bei einem Cor auctum und auf Fig. 7, 8 u. 9 bei einem Aneurysma der Aorta descendens zu überzeugen. Die Ausführung erfordert natürlich einige Übung, ist aber mit größeren Schwierigkeiten nicht verknüpft. Ich hebe noch besonders hervor, daß derartige Untersuchungen bisher von keiner anderen Seite veröffentlicht sind, und daß es mein technischer Assistent, Herr Lepper, gewesen ist, der diese Methode erfunden hat.

Diskussion.

Levy-Dorn: M. H.! Erstens heißt es nicht Orthophotographie, sondern laut Beschluß dieser hohen Versammlung Ortho-Röntgenographie, zweitens handelt es sich nicht um eine Ortho-Röntgenographie, sondern, wie ich gleich auseinandersetzen werde, um eine Ortho-Röntgenoskopie. Denn hier wird mit Hilfe des Fluoreszenzschirmes die Grenze des Herzens bestimmt, und die Platte vertritt nur die Zeichentafel, auf welcher die Ergebnisse fixiert werden. Bei einem Ortho-Röntgenogramm würde man umgekehrt erst nach Entwicklung der Platte die Lage der Herzgrenze zu Gesicht bekommen. Wir haben hier also nur den Nachteil der Platte, daß wir das Resultat auf dem umständlichen Wege, erst nach dem Entwickeln erfahren, ohne den Vorteil dafür einzutauschen, mehr Details zu erkennen, da ja alle in Betracht kommenden Punkte mit dem Auge (Schirm) eingestellt werden müssen. Daß das bisherige einfache Verfahren genügt, geht unter anderem auch aus den herumgereichten Röntgenogrammen hervor, die mit den Punktzeichnungen übereinstimmen.

Antwort auf Herrn Stürtz. Ich ziehe es vor, bei gewöhnlicher Atmung zu orthoröntgenographieren, da es sonst schwer ist, zu verschiedenen Zeiten immer dieselbe Atemphase zu erhalten. Übrigens würde sich das Röntgenogramm auch beim tiefen Einatmen ausführen lassen, falls man nur genügend kurz exponierte.

Immelmann (Schlußwort). Unsere Methode ist tatsächlich ein ganz bedeutender Fortschritt in der Technik, da sie ein absolut objektives Orthophotogramm gewinnen läßt. Ohne Nachprüfung kein maßgebendes Urteil!

---

67. Herr Drüner-Frankfurt a. M.: Über die Lagebestimmung von Fremdkörpern und über stereoskopische Messung im Röntgenogramm.

Daß die Aufnahme stereoskopischer Röntgenogramme die souveräne Methode für die Bestimmung der Lage von Fremdkörpern ist, wissen alle, welche sie einmal dazu angewandt haben. Daß sie trotzdem noch ziemlich wenig in Gebrauch ist, mag vielleicht daran liegen,

daß ihre korrekte Ausführung mit mancherlei kleinen Schwierigkeiten verknüpft ist, die auch mir begegnet sind. Sie haben mich zu Apparaten geführt, die ich hier vorlege.

I. Apparate zur Aufnahme stereoskopischer Röntgenogramme.

Es ist die absolut ruhige Lagerung des aufzunehmenden Körperteils während zweier einander folgender Aufnahmen notwendig, die Stellung der Röhre muß dabei gesetzmäßig geändert und die Platten müssen gewechselt werden können, ohne den Körperteil zu bewegen. Es muß dabei ferner die Möglichkeit geschaffen werden:

a) den die Strahlen aussendenden Mittelpunkt bei jeder der beiden zu kombinierenden Stereoskopaufnahmen senkrecht über der Mitte der photographischen Platte aufzustellen, wobei sich die optischen Achsen beider Aufnahmen im Mittelpunkt der Platten oder auch über denselben kreuzen. Die Platten nehmen dabei eine einmal nach rechts, einmal nach links geneigte Winkelstellung ein;

b) den die Strahlen aussendenden Punkt unter Einführung der beiden zu wechselnden Platten in die gleiche Lage so zu stellen, daß die beiden optischen Achsen parallel sind, auf der Plattenebene senkrecht stehen und eine genaue Regulierung ihres Abstandes zulassen.

Hierfür dienen folgende Apparate.

I. Kassette und Gestell für Schädelaufnahmen und Lampenhalter dazu.

Die Kassette besteht aus einem niedrigen Kasten mit rechteckiger Grundfläche, dem die Vorderwand zur Einführung der Platte bzw. der Forsterschen Kassette fehlt.

Die Maße entsprechen der Plattengröße 24×30. Die obere Fläche ist konkav; sie wird durch eine sehr dünne Holzwand gebildet, der die Platte unmittelbar von unten anliegt. Auf dieser oberen konkaven Holzwand, der 5 bzw. 7 Metallmarken in Form von Reisnägeln eingefügt sind, wird der Schädel durch straff anzuziehende Bindentouren usw. festgestellt.

In dem Kasten wird die Platte oder die Forstersche Kassette auf einen Holzrahmen gelegt. Für Winkelstellung hat derselbe eine bestimmte Neigung. Für Parallelstellung wird ein anderer auf beiden Seiten gleich hoher Rahmen benutzt.

Das Gestell besteht aus einem rechteckigen Brett als Grundfläche. Auf ihm stehen an den Ecken vier Säulen, die einen rechteckigen Holzrahmen tragen. Zwischen den Säulen wird die Kassette auf das Brett aufgestellt.

Lampenhalter.

Er besteht aus einem viereckigen, mit Schienen versehenen Rahmen, der eine lange und eine kurze Holzklammer zur Aufnahme und Feststellung der beiden Röhrenenden trägt. Der Abstand des strahlensendenden Mittelpunktes von der photographischen Platte beträgt 60 cm. Durch Zwischenstücke läßt sich das Gestell zu einem Abstand von 65, 70, 75 cm erhöhen.

II. Gestell und Kassette für Aufnahme anderer Körperteile.

Die Kassette ist nur insofern anders eingerichtet, als die Einschiebung der Platte bzw. der Forsterschen Kassette von der Seite her erfolgt. Die Maße entsprechen dem Thorax, Format 40×50, so daß die Platte mit der Breitseite oder mit der Längsseite eingeschoben werden kann. Das Gestell für den Lampenhalter ist so eingerichtet, daß es auf die Kassette aufgestellt werden kann, nachdem der Patient zuerst zurechtgelegt und fixiert ist. Vor der Aufrichtung des Patienten kann es wieder abgenommen und mit der Lampe beiseite gestellt werden. Es trägt denselben Lampenhalter wie das erst beschriebene Gestell. Die Entfernung von der Platte beträgt wie dort 60 cm und kann durch Aufsätze vergrößert werden.

Richtige Stereoskopaufnahmen von Gegenständen in endlicher Entfernung müssen der binokularen Betrachtung derselben möglichst entsprechen. Da die optischen Achsen des Auges hierbei konvergieren und sich in dem fixierten Punkte schneiden, so nähern sich stereoskopische Röntgenogramme dann am meisten dem Bilde, welches entstehen würde, wenn man den Gegenstand wie im Röntgenogramm durchsichtig mit den beiden Augen sehen könnte, wenn der Schnittpunkt der beiden optischen Achsen in den Gegenstand selbst verlegt wird. Dies ist möglich, wenn die Lichtquelle senkrecht über der Mitte der Platte steht. Bei zwei aufeinander folgenden Aufnahmen, die ein stereoskopisches Bild geben sollen, muß also die Platte der Stellung der

Lampe entsprechend gewinkelt werden. Dem dienen die oben beschriebenen Winkelrahmen in der Kassette. Der Abstand der Lampenstellung der beiden aufeinander folgenden Aufnahmen ist nach dem Pupillenabstand zu bestimmen. Man wählt gewöhnlich 65 mm, specifische Plastik 1, oder das Vielfache dieser Zahl, spezifische Plastik 2, 3, 4. Natürlich sind alle Zwischenstufen möglich. Die Stellung des Lampenhalters ist durch weiße Marken an dem Rahmen, auf welchem der Lampenhalter läuft, fixiert. Der Winkel des Kassettenrahmens wird durch die Stellung der Lampe und die des Kreuzungspunktes der optischen Achsen bestimmt, kann berechnet oder abgemessen werden.

Ein absolut richtiges stereoskopisches Bild solcher Platten entsteht dann, wenn das Auge mit seinem vorderen Knotenpunkte an die Stelle der Lichtquelle gebracht wird, und wenn in dem Bilde diejenige Stelle fixiert wird, welche dem Schnittpunkte der beiden optischen Achsen bei der Aufnahme entspricht.

Diesen Anforderungen kann durch die Verkleinerung des Bildes nach den Vorschriften von Lambertz entsprochen werden, welcher die grundlegenden optischen Prinzipien von Helmholtz in ausgezeichneter Weise auf die Röntgenphotographie übertragen hat.

Solche Verkleinerungen sind zeitraubend und erfordern besondere photographische Technik, wenn sie exakt ausfallen sollen, und bedingen außerdem die Anwendung ebenso exakt und besonders für sie berechneter Stereoskope.

Einfacher kommt man mit dem unten zu beschreibenden großen Spiegelstereoskop zum Ziel. Bei paralleler Stellung der optischen Achsen während der stereoskopischen Aufnahme (d. h. wenn die Lichtquelle nicht senkrecht über der Mitte der beiden Platten steht, wenn die Lichtquelle um 65 mm oder das Vielfache davon verschoben wird, die Platte aber bei beiden Aufnahmen dieselbe Lage einnimmt und zwar so, daß die in ihrer Mitte errichtete Senkrechte mitten zwischen den beiden optischen Achsen, ihnen parallel verläuft) ist ein korrektes Stereoskopbild schwieriger zu erzeugen. Ein Teil der Fehler einer solchen Aufnahme kann durch die entsprechende Lagerung in dem unten zu beschreibenden Spiegelstereoskop ausgeglichen werden. Aber auch nach Beseitigung derselben bleibt die Notwendigkeit einer verschiedenen Akkomodation der beiden Augen bei Betrachtung der seitlichen Teile des Bildes zurück. Das menschliche Auge übersieht diese Fehler leicht und läßt sich in der stereoskopischen Auffassung des Bildes durch sie nicht stören.

Notwendig sind die Aufnahmen mit Parallelstellung zur stereoskopischen Messung, weil nur für sie der Satz gilt: Alle Punkte der gleichen Entfernungsebene haben dieselbe Parallelaxe.

II. Großes Spiegelstereoskop nach dem Prinzip des Telestereoskop von Helmholtz (III).

Es besteht aus zwei kleinen, im Winkel von 90° vereinigten Spiegeln in der Mitte und zwei großen ihnen parallelen Spiegeln seitlich. Die Ebene aller vier Spiegel ist gegen die der Bildfläche um 45° geneigt. Die großen seitlichen Spiegel sind mit Holzwangen an einem Tischrahmen befestigt, welcher als Bildfläche eine Milchglasscheibe enthält, die beiden kleinen Spiegel stehen auf einem hoch und niedrig zu stellenden Träger.

Unter der Milchglasscheibe befindet sich ein drehbarer großer Spiegel, welcher zur Beleuchtung mit Tageslicht dient. Über ihm trägt ein abnehmbarer Balken vier 32kerzige Glühlichtlampen zur Beleuchtung der Milchglasscheibe im Dunkeln.

Die Maße der Milchglasscheibe entsprechen denen zweier neben einander gelegter Platten 40×50 mit 10 cm seitlichem Spielraum. Es können also stereoskopische Thoraxaufnahmen unmittelbar eingelegt werden. Die Größe der Spiegel entspricht der Konvergenz der Strahlen. Die beiden Augen blicken in die kleinen Spiegel von oben herein. Die Entfernung des Auges von der Bildfläche beträgt, im senkrecht von ihm ausgehenden Mittelstrahl (der optischen Achse bei Parallelstellung der Augen) gemessen, 75 cm. Ein mit Winkelstellung aufgenommenes Stereoskopbild hat in diesem Stereoskop dann die richtige Perspektive, wenn die Lichtquelle 75 cm von der Platte entfernt war. War die Entfernung geringer, so müssen die beiden Platten erhöht werden; dies geschieht durch Holzrahmen von 5, 10, 15 cm Tiefe, welche der Plattengröße entsprechen. Dies stimmt mit der Höhe des Gestells von 60, 65, 70 oder 75 cm bei der Aufnahme. Die mit Parallelstellung der optischen Achsen aufgenommenen Bilder müssen auf der Milchglasscheibe nach innen verschoben werden, bis der von dem Fußpunkte jeder Platte

(dem Punkte, über welchem die Lichtquelle bei der Aufnahme senkrecht stand) ausgehende Strahl bei Parallelstellung der Augen in die optische Achse fällt. Dann sind auch diese Bilder korrekt. Korrespondierende Punkte des Bildes werden mit dem der Aufnahme entsprechenden Grade von Konvergenz der Augen betrachtet. Die Entfernung korrespondierender Punkte von den beiden Augen ist aber verschieden. Folglich muß die Akkommodation beider Augen eine verschiedene sein. Auch durch Heben und Senken des mittleren Spiegelpaares lassen sich die Bilder von der zweiten Art richtig stellen. Die Regulierung der Perspektive geschieht hier ebenfalls durch die oben erwähnten Holzrahmen.

III. Apparate zur stereoskopischen Messung.

Die direkte Messung am Röntgenogramm ist unmöglich, weil das Röntgenogramm ein kompliziertes Projektionsbild ist, dessen von der Platte entfernte Teile größer abgebildet werden als die nahen. Es fehlt der einfachen Photographie ein Anhalt für den Grad der perspektivischen Vergrößerung der einzelnen Teile. Das stereoskopische Bild bringt dieselbe zur unmittelbaren körperlichen Anschauung und die beiden Stereoskopbilder enthalten die mathematischen Elemente zu ihrer Berechnung und Messung.

Alle Methoden der Messung und Fremdkörperbestimmung beruhen in letzter Instanz auf diesen seit langer Zeit in der Astronomie und Erdvermessung angewandten mathematischen Methoden. Die bisherigen, auf stereoskopischen Röntgenbildern angewandten Methoden sind umständlich und teilweise schwer verständlich.

Seit Erfindung des Zeißschen Entfernungsmessers lag es nahe, nach demselben Prinzip auch die Röntgenogramme stereoskopisch zu messen. Dies ist dadurch leicht zu ermöglichen, daß man nach Herstellung eines stereoskopischen Röntgenogramms eines Körperteiles an derselben Stelle, an welcher vorher dieser Körperteil auf der Kassette gelegen hat, einen stereometrischen Metallmaßstab mit Röntgenstrahlen aufnimmt. Verwandelt man die so entstandenen Maßstab-Negative in Diapositive und deckt diese unter genauer Anpassung auf die Stereoskopbilder des Körperteils, so fällt der Maßstab im stereoskopischen Bilde in diesen hinein.

Es gelingt auf diese Weise, optisch Maßstäbe in das Innere des Körpers zu projizieren.

In diesem Kombinationsbilde kann man exakt messen, da die in verschiedener Entfernung von der Platte angebrachten Maßstäbe dieselbe Perspektive und Parallaxe haben, wie die in der gleichen Entfernung von ihr stereoskopisch erkennbaren Körperteile oder Fremdkörper.

Folgende Apparate sind hierfür erforderlich.

IV. Stereometrischer Maßstab.

Er besteht aus vier, je mit 20 Metallzinken im Abstande von 1 cm besetzten Metallstäben, welche auf einem Metallgestell abnehmbar angebracht sind, so daß der eine unmittelbar der Kassette aufliegt, der zweite 5 cm, der dritte 10 cm, der vierte 15 cm von ihr entfernt horizontal parallel zum ersten von links nach rechts verläuft. Ein fünfter Maßstab steigt schräg im Winkel von 45° von links nach rechts an und enthält ebenfalls 20 Zinken, deren Abstände aber so eingerichtet sind, das jeder um einen Zentimeter mehr als der vorhergehende von dem ersten horizontalen Maßstabe in vertikaler Richtung (von der Platte zur Lichtquelle) entfernt ist. Die Zinken sind von verschiedener Länge je 5 zu einer an Länge zunehmenden Gruppe vereinigt, damit die stereoskopische Vereinigung und die Ablesung des Maßes erleichtert wird.

Dieser stereometrische Maßstab wird auf die Kassette an Stelle des vorher stereoskopisch aufgenommenen Körperteils aufgestellt. Seine Stellung ist auf ihr durch weiße Farbe markiert. Photographiert man ihn nun in der gleichen Weise wie vorher den Körperteil, so erhält man ein stereoskopisches Negativ des Maßstabes, welches im Stereoskop betrachtet, die 5 bzw. 7 Metallmarken (Reißnägel) auf der Kassette und das körperliche Bild des Maßstabes enthält. Von diesen Negativen werden Diapositive durch Kopierung hergestellt. Diese zeigen nun nur den Maßstab und die Reißnägel schwarz, alles andere ist durchsichtig. Deckt man dann das linke Maßstabdiapositiv auf die linke Stereoskopplatte des Körperteils (Diapositiv oder Negativ) so auf, daß die Metallmarken (Reisnägel) genau aufeinander passen — denn auch das Bild des Körperteils enthält ja dieselben, da sie ein für allemal auf der Kassette angebracht sind — und ebenso das rechte auf die rechte Stereoskopplatte, so sieht man den Maßstab körperlich in dem Bilde des Körperteils. Zur genauen Tiefenmessung gehört ein:

V. Meßzirkel.

Er besteht aus einer linearen Metallschiene, an der die beiden Zirkelarme mit Hülsen befestigt und seitlich verschiebbar angebracht sind.

Stellt man die Zirkelspitzen so auf die beiden im Spiegelstereoskop liegenden Plattenpaare ein, daß die linke und rechte in gleiche Punkte, z. B. ein Projektil im Schädel, fallen, so sieht man im Stereoskop die Spitzen einfach, als eine Spitze, die in bestimmter Tiefe in dem Projektil zu stecken scheint. Man hat hierdurch die Parallaxe des Projektils in den Zirkel gefaßt. Bewegt man nun den Zirkel nach dem aufsteigenden Maßstabe zu, so findet man, daß die Zirkelspitze in der gleichen Höhe bleibt und daß hier nur ein Zahn in der gleichen Höhe wie die Zirkelspitze liegt, derjenige, welcher den gleichen Abstand von der Kassette, mithin die gleiche Parallaxe wie das Projektil hat. Oder die Zirkelspitze spielt bei seitlichem Hin- und Herbewegen zwischen zwei Zinken des aufsteigenden Maßstabes hindurch, dann liegt die Entfernung des Projektils zwischen der dieser beiden Zinken.

Nähert man durch Verschieben der Zirkelarme die beiden Spitzen einander, so steigt die einfache Spitze des stereoskopischen Bildes an, entfernt man jene, so sinkt diese in die Tiefe.

So ist es möglich, mit Hilfe des Zirkels die Parallaxe jedes Punktes des stereoskopischen Röntgenogramms einzustellen und auf das Bild des ansteigenden Maßstabes zu übertragen. Die Tiefanlage dieses Punktes (in der Richtung von der Lichtquelle zur Platte) wird so gemessen.

Hat man nun auf diese Weise die Plätze bestimmt, welche zwei Stellen des Körperteils im Bilde des stereometrischen Maßstabes einnehmen, so kann man den Maßstab selbst dadurch verändern, daß man einen der horizontalen Maßstäbe aus seiner normalen Lage im Metallrahmen entfernt und nun so befestigt, daß er durch die in der vorhergehenden Messung festgelegten Stellen des Körperteils hindurchgeht. Macht man von dem so hergerichteten Maßstabe aufs neue eine stereoskopische Röntgenaufnahme, stellt von ihr die Diapositive her und deckt diese auf das Körperbild, so geht der neue Maßstab im Stereoskopbilde von einer dieser gemessenen Stellen zur anderen. Während vorher nur ihre Tiefendistanz von der Unterlage gemessen wurde, kann an diesem neuen Maßstabe ihre direkte Entfernung voneinander abgelesen werden. Gleichzeitig kann der Winkel der Verbindungslinie mit jeder beliebigen Ebene in dem Metallmaßstabe selbst gemessen werden. Die Messung wird auf diese Weise unabhängig von der Messung in horizontaler und vertikaler Richtung. Sie kann in jeder beliebigen Richtung des Raumes ausgeführt werden.

Die Tiefenmessung ist aber auch ohne das stereoskopische Bild möglich. Im stereoskopischen Bilde ist die Wahrnehmung, daß die Zirkelspitze in der gleichen Tiefe steht, wie eine bestimmte Stelle des Röntgenbildes oder ein Zahn des Maßstabes, nur der Ausdruck der genauen Einstellung der beiden Zirkelspitzen auf die homologe Stelle der beiden Seiten. Diese kann man aber auch ohne Stereoskop ausführen und ebenso ohne Stereoskop den Zahn des ansteigenden Maßstabes suchen, welcher die gleiche Parallaxe hat. Dies wird natürlich nur dem Geübten gelingen, und auch diesem wird die Kontrolle im Stereoskop eine willkommene sein.

Daß die Anwendung dieser Methode nicht auf die Bestimmung der Lage von Fremdkörpern beschränkt ist, sondern überhaupt für die objektive Messung jedes im Röntgenogramm sichtbar zu machenden Körperteils, z. B. der Breite des Herzens in Thoraxbildern, innere Beckenmaße, brauchbar ist, bedarf nur der Erwähnung. Die Apparate I bis III wurden von der Firma Kitz, Frankfurt a. Main, Klapperfeldstraße 14, der Zirkel von der Firma Cassel, Instrumentenhandlung, Frankfurt a. Main, Zeil 23, der Maßstab von Mechaniker Schnell, Oberrad, Offenbacher Landstraße 310, angefertigt.

Die Anwendung der Methode wurde an zwei Schädeln mit Projektilen im Inneren und an Thoraxaufnahmen demonstriert.

Diskussion.

Herr Grashey-München: Ich zweifle keineswegs, daß man mit der angegebenen hübschen Methode genau bestimmen kann, in welcher Lage sich während der Aufnahme die Kugel zu einer auf der Hand des Patienten angebrachten Marke befunden hat. Die praktischen Schwierigkeiten kommen aber, sobald man versucht, das gefundene genaue Maß auf den lebenden Schädel zu übertragen. Es ist nämlich sehr schwierig, am Kopf, bei der Verschieblichkeit der Haut, Marken und irgend welche Meßapparate so zu fixieren, daß sie sich bei Lagewechsel des Körpers nicht verschieben, bzw. den Kopf ein zweites Mal ebenso zu lagern, wie das erstemal. Aber selbst wenn wir die Lage des Fremd-

körpers zu einem fixen äußeren Punkt (z. B. Kopf eines in den Knochen aseptisch eingetriebenen Nagels) genau ermitteln würden, so wäre damit die topische Lokalisation noch sehr ungenau. Selbst wenn wir den Punkt an gleichgeformten, gleichgroßen mazerierten Schädeln aufsuchen, die wir in genau dieselbe Stellung zu gegebenen Ebenen bringen, wie den röntgenographierten lebenden Schädel. Die praktische Frage lautet anders: Ist eine Indikation vorhanden, die Kugel operativ zu entfernen oder nicht? Darüber entscheidet aber in erster Linie das klinische Bild. Drängen die klinischen Symptome zu einem Eingriff, so kann uns die mathematisch genaueste Bestimmung im Stich lassen. Wie sollen wir den berechneten Punkt im Schädel finden, wenn weder die topische Lokalisation sicher ist, noch feste äußere Punkte gegeben sind, von denen aus wir jederzeit nachmessen können? Am ehesten führt uns noch Tuffiers Methode direkt auf den Fremdkörper hin. Die sicherste Methode ist aber zweifellos das Aufsuchen des Fremdkörpers unter Leitung der Röntgenstrahlen, schon mit Rücksicht darauf, daß der Fremdkörper beweglich sein kann. Es erscheint mir daher wichtiger, die Methode der Röntgenoskopie und der röntgenoskopischen Operationen weiter auszubauen als die Methoden zur mathematischen Bestimmung des Fremdkörpersitzes. Die einfache Berechnung des Fremdkörperortes aus zwei sich in einer Ebene schneidenden, durch den Fremdkörper gehenden Geraden, deren Fußpunkte wir im Schirmbild auf der Haut markieren, genügt, solange keine Operation in Frage kommt; kommt sie aber in Frage, dann kann auch die genaueste Methode im Stich lassen, wogegen das röntgenoskopische Bild ein sicherer Wegweiser ist. Die „genaueren" Methoden sind übrigens schon wegen der Schwierigkeit einer exakten Zentrierung und Einstellung des Normalstrahls der Röhre zeitraubend und aus den oben angegebenen anderen Gründen doch schwerlich absolut genau. Bei dieser Gelegenheit möchte ich auf einen praktischen Anhaltspunkt zur Tiefenbestimmung eines Fremdkörpers bei einfacher Durchleuchtung hinweisen. Dreht man den Körperteil, in welchem sich der Fremdkörper befindet, während der Durchleuchtung, so sieht man, daß derselbe sich der Hautoberfläche bald nähert, bald von ihr entfernt. Aus einfacher Überlegung ergibt sich die Regel, daß der Fremdkörper sicher nicht tiefer unter der Hautoberfläche liegt, als der geringste Abstand beträgt, den wir, bei Durchleuchtung aus verschiedener Richtung, in irgend einer Stellung gesehen haben. Je nach dem Abstand des Fremdkörpers von der Röhre einerseits, von der Schirmebene andererseits wird der Abstand im Schattenbild etwas größer erscheinen, als die vom Fremdkörper senkrecht auf die Hautoberfläche gefällte Senkrechte, aber niemals kleiner.

---

68. Herren **Reitter** und **Weinberger**-Wien: **Beitrag zur Röntgenographie des Dickdarms.**

Die anerkannt großen Fortschritte, welche die Röntgendiagnostik der Brustorgane im Laufe des nun verflossenen Jahrzehntes erfahren hat, sind Gegenstand zahlreicher Vorträge auf diesem, der Feier des genialen Physikers Röntgen gewidmeten Kongresse gewesen. Immer mehr ziehen die Kliniker diese Untersuchungsmethodik zur Diagnose heran, ich erinnere nur an die bezüglichen Arbeiten von L. v. Schrötter, v. Leyden und Grunmach, v. Ziemssen und Rieder, Moritz, v. Jaksch u. a.; der eine von uns hat über unsere in dieser Hinsicht gewonnenen Erfahrungen an anderer Stelle[1]) berichtet.

Gering ist noch immer die Ausbeute in Beziehung auf die abdominalen Organe, besonders auch den Verdauungstrakt. Neuerdings wenden die Autoren der Untersuchung des Magens einige Aufmerksamkeit zu (Rieder, Holzknecht, F. A. Hoffmann u. a.). Verf.[2]) hat über diesbezügliche, für die Diagnose wichtige Ergebnisse in der Wiener Gesellschaft für innere Medizin und Kinderheilkunde Mitteilung gemacht.

Besonders spärlich aber sind bis zum heutigen Tage die für die Pathologie des Darmes gewonnenen Befunde.

So erwähnt Gocht in seinem neuen *Handbuch der Röntgenlehre,* daß Benedikt 1899 nach Besprechung der Aufblähung des Magens bemerkt hat: „Ebenso verhält es sich mit dem Dickdarm. Man sieht die einzelnen Haustra desselben, man kann sich allsogleich überzeugen,

---

[1]) Dr. Maximilian Weinberger: Die Entwicklung und der gegenwärtige Stand der Röntgentechnik und Röntgendiagnostik innerer Krankheiten. Vortrag, gehalten in der wissenschaftlichen Versammlung des Wiener mediz. Doktorenkollegiums, am 27. Februar 1905. Erscheint ausführlich in der *Wiener Klinik 1905.*

[2]) Dr. Maximilian Weinberger: *Mitteilungen der Gesellschaft für innere Medicin und Kinderheilkunde in Wien, IV. Jg., 1905, No. 4.*

ob Atonie des Dickdarmes besteht oder nicht. Tumoren an dem Dickdarm sind selbstverständlich ebenso zu sehen. Hochgelegene Strikturen am Rectum, welche durch die digitale Untersuchung nicht erreichbar sind, erkennt man sofort an der deutlich sichtbaren Verengerung des Darmkalibers usw." „Es ist mir nicht bekannt geworden," fährt Gocht fort, „ob auch andere Forscher zu solch überraschend klaren Resultaten gekommen sind; wir leider nicht."

In der Tat ist weiterhin von Ratschlägen und brauchbaren, zutage geförderten Ergebnissen, nicht viel berichtet worden. In jüngster Zeit hat Rieder[1]) durch Darreichung wismuthaltiger Nahrung oder Eingießung wismuthaltiger Flüssigkeiten die topographischen Verhältnisse des Dickdarms studiert, nachdem Stegmann und Schüle auf diese Methode aufmerksam gemacht und dieselbe zur allgemeinen Anwendung empfohlen hatten. Diese Einläufe geben uns sehr dankenswerte Aufschlüsse über die Lage und Weite des Dickdarms, wie Rieder hervorhebt, auch über die Darmmotilität, aber nur in einem gewissen, indirekten Ausmaße über die Beschaffenheit der Darmwände.

Die Einführung von Sonden, welche sich gerade nach unseren Erfahrungen beim Magen sehr bewährt, hat für den Dickdarm nur beschränkten Wert; besonders hat Schüle an Röntgenogrammen gezeigt, daß die Sonde sich meistens schon in der Ampulle des Rectums aufrollt, und daß bei weiterem Vordringen der Sonde nur das S-Romanum ausgeweitet und emporgedrängt, das Colon descendens oder Colon transversum aber nie erreicht wird.

Das hier demonstrierte Röntgenogramm zeigt einen seltenen und interessanten Befund, welcher mit Hilfe einer sehr einfachen Technik, gründlicher Entleerung des Darmes durch Karlsbader Salz und Klysmen und Aufblähung des Dickdarms vom Rectum mit Gebläse in nüchternem Zustande des Kranken erhoben werden konnte.

Der 52jährige Kranke, welcher zweimal schwere Traumen erlitten hat, indem er vor 18 Jahren an einem Rippenbruche litt, und vor 12 Jahren von einem Lastwagen überfahren, längere Zeit darniederlag, begann vor 6 Jahren mit außerordentlich heftigen krampfartigen Schmerzen in der linken Unterbauchgegend zu erkranken; einige Monate nach der Operation einer als Ursache beschuldigten Geschwulst der linken Bauchdecke stellten sich ähnliche sehr heftige Schmerzen in der rechten Oberbauchgegend ein, welche in die Brust, Achsel und in das Kreuz ausstrahlten, immer mehr zunahmen und jetzt anfallsweise so stark werden, daß der Kranke sich vor Schmerzen krümmt und zu Bett gebracht werden muß. Da er in der letzten Zeit abmagert, wegen der Schmerzen auch arbeitsunfähig geworden ist, suchte er die III. medizinische Klinik Prof. v. Schrötter auf. Er gibt überdies an, seit vielen Jahren an Stuhlverstopfung zu leiden, niemals aber Blut im Stuhle bemerkt zu haben. Die Untersuchung des Kranken ergab nun keinerlei Anhaltspunkt für die Ursache seiner hochgradigen Schmerzanfälle; keine Tabes, keine Antecedentien von Lues, keine Erkrankung des Herzens, keinerlei Zeichen von Arteriosklerose der peripheren Gefäße und der Aorta; schließlich auch im Abdomen keinerlei palpablen pathologischen Befund; Leber und Milz nicht vergrößert, die Niere nicht tastbar; nur das ganze Abdomen, besonders an einzelnen Punkten druckschmerzhaft, so neben dem Processus xyphoidens und auf der rechten sowie linken Seitengegend des Abdomens. Auch die chemische Untersuchung der Sekrete brachte keine Aufklärung, allerdings zeigte der Magensaft keine Salzsäure, aber auch keine Milchsäure, auch im Harne keine pathologischen Bestandteile. Da aber die Schmerzanfälle des Kranken trotz innerer Medikation anhaltend gleich quälend blieben, so drängte der Kranke zu einem chirurgischen Eingriffe, und wir wollten doch noch vorher das Abdomen des Kranken einer genauen Röntgenuntersuchung unterziehen, namentlich um uns zu vergewissern, ob es sich hier nicht um Konkrementbildung in den Harn- oder Gallenwegen handle. Es wurde daher nach gründlicher Entleerung des Darmes von Fäkalien durch wiederholte Eingießungen und Purgantien nach vorheriger Aufblähung des Dickdarms mit Gebläse unter Abblendung des Abdomens ein Röntgenogramm (Totalbild) hergestellt und zunächst, da der Kranke drängte, die Platte auf Konkrementschatten in Leber oder Niere abgesucht. Da nirgends ein als Konkrement zu deutender zirkumskripter Schatten zutage trat, so wurde eine Probelaparotomie des Kranken von Herrn Prof. Mosetig auf der chirurgischen Abteilung des Wiener allg. Krankenhauses vorgenommen.

Hierbei zeigte sich nun in der Tat bei genauester Untersuchung und Palpation an dem eröffneten Abdomen Leber, Gallenblase, Magen vollkommen normal, der Pylorus weit durchgängig, in den Nieren nichts Pathologisches, im Dünndarm nichts Abnormes. Dagegen das Colon vom Coecum an

---

[1]) Rieder: Beiträge zur Topographie des Magen-Darmkanales beim lebenden Menschen, nebst Untersuchungen über den zeitlichen Ablauf der Verdauung. *Fortschritte auf dem Gebiete der Röntgenstrahlen, Band VIII, Heft 3.*

kollabiert, bläulich verfärbt; und beim Palpieren waren im Innern des ganzen Dickdarms bis zur Flexura sigmoidea hinab zahlreiche verschieden- bis haselnußgroße, weiche, kugelige Erhabenheiten zu fühlen, welche im gesamten Colon ascendens, transversum und descendens sich vorfanden. Da die Affektion das gesamte Colon betraf, die Durchgängigkeit desselben aber nicht aufgehoben war, wurde von einem weiteren Eingriffe abgesehen. Es lag hier also eine multiple Geschwulstbildung im Dickdarm vor, wobei der Chirurg, da er den Darm nicht eröffnen wollte, unentschieden ließ, ob es sich um multiple Fibrome oder adenomatöse Polypen oder Phlebektasien, Varicen, handle.

Diesem Befunde entsprechend ergab nun aber auch das Röntgenogramm ein höchst auffallendes Bild. Es zeigte sich nämlich auf der mittlerweile hergestellten Kopie, natürlich auch auf der Platte, ein höchst auffallendes, ganz dem Verlaufe des Colon mit seiner Schlingenbildung und seinen Haustren entsprechendes Schattenband, welches zweifelsohne durch jene Geschwülstchen hervorgerufen war, ein Schattenbild, wie wir es bisher bei der Aufnahme des Abdomens noch nicht zu sehen Gelegenheit hatten. Die Verwechslung mit Scybala wird wohl auch in Hinkunft vermieden werden können, wenn man, wie dies hier geschehen ist, den Darm gründlichst entleert und mit Luft aufbläst.

Meine Herren! Die Untersuchung der Brustorgane mit Röntgenstrahlen ist derzeit schon sehr weit vorgeschritten, dagegen wagt man sich noch immer an die Röntgenographie der Bauchorgane nur selten heran; und doch dürften bei zunehmender Verbesserung unserer Apparate auch hier die Erfolge nicht ausbleiben, selbst wenn man keine komplizierten Metallfüllungen anwendet.

Diskussion.

Herr Weinberger: Ich möchte noch einmal auf das demonstrierte Bild, in welchem das Schattenband charakteristisch aus dem Becken aufsteigt und in dasselbe hinabtritt, sowie auf die durch die Operation festgestellte Diagnose verweisen.

---

69. Herr **Destot**-Lyon: **Lésions traumatiques du Poignet.**

Depuis le mois de novembre 1896, date à laquelle j'ai observé mon premier cas de fracture du scaphoïde jusqu'à maintenant j'ai pu recueillir, soit dans les hôpitaux de Lyon, soit dans ma clientèle —: 64 cas de fractures du scaphoïde isolées ou associées; 42 cas de dislocations de la première rangée des os du carpe; 17 cas de luxations médio-carpienne; 5 cas de fractures de pyramidal — 2 associées à une fracture du cubitus, 3 associées à une fracture du radius; 3 cas de fractures du grand os; 2 cas de fracture isolée du semi-lunaire.

C'est de cet ensemble de faits que je veux tirer des conclusions. Malades, observations, röntgenographies ont été présentés, soit à la Société de Chirurgie de Lyon, soit dans les autres sociétés médicales. Certains cas ont été publiés dans les thèses de Cousin & Gallois de Reynard.

D'après les chiffres de ces observations personnelles on peut juger de la fréquence de ces lésions qui avant la röntgenographie étaient complètement méconnues, et de ce nombre on peut tirer cette première conclusion qu'il importe que le praticien soit averti de la fréquence de ces lésions, soit au point de vue diagnostic, soit au point de vue médico-légal.

Les cas signalés avant la röntgenographie étaient, soit des trouvailles d'autopsie, soit des désordres énormes. Les cas les plus fréquents étaient confondus sous le nom d'entorse, ou de fracture grave du radius, et on ne s'expliquait pas la persistance des douleurs et de l'impotence.

La lecture des röntgenographies est difficile. Il faut toujours prendre deux épreuves l'une de face l'autre de profil. Les changements de forme de certains os, tels que le scaphoïde, dépendent souvent d'un changement d'orientation, et il ne faut pas croire à une fracture par ce que cet os n'a ni la même longueur ni la même largeur que son homologue du coté opposé. Les changements de densité indiquent l'arthrite et non la fracture; et si j'insiste sur

ce point c'est que dans un travail d'Otto Blau on peut discuter certains faits qu'il admet comme certains, ce qui démontre la difficulté de l'interprétation röntgenographique.

Je ne veux pas faire l'histoire de tous les cas observés mais insister sur deux points principaux:

1°. le lien physiologique qui réunit tous les cas de dissemblables entre eux,

2°. la possibilité de tirer de la röntgenographie une méthode d'examen clinique qui permet de faire le diagnostic.

Voici d'abord les faits qu'il s'agit de rassembler: 1°. fractures isolées du scaphoïde, 2°. fractures du scaphoïde avec fracture du radius; 3°. fractures du scaphoïde accompagnées de

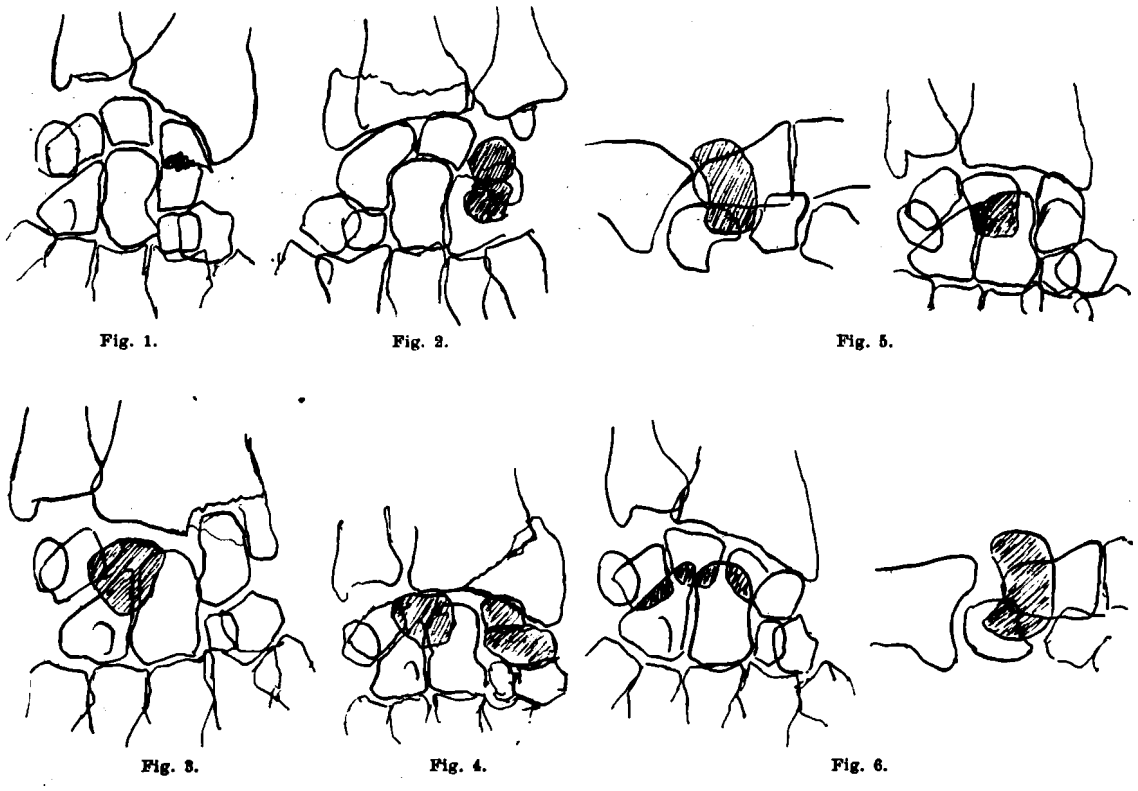

Fig. 1. Fracture du Scaphoïde.
Fig. 2. Fracture du pyramidal et du radius.
Fig. 5. Dislocation vue de face et de profil montrant les rapports réciproques du Scaphoïde et du Lunaire. Le radius et le scaphoïde sont intents.
Fig. 3. Dislocation avec fracture en ergot du radius.
Fig. 4. Dislocation avec fracture du l'apophyse radial et fracture du scaphoïde.
Fig. 6. Luxation médiocarpienne face et profil a remarques la position du pyramidal.

fracture du radius et de luxation du semi-lunaire ou de fracture du semi-lunaire; 4°. fractures du pyramidal avec fracture du cubitus ou du radius. Enfin une série de cas complexes.

Il suffit de jeter les yeux sur le tableaux de fréquence pour voir que deux os tout particulièrement atteints; que ces deux os appartiennent à la première rangée, que ce sont les os qui sont immédiatement en contact avec le radius et transmettent directement le poids du corps par le levier rigide du radius au bloc carpo-métacarpien constitué par la seconde rangée unie au métacarpe, et qu'enfin sur ces deux os l'un, le scaphoïde, est privilégié. En effet par sa forme, par sa longueur qui le fait participer aux deux rangées, le scaphoïde constitue un os à part qui forme le système du pouce surajouté chez l'homme, il forme la base solide sur laquelle le pouce peut se mouvoir, s'opposer aux autres doigts; il est le squelette de l'éminence

thénar, et en raison de la descente plus marquée de l'apophyse radiale et de sa longueur, il forme le talon le plus exposé. Il présente en outre cette particularité que non-seulement il est infléchi sur lui-même pour embrasser par sa concavité la tête du grand os, mais que dans le sens antéro-postérieur il présente deux axes se coupant suivant un angle ouvert en avant. L'un de ces axes correspond au corps de l'os, l'autre à l'apophyse palmaire, et il est facile de voir, si on place la main dans la flexion dorsale appuyée que l'apophyse palmaire s'appuyant sur le sol, déterminera si on vient à appuyer un mouvement de projection du coté dorsal de l'extrémité supérieure de l'os en raison de l'angle que forme ces deux axes. Ce mouvement de sonnette se rencontre régulièrement et si on examine les clichés de la main en hyperextension libre ou appuyée on reconnaitra que tandis que dans l'hyperextension libre, le condyle carpien est homogène, le scaphoïde accompagnant librement par sa partie inférieure, le grand os; dans l'hyperextension appuyéé au contraire le scaphoïde reste fixé par son apophyse tandis que le semi-lunaire se projette en avant sous le ligament antérieur du carpe. Il existe donc à l'état physiologique une dislocation entre le semi-lunaire et le scaphoïde dans l'hyperextension appuyée et si un choc surprend la main dans cette position, il tendre à exagérer cette dislocation; mais tandis que le scaphoïde sera rejeté en arrière en raison du jeu de ses deux axes, le semi-lunaire, au contraire, caché en arrière par la lèvre postérieure du radius en pourra se faire jouer qu'en avant à travers le ligament antérieur du carpe.

Si au lieu d'une flexion dorsale exagerée, l'axe de l'avant-bras fait avec la main un angle de 45° la glène radiale maintiendra énergiquement le semi-lunaire sur la tête du grand os, et il n'y aura pas fuite de cet os par énucléation mais le semi-lunaire pourra être écrasé. Le scaphoïde jouera toujours de la même façon et tiendra à casser le radius dont les travées sont obliques et de faible insistance par rapport au condyle carpien dont les os divisent la force.

Ainsi suivant le degré de flexion dorsale on observera des lésions dissemblables. D'après la flexion moyenne c'est la fracture du radius qui domine. Dans la flexion à 90° les conditions de résistance du carpe sont changées; celles du radius augmentent puisque les travées sont perpendiculaires à la résistance du sol tandis que celles du carpe diminuent puisqu'il existe une dislocation physiologique à ce moment.

Mais ce facteur n'est pas le seul, il faut tenir compte des inclinaisons latérales qui changent le point d'application de la force. Si la main est en inclinaison radiale le scaphoïde engainé sous le radius ne peut faire son mouvement de bascule en arrière et il casse. Si la main est en inclinaison cubitale, le scaphoïde échappe facilement; le semi-lunaire reçoit le maximum d'effort et de luxe en avant, on aura donc la dislocation; les clichés montrent ici tous les degrés: depuis la luxation pure du coté dorsal du scaphoïde, puis luxation avec fracture de l'extrème pointe de l'apopbyse; puis fracture du radius où le scaphoïde entre comme un ergot et y creuse une loge; enfin fracture en coin de l'apophyse radiale, avec fracture du scaphoïde. Tous ces stades indiquent les degrés d'inclinaison cubitale de la main. Le semi-lunaire est toujours luxé en avant et on a suivant le choc des degrés divers soit que l'os perde à la fois ses rapports avec le grand os et le radius, soit avec l'un des deux, soit qu'il se loge sous les tendons, soit qu'il fasse issue à travers la peau.

En résumé dans l'hyperflexion dorsale à 90° de la main sur l'avant-bras, on observe deux faits bien nets —:

dans l'inclinaison radiale de la main fracture isolée du scaphoïde;

dans l'inclinaison cubitale dislocation des deux os radiaux, scaphoïde en arrière, semi-lunaire en avant avec toute une série de fractures marginales postérieures du radius; et se terminant par la combinaison de la fracture du scaphoïde, et quelquefois du semi-lunaire.

Toute l'éminence hypothénar ne participe pas à cette lésion.

Il n'en est pas de même dans la luxation médio-carpienne; celle-ci se produit dans des précipations de cheval, de voitures d'automobiles, et la main est dans l'axe de l'avant-bras. Dans deux cas j'ai pu voir comment se produisait cette lésion. Deux terrassiers sont pris sans un éboulement de terrain et la main retenue par la manche de la pioche ne put accompagner la descente du l'avant-bras.

La luxation avec fracture du scaphoïde s'observa. Le pyramidal passa au devant de l'os crochu.

Les fractures du pyramidal s'observent 1°. dans les chutes sur le bord cubital de la main, elles sont accompagnées d'ordinaire de fracture de l'apophyse radiale; 2°. par renversement de la main du coté cubital et on observe alors la fracture du cubitus.

Les fractures du grand os s'observent soit dans les chutes sur le poing fermé, soit dans la flexion palmaire de la main, soit dans les mouvements de torsion.

Les lésions les plus importantes comme fréquence et comme intérêt sont celles du scaphoïde et du semi-lunaire. Peut-on trouver des signes diagnostiques de ces lésions?

Voici plusieurs points de repères qui permettent d'arriver au but.

1°. L'obliquité de la ligne bistyloidienne est généralement conservée et le gonflement siège au dessous d'elle.

2°. Au dessous des styles radial et cubital il existe une dépression, le cou du poignet. On peut loger à l'état normal, un doigt entre le style radial et la base du premier métacarpien si cette distance est diminuée, s'il existe du gonflement dans la tabatière anatomique, it faut penser à une fracture du scaphoïde. Si les mouvements du coté radial sont douloureux et limités, s'il existe une ecchymose dans la loge thénar — le diagnostic est certain. — On suppose qu'il n'existe rien au dessous du style cubital.

3°. Si on suit le troisième métacarpien on sent après le nœud de l'articulation carpo-métacarpienne une dépression qui répond au col du grand os. Cette dépression devient saillie si on fléchit la main du coté palmaire — après avoir déterminé exactement la tête du grand os on cherche la lèvre postérieure du radius, s'il n'existe pas un centimètre d'écart entre ces deux points, c'est que le semi-lunaire est luxé ou cassé. On cherche alors en avant dans la gouttière carpienne et on sent la saillie anormale de l'os luxé — il s'agit d'une dislocation.

4°. Le gonflement n'est pas limité à la colonne externe. La dépression au dessous du style cubital est occupée par une saillie anormale — tous les autres signes existent, il s'agit d'une luxation médiocarpienne.

Telle est la méthode générale d'examen clinique, il faut ajouter naturellement à ces signes objectifs: la douleur, le gonflement, l'impotence, la limitation des mouvements, l'aspect globuleux du poignet qui parait diminué de hauteur et épaisseur, enfin et surtout les troubles de compression, soit du nerf médicin, soit du nerf cubital, soit des deux nerfs.

Dans les fractures du pyramidal on sent une grosse saillie sous le style cubital; il existe des troubles dans le domaine du nerf cubital, enfin l'angle que fait la main avec l'avant-bras montre un angle cubital très accentué.

Le pronostic de ces lésions carpiennes est grave. La simple fracture du scaphoïde détermine des douleurs et de l'impotence beaucoup plus qu'une fracture du radius. Certains malades conservent une faiblesse et des douleurs pendant 10, et même 16 ans. La dislocation aboutit à l'ankylose du poignet et il faut l'opérer, soit en tentant de réduire au début; si l'on ne réussit pas, et c'est la règle, il faut recourir à la résection totale orthopédique du poignet. M. le Prof. Vallas a ainsi opéré 9 cas de dislocations de la première rangée s'accompagnant d'ankylose. Il ne faut pas faire de résections partielles, mais faire une résection complète. Dans les fractures simples du scaphoïde on peut être amené à la résection partielle. Kauffmann de Zurich, Lilienfeld, Höfliger en ont cité des cas. Le Dr. Richon l'a pratiqué une fois.

La luxation médio-carpienne si elle est fraîche se réduit facilement et le pronostic en est bon, même si elle est accompagnée de fracture du scaphoïde et du pyramidal. J'en ai publié un cas avec M. Durand où le résultat a été très brillant. Si au contraire elle n'est reconnue que tardivement, c'est l'impotence avec les troubles nerveux de compression et il n'y a qu'à faire la résection du poignet.

La fracture du pyramidal est d'un pronostic grave en raison des troubles nerveux que l'accompagnent.

Les fractures du grand os que j'ai vues ont eu une issue favorable.

Les diverses lésions sont très faciles à reconnaître grâce à la röntgenographie.

Celle-ci exige une certaine habitude d'interprétation mais la lecture est facile pour qui voit des clichés tous les jours.

Au point de vue des accidents du travail, la connaissance des lésions du carpe a la plus grande importance, et le nombre des faits que j'ai pu observé démontre suffisamment qu'il ne s'agit pas des cas exceptionnels.

---

70. Herr **Destot-Lyon**: **Des modifications de la forme et du volume du cœur dans les différentes affections — et de l'emploi de l'orthodiagraphe.**

L'appareil dont je me sers depuis 1902 repose sur le même principe que celui du Prof. Grunmach construit par l'A. E. G., c'est à dire sur la double suspension du craniomètre de Broca. Mon appareil diffère: 1°. par la mode de réglage qui se fait au moyen d'un pinceau très fin, obtenu par un diaphragme iris placé devant l'ampoule et qui fait sur l'écran une plage claire que l'on amène au moyen de deux vis de rappel en conjonction avec le crayon inscripteur. Le rayon perpendiculaire est ainsi amené vite et bien dans l'axe du crayon et le jeu du diaphragme iris est très important pour l'examen; 2°. l'appareil permet, soit de voir tout le thorax sur un grand écran, soit d'écrire directement sur le patient, soit d'écrire sur un papier quadrillé au millimètre, 3°. une crémaillère permet d'adapter à toutes les tailles instantanement; 4° une rotule permet de donner toutes les inclinaisons de la verticale à l'horizontale; 5°. un appareil spécial permet de chercher les corps étrangers et de les localiser. C'est un appareil röntgenoscopique universel. Il a été construit sur mes indications par Drault. La précision étant obtenue et verifiée, les tracés m'ont donné des résultats très remarquables, touchant le volume et la forme du cœur examinés sur près de 2000 sujets.

I. Changements de volume. — D'une façon générale on peut dire que dans toutes les cardiopathies le cœur est augmenté de volume, et le rapport de l'aire cardiaque à l'aire pulmonaire augmenté, c'est ainsi que si on obtient en moyenne une aire cardiaque A C en la comparant à l'aire pulmonaire A P on a d'ordinaire $\frac{AC}{AP} = \frac{1}{2.8.}$ ou $\frac{1}{2.9.}$ Dans les cardiopathies le rapport devient $\frac{AC}{AP} = \frac{1}{1,8} = \frac{1}{2} = \frac{1}{1,5} = \frac{1}{1}$. Dans la thèse de Grognard j'ai montré que sur des sujets adultes sains les facteurs qui faisait surtout varier l'aire cardiaque était le poids, alors que la taille et les différents autres facteurs n'influaient pas.

En dehors des cardiopathies le volume du cœur peut changer en sens inverse, et c'est ainsi que dans la tuberculose, et surtout dans la prétuberculose on trouve des cœurs petits tels que le rapport $\frac{AC}{AP} = \frac{1}{3,5} = \frac{1}{4}$.

Cette microcardie n'est pas en rapport avec l'amaigrissement. On la trouve chez des sujets qui n'ont aucune manifestation tuberculose, qui sont gras et ont les coefficients de robusticité indiqués par Tartière, mais dont l'origine est entachée de tuberculose.

Il ne s'agit pas en un mot d'un amaigrissement du cœur en rapport avec la consomption tuberculeuse, mais on peut se demander si cette microcardie que l'on peut rapprocher du nanisme de la V. Mitrale (Gilbert) et du rétrécissement mitral n'est pas un signe d'hérédité tuberculeuse, créant une prédisposition à l'infection tuberculeuse.

Cette microcardie varie d'ailleurs et elle diminue si par un traitement par suralimentation le patient augmente de poids, le malade engraisse du cœur comme il engraisse des membres. On conçoit que si en même temps que cette microcardie on constate des sommets gris et des ganglions péribronchiques, le diagnostic de tuberculose s'impose alors qu'aucun signe physique d'auscultation ne vient encore mettre le médecin sur la voie du diagnostic. J'ai appelé il y a plus d'un an, l'attention de la Société de Médecine de Lyon sur ce point, et j'ai controlé ces

recherches sur un très grand nombre de soldats sains et reconnus bons pour le service. Toutes les fois que j'ai trouvé une microcardie l'enquête a montré des antécédents héréditaires.

II. Les variations de volume du cœur constatés chez le même individu permettent de suivre le developpement de la cardiopathie, de voir l'influence du traitement et de faire le pronostic. J'ai pu suivre pendant deux ans, des affections du cœur, et par des tracés successifs, arriver à faire le pronostic de la maladie sans tenir aucun compte des autres symptômes. Plusieurs de mes malades sont morts et l'autopsie m'a montré que tout en confirmant le diagnostic les déformations constatées sur le vivant ne pouvaient être comparées aux constatations cadaveriques.

III. Changements dans la forme. — Les changements sont très importants et on arrive très rapidement à établir des formes spéciales suivant les cardiopathies.

Ainsi le rétrécissement mitral donne un tracé spécial caracterisé par une saillie arrondie dans le champ droit remontant en courbe tres saillante au niveau des orellettes, alors que dans

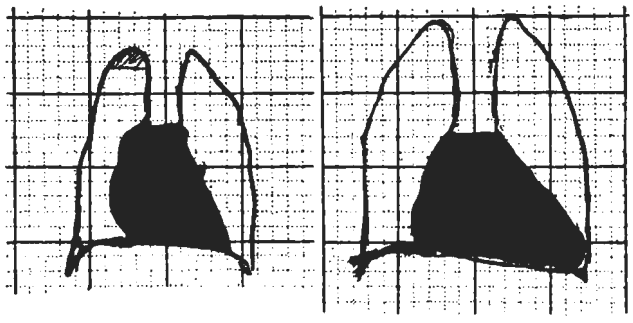

Rétrécissement mitral. Insuffisance et rétrécissement mitral.

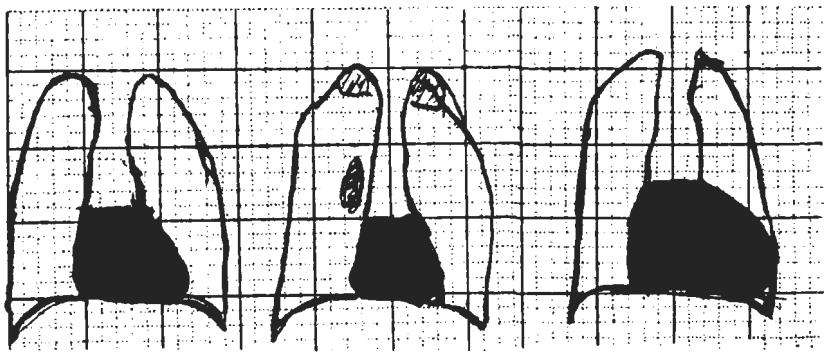

Cœur normal. Petit cœur tuberculeux. Insuffisance aortique.

le champ gauche le ventricule tombe droit sur le dôme du diaphragme en formant un angle pointu et vif avec ce dôme. Ce tracé est tellemeut caractéristique que sans aucun signe clinique indiquant le diagnostic je fais le diagnostic d'après le seul tracé. Il m'est arrivé chez des malades suspectés de tuberculose et envoyés pour ce fait de faire le diagnostic de rétrécissement mitral et de le voir confirmer après coup.

L'insuffisance mitrale présente bien la saillie anormale de l'ombre dans le champ droit, mais ici il y a hypertrophie qui manque souvent dans le rétrécissement mitral pur, le ventricule s'allonge dans le champ gauche tout en se terminant en pointe sur la courbe du diaphragme. L'apex pointue dans la respiration ordinaire change dans les inspirations forcées, l'on s'aperçoit alors que le développement du cœur s'est fait du coté du diaphragme et que l'ombre du foie et du diaphragme dissimule le cœur droit. Le point le plus difficile du diagnostic de l'insuffisance mitrale, accompagnée ou non, de rétrécissement, résulte de la distinction à faire avec les myocardites.

Dans ce cas, en effet, on a un gros cœur étalé aussi bien à droite qu'à gauche, et qui ressemble beaucoup à ce tracé de l'insuffisance mitrale. Toutefois on remarque que les

battements sont à passé perceptibles, que l'ondulation du ventricule est molle et se traine pour ainsi dire, que la pointe est plus arrondie que dans l'insuffisance mitrale.

Les cœurs aortiques, qu'il s'agisse d'insuffisance, ou qu'il s'agisse de cœur de brightique sont caractérisés par le développement de l'ombre dans le champ gauche et par la pointe qui est globuleuse et renflée.

Dans l'insuffisance aortique le cœur est arrondi d'une façon générale, et la courbe observée dans le champ gauche se continue de la pointe à la base sans fléchissement. Dans le cœur brightique le tracé est un peu différent. La pointe est toujours globuleuse et hypertrophiée mais le cœur parait couché sur le diaphragme et le ventricule se rapproche de l'horizontale tandis que dans l'insuffisance la courbe se continue presque verticalement avec l'ombre du gros vaisseau.

Dans les cas mixtes où il existe à la fois des lésions mitrales et des lésions aortiques les deux types de tracés sont associés.

Ces quelques notions schématiques, que les figures ci-jointes rendront plus claires permettent d'affirmer que l'orthodiagraphe peut permettre de faire un diagnostic de cardiopathie assez net et assez précis.

J'ai pu souvent vérifier à l'Hôpital de la Croix Rousse des diagnostics qui n'avaient été faits par moi que par les tracés à l'écran, et il m'est arrivé de porter des diagnostics contraires à ceux des médecins traitants, que l'autopsie a vérifiés.

Je n'ai pas eu l'occasion de voir suffisamment d'autres affections du cœur pour en tirer des indications suffisantes. C'est ainsi que je n'ai vu qu'une fois un rétrécissement de l'artère pulmonaire et une insuffisance tricuspidienne.

Mais par contre les cas les plus fréquents de la clinique donnent des tracés assez semblables pour qu'un observateur arrive facilement à les distinguer.

Chez les enfants les cardiopathies sont souvent plus difficiles à diagnostiquer, et il existe les maladies congénitales, que l'on arrive à distinguer.

Le rétrécissement congénital de l'aorte, la maladie bleue, la symphyse cardiaque, donnent des tracés bien différents, mais si je ne rapporte pas ici ces tracés c'est que je n'ai pas eu l'occasion de vérifier le diagnostic par l'autopsie, alors que dans les tracés schématiques présentés j'ai pu à maintes reprises vérifier, la justesse de mes conclusions. Je ne ferai que signaler les aortites dont le tracé fait à l'examen oblique permet de définir le degré de dilatation alors qu'aucune autre méthode ne permet d'asseoire un diagnostic de façon précise.

En résumé l'orthodiagraphe donne des renseignements précieux sur la forme et le volume du cœur. Aucune autre méthode clinique ne permet de trouver de tels renseignements. La palpation, la percussion n'ont pas de valeur.

Les renseignements donnés par les rapports d'aire permettent d'affirmer qu'il existe une affection du cœur, de définir sa variété et son degré dans les cas les plus fréquents.

La microcardie est un symptôme de premier ordre, qu'elle s'accompagne ou non de lésions tuberculeuses; elle indique nettement une hérédité tuberculeuse. — Mais il ne faut pas oublier qu'il y a des tuberculeux surtout chez les adultes et les vieillards qui présentent un cœur normal, quelquefois même dilaté.

Les variations de cette microcardie dépendent de l'engraissement.

Il résulte de l'examen de plusieurs centaines de tracés de cardiopathic que les variétés de cardiopathies déterminent la plupart du temps des déformations caractéristiques — au point qu'un observateur arrive facilement à distinguer un tracé de mitral d'un tracé d'aortique.

Le contrôle de l'autopsie donne à cette méthode la consécration nécessaire.

L'orthodiagraphie constitue la méthode la plus précieuse que l'on ait appliqué à la clinique depuis cinquante ans — dans les affections cardio-pulmonaires.

Bericht des Herrn **Geo. Fr. Kunz**-New York, aus dem Englischen übertragen von Herrn W. Cowl-Berlin: **Über Versuche an ausgestellten Mineralien und Edelsteinen, die in ultraviolettem Licht, in Röntgen- und in anderen Strahlenarten fluoreszieren und phosphoreszieren.**

Bei ausgedehnten photoskopischen Versuchsreihen[1]) verschiedener Art an Mineralien und Edelsteinen[2]) betreffs Fluoreszenz während und Phosphoreszenz nach Bestrahlung durch ultraviolettes Licht und Röntgenstrahlen wie auch mittels Radium und Aktinium[3]) wurde die Hervorrufung der genannten Eigenschaften zunächst gleichzeitig durch einen jeden von drei Beobachtern für sich protokolliert und darauf per majorem und zwar bei einer nicht geringen Anzahl der untersuchten Substanzen festgestellt, denen Fluoreszenz bezw. Phosphoreszenz bisher nur zum Teil zugeschrieben worden sind.

Die große Masse und räumlich ausgedehnte Lage des in Arbeit genommenen Materials, ferner die Tatsache, daß Steine, welche in starkem ultravioletten Licht fluoreszieren bzw. phosphoreszieren, oft eine oder beide dieser Eigenschaften auch in Röntgenstrahlen, wie ferner bei genauem Beschauen unter Radium ev. Aktinium zeigen und schließlich der Umstand, daß ein geeigneter transportabler Apparat (die von Piffard für die Hauttherapie ausgestaltete Görlsche Hochspannungslampe mit vier Eisenkugeln) ohne große Umstände für die Untersuchung mittels ultravioletten Lichtes benutzt werden konnte, bedingten zunächst eine vorläufige Untersuchung des Gesamtmaterials (etwa 13 000 chemisch-geologisch bekannter Steine) auf Reaktion in kurzwelligem Licht, der sodann die Prüfung der im Vergleich nicht sehr großen Anzahl der darauf reagierenden Steine mittels Radium, Aktinium und Röntgenstrahlen folgte.

Als wesentlichstes Resultat der ganzen Untersuchung darf die bisher nicht festgestellte Tatsache bezeichnet werden, daß die Dauer der Phosphoreszenz einer ganzen Reihe zum Teil bisher unbekannt hell fluoreszierender Mineralien bis über 50 mal diejenige der vorangehenden nicht nur momentanen Bestrahlung überdauert, und somit die Hoffnung erweckt, daß solche derart erzeugte Fluoreszenz bzw. Phosphoreszenz sich — beispielsweise in Körperhöhlen — in der Medizin nützlich erweisen dürfte.

Bei weiteren Versuchen des Verfassers über die Wirkung der Röntgenstrahlen auf stark phosphoreszierende Steine konnte er mit Willemit wie mit einer neu gefundenen Art von Spondumene, welche Kunzit genannt worden ist, sowie ferner mit Colemanit, Aragonit, gewissen Diamanten, insbesondere von blauer Farbe u. a. m., die sämtlich durch Röntgenstrahlen zum Leuchten gebracht werden, markante Autographien der phosphoreszierenden Mineralteile, leicht auf der photographischen Platte gewinnen und zwar nach einer Röntgenbestrahlung von 5 Min. Dauer, wonach die Phosphoreszenz auch nach 30 Min. photographisch nachweisbar blieb, d. h. noch dazu ausreichende Lichtmengen ausgab.

Unter allen untersuchten Substanzen zeigte Fluorit die stärkste Fluoreszenz bei Röntgenbestrahlung, Willemit, Colemanit, Kunzit und Willemit β (eine Art kieselsaures Zinn, — Kunz- und Baskerville) die stärkste und dauerndste Phosphoreszenz nach derselben.

Autographien sind auch dadurch gewonnen worden, daß ein Kristall des Kunzit in der geschlossenen Mundhöhle, zunächst durch das Gewebe der Wange hindurch, während 1 Min. mit Röntgenstrahlen bestrahlt wurde, und darauf entfernt und getrocknet, ein ausgeprägtes

---

[1]) The Action of Radium, Actinium, Roentgen rays and Ultraviolet Light on Minerals and Gems; by George F. Kunz and Charles Baskerville; read before the New York, "Academy of Sciences," October 6th, 1903, and published in "Science" N. S. Vol. XVIII. December 18th, 1903. Vgl. ferner: "Kunzite and its Unique Properties;" by Charles Baskerville and George F. Kunz. Amer. J. of Science. XVIII. July, 1904.

[2]) Nämlich, die Morgan-Tiffany und Morgan-Bement-Sammlungen in dem American Museum of Natural History New York.

[3]) Debierne. Compt. rend. CXXIX p. 593.

Bild durch seine Phosphoreszenz auf eine photographische Platte bei 5 Min. Expositionsdauer lieferte.

Betreffs einer allgemeinen Verwendung der Phosphoreszenz ist, abgesehen von den oft nicht leicht erhältlichen, stark phosphoreszierenden Mineralien, die in neuerer Zeit konstatierte Tatsache beachtenswert, daß die Anwesenheit von Mangan, Kadmium und Wismut auch in kleiner Menge in gewissen alkalischen Erden die Eigenschaft der Phosphoreszenz bedingt.

Schließlich sei erwähnt, daß Versuche, auf chemisch-physikalischem Wege phosphoreszierendes Willemit herzustellen, schon geglückt sind.

IX.

Nachmittags 6 Uhr.

Schlufssitzung.

Herr **Eberlein**-Berlin: Nunmehr sind wir am Schluß unseres Kongresses angelangt. Blicken wir auf den Verlauf unserer Verhandlungen zurück, so glaube ich aussprechen zu dürfen, daß der Kongreß seiner Aufgabe gerecht geworden ist. In 71 wissenschaftlichen Vorträgen haben uns die berufensten Vertreter der Röntgenologie das Ergebnis ihrer mühevollen Forschungen sowohl auf dem medizinischen wie auch auf dem physikalischen Gebiete mitgeteilt und uns auf Grund ihrer zahlreichen Beobachtungen und reichen Erfahrungen die Wege gewiesen, auf welchen wir in der nächsten Zukunft weiterschreiten können. In den regen Diskussionen sind uns eine Fülle von Anregungen geworden, deren befruchtende Einwirkung auf unsere weitere Arbeitstätigkeit nicht ausbleiben kann. Auch auf technischem Gebiete wurden uns wichtige Neuerungen mitgeteilt. Ich erinnere nur an die Ausführungen über den unterbrecher- und kondensatorenlosen Wechselstrombetrieb und andere. Es kann meines Erachtens nicht zweifelhaft sein, daß diese Neuerungen für die weitere Entwickelung der Röntgentechnik von weitgehender Bedeutung sein werden. Allen Vortragenden und Rednern spreche ich unseren besten Dank aus.

Desgleichen danke ich allen Ausstellern, welche weder Mühe noch Kosten gescheut haben, die Ausstellung dem Zwecke entsprechend zu gestalten. Nicht allein, daß die Ausstellung sehr reich beschickt ist, nein, die Ausgestaltung derselben ist auch qualitativ des Kongresses durchaus würdig.

Gern benutze ich auch die Gelegenheit, den aus dem Auslande herbeigeeilten Mitgliedern des Kongresses nochmals den wärmsten Dank auszusprechen. Nehmen Sie, meine Herren, die Überzeugung, die deutsche Röntgenologie wird sich der Ehre stets in Dankbarkeit bewußt sein, daß es ihr vergönnt war, eine so große Anzahl namhafter Röntgenologen des Auslandes zu Mitgliedern des ersten Röntgenkongresses zählen zu dürfen.

Wie Ihnen, meine Herren, bekannt ist, findet im Jahre 1908 in Amsterdam der III. internationale Kongreß für medizinische Elektrologie und Radiologie statt. Ich habe die Ehre, Sie im Namen des Vorsitzenden, des Herrn Prof. Dr. Wertheim-Salomonson, nochmals herzlichst zu demselben einzuladen.

Endlich möchte ich nicht versäumen, Ihre Aufmerksamkeit noch einmal auf die neugegründete Deutsche Röntgen-Gesellschaft zu lenken und Sie einzuladen, derselben recht zahlreich beizutreten. Nur dann kann die neue Gesellschaft ihre große Aufgabe erfüllen und der deutschen Röntgenologie bei ihrem weiteren Ausbau einen festen Mittelpunkt bieten.

Ehe ich nun zum Schluß des Kongresses übergehe, gebe ich noch Herrn Gocht-Halle a. S. und Herrn Hennecart-Sedan das Wort.

Herr **Gocht**-Halle a. S. Meine Herren! Der Röntgenkongreß ist zu Ende und wir alle fühlen uns dem Vorstand und besonders unserem Herrn Vorsitzenden zu lebhaftem Danke verpflichtet, daß es ihm gelungen ist, den Kongreß in so musterhafter sachlicher Weise zu leiten und das außerordentlich große Arbeitspensum zu bewältigen. Ich bitte Sie, unseren Dank und unsere Anerkennung dadurch zu zeigen, daß wir Herrn Professor Eberlein ein dreifaches Hoch ausbringen.

Herr **Hennecart**-Sedan: A défaut d'une parole plus autorisée que la mienne, je suis heureux d'offrir à Messieurs les membres du comité d'organisation, au nom des membres

étrangers du Rœntgen-Congress, nos cordiaux remerciements pour la brillante réunion à laquelle nous venons d'assister. Du succès de cette assemblée, ils peuvent avec une légitime fierté en revendiquer leur part. C'est à eux que va notre reconnaissance bien vive, et en particulier à Monsieur le Professeur Eberlein qui a présidé ces débats avec tant d'autorité.

Herr **Eberlein**-Berlin: Meine Herren! Die Worte freundlicher Anerkennung, welche Sie mir soeben gezollt haben und für welche ich Ihnen meinen aufrichtigsten Dank ausspreche, kann ich nicht allein für mich in Anspruch nehmen. Wohl war es mein ernstes Bestreben, den Kongreß und die Ausstellung möglichst vollständig vorzubereiten und würdig zu gestalten. Jedoch wäre ich außerstande gewesen, die Mühen und Schwierigkeiten, welche eine derartige Veranstaltung nun einmal mit sich bringt, zu bewältigen, wenn mir nicht die Herren des Organisationsausschusses in steter Bereitwilligkeit und mit nie ermüdendem Eifer in der Vorbereitung und Ausführung der Kongreßarbeiten bereitwilligst zur Seite gestanden hätten. Gestatten Sie deshalb, daß ich die mir von Ihnen gespendete Anerkennung auch auf meine getreuen Mitarbeiter übertragen darf. Für uns ist es der beste Lohn unserer Arbeit, daß Sie, meine Herren, von dem Verlauf des Kongresses befriedigt sind. Ihnen, den Mitgliedern des Kongresses, schuldet der Organisationsausschuß den größten Dank, daß Sie sich so zahlreich und mit so großem Eifer an dem Kongresse beteiligt und dadurch einen so erfolgreichen Verlauf desselben ermöglicht haben. Ihnen allen sprechen wir daher nochmals unseren herzlichsten Dank aus.

Ich erkläre den Röntgenkongreß und die Röntgenausstellung für geschlossen.

IV. Teil.

Beschlüsse.

I. Beschluſs.

Einführung einer einheitlichen Nomenklatur für die Röntgenologie.

a) II. Medizinische Sitzung am 1. Mai 1905.

Herr **Albers-Schönberg**-Hamburg:

Der Kongreß wolle eine Kommission ernennen, welche umgehend Vorschläge für eine einheitliche Nomenklatur der Röntgenologie zu machen hat.

Der Antrag rechtfertigt sich durch die allgemeine Verwirrung infolge der zahlreichen und wenig prägnanten röntgenologischen Technicismen. Antragsteller ist der Ansicht, daß der Name „Röntgen" unbedingt in der neuen Nomenklatur beizubehalten sei.

Der Kongreß beschließt dem Antrage gemäß. Als Mitglieder der Kommission werden gewählt die Herren: Albers-Schönberg-Hamburg, Eberlein-Berlin, Rieder-München, Gocht-Halle a. S., Grashey-München, Immelmann-Berlin, Köhler-Wiesbaden, Walter-Hamburg.

b) II. Physikalisch-technische Sitzung am 2. Mai 1905.

Herr **Albers-Schönberg**-Hamburg:

In Erledigung des am 1. ds. Mts. gefaßten Beschlusses ist die unterzeichnete Kommission heute zur Beratung zusammengetreten und schlägt vor, in der deutschen Kongreß- und Schriftsprache in Zukunft folgende Bezeichnungen anzuwenden:

Röntgenologie — Röntgenlehre, Röntgenwissenschaft,
Röntgenoskopie — Röntgendurchleuchtung,
Röntgenographie — Röntgenaufnahme,
Röntgenogramm — Röntgenbild,
a) Röntgennegativ,
b) Röntgenpositiv,
c) Röntgendiapositiv,
Ortho-Röntgenographie,
Röntgentherapie — Röntgenbehandlung,
Röntgenisieren — mit Röntgenstrahlen behandeln.

Berlin, den 2. Mai 1905.

gez.: Albers-Schönberg-Hamburg, Eberlein-Berlin, Rieder-München, Gocht-Halle a. S., Grashey-München, Immelmann-Berlin, Köhler-Wiesbaden, Walter-Hamburg.

Der Kongreß erhebt einstimmig den Antrag zum Beschluß.

II. Beschluſs.

Gründung der Deutschen Röntgen-Gesellschaft.

II. Physikalisch-technische Sitzung am 2. Mai 1905.

Die näheren Ausführungen finden sich im V. Teil (Seite 241).

III. Beschluſs.

Bildung einer Kommission zur Festsetzung fester Normen für die Messung der Intensität der Röntgenstrahlen.

I. Physikalisch-technische Sitzung am 2. Mai 1905.

Nachdem in der Diskussion zu dem Vortrage des Herrn Walter-Hamburg (cf. S. 132), Herr v. Kowalski-Freiburg darauf hingewiesen hatte, wie dringend notwendig es ist, für die beiden Faktoren der Röntgenenergie (Quantitäts- und Qualitätsfaktor) bestimmte Normen zu eruieren und einzuführen, und sich zu dieser Frage noch die Herren Klingelfuß-Basel, Cowl-Berlin und Köhler-Wiesbaden geäußert hatten, nimmt

Herr **Dessauer**-Aschaffenburg zu folgendem Antrag das Wort:

M. H.! Die Frage der Intensität und der Dosierung der Röntgenstrahlung ist eine sehr wichtige, vielleicht die wichtigste gegenwärtig auf unserem Gebiet. Es sind zahlreiche Vorschläge gemacht worden, um das neue therapeutische Agens zu kontrollieren und ihnen allen gegenüber befindet sich der Praktiker ratlos. Deshalb schlage ich vor, diese Beratung einer besonderen Kommission zu übergeben. Dieselbe müßte aus Gruppen von Physikern, Technikern und Ärzten gebildet sein und sich damit beschäftigen, was zunächst die Praxis der Anwendung der Röntgenstrahlung als Dosierungsmittel ihrer Intensität verlangt, welche Definition wir überhaupt nach dem jetzigen Stande der Physik unserer Taxierung zugrunde legen, wie weit die vorgeschlagenen Mittel zur Dosierung dem Stande der physikalischen Erkenntnis entsprechen, welche in der Praxis deshalb — und mit welchen Korrektionen — angewendet werden können und ob nicht noch neue Gesichtspunkte für Dosierungsvorschläge vom physikalischen Standpunkte aus gemacht werden können.

Im Einverständnis mit Herrn Prof. Dr. v. Kowalski stelle ich daher den Antrag:

> „Es möge eine Kommission von Physikern, Ärzten und Technikern gewählt werden zur gesonderten Beratung der Frage nach der Intensität und Dosierung der Röntgenstrahlen."

Ich empfehle Ihnen diesen unseren Antrag zur Annahme mit Rücksicht auf die enorme praktische Wichtigkeit der Sache und besonders darauf, daß unser Kongreß ein Arbeitskongreß ist, der sein besonderes Bemühen den noch der Lösung harrenden Fragen zu widmen hat.

Der Antrag wird angenommen. Der Kongreß beauftragt den Organisationsausschuß, im Einvernehmen mit Herrn Dessauer die Kommission zu berufen und das Weitere zu veranlassen.

IV. Beschluſs.

Notwendigkeit der gesetzlichen Regelung der Anwendung der Röntgenstrahlen.

II. Medizinische Sitzung am 3. Mai 1905.

Herr **Hennecart**-Sedan fait la proposition suivante:

> Le Rœntgen-Congress, dans sa séance du 3 Mai 1905, décide la nomination d'une commission composée de médecins de différents Pays (autant que possible de tous les Pays ayant des représentants au Congrès) pour attirer l'attention des pouvoirs législatifs des diverses nations, sur la nécessité d'interdire aux personnes saines, la possibilité de se rendre ou de se faire rendre par les Rayons Rœntgen, les organes génitaux steriles. — Cette commission sera chargée de présenter sur la question un rapport au prochain congrès international d'Amsterdam en 1908.

Herr **Holzknecht**-Wien:

Von den vielen Gesichtspunkten, unter denen das Thema betrachtet werden muß, scheint mir der legislative der wenigst wichtige und wenigst dringliche, der prophylaktische aber bei weitem der dringlichste. Es muß endlich gesagt werden, daß die Mehrzahl der mit Röntgenstrahlen beschäftigten Techniker und ein großer Teil der unvorsichtigen Röntgenologen von der durch die Bestrahlung bewirkten Atrophie der Keimdrüsen mit konsekutiver — wohl irreparabler Sterilität betroffen sind. Dieser schweren Schädigung müssen auch alle Patienten verfallen, deren Skrotum mit den üblichen therapeutischen Dosen (Ekzem) beschickt wird. Die Kenntnis dieser Tatsache verbreitet sich ungemein langsam, weil nichts geschieht als die Publikation von weitgehendsten Schutzmaßregeln, welche, weil unmotiviert, als überängstlich verlacht werden. — Also erstens Prophylaxe: Bleiglasröhrenhüllen, Blendenkästchen, Bleiverglasung der Schirme, der Untersuchungs- und Operationstische mit innerer Röhre, bleihaltiges Schürzenmaterial usw.

Es ist ein Grauen, die meisten Röntgenlaboratorien im Betrieb zu besuchen. Und es ist wenig verständlich, wie man es gestatten kann daß draußen in der Ausstellung, die ein förmliches Röntgenlichtbad ist, die Besucher beständig von allen Seiten her bestrahlt werden. Am gefährlichsten sind die orthoröntgenographischen Untersuchungen im Liegen, das Trochoskop und der rötgenchirurgische Operationstisch, wenn ohne Bleiverglasung oder Schürze gearbeitet wird.

Das legislative Eingreifen gegen die absichtliche Sterilisierung Mündiger und Williger scheint mir aus zwei Gründen nicht dringlich. Sie ist kein Gegenstand ärztlichen Handelns; denn selbst die Sterilisierung von Phthisikern und degenerativen Irren, die schon öfters vorgeschlagen und von einem kleinen amerikanischen Staat ernstlich beraten wurde, kann nicht als Prophylaxe im Sinne der ärztlichen Pflicht aufgefaßt werden. Diese kann sich immer nur auf die Erhaltung der Gesundheit der jetzt oder in Zukunft Lebenden beziehen. Die Sterilisation ist in einem anderen Sinne die Verhinderung des Entstehens von Krankheiten, sie gleicht in dieser Wirkung dem Mord. Daß es unerlaubt ist, Arme und Beine zu amputieren, damit der Erwerbslose als Schaubudenobjekt sein Leben fristen kann, ist vollends selbstverständlich. Nicht, daß ich verkennen würde, daß solches, ebenso wie die Sterilisierung unter Umständen wohltätig, ja das einzige Mittel sein kann, um vor dem materiellen Ruin zu bewahren, nur eine ärztliche Tätigkeit kann das nie und nimmer bilden. Und daß es eine Verletzung der ärztlichen Standesehre wäre (von Versuchszwecken abgesehen), scheint mir — die Techniker dürften doch nirgends sehr in Betracht kommen — vorläufig eine genügende Garantie zu bieten.

Das zweite ist, daß die Geneigtheit zur Sterilisierung ungemein selten ist. Männer, welche die üblichen Mittel zur Verhinderung der Konzeption bedenkenlos gebrauchen, empfinden das Ansinnen ihrer Sterilisierung als unerträgliche Zumutung, für den Psychisch-Normalen bedeutet sie einen schweren Shok. So habe ich zu Versuchszwecken keinen Einwilligenden gefunden. Ich würde ihn auch — fände ich ihn, für geistig minderwertig halten und in Zweifel geraten, ob seine Einwilligung akzeptabel ist. Für Frauen steht die Sache freilich etwas anders. Jedenfalls könnten wir uns an den wohlbegründeten Usus halten, gesetzliche Regeln erst nach Eintreten der Übertretung zu fordern und erst zu warten, ob gestohlen wird, bevor man das Eigentumsrecht kodifiziert.

Herr **Kurella**-Ahrweiler

bezweifelt, daß der Röntgenologe Anlaß hat, auf die von Hennecart berührte Frage einzugehen. Er schlägt vor und erklärt sich zur Ausführung bereit, die Frage einem internationalen Forum von Juristen zu unterbreiten, nämlich der Internationalen juristischen Vereinigung. Zur Sache selbst möchte er warnen, ohne weiteres auf die Anregung H.s einzugehen; es könnte und müßte das dazu führen, daß auch die Prophylaxe auf diesem Gebiete Gegenstand der Kontrolle, schließlich der Spionage und Denunziation werden könnte; bedenkt man nun, welche

Ausdehnung prophylaktische Maßnahmen auf diesem Gebiete bereits besitzen, so ist man mit Maßnahmen im Sinne H.s im Begriffe, in die intimsten Familienangelegenheiten einzugreifen.

Herr **Schenk**-Salzburg:

In Osterreich müssen Besitzer von Röntgeninstituten bei öffentlichem Betriebe über praktische Betätigung in der Röntgentherapie sich ausweisen und jene medizinisch nicht graduierten Personen als Besitzer solcher Institute dürfen nur in Anwesenheit und unter Aufsicht eines Arztes röntgenisieren.

Herr **Becher**-Berlin beantragt nach eingehender Begründung folgende Resolution:

Der Röntgenkongreß erklärt: Die Untersuchung und Behandlung mit Röntgenstrahlen ist eine rein ärztliche Leistung. Dem muß in der allgemeinen und der Medizinalgesetzgebung Rechnung getragen werden. Auch diejenigen Ärzte, die Röntgenuntersuchungen von anderen machen lassen, müssen dies beachten.

Herr **Eberlein**-Berlin schlägt folgenden Beschluß vor:

Die Resolutionen der Herren Hennecart und Becher sind zusammenzufassen, derart daß erstere als Begründung der letzteren verwendet wird.

An die zuständigen Reichs- und Staatsbehörden soll im Sinne der auf dem Kongreß zum Ausdruck und zum Beschluß gekommenen Auffassungen eine motivierte Eingabe eingereicht werden.

Die Erledigung dieser Beschlüsse wird dem Organisationsausschuß übertragen.

Der Kongreß erhebt diesen Antrag einstimmig zum Beschluß.

V. Teil.

Deutsche Röntgen-Gesellschaft.

Vor Eintritt in die Tagesordnung der II. Physikalisch-technischen Sitzung am 2. Mai nahm der Vorsitzende, Herr **Eberlein**-Berlin, das Wort zu folgenden Ausführungen:

Meine Herren! Wenn wir einen Rückblick auf den bisherigen Verlauf des Röntgenkongresses werfen, so können wir schon jetzt mit großer Genugtuung konstatieren, daß die Röntgenvereinigung zu Berlin in der Tat einem allgemeinen Bedürfnis entsprochen hat, wenn sie diesen Röntgenkongreß verbunden mit einer Röntgenausstellung veranstaltet hat. Die außerordentlich große Teilnahme an diesem Kongreß, die Zahl und die wissenschaftliche Bedeutung der angemeldeten Vorträge sowie die unerwartet starke Beteiligung an der Ausstellung legen hierfür beredtes Zeugnis ab. Der Verlauf des Kongresses läßt ferner in Verbindung mit der Tatsache, daß die Röntgenologie jetzt zu einer selbständigen und für alle Zweige der Medizin heute unentbehrlichen Spezialwissenschaft ausgewachsen ist, die unzweifelhafte Notwendigkeit erkennen, daß die Röntgenkongresse (mit oder ohne Ausstellungen) in kürzeren Zwischenräumen wiederkehren und so zu einer ständigen Einrichtung werden müssen. Diese Auffassung wird, wie ich mich durch zahlreiche Mitteilungen von Mitgliedern des Kongresses überzeugen konnte, von den deutschen Röntgenologen allgemein geteilt.

Die Röntgenvereinigung zu Berlin, welche sich das große Verdienst erworben hat, den jetzt tagenden Kongreß zu arrangieren, ist aus naheliegenden Gründen aber außerstande, regelmäßig wiederkehrende Kongresse auch für die Zukunft zu veranstalten. Sie kann diese Aufgabe schon deshalb nicht übernehmen, weil sie nur einen Teil der deutschen Röntgenologen, nämlich nur die in Berlin ansässigen, umfaßt. Diese Aufgabe kann meines Erachtens vielmehr nur ein Verband erfüllen, welcher sich über das ganze Deutsche Reich erstreckt.

Um nun den Wünschen zahlreicher Kongreßmitglieder entgegenzukommen, sind heute eine Anzahl von Mitgliedern des Kongresses zu einer Sondersitzung zusammengetreten und haben beraten, in welcher Weise sich eine dauernde Institution ermöglichen läßt, durch welche nicht allein die Wiederholung der Röntgenkongresse gesichert, sondern gleichzeitig dem Bestreben des weiteren Ausbaues der Röntgenologie in wissenschaftlicher und sozialer Beziehung in Deutschland ein fester Mittelpunkt geschaffen wird. Die an dieser Sitzung beteiligten Herren sind zu der Überzeugung gekommen, daß dieses Ziel am sichersten und vollständigsten durch die Gründung einer „Deutschen Röntgen-Gesellschaft" erreicht wird, und sind daher zu folgenden Resolutionen gelangt:

Die Unterzeichneten haben soeben nachstehende Beschlüsse gefaßt:

1. Sie gründen am heutigen Tage (2. Mai 1905) die Deutsche Röntgen-Gesellschaft.
2. Die Geschäftsführung liegt vorläufig in den Händen der Unterzeichneten und wird von dem Vorstande der Berliner Röntgenvereinigung (E. V.) geführt.
3. Die Geschäftsführung wird beauftragt, entsprechende Satzungen auszuarbeiten.
4. Die Mitglieder des in Berlin stattfindenden Kongresses sollen eingeladen werden, Mitglieder der Gesellschaft zu werden.

gez.: Eberlein-Berlin, Rieder-München, Albers-Schönberg-Hamburg, Immelmann-Berlin, Walter-Hamburg, Gocht-Halle a. S., Grashey-München, Köhler-Wiesbaden, Cowl-Berlin.

Meine Herren! Im Auftrage dieser Herren, welche von dem aufrichtigen Wunsche beseelt sind, daß die Gründung der „Deutschen Röntgen-Gesellschaft“ der Röntgenologie nicht allein zu Nutz und Frommen, sondern auch zur Ehre gereichen möge, habe ich die Ehre, Ihnen diese Beschlüsse zu unterbreiten, und Sie zu bitten, denselben auch Ihrerseits die Zustimmung zu geben.

Gleichzeitig gestatte ich mir, Sie ganz ergebenst einzuladen, der neugegründeten Gesellschaft als Mitglieder beizutreten.

Die Anträge werden danach mit lebhaftem Beifall vom Kongreß angenommen.

Verzeichnis der Mitglieder.

[Schluß der Liste am 20. Oktober 1905. Weitere Anmeldungen an die Red. d. *Fortschritte auf dem Gebiete der Röntgenstrahlen.* Hamburg, Klopstockstr. 10 erbeten.]

1. Prof. Dr. R. Eberlein, Dir. d. chirurg. Klinik der Kgl. tierärztl. Hochschule. Berlin NW. 6.
2. Prof. Dr. H. Rieder, Vorstand der physik. Abt. d. Kr.-H. l. d. Isar. München.
3. Dr. H. Albers-Schönberg, Leitender Arzt des Röntgeninstituts am Allg. Krankenhaus St. Georg Hamburg. Hamburg.
4. Dr. M. Immelmann, Med.-mechan. Institut und Röntgen-Laboratorium. Berlin W.
5. Dr. B. Walter, Assistent a. Physik. Staats-Laboratorium. Hamburg.
6. Dr. H. Gocht, Spezialarzt für orthopäd. Chirurgie. Halle a. S.
7. Dr. R. Grashey, Assistenzarzt a. chirurg. Spital l. d. Isar. München.
8. Dr. Alban Köhler, Spezialarzt f. Röntgenologie. Wiesbaden.
9. Dr. W. Cowl, Arzt f. Röntgen-Diagn. u. Techn. Berlin W.

} Begründer.

A.

10. Dr. Béla Alexander, Arzt f. Röntgen-Diagn., Physikus. Késmárk.
11. Dr. R. Altmann, Dir. Arzt d. Knappsch.-Laz. Zabrze.
12. Dr. Franc. Antoniotti, Chir. u. Dir. d. labor. d. radiol. d. Osp. Mauriz. Umberto I. Turin.
13. A. Assenheim, Ing. Vertr. d. Fa. Hecht, Pfeiffer & Co. Berlin W.

B.

14. Dr. R. Bacher, Sek.-Arzt a. Landes-Geb.-Anst. Olmütz-Mähren.
15. Dr. Gustav Bär, prakt. Arzt. Röntgen-Labor. Zürich.
16. Dr. J. Bagge, prakt. Arzt. Radiol. Inst. Göteborg-Schweden.
17. Dr. G. Bakker, Priv.-Krkhaus f. chir. Krh. Emden.
18. Edwin Bechthold, Oberingenieur. Dresden-A.
19. Dr. A. Becker, Assistenzarzt a. d. chir. Univ.-Klinik. Rostock i. M.
20. Dr. F. R. Berger, Oberarzt i. F.A.R. 8, k. z. Abt. f. Haut- u. Geschl.-Krh. d. städt. Kr.-Anst. Köln-Lindenburg.
21. Dr. K. Biesalski, prakt. Arzt. Berlin S.
22. Dr. F. Blumensath, Spez.-Arzt f. Unters. m. Röntg.-Str. Breslau.
23. Dr. L. Bouchacourt, prakt. Arzt f. Röntgenographie. Paris VIII.
24. Dr. G. Boegel, Oberarzt d. chir. Abt. d. St. Vinzenz-Stifts. Hannover.
25. Oberstabsarzt Dr. Hans Brettner. Spandau.
26. Dr. J. H. Brodersen, prakt. Arzt. Drammen-Norwegen.
27. Dr. A. Burchard, Licht- u. Röntgen-Inst. Rostock.
28. Dr. W. Deane Butcher, M. R. C. S. Spezialarzt f. Hautkrh. Holyrood Ealing. London W.
29. Dr. S. Buxbaum, Inst. f. elektr. Heilmethoden. Karlsbad.

C.

30. Dr. E. W. Caldwell, Dir. d. F. N. Gibbs, Röntgen-Labor. a. d. Bellevue Hosp.

Doz. f. Röntgen-Diagn. u. Techn. a. d. New York Univ. New York.
31. Prof. Dr. O. de la Camp, Priv.-Doz., Oberarzt a. d. Kgl. Charité. Berlin.
32. Dr. L. Caro, prakt. Arzt. Hannover.
33. Dr. O. Collatz, Dir.-Arzt a. Diakon.-H. Darmstadt.
34. Dr. F. Colley, prakt. Arzt. Insterburg.
35. Prof. Dr. Carlo Colombo, Prof. a. d. med. Fakultät. Rom.
36. Dr. C. Comas, Doz. f. Röntgenologie d. med. Fak. Röntgenolog d. Krh. Sta. Cruz. Barcelona.
37. Dr. O. Croce, prakt. Arzt. Berlin N.

D.

38. Jac. Danne, Preparateur à. l. Fac. de Science. Paris.
39. G. David, Fabr. v. Röntgen-Apparaten. Minden i. W.
40. Dr. P. Dahlhaus, prakt. Arzt. Remscheid.
41. Dr. Geo Delhaes, prakt. Arzt. Teplitz-Böhmen.
42. Dr. Gust. Delkeskamp, Assistenzarzt d. chir. Univ.-Klinik. Königsberg i. Pr.
43. Dr. E. Destot, Radiolog. Lyon.
44. Dr. P. Diettrich, prakt. Arzt. Magdeburg.
45. Dr. Max Donau, prakt. Arzt. Inst. f. physik. Heilmethoden. Dresden.

E.

46. Dr. Herm. Gust. Engelken, Dir. Arzt d. Saarbrück. Kr.-Laz. Neunkirchen-Trier.
47. Dr. F. Engelmann, II. Arzt am städt. Krankenhaus. Dortmund.

F.

48. Dr. Jul. Finck, A. f. Röntgen-Diagn. u. Ther. Charkow-Rußland.
49. Stabsarzt Dr. J. F. Fischer. Dir. d. Röntgen-Inst. d. Kommunalhosp. Kopenhagen.
50. Dr. K. Foersterling, Assistenzarzt a. städt. Krankenh. Hannover.
51. Prof. Dr. P. Friedrich, Dir. d. chir. Univ.-Klinik. Greifswald.
52. Ing. Theophil Fuß, Dir. Ing. d. Fa. W. A. Hirschmann. Berlin-Pankow.

G.

53. Dr. E. Galewsky, Haut-A. d. Säuglingsheim u. Kinderpoliklinik. Dresden-A.
54. Dr. P. Glaeßner, Assistenzarzt a. d. Klinik d. Geh. Med.-Rat Prof. Dr. Hoffa. Berlin W.
55. Dr. J. G. Gohl, prakt. Arzt. Amsterdam.
56. Dr. D. H. van der Goot, Chirurg. Haag.
57. Dr. M. Gortan, Dirig. Arzt d. radiol. Inst. d. ospitale civico. Triest.
58. Dr. E. Gottschalk, prakt. Arzt. Stuttgart.
59. Stabsarzt Dr. R. Graeßner, Doz. a. d. Akademie f. prakt. Med. Köln a. Rh.
60. Ing. R. Grisson, Dir. d. „Grissonwerk". Heidenau bei Dresden.
61. Ferd. Gudentag, Instrumentenmacher. Amsterdam.
62. Stabsarzt Dr. W. Guttmann, Oberarzt a. d. II. med. Klinik d. Kgl. Charité. Berlin NW.

H.

63. Dr. J. Haberern, Dozent f. Chir. Prim. Arzt a. hauptstädt. Krhs. Budapest IV.
64. Dr. R. Hahn, Arzt f. Dermatol. Hamburg.
65. Dr. Geo Hartung, Spez.-Arzt f. orthopäd. Chir. Röntgen-Inst. Dresden-A.
66. Dr. V. Hennecart, prakt. Arzt. Sedan.
67. Dr. A. Hennig, prakt. Arzt. Königsberg i. Pr.
68. Dr. S. A. Heyerdahl, ärztl. Leiter d. Röntgen-Inst. a. Reichshospital. Christiania.
69. G. Hirschmann, Fabrikbes. Berlin N.

I.

70. Ingenieur Ad. Isenthal, F. R. P. S. London W.

J.

71. Dr. H. P. Jacobs, prakt. Arzt, Röntgenlaboratorium. Trier.
72. Dr. Alex. Jagdhold, prakt. Arzt. Libau-Rußland.
73. Dr. L. Jakab, Dir.-Arzt d. Wasserheilanst. u. Röntgen-Lab. i. Fasor.-San. Budapest.
74. Priv.-Doz. Dr. F. Jamin, Oberarzt a. d. Med. Univ.-Klinik. Erlangen.
75. Dr. Alb. Jaquet, prakt. Arzt. Berlin W.

76. Doz. Dr. Rud. Jedlička, Privat-Doz. f. Chirurgie. Prag II.
77. Hofrat Dr. M. Jungengel, Kgl. Ob.-A. d. chir. Abt. a. Allg. Krh. Bamberg.

K.

78. Dr. Sigm. Karplus, Kinderarzt. Warschau-Praga.
79. Dr. Robert Kienböck, Priv.-Doz. f. med. Radiol. Vorst. d. Radiolog. Inst. d. Allgem. Polikl. Wien.
80. Ing. Fr. Klingelfuss, Inh. d. Fa. Fr. Klingelfuss. Basel-Schweiz.
81. Dr. M. Klopstock, prakt. Arzt. Berlin NW.
82. Ing. Fr. Jos. Koch, Mitinhaber d. Fa. Koch & Sterzel. Dresden-A.
83. Sanitätsrat Dr. P. Köhler, prakt. Arzt. Privatklinik. Zwickau i. Sa.
84. Geh. Med.-Rat Prof. Dr. Franz König. Jena.
85. Dr. W. Kollosser, Spez.-Arzt f. Magen-, Darm- u. Stoffwechselkrh. Nordhausen.
86. Dr. Zygm. Koronkiewicz, Assistenzarzt a. d. chirurg. Abtlg. d. Hospital Kindlein Jesu. Warschau.
87. Dr. Heinr. Krafft, Priv.-Doz. f. Röntgenologie. Straßburg i. E.
88. Dr. Friedr. Krause, prakt. Arzt. Berlin N.
89. Dr. Paul Krause, Priv.-Doz. f. innere Medizin, Oberarzt a. d. Medizin. Univ.-Klinik. Breslau.
90. Prof. Dr. E. Kromayer, Arzt f. Hautkrankh. Berlin W.
91. Dr. Martin Krutsch, prakt. Arzt. Bes. d. Heilanstalt Callenberg. Schirgiswalde.
92. Dr. phil. George Frederick Kunz, Spez.-Agent U. S. Geolog. Survey; Gem. Expert i. H. Tiffany & Co. New York U. S. A.
93. Dr. Hans Kurella, Dir. Arzt d. Sanator. Ahrweiler.

L.

94. Dr. A. Laastad, prakt. Arzt. Röntgenassistent d. städt. Krankenhaus. Bergen-Norwegen.
95. H. Larsen, Elektrotechniker. Kopenhagen.
96. Prof. Dr. Oscar Lassar, Arzt f. Hautkrankht. Berlin NW.
97. Dr. R. Ledermann, Spezialarzt f. Hautkrankht. Berlin W.
98. Dr. Charles Lester Leonard, Arzt f. Röntgendiagnostik u. Therapie. Philadelphia.
99. Dr. M. Levy-Dorn, prakt. Arzt. Röntgenlaboratorium. Berlin W.
100. Dr. phil. Max Levy, Fabr. elektr. Apparate. Berlin N.
101. Dr. phil. Edgar J. Lilienfeld. Berlin.
102. Dr. H. Linkenheld, Assistenzarzt a. d. chir. Univ.-Klinik. Göttingen.
103. Priv.-Doz. Dr. H. Ludloff, Oberarzt d. orthopäd. Abt. d. chirurg. Univ.-Klin. Breslau.
104. Dr. Gust. Lüking, prakt. Arzt. Rehme Bad Oeynhausen.
105. Prof. Dr. August v. Luzenberger, Prof. der Neuropath. an der Universität. Neapel.

M.

106. Oberstabsarzt Dr. R. Magnus. Stendal.
107. Paul Mangold, Ing. Berlin N.
108. Dr. Ad. Manheimer, Röntgenspezialarzt. Hamburg.
109. Dr. F. Matthias, prakt. Arzt. Königsberg i. Pr.
110. Dr. Albert Meyer, 2. Arzt d. Berliner Mediko-mechan. Inst. Groß-Lichterfelde.
111. Dr. F. S. Meijers, Nervenarzt. Amsterdam.
112. G. Meyer, Techniker i. Fa. Gebr. Meyer, Werkst. f. Uhrm. u. physik. App. Münden i. W.
113. Dr. P. Möhring, prakt. Arzt. Berlin NW.
114. Dr. W. Mollof, Leiter d. Röntgenlaborator. a. Alexanderhosp. Sofia.
115. Dr. David Morgan, Med.-Officer, X-Ray Dept. Royal Southern Hosp. Liverpool.
116. Dr. William James Morton, Prof. d. physik. Therapie, N. Y. Postgrad. Medical School u. Hosp. New York.
117. Dr. Ernst Moser, Spezialarzt f. Chirurgie u. Orthopädie. Zittau.

N.

118. Stabsarzt Dr. Reinh. Naether, im 2. Jägerbattal. B. Dresden-A.

119. Dr. Jules de Nobele, Chef d. Serv. d. radiographie d. l'Hosp. civ. Gent.

O.

120. Dr. J. Oberth, Dir. u. Primararzt d. Kommitatsspitals. Schäßburg-Siebenbürgen.
121. Dr. Gust. Opitz, Arzt f. orthopäd. Chir., Röntgen-Diagn. u. Ther. Stettin.

P.

122. Dr. Sigmund Pförringer, Arzt. f. Chirurgie, Röntgen-Inst. Regensburg.
123. Dr. Aug. Prió, Röntgenolog a. Krh. Sta. Cruz u. a. städt. Findelhaus. Barcelona.
124. Dr. K. Purkert, prakt. Arzt, Chirurg. Röntgen-Inst. Graz.

R.

125. Arch. D. Reid, M. R. C. S., L. R. C. P., Arzt f. Röntgen-Diagn. u. Ther. London W.
126. Dr. J. Riedinger, Privat-Doz. f. orthopäd. Chirurgie. Würzburg.
127. Ing. C. F. Rodde, Vertr. d. Fa. C. H. F. Müller-Hamburg. Hamburg.
128. Dr. C. Römert, prakt. Arzt. Berlin SW.
129. Dr. Jac. Rosenblatt, Chem. Bakt. u. Röntgen-Inst. Odessa.
130. Dr. Leonh. Rosenfeld, Spez.-Arzt f. orthop. Chirurgie. Nürnberg.
131. Dr. phil. J. Rosenthal, Dipl.-Ing., wiss.-techn. Beir. d. Elektr.-Ges. Polyphos. München.
132. Dr. Felix v. Roy, prakt. Arzt, Röntgeninst. Insterburg.
133. Dr. J. Rudis-Jičinsky, Chirurg. X-Ray Labor. Cedar Rapids U. S. A.
134. Stabsarzt Dr. O. Rumpel, k. zur Kgl. Chirur. Univ.-Klinik. Berlin N.

S.

135. Prof. Dr. K. Sasaki. Kanasawa-Japan.
136. Dr. M. Scheier, Spez.-Arzt f. Hals-, Nasen- u. Ohrenleiden. Berlin N.
137. Dr. Rud. Schenk, prakt. Arzt u. Inh. e. San. u. Röntgen-Inst. Salzburg.
138. Dr. W. Schild, Anst. f. Hautkrankh. Magdeburg.
139. Dr. C. Schirren, Arzt f. Hautkrankh. Kiel.
140. Dr. phil. C. Schleussner, Dir. d. Trockenplattenfabrik. Frankfurt a. Main.
141. Dr. Paul Schlichting, prakt. Arzt. Röntgen-Laboratorium. Potsdam.
142. Dr. Alex. Schmidt, prakt. Arzt, Röntgen-Laboratorium. Altona.
143. Dr. Arnold Schmidt, Spez.-Arzt f. Chir., Röntgen-Institut. Leipzig.
144. Dr. H. E. Schmidt, Assistenzarzt a. d. Univ.-Inst. f. Lichtbehandlung. Berlin W.
145. Dr. Wlad. Schönaich, Assistenzarzt a. Hosp. u. Therap. Univ.-Kl. Warschau.
146. Dr. H. Schüller, prakt. Arzt, Röntgen-Laboratorium. St. Johann a. d. Saar.
147. Dr. Ferd. Schultze, Arzt a. St. Vinzenz-Hosp. Duisburg a. H.
148. Dr. Bruno Schürmayer, Spez.-Arzt f. Gallensteinkr. Magen-, Darm- u. Leberleidende. Berlin SW.
149. Dr. Bernh. Schuster, prakt. Arzt. Bad Nauheim.
150. Oberstabsarzt Dr. Jul. Schwieger. Schwerin.
151. Prof. Dr. Hugo Sellheim, Dir. d. Univ.-Frauenklinik. Freiburg i. Br.
152. Dr. Otto Silberberg, Spez.-A. f. Chirur. u. Röntgenologie. Breslau.
153. Edmund Sillem, Verlagsb. Inh. d. Fa. Lucas Gräfe & Sillem. Hamburg.
154. Dr. Béla Simonyi, Leiter d. Röntgen-Labor. d. Israeliten-Spitals. Budapest VI.
155. Oberstabsarzt Dr. T. Sjögren, Arzt f. Röntgen-Diagn. u. Ther. Stockholm.
156. Dr. Ernst Sommer, Spez.-Arzt. f. physik. Therapie. Winterthur-Schweiz.
157. Dr. Adolf Stein, Leiter d. Röntgen-Inst. d. St. Rochus-Spital. Budapest.
158. Diplom-Ing. Kurt Sterzel, Mitinh. d. Fa. Koch & Sterzel. Dresden-A.
159. Dr. Rud. Stich, Priv.-Doz. a. d. Chir. Univ-Klinik. Breslau.
160. Dr. Alfred Stieda, Priv.-Doz. d. Chir. Assist.-A. a. d. Chir. Univ.-Klinik. Königsberg i. Pr.
161. Dr. P. Straßmann, Priv.-Doz. f. Geburtshilfe u Gynäkologie. Berlin NW.
162. Dr. A. Sträter, Med.-mechan. u. Röntgen-Inst. Aachen.
163. Dr. Herm. Strebel, Spezial-A. f. Röntgen- u. Lichtbehandlung. München.
164. Stabsarzt Dr. Stuertz. Metz.

T.

165. Otto Thiers, Ingenieur. Dresden-A.
166. Stabs-Veterinär Carl Tröster. Berlin NW.

U.

167. Dr. Carl Unger, prakt. Arzt. Chirurg. Leipzig.

V.

168. Dr. F. W. Viering, prakt. Arzt, Orthop. Lichtheil- u. Röntgen-Inst. Hamm i. W.

W.

169. Dr. L. Wauer, prakt. Arzt. Dresden.
170. Dr. W. Weecke, prakt. Arzt. Groß-Lichterfelde.
171. Dr. Robert Waeber, prakt. Arzt. Jekaterinoslaw.
172. Dr. M. Weinberger, Univ.-Assist.-Arzt. Wien IX.
173. Prof. J. Wertheim-Salomonson, Prof. d. Radiogr. u. Neuropath. an der städt. Univ. Amsterdam.
174. Dr. Aug. Westhoff, Chirurg.-orthopäd. Klinik, Röntgen-Inst. Münster i. W.
175. Dr. Paul Wichmann, Spez.-Arzt f. Hautkr., Lupusheilanst. f. die Landesversicherungsanstalt d. Hansastädte, Röntgen-Inst. Hamburg.
176. Dr. Georg Wichmann, Chirurg a. Landkrh. Greiz i. V.
177. Dr. R. Wiesel, Leiter u. Bes. d. ehem. Prellerschen Anstalt. Ilmenau.
178. Dr. B. Wiesner, prakt. Arzt. Aschaffenburg.
179. Dr. Ludw. Wille, prakt. Arzt. Herischdorf bei Hirschberg i. Schl.
180. Oberarzt Dr. F. Winkler, i. 2. Inf.-Reg. München.
181. Geh. Med.-Rat Prof. Dr. Max Wolff, Dir. d. Univ.-Poliklinik f. Lungenleidende. Berlin W.

Z.

182. Dr. Fredrik Zachrisson, Doz. f. Chirurgie. Upsala.
183. San.-Rat Dr. C. K. Zaengel, Chir. d. Stadtkrh. Radeberg bei Dresden.
184. Dr. Paul Zander, Spez.-Arzt f. Orthop. Chirurgie. Röntgen-Labor. Berlin N.

Druck von Hesse & Becker in Leipzig.

Verhandlungen

der

Deutschen Röntgen-Gesellschaft

Band II.

Verhandlungen und Berichte

des

Zweiten Kongresses

am 1. und 2. April 1906 in Berlin.

Herausgegeben vom

Ausschuß.

Redigiert von

Dr. Albers-Schönberg-Hamburg.

Hamburg
Lucas Gräfe & Sillem
(Edmund Sillem)
1906.

Vorwort.

Der II. Band der Verhandlungen der Deutschen Röntgen-Gesellschaft enthält die Verhandlungen und Berichte des II. Röntgenkongresses. Da derselbe, abgesehen von den Ausschußsitzungen, nur einen Tag umfaßte, und mithin auch die Zahl der Vorträge kleiner war als die des vorjährigen, dreitägigen Kongresses, so erklärt sich hieraus, daß auch der Umfang der Verhandlungen sich dementsprechend geringer gestaltet hat.

Der besseren Übersicht wegen haben wir auch dieses Mal die Verhandlungen in zwei Abteilungen zerlegt. Vorangestellt haben wir die auf dem Kongresse angenommenen Satzungen der Deutschen Röntgen-Gesellschaft, das Verzeichnis der Mitglieder der Deutschen Röntgen-Gesellschaft im Jahre 1906 sowie das Verzeichnis der Teilnehmer am Kongreß 1906.

Der **I. Teil** — Geschäftliche Sitzungen — enthält die Protokolle der I. Ausschußsitzung am 1. April d. Js. und der II. Ausschußsitzung am 3. April d. Js., sowie den Bericht über die Geschäfts- und Eröffnungssitzung am 2. April d. Js. In diesem Teil finden sich auch die auf dem Kongreß gefaßten Beschlüsse, welche durch den Druck besonders gekennzeichnet sind.

Hieran schließt sich der **II. Teil** — Wissenschaftliche Sitzungen. In demselben haben die in drei Sitzungen auf dem Kongreß gehaltenen 36 Vorträge und Demonstrationen, sowie die im Anschluß daran stattgehabten Diskussionen nach den eingesandten Manuskripten bzw. uns überreichten Niederschriften Aufnahme gefunden. Die Herren Fabre-Lyon, Beck-New York, Comas und Prió-Barcelona waren im letzten Augenblick am persönlichen Erscheinen verhindert. Die Vorträge derselben (No. 2, 7 und 13), welche dem Kongresse vorlagen und im Auszuge mitgeteilt wurden, sind auch zum Abdruck gebracht worden. Alle übrigen Vorträge sind gehalten worden. Seite 116 endlich bringt den Bericht über die Schlußsitzung.

Wir geben zum Schluß der Hoffnung Ausdruck, daß auch die vorliegenden Verhandlungen zur weiteren Ausbreitung der Deutschen Röntgen-Gesellschaft und zur Förderung der von derselben verfolgten hohen Ziele beitragen mögen.

Berlin, im Juli 1906.

Der Ausschuß.

Inhalt.

	Seite
Vorwort	III
Alphabetisches Inhaltsverzeichnis	V
Satzungen der Deutschen Röntgen-Gesellschaft	1
Mitglieder der Deutschen Röntgen-Gesellschaft	5
Teilnehmer am Kongreß 1906	12
I. Ausschußsitzung	19
II. Ausschußsitzung	20
Geschäfts- und Eröffnungssitzung	21
Übersicht der Redner und Vorträge	27
I. Sitzung	30
II. Sitzung	55
III. Sitzung und Projektionssitzung	86
Schlußsitzung	116

Alphabetisches Inhaltsverzeichnis.

Bemerkung: (D) = Diskussion.

A.

Antrag: **Bade** 20. 23.
Apparat, neuer, zur Röntgenforschung: **Grunmach** 73.
Apparate und Aufnahmetechnik: **Berger** 98.
I. Ausschußsitzung 19.
Ausschußwahl pro 1907 24.
Ausstellungsordnung 20.

B.

Beisitzer des Kongresses 23.
Bibliothekgründung 20. 23.
Bureauordnung 20.

D.

Demonstration: **Walter** 115.
Dosierung der Röntgenstrahlen: **Jirotka** 38.
Diskussion über die Vorträge von Levy-Dorn, Jirotka, Cowl zusammengefaßt (siehe unter Intensitätsfrage).
Dosierung der Röntgenstrahlen: **Levy-Dorn** 35.
Diskussion über die Vorträge von Levy-Dorn, Jirotka, Cowl zusammengefaßt (siehe unter Intensitätsfrage).

E.

Ehrenmitglieder 23.
Einstellung der Röntgenröhre: **Levy-Dorn** 73.

G.

Gelenkrheumatismus: **Köhler** 100.
Geschäftliche Sitzungen 17.
Geschäftsordnung 24.
Gewebsstrahlung: **Werner** und **Lichtenberg** 105.

H.

Harnleitersteine, Fehlerquellen: **Albers-Schönberg** 46.
(D) Muskat.
(D) Albers-Schönberg.

I.

Intensitätsfrage: **Cowl**.
(D) Walter.
(D) Stegmann.
(D) Koch.
(D) Grunmach.
(D) Levy.
(D) Albers-Schönberg
(D) Rosenthal.
(D) Bauer.
(D) Levy-Dorn.
(D) Jirotka.
(D) Cowl.
Intensitätsmessungs-Kommision 19. 22.
Interessen, soziale 20. 23.

K.

Knochensyphilis: **Hahn** 113.
Kongreß Mailand 20. 23.

L.

Lungentuberkulose: **Wolff** 86.
(D) Cowl.

M.

Mitglieder der Deutschen Röntgen-Gesellschaft 1906 5.

N.

Nomenklatur 19. 22.

O.

Oberkieferleiden: **Grunmach** 45.
Orthodiagraphie: **Groedel** 107.
Diskussion über die Vorträge von Groedel u. Albers-Schönberg zusammengefaßt.
Orthodiagraphie und Orthophotographie: **Albers-Schönberg** 109.
(D) Levy-Dorn.
(D) Köhler.
(D) Groedel.
Osteomalacie, Skoliose, Wirbelfrakturen: **Graeßner** 49.
(D) Ludloff.

P.

Periostabhebung bei dislozierten Knochenfragmenten: **Beck** 45.

Präzisionsaufnahmen: **Grashey** 58.
(D) Cowl.
(D) Levy-Dorn.
(D) Immelmann.
(D) Grashey.
Publikationsordnung 20.

R.

Radiographie métrique: **Fabre** 33.
Regelung, gesetzliche, der Anwendung der Röntgenstrahlen 19. 23.
Röhrenblendenstativ: **Immelmann** 77.
Röntgenbilder, plastische: **Alexander** 74.
(D) Stegmann.
Röntgenpapier N. P. G.: **Schultze** 89.
Röntgenröhre: **Bauer** 93.
(D) Bauer.
(D) Levy-Dorn.
(D) Cowl.
(D) Immelmann.
(D) Walter.
(D) Wolff.
(D) Albers-Schönberg.
(D) Ossig.
(D) Berger.
(D) Janus.
(D) Bauer.
(D) Rodde.
Röntgenröhren: **Rosenthal** 82.
(D) Walter.
(D) Bauer.
(D) Rosenthal.
Röntgentherapie: **Schmidt** 55.
(D) Krause.
(D) Albers-Schönberg.
(D) Grunmach.
(D) Hahn.
(D) Eberlein.
(D) Lewisohn.
(D) Stegmann.
(D) Rosenfeld
Röntgenvereinigung Breslau 23.
Röntgenvereinigungen, auswärtige 19. 23.

S.

Sammlung 20. 23.
Satzungen der Deutschen Röntgen-Gesellschaft 1.
Schließungslicht: **Rodde** 91.
Diskussion über die Vorträge von Rodde und Bauer zusammengefaßt (siehe unter „Röntgenröhre").
Schlußsitzung 29. 116.
Schutzkappe f. Röhren: **Walter** 84.
I. Sitzung 27.
II. Sitzung 27.
III. Sitzung 28.
IV. Sitzung 29.
Statuten 19. 22.
Statutengenehmigung 24.
Stützapparat: **Levy-Dorn** 74.

T.

Teilnehmer am Kongreß 1906.
Teilnehmer, verstorbene, 1906 19. 21.
Therapie bei Haustieren: **Eberlein** 68.
(D) Weik.
Therapie bei Lupus: **Comas** und **Prió** 65.
Therapie i. d. Chirurgie: **Rosenberger** 59.
Tierisches Gewebe und Röntgenstrahlen: **Krause** 102.
(D) Wolff.
(D) Försterling.
(D) Levy-Dorn.
(D) Krause.

U.

Übersicht über die Sitzungen 27.
Unterbrecherloser Betrieb: **Levy** 79.
(D) Berger.
(D) Koch.
(D) Rosenthal.
(D) Levy.

V.

Verhandlungen, Band I, 19. 22.
Vertreter von Ungarn 23.
Vorgänge in der Röntgenröhre 30.
(D) Cowl.
(D) Rosenthal.
(D) Ossig.
(D) Klingelfuß.
(D) Walter.

W.

Wirbel- u. Rippendefekt: **Matthias** 87.
Wissenschaftliche Sitzungen 27.

Z.

Zahnaufnahmen: **Jaquet** 88.
(D) Albers-Schönberg.

In der Geschäftssitzung des II. Röntgenkongresses am 2. April d. Js. wurde folgender Antrag einstimmig angenommen (S. 23):

„Die Deutsche Röntgen-Gesellschaft beschließt die Begründung einer Bibliothek und Sammlung und bittet alle Mitglieder zum Ausbau derselben nach Kräften beizutragen."

Wir machen die Mitglieder der Deutschen Röntgen-Gesellschaft noch besonders auf diesen Beschluß aufmerksam und bitten zum Ausbau der Bibliothek und Sammlung nach Kräften beizutragen.

Etwaige Zusendungen sind an den Vorsitzenden der Gesellschaft zu richten.

Der Ausschuß.

Satzungen der Deutschen Röntgen-Gesellschaft.

(Begründet am 2. Mai 1905.)

Name, Zweck und Sitz der Gesellschaft.

§ 1.

Die „Deutsche Röntgen-Gesellschaft“ hat den Zweck, die Entwicklung der wissenschaftlichen Röntgenologie durch gemeinsame Arbeit ihrer Mitglieder zu fördern.

Sie hat ihren Sitz in Berlin.

Zur Erreichung dieses Zweckes veranstaltet die Gesellschaft alljährlich einen Kongreß (eine Jahresversammlung) in der Regel in Berlin.

Anzahl und Datum der Sitzungstage, sowie Sitzungslokal des Kongresses bestimmt der Ausschuß.

Mitglieder und Leitung der Gesellschaft.

§ 2.

Die Gesellschaft besteht aus Mitgliedern und Ehrenmitgliedern. Die Leitung liegt in der Hand eines Ausschusses.

§ 3.

Mitglied kann jeder sich mit der Röntgenologie beschäftigende Arzt, Physiker und Techniker werden.

Die Aufnahme erfolgt auf schriftlichen Vorschlag von zwei Mitgliedern durch den Ausschuß.

§ 4.

Zu Ehrenmitgliedern können solche Personen ernannt werden, welche sich um die Förderung der Röntgenologie ein hervorragendes Verdienst erworben haben. Die Ernennung zu Ehrenmitgliedern erfolgt auf einstimmigen Antrag des Ausschusses in der geschäftlichen Sitzung der Gesellschaft. Zur Wahl bedarf es einer Majorität von $^2/_3$.

Die Ehrenmitglieder haben die Rechte der ordentlichen Mitglieder ohne deren Pflichten. Sie sind ferner von den Beiträgen entbunden.

§ 5.

Der Beitrag beträgt für die Mitglieder pro Jahr 10 M. Durch Zahlung von 150 M. wird die lebenslängliche Mitgliedschaft erworben.

Die Zahlung der Mitgliederbeiträge hat in der ersten Hälfte des Jahres an den Kassenführer zu erfolgen. Ein erst in der zweiten Hälfte des Jahres aufgenommenes Mitglied hat den vollen Jahresbeitrag zu entrichten. Nähere Angaben enthält die Geschäftsordnung.

Das Geschäftsjahr ist das Kalenderjahr.

§ 6.

Mitglieder, welche trotz zweimaliger Aufforderung des Kassenführers ihre Beiträge nicht zahlen, werden aus der Liste gestrichen. Ihr Wiedereintritt kann ohne weiteres erfolgen, sobald die rückständigen Beträge nachgezahlt worden sind.

Rechtskräftiger Verlust der bürgerlichen Ehrenrechte zieht den Verlust der Mitgliedschaft nach sich.

Gäste.

§ 7.

Nichtmitglieder können zum einmaligen Besuche des Kongresses von Mitgliedern als Gäste eingeführt werden. Sie dürfen jedoch nur mit Genehmigung des Vorsitzenden Vorträge halten und an der Diskussion sich beteiligen.

Der Ausschuß.

§ 8.

Der Ausschuß besteht aus:

1. einem Vorsitzenden,
2. einem stellvertretenden Vorsitzenden,
3. einem Schriftführer,
4. einem stellvertretenden Schriftführer,
5. einem Kassenführer,
6. den Begründern und den Ehrenmitgliedern der Gesellschaft, sowie
7. den früheren Vorsitzenden als Beisitzer,
8. aus je einem Vertreter der von der Deutschen Röntgen-Gesellschaft anerkannten Röntgenvereinigungen.

Dem Ausschuß bleibt es überlassen, weitere Beisitzer für die Dauer des jedesmaligen Kongresses in Vorschlag zu bringen.

§ 9.

Die Wahl des Ausschusses findet jährlich in der während des Kongresses abzuhaltenden Geschäftssitzung der Gesellschaft statt.

1. Die Wahl des Vorsitzenden erfolgt jährlich für die Dauer des nächstfolgenden Kalenderjahres durch absolute Stimmenmehrheit der anwesenden Mitglieder und muß stets durch Stimmzettel in besonderem Wahlgang erfolgen.

Wird die absolute Stimmenmehrheit im ersten Wahlgang nicht erreicht, so findet eine Stichwahl zwischen denjenigen beiden Mitgliedern statt, welche die meisten Stimmen erhalten haben.

Im Falle der Stimmengleichheit entscheidet der Vorsitzende durch das Los.

2. Der stellvertretende Vorsitzende ist ohne weiteres der Vorsitzende des abgelaufenen Jahres.

Der Schriftführer ist ständig, während der Kassenführer auf fünf Jahre, der stellvertretende Schriftführer auf zwei Jahre gewählt wird.

Die Wahl der in § 8 unter 3—5 genannten Ausschußmitglieder erfolgt durch Zuruf und nur in zweifelhaften Fällen durch Zettelwahl.

Eine Wahl der ausgeschiedenen Ausschußmitglieder ist für alle Ämter zulässig.

Scheidet ein Mitglied des Ausschusses im Laufe des Geschäftsjahres aus, so ergänzt sich der Ausschuß durch Zuwahl.

§ 10.

Der Ausschuß regelt seine innere Tätigkeit und die Amtstätigkeit seiner Mitglieder selbst.

§ 11.

Der Ausschuß ist beschlußfähig, wenn außer dem Vorsitzenden oder dessen Stellvertreter noch vier Ausschußmitglieder anwesend sind.

Im Falle der Unmöglichkeit mündlicher Verhandlung oder in eiligen Fällen kann der Vorsitzende auf Grund der schriftlich oder telegraphisch eingeholten Vota sämtlicher Ausschußmitglieder selbständig handeln.

§ 12.

Der Ausschuß leitet die sämtlichen inneren Angelegenheiten der Gesellschaft, er übernimmt die Vertretung nach außen, ferner die nötigen Vorbereitungen für die Kongresse, auch hat er für die Verwaltung der Bibliothek und Sammlung Sorge zu tragen.

§ 13.

Jährlich in der Geschäftssitzung hat der Ausschuß einen Bericht über das abgelaufene Jahr, sowie eine Kassenabrechnung vorzulegen. Die Prüfung der letzteren erfolgt durch zwei Mitglieder der Gesellschaft. Nach Erledigung etwaiger Beanstandungen wird dem Ausschuß Entlastung erteilt.

Vermögen der Gesellschaft.

§ 14.

Das Vermögen der Gesellschaft wird nach den Grundsätzen der Vormundschaftsordnung unter Aufsicht des Ausschusses und der Geschäftssitzung verwaltet.

Geschäftssitzung.

§ 15.

Der Geschäftssitzung, welche alljährlich gelegentlich des Kongresses stattfinden muß, steht allein der Beschluß über Änderung der Statuten und Änderung der Mitgliederbeiträge zu. Stimmberechtigt sind Mitglieder und Ehrenmitglieder.

Einfache Stimmenmehrheit entscheidet. Bei Stimmengleichheit gibt der Vorsitzende oder sein Stellvertreter den Ausschlag.

Wissenschaftliche Sitzungen.

§ 16.

Zu den alljährlich abzuhaltenden Kongressen müssen die Aufforderungen durch öffentliche Mitteilungen in den Hauptblättern der medizinischen und physikalischen Presse seitens des Vorsitzenden anfangs Januar erfolgen.

Zur allgemeinen Besprechung kommende Fragen und dergleichen müssen den Mitgliedern von seiten des Vorsitzenden mindestens vier Wochen vor Beginn des Kongresses bekannt gegeben werden.

§ 17.

Der Vorsitzende setzt die Tagesordnung fest und bestimmt die Reihenfolge der Vorträge und Demonstrationen.

§ 18.

Die Vorträge dürfen bis zu 15 Minuten dauern. Die Demonstrationen von Apparaten und Patienten bis zu 10 Minuten. Der Vorsitzende kann für Vorträge weitere 10 Minuten bewilligen. Soll diese Zeit überschritten werden, so bedarf es der Zustimmung der Versammlung durch Zuruf.

Die Diskussionen dürfen pro Redner nicht länger als 5 Minuten dauern. Der Vorsitzende kann weitere 5 Minuten bewilligen. Soll diese Zeit überschritten werden, so bedarf es der Zustimmung der Versammlung durch Zuruf.

Verhandlungen.

§ 19.

Die geschäftlichen Mitteilungen, sowie die auf dem Kongresse gehaltenen Vorträge, Demonstrationen, Diskussionen erscheinen alljährlich als „Verhandlungen der Deutschen Röntgen-Gesellschaft“ nach den Bestimmungen der Geschäftsordnung. Ein Exemplar der Verhandlungen wird jedem Mitgliede kostenfrei zugestellt.

Ausstellungen.

§ 20.

Mit dem Kongresse können Fachausstellungen verbunden werden.
Die näheren Angaben enthält die Geschäftsordnung.

Statutenänderungen.

§ 21.

Statutenänderungen können nur dann vorgenommen werden, wenn die diesbezüglichen Anträge den Mitgliedern mindestens acht Tage vor der Geschäftssitzung schriftlich mitgeteilt worden sind.

Auflösung der Gesellschaft.

§ 22.

Die Auflösung der Gesellschaft kann nur mit einer Mehrheit von $^3/_4$ der anwesenden Mitglieder in der Geschäftssitzung beschlossen werden. In dieser Versammlung ist auch gleichzeitig über die Verwendung des vorhandenen Vermögens und anderen Besitzes zu bestimmen.

Geschäftsordnung.

§ 23.

Die vorstehenden Satzungen der Gesellschaft werden durch eine besondere Geschäftsordnung ergänzt.

Berlin, den 2. April 1906.

Der Ausschuß.

R. Eberlein
Vorsitzender.

M. Immelmann
Schriftführer.

W. Cowl
Kassenführer.

H. Rieder

H. Albers-Schönberg

B. Walter

H. Gocht

R. Grashey

A. Köhler

I. Mitglieder der Deutschen Röntgen-Gesellschaft 1906.

a) Ehrenmitglieder.

1. Dr. W. C. Röntgen, Geheimer Rat, ordentlicher Professor der Physik u. Direktor des physikalischen Instituts der Universität München.
2. Exzellenz Dr. Ernst von Bergmann, Generalarzt à la suite, Wirklicher Geheimer Rat, ord. Professor der Chirurgie und Direktor der chirurgischen Universitätsklinik und Poliklinik in Berlin.

b) Ausschußmitglieder.

3. **Vorsitzender**: Dr. R. Eberlein, ord. Prof. der Chirurgie und Direktor der chirurgischen Klinik der kgl. tierärztlichen Hochschule, Berlin NW. 6.
4. **Schriftführer**: Dr. M. Immelmann, Med.-mechan. Institut und Röntgen-Laboratorium. Berlin W.
5. **Kassenführer**: Dr. W. Cowl, Arzt für Röntg.-Diagnostik u. Technik. Berlin W.
6. **Beisitzer**: Dr. H. Rieder, Professor, Vorstand der med.-physik. Abteilung d. Krankenhauses l. d. Isar. München.
7. — Dr. H. Albers-Schönberg, Leitender Arzt des Röntgeninstituts am Allg. Krankenhaus St. Georg - Hamburg. Hamburg.
8. — Dr. B. Walter, Assistent a. Physik. Staats-Laboratorium Hamburg.
9. — Dr. H. Gocht, Spezialarzt für orthopäd. Chirurgie. Halle a. S.
10. — Dr. R. Grashey, Assistenzarzt am chirurg. Spital l. d. Isar. München.
11. — Dr. Alban Köhler, Spezialarzt für Röntgenologie. Wiesbaden.

c) Erwählte Ausschuß-Beisitzer des Kongresses.

12. Prof. Dr. E. Grunmach, Direktor d. kgl. Univ.-Inst. für Unters. mit Röntgenstrahlen. Berlin NW., Luisenstr. 3.
13. Dr. Béla Alexander, Arzt für Röntgen-Diagn. Hon. Physikus. Késmark, Ober ungarn.

d) Mitglieder.

A.

14. Dr. R. Altmann, Dir. Arzt d. Knappsch.-Laz. Zabrze.
15. Dr. Franc. Antoniotti, Chir. u. Dir. d. labor. d. radiol. d. Osp. Mauriz. Umberto I. Turin (Italien).
16. A. Assenheim, Ing., Vertr. d. Fa. Hecht, Pfeiffer & Co. Berlin W.

B.

17. Dr. R. Bacher, Sek.-Arzt a. d. Landes-Geb.-Anstalt. Olmütz (Mähren).
18. Dr. Peter Bade, Arzt. Hannover.
19. Dr. Gust. Bär, prakt. Arzt. Röntgen-Labor. Zürich (Schweiz).
20. Dr. J. Bagge, prakt. Arzt. Radiol. Inst. Göteborg (Schweden).
21. Dr. G. Bakker, Priv.-Krkhs. für chirurg. Krk. Emden.
22. Dr. Rud. Bandel, Arzt. Nürnberg.
23. Dr. Bauch, Oberarzt im Leib-Grenad.-Regt. 8. komm. z. chir. Abt d. Stadtkrkh. Stettin, Apfelallee 72.
24. Heinz Bauer, Ingenieur. Berlin, Lützowstr. 106.
25. R. Baum, Röntgen-Röhrenfabr. Hamburg V.
26. Edwin Bechthold, Oberingen. Dresden-A.
27. Dr. Carl Beck, Professor d. Chirurgie a. d. Postgrad. med. School. New York. 37 East 31 st. (U. S. A.).
28. Dr. A. Becker, Assistenzarzt a. d. chir. Univ.-Klinik. Rostock i. M.
29. Dr. Otto J. W. Behn, Arzt. Kiel, Beselerallee 56.
30. Dr. F. R. Berger, Oberarzt i. Feld-A. R. 8, k. z. Abteilung für Haut- u. Geschlechts-Krkh. d. städt. Kr.-Anst. Köln-Lindenburg.

31. Wilhelm Berger, Ing. d. Fa. Reiniger, Gebbert & Schall, Erlangen. Köln a. Rh., Kamekestr. 19.
32. Dr. Adolf von Bergmann, dirig. Arzt. Riga, Schülerstr. 5.
33. Dr. Konrad Berkowsky, Assistenzarzt am Krankenh. am Friedrichshain. Berlin.
34. Dr. Robert Bernhardt, Arzt. Warschau, Mazowieczstr. 8 (Rußland).
35. Dr. K. Biesalski, prakt. Arzt. Berlin S.
36. Dr. Aug. Blencke, Spez.-Arzt für orthopäd. Chir. Röntgenogr. Magdeburg, Kaiser-Wilhelmplatz 12.
37. Dr. Blumensath, Spez.-Arzt f. Unters. m. Röntgenstrahlen. Breslau.
38. Dr. G. Boegel, Oberarzt d. chir. Abt. d. St. Vinzenz-Stifts. Hannover.
39. Christian Bockemeyer, Vorst. d. Röntgen-Abt. d. Elektr. Ges. „Sanitas". Berlin, Friedrichstr. 131 d.
40. Dr. L. Bouchacourt, prakt. Azt f. Röntgenographie. Paris VIII.
41. Dr. Rich. Bourwieg, Sanitätsarzt, Spez.-Arzt f. orthop. Chirurgie u. Mechanotherapie. Berlin N., Oranienburgerstr. 67.
42. Dr. Hans Brettner, Oberstabsarzt. Spandau.
43. Dr. J. H. Brodersen, prakt. Arzt. Drammen (Norwegen).
44. Dr. A. Burchard, Licht- und Röntgen-Inst. Rostock.
45. Dr. W. Deane Butcher, M. R. C. S., Spez.-Arzt f. Hautkrkh. Red. d. „Archives of the Röntgen Ray". Holyrood, Ealing, London.
46. Dr. S. Buxbaum, Inst. f. elektr. Heilmethoden. Karlsbad i. Böhmen.

C.

47. Dr. E. W. Caldwell, Dir. d. F. S. Gibbs, Röntgen-Labor. a. d. Bellevue-Hosp., Doz. f. Röntgen-Diagn. u. Techn. a. d. New Yorker Univ. New York.
48. Dr. O. de la Camp, ao. Professor. Marburg.
49. Dr. L. Caro, prakt. Arzt. Hannover.
50. Dr. Chudowszky, Chef des Krankenhauses. Satoralja Ujhely (Ungarn).
51. Dr. Alessandro Codivilla, Professor der Orthopädie. Bologna (Italien).
52. Dr. O. Collatz, Dir.-Arzt a. Diakon.-Haus. Darmstadt.
53. Dr. F. Colley, prakt. Arzt. Insterburg.
54. Dr. Carlo Colombo, Professor a. d. med. Fakultät. Rom (Italien).
55. Dr. C. Comas, Doz. f. Röntgenologie d. med. Fak. Röntgenolog d. Krkh. Sta. Cruz. Barcelona (Spanien).
56. Dr. O. Croce, prakt. Arzt. Essen a. d. Ruhr.

D.

57. Jac. Danne, Préparateur à I. Fac. de Science. Paris.
58. G. David, Fabr. v. Röntgen-Apparaten. Minden i. W.
59. Dr. P. Dahlhaus, prakt. Arzt. Remscheid.
60. Dr. Geo Delhaes, prakt. Arzt. Teplitz (Böhmen).
61. Dr. Gust. Delkeskamp, Assistenzarzt d. chir. Univ.-Klinik. Königsberg i. Pr.
62. Dr. R. Destot, Radiolog. Lyon (Frankreich).
63. Dr. F. Deutsch, prakt. Arzt. München.
64. Dr. P. Diettrich, prakt. Arzt. Magdeburg.
65. Dr. Max Donau, prakt. Arzt. Inst. f. physik. Heilmethoden. Dresden.
66. Dr. Johannes Doyé, Spezialarzt f. Haut- u. Geschl.-Krh. Privatklinik. Institut f. Lichtbehandl. Münster i. W.

E.

67. Dr. Herm. Gust. Engelken, Dir. Arzt d. Saarbrück. Kr.-Laz. Neunkirchen (Regbz. Trier).
68. Dr. F. Engelmann, II. Arzt am städt. Krankenhaus. Dortmund.
69. Dr. Karl Eickenbusch, leit. Arzt. Hamm i. W.
70. Dr. A. Eulitz, Schularzt. Dresden-N.
71. Dr. Karl Evler, Stabsarzt. Treptow a. R.

F.

72. Dr. Fabre, Lyon (Frankreich).
73. Dr. Jul. Finck, Arzt f. Röntgen-Diagn. u. Ther. Charkow (Rußland).
74. Dr. J. F. Fischer, Stabsarzt, Dir. d. Röntgen-Inst. d. Kommunalhosp. Kopenhagen (Dänemark).
75. Robert Fischer, Geschäftsführer d. Fa. Reiniger, Gebbert & Schall, Erlangen. Berlin.
76. Dr. K. Foersterling, Assistenzarzt am städt. Krankenhaus. Hannover.
77. Dr. Karl Francke, Spezialarzt f. innere Leiden. München, Rückertstr. 2.

78. Dr. James Fränkel, Assistenzarzt a. d. kgl. Univ.-Poliklinik f. orthopäd. Chirurgie. Berlin, Neustädt. Kirchstr. 15.
79. Dr. P. Friedrich, Professor, Dir. d. chir. Univ.-Klinik. Greifswald.
80. Dr. Funck, Köln, Röntgen-Laboratorium.
81. Robert Fürstenau, stud. phil. (math.). Charlottenburg, Savignyplatz 11.
82. Theophil Fuß, Ingenieur, Dir. Ing. d. Fa. W. A. Hirschmann. Berlin-Pankow.

G.

83. Dr. E. Galewsky, Haut-Arzt d. Säuglingsheim u. Kinderpoliklinik. Dresden-A.
84. Dr. Ernst Gelinsky, Oberarzt, komm. z. chir. Univ.-Klinik. Rostock, Friedrichstr. 17.
85. Dr. Gillet, Oberstabsarzt. Schöneberg, Kaiser Friedrichstr. 5.
86. Dr. P. Glaessner, Assistenzarzt a. d. Königl. Univ.-Klinik für orthopäd. Chirurgie. Berlin NW.
87. Dr. J. G. Gohl, prakt. Arzt. Amsterdam (Holland).
88. Dr. Adolf Goldmann, Assistenzarzt, Berlin, St. Hedwig-Krankenhaus.
89. Dr. D. H. van der Goot, Chirurg. Haag (Holland).
90. Dr. Maximilian Gortan, Dir. Arzt d. radiol. Inst. d. ospitale civico. Triest.
91. Dr. E. Gottschalk, prakt. Arzt. Stuttgart.
92. Dr. Jos. F. Gottstein, Spez.-Arzt f. orthopäd. Chirurgie. Reichenberg (Böhmen), Brauhofgasse 5a
93. Dr. R. Graeßner, Stabsarzt, Doz. a. d. Akademie f. prakt. Med. Köln a. Rh.
94. Robert Grisson, Ingenieur, Dir. d. „Grissonwerk". Berlin.
95. Dr. Franz M. Groedel III, Bad Nauheim.
96. Dr. Paul Grüneberg, Spez.-Arzt f. Hautkranke. Halle a. S.
97. Ferd. Gudentag, Instrumentenmacher. Amsterdam (Holland).
98. Dr. W. Guttmann, Stabsarzt, Oberarzt a. d. II. med. Klinik d. kgl. Charité. Berlin NW.
99. Max Gundelach i. Fa. Emil Gundelach, Röntgenröhrenfabrikant. Gehlberg i. Thür.
100. Dr. Gunkel, Dir. d. Landkrankenhauses. Fulda.

H.

101. Dr. J. Haberern, Doz. f. Chir., Prim.-Arzt a. hauptstädt. Krhs. Budapest IV.
102. Dr. F. Haenisch, Chirurg. Straßburg i. E.
103. Dr. Härting, Spez.-Arzt f. Chirurgie. Leipzig, Johannisgasse 8.
104. Dr. R. Hahn, Arzt f. Dermatol. Hamburg.
105. Dr. Rudolf Hartmann, San.-Rat, Dir. Arzt. Königshütte, Ob.-Schl.
106. Dr. Geo Hartung, Spez.-Arzt f. orthopäd. Chir. Röntgen-Inst. Dresden-A.
107. Robert Hartwig, Röntgenröhrenfabrikant. Berlin, Siegmundhof 5.
108. Dr. Albert Heddaeus, Spez.-Arzt f. Chir. u. Frauenkrkh. Zittau i. S., Schillerstr. 7b.
109. Dr. V. Hennecart, prakt. Arzt. Sedan (Frankreich).
110. Dr. A. Hennig, prakt. Arzt. Königsberg i. Pr.
111. Dr. Hermann Hentschel, Oberarzt u. stellvertr. Dir. am kgl. Krankenstift. Zwickau i. S.
112. Dr. S. A. Heyerdahl, ärztl. Leiter d. Röntgen-Inst. a. Reichshospital. Christiania (Norwegen).
113. Alfred Hirschmann, Fabrikbesitzer. Berlin, Ziegelstr. 30.
114. G. Hirschmann, Fabrikbes. Berlin N., Ziegelstr. 30.
115. Dr. H. Hoeftmann, Arzt f. Chirurgie. Königsberg i. Pr.
116. Dr. Ludwig Hoffmann, Spez.-Arzt f. Orthopädie, Arzt des mediko-mech. Instituts. Stettin, Preußischestr. 2.
117. Dr. Antoni Horoszewicz, Chefarzt am Eisenbahnkrkh. Warschau, Brzeska 12 (Rußland).

I.

118. Ad. Isenthal, Ingenieur, F. R. P. S. London W.

J.

119. Dr. H. P. Jacobs, prakt. Arzt, Röntgen-Laboratorium. Trier.
120. Dr. Eugen Jacobsohn, Assistenzarzt d. chir. Abt. d. Allerheil.-Hospitals. Breslau.
121. Dr. Otto Jaettner, Cincinnati. U. S. A.
122. Dr. Alex Jagdhold, prakt. Arzt. Libau (Rußland).
123. Dr. L. Jakob, Dir.-Arzt d. Wasserheilanst. u. Röntgen-Lab. i. Fasor.-San. Budapest.
124. Dr. F. Jamin, Priv.-Doz., Oberarzt a. d. Med Univ.-Klinik. Erlangen.

125. Dr. Alb. Jaquet, prakt. Arzt. Berlin W.
126. Dr. Michael Jedlicka, Assist. a. d. Chir. Univ.-Klinik. Lemberg (Galizien).
127. Dr. Rud. Jedlicka, Priv.-Doz. f. Chirurgie. Prag II.
128. Bohumil Jirotka, Ingenieur. Berlin.
129. Dr. M. Jungengel, Hofrat, Kgl. Ob.-A d. chir. Abt. a. Allg. Krkh. Bamberg.

K.

130. Dr. Hermann Kaestner, Spez.-Arzt f. Hautleiden. Schwerin (Mecklenburg).
131. Dr. W. Kafka, Primar.-Chirurg. des Kinder-Hosp. Prag.
132. Dr. Ludwig Kalicinzki, Arzt. Warschau-Praga, Brzeska 12.
133. Dr. Sigm. Karplus, Kinderarzt. Warschau-Praga.
134. Dr. Karl Kellermann, prakt. Arzt u. Badearzt. Bad Kissingen.
135. Dr. Robert Kienböck, Priv.-Doz. f. med. Radiol. Vorst. d. Radiolog. Inst. d. Allg. Polikl. Wien.
136. Dr. Leo Kiewe, Assistenzarzt. Hannover, Baumstr. 16.
137. Dr. Philipp Kissinger, dir. Arzt d. chir. Abt. d. städt. Krhs. Königshütte O.-S.
138. Fr. Klingelfuß, Ingenieur, Inh. d. Fa. Fr. Klingelfuß. Basel (Schweiz).
139. Dr. M. Klopstock, prakt. Arzt. Berlin NW.
140. Dr. Ludwig Klostermann, Arzt. Bulmke b. Gelsenkirchen.
141. Fr. Jos. Koch, Ingenieur, Mitinhaber der Fa. Koch & Sterzel. Dresden-A.
142. Dr. P. Köhler, Sanitätsrat, prakt. Arzt. Privatklinik. Zwickau i. S.
143. Dr. Franz König, Geh. Med.-Rat, Prof. Jena.
144. Dr. B. Kollaritz, Budapest IV, Koronaherczeg ut. 11.
145. Dr. W. Kolosser, Spez.-Arzt f. Magen-, Darm- u. Stoffwechselkrh. Nordhausen.
146. Dr. Zygm. Koronkiewicz, Assistenzarzt a. d. chirurg. Abt. d. Hosp. Kindlein Jesu. Warschau.
147. Dr. Adolf Kozerski, Arzt. Warschau, Hortensia 4.
148. Dr. Heinr. Krafft, Priv.-Doz. f. Röntgenologie. Straßburg i. E.
149. Dr. Emil Krahn, Arzt f. Chir. u. Orthopädie. Landsberg a. W.
150. Dr. Friedrich Krause, prakt. Arzt. Berlin N.
151. Dr. Paul Krause, Priv.-Doz. f. innere Medizin, Oberarzt a. d. Med. Univ.-Klinik. Breslau.
152. Dr. Gustav Kreglinger, Arzt f. Chirurgie u. Orthopädie. Koblenz.
153. Dr. W. Krönlein, Prof. d. Chirurgie. Zürich (Schweiz).
154. Dr. E. Kromayer, Professor, Arzt f. Hautkrankheiten. Berlin W.
155. Dr. Franz Kronecker, Arzt. Berlin W., Augsburgerstr. 64.
156. Dr. Martin Krutsch, prakt. Arzt. Bes. d. Heilanstalt Callenberg. Schirgiswalde.
157. Dr. Arthur Kunick, Marine-Stabsarzt. Kiel.
158. Dr. phil. George Frederick Kunz, Spez.-Agent U. S. Geolog. Survey; Gem. Export i. H. Tiffany & Co. New York (U. S. A.).
159. Dr. Hans Kurella, Dir. Arzt d. Sanator. Ahrweiler.

L.

160. Dr. A. Laastad, prakt. Arzt. Röntgenassistent d. städt. Krankenhauses. Bergen (Norwegen).
161. Dr. B. Lange, Spez.-Arzt f. chir. Orthopädie. Straßburg i. E., Poststr. 13.
162. Dr. Ferdinand Langguth, Arzt. Probstzella.
163. H. Larsen, Elektrotechniker. Kopenhagen (Dänemark).
164. Dr. Oscar Lassar, Professor, Arzt f. Hautkrankheiten. Berlin NW.
165. Dr. R. Ledermann, Spezialarzt f. Hautkrankheiten. Berlin W.
166. Dr. Hans Lengnick, dirig. Arzt d. städt. Heilanstalt. Tilsit.
167. Dr. Charles Lester Leonard, Arzt f. Röntgen-Diagn. u. Therapie. Philadelphia.
168. Dr. Lewinsohn, Assistenzarzt a. d. chir. Klinik d. akad. Krkh. Heidelberg.
169. Dr. M. Levy-Dorn, prakt. Arzt. Röntgenlaboratorium. Berlin W.
170. Dr. phil. Max Levy, Fabr. elektr. Apparate. Berlin N.
171. Dr. Alfred Lilienfeld, Spez.-Arzt f. orthopäd. Chirurgie. Leipzig.

172. Dr. H. Linkenheld, Assistenzarzt a. d. chir. Univ.-Klinik. Göttingen.
173. H. Löwenstein, Fabrikbes., i. Fa. Louis & H. Löwenstein. Berlin, Ziegelstr. 28.
174. Dr. Otto Loose, Arzt. Berlin, Friedrichstr. 131a.
175. Dr. H. Ludloff, Priv.-Doz., Oberarzt d. orthop. Abt. d. chir. Univ.-Klin. Breslau.
176. Dr. Gust. Lücking, prakt. Arzt. Rehme, Bad Oeynhausen.
177. Dr. August v. Luzenberger, Professor der Neuropath. a. d. Universität Neapel (Italien).

M.

178. Dr. R. Magnus, Oberstabsarzt. Stendal.
179. Paul Mangold, Ing. Berlin N.
180. Dr. Ad. Manheimer, Röntgenspezialarzt. Hamburg.
181. Wilh. Ruldolf Martin, Technik. Moskau, Schmiedebrücke, i. Fa. F. Schwartze.
182. Dr. F. Matthias, prakt Arzt. Königsberg i. Pr.
183. Wilhelm Mayer, Chef d. Röntgeninstituts d. Bürgerspitals. Basel (Schweiz).
184. Dr. Paul Meißner, prakt. Arzt. Auei. Erzg.
185. Dr. Albert Mayer, 2. Arzt d. Berliner Medikomechan. Inst. Gr.-Lichterfelde.
186. Dr. F. S. Meijers, Nervenarzt. Amsterdam.
187. G. Meyer, Techniker, i. Fa. Gebr. Meyer, Werkstatt f. Uhrm. u. physik. App. Minden i. W.
188. Dr. W. Michal, Primar-Chirurg. Prag, Komensky-Pl. 1.
189. Dr. Richard Milner, Arzt. Berlin NW., Ziegelstr. 30.
190. Dr. P. Möhring, prakt. Arzt. Berlin NW.
191. Dr. W. Mollof, Leiter d. Röntgenlabor. a. Alexanderhosp. Sofia (Bulgarien).
192. Dr. David Morgan, Med.-Officer, X-Ray Dept. Royal Southern Hosp. Liverpool (England).
193. Dr. William James Morton, New York. Postgrad. Medical School u. Hosp. New York (U. S. A.).
194. Dr. Ernst Moser, Spezialarzt f. Chirurgie u. Orthopädie. Zittau i. S.
195. Dr. O. Müller, Oberstabsarzt. Hannover, Bädekerstr. 8.
196. Dr. Max Mulzer, Arzt. Memmingen (Bayern).
197. Dr. G. Muskat, Spez.-Arzt f. orthopäd. Chirurgie. Berlin W., Potsdamerstr. 16.

N.

198. Dr. Reinh. Naether, Stabsarzt i. 2. Jägerbattall. B. Dresden-A.
199. Dr. Alfred Neumann, Dir. d. chirurg. Abt. d. städt. Krankenh. am Friedrichshain. Berlin.
200. Dr. Jules de Nobele, Chef d. Serv. d. radiographie d. l'Hop. civ. Gent (Belgien).

O.

201. Dr. Adolf Oberst, Privatdoz. Assistenzarzt a. d. chir. Univ.-Klinik. Freiburg i/B.
202. Dr. J. Oberth, Dir. u. Primararzt d. Kommitatsspitals. Schäßburg (Siebenbürgen).
203. Dr. Charles Ogilvy, Chirurg, New York (U. S. A.) 125. W. 58st.
204. Dr. Gustav Opitz, Arzt f. orthop. Chir., Röntgen-Diagn. u. Ther. Stettin.
205. Dr. Curt Ossig, Spez.-Arzt f. Chirurgie und Radiologie. Breslau II, Neue Taschenstr. 6.
206. Rob. Otto, Fabrikant. Berlin.
207. Werner Otto, Ingenieur. Berlin.

P.

208. Dr. G. Perthes, Professor. Dir. Arzt d. chir.-poliklin. Inst. d. Univ. Leipzig, Albertstr. 28.
209. Dr. Nikolaus Petrow, Privatdoz. f. Chirurgie, St. Petersburg, Nüstasikaja Uldza 3.
210. Dr. G. E. Pfahler, Dir. Arzt d. Röntgen-Labor. d. med.-chir. Hosp. Philadelphia 1409 Spruce st. (U. S. A.)
211. Dr. Karl Pfeiffer, Assistenzarzt d. chir. Univ.-Klinik. Tübingen.
212. Dr. Sigmund Pförringer, Arzt f. Chir., Röntgen-Inst. Regensburg.
213. Dr. Georg Preiser, Spez.-Arzt f. orthopäd. Chirurgie. Hamburg, Kolonnaden 5, I.
214. Dr. Aug. Prio, Röntgenolog a. Krh. Sta. Cruz u. a. städt. Findelhaus. Barcelona (Spanien).
215. Dr. K. Purkert, prakt. Arzt. Chirurg. Röntgen-Inst. Graz, Johanneumring 18.

R.

216. Dr. Egon Ranzi, Assistenzarzt der I. chir. Univ.-Klin. Wien IX. Mariannengasse 2.
217. Dr. Hans Reichold, Chirurg u. Krankenhausarzt, Lauf b/Nürnberg.
218. Arch. D. Reid, M. R. C. S., L. R. C. P., Arzt f. Röntgen-Diagn. u. Ther. London W.
219. Dr. Paul Reyher, Oberarzt a. d. Kinderklinik der kgl. Charité. Berlin W., Schaperstr. 35.
220. Dr. Hermann Riedl, Assistent d. chir. Abt. d. allg. Krh. Linz a. D.
221. Dr. J. Riedinger, Privat-Doz. f. orthopäd. Chirurgie. Würzburg.
222. Dr. J. A. Riviere, Red. d. Ann. d. Physicother. Paris 25, rue d. Mathurins.
223. C. F. Rodde, Ingenieur, Vertr. d. Fa. C. H. F. Müller-Hamburg. Hamburg.
224. Dr. C. Römert, prakt. Arzt. Berlin SW.
225. Dr. Joh. Rosenberger, Prof. d. Chir., Hofrat, Generaloberarzt à l. s. dirig. Arzt. Würzburg, Grabenberg 1.
226. Dr. Jac. Rosenblatt, Chem.-Bakt.- u. Röntgen-Inst Odessa.
227. Dr. Leonh. Rosenfeld, Spez.-Arzt f. orthopäd. Chirurgie. Nürnberg.
228. Dr. phil. J. Rosental, Dipl.-Ing., wiss.-techn. Beir. d. Elektr.-Ges. Polyphos. München.
229. Dr. Felix v. Roy, prakt. Arzt, Röntgeninst. Insterburg.
230. Dr. J. Rudis-Jicinsky, Chirurg. X-Ray Labor. Cedar Rapids (U. S. A.).
231. Dr. O. Rumpel, Stabsarzt, komm. zur kgl. Chirurg. Univ.-Klinik. Berlin N.

S.

232. Dr. O. Samter, Prof. dirig. Arzt d. chirurg. Abt. d. städt. Krankhs. Königsberg i. Pr.
233. Dr. Sapeschko, Professor. Odessa.
234. Dr. X. Sasaki, Professor. Kanasawa-shi (Japan).
235. Dr. Gerhard Sauer, Assistenzarzt d. chirurg. Abt. a. städt. Krkh. Stettin.
236. Dr. Otto Schär, Arzt. Bern, Mattenhof, Belfsstr. 65a.
237. Dr. M. Scheier, Spezialarzt f. Hals-, Nasen- und Ohrenleiden. Berlin SW.
238. Dr. Georg Schellenberg, Oberarzt a. d. Heilstätten. Beelitz i. M.
239. Dr. Rud. Schenk, prakt. Arzt u. Inh. e. San. u. Röntgen-Inst. Salzburg.
240. Dr. W. Schild, Anst. f. Hautkrankh. Magdeburg.
241. Dr. Hans Schirmer, Arzt. Grünberg i. Schles.
242. Dr. C. Schirren, Arzt f. Hautkrankh. Kiel.
243. Dr. Schirrmacher, Arzt für Hautkrankheiten. Röntgen- und Finsen-Laboratorium. Bremen.
244. Dr. phil. C. Schleußner, Dir. d. Trockenplattenfabrik. Frankfurt a. M.
245. Dr. Schlichthorst, Arzt f. Chirurgie u. Orthopädie. Norderney.
246. Dr. Paul Schlichting, prakt. Arzt. Röntgen-Laboratorium. Potsdam.
247. Dr. Ludwig v. Schmarda. Wien VIII 1. Auerspergstr. 19.
248. Dr. Alex. Schmidt, prakt. Arzt, Röntgen-Laboratorium. Altona.
249. Dr. Arnold Schmidt, Spez.-Arzt f. Chir. Röntgen-Inst. Leipzig.
250. Dr. H. E. Schmidt, Assistenzarzt a. d. Univ.-Inst. f. Lichtbehandl. Berlin W.
251. Albrecht Schneider, Chemiker d. Kautschukwerke von Dr. Heinr. Traun und Söhne, Hamburg 22, Oberalten Allee 12.
252. Dr. Wlad. Schönaich, Assistenzarzt a. Hosp. u. Therap. Univ.-Kl. Warschau.
253. Dr. Arthur Schucht, Assistenzarzt a. d. Univ. Hautklinik. Breslau XVI, Maxstr. 1.
254. Dr. H. Schüller, prakt. Arzt, Röntgen-Laborat. St. Johann a. d. Saar.
255. Dr. Ferd. Schultze, Arzt a. St. Vinzenz-Hosp. Duisburg a. H.
256. Paul Schultze, Vertr. d. Neuen Photograph. Gesellschaft (N. P. G.) Berlin-Steglitz, Steglitz, Albrechtstr. 40.
257. Dr. Bruno Schürmayer, Spez.-Arzt f. Gallensteinkr. Magen-, Darm- und Leberleidende. Berlin S.W.
258. Dr. Bernh. Schuster, prakt. Arzt. Bad Nauheim.
259. Dr. Schwarz in Wien.
260. Hans Schwarz, Ingenieur d. Siemens u. Halske Akt.-Ges. Wernerwerk. Berlin-Westend, Nonnendamm.
261. Dr. Jul. Schwieger, Oberstabsarzt. Schwerin.

262. Rich. Seifert, Ingenieur. Hamburg.
263. Dr. Hugo Sellheim, Professor, Dir. d. Univ.-Frauenklinik. Freiburg i. Br.
264. Dr. Hermann Settegast, Sanitätsrat. Berlin.
265. Dr. George Severeanu, Arzt f. Radiologie. Bukarest, 25 Str. Campineanu (Rumänien).
266. Dr. Otto Silberberg, Spez.-Arzt f. Chirurg. u. Röntgenologie. Breslau.
267. Edmund Sillem, Verlagsb., Inh. d. Fa. Lucas Gräfe & Sillem. Hamburg.
268. Dr. Béla Simonyi, Leiter d. Röntgen-Laboratoriums des Israeliten-Spitals. Budapest VI.
269. Dr. T. Sjögren, Oberstabsarzt, Arzt f. Röntgen-Diagn. u. Ther. Stockholm (Schweden).
270. Dr. Eduard Solger, Geheimer Sanitätsrat. Berlin N. 39. Reinickendorferstr. 2c.
271. Dr. Ernst Sommer, Spez.-Arzt f. physik. Therapie. Winterthur (Schweiz).
272. Dr. Hans Spitzy, Dozent Oberarzt d. chir.-orthopäd. Abt. d. Kinder-Klinik. Graz.
273. Dr. R. Stegmann. Wien, Lichtensteinstr. 2.
274. Dr. Adolf Stein, Leiter d. Röntgen-Inst. d. St. Rochus-Spital. Budapest.
275. Dr. Alfred Steinauer, Arzt. Berlin W., Augsburgerstr. 50.
276. Kurt Sterzel, Diplom-Ing., Mitinh. d. Fa. Koch & Sterzel. Dresden-A.
277. Dr. Rud. Stich, Priv.-Doz. a. d. Chir. Univ.-Klinik. Breslau.
278. Dr. Alfred Stieda, Professor, Priv.-Doz. d. Chir., Assist.-A. a. d. Chir. Univ.-Klinik. Königsberg i. Pr.
279. Dr. P. Straßmann, Professor f. Geburtshilfe u. Gynäkologie. Berlin N.W.
280. Dr. A. Sträter, Med.-mechan. u. Röntgen-Inst. Aachen.
281. Dr. Herm. Strebel, Spez.-Arzt für Röntgen- u. Lichtbehandlung. München.
282. Dr. Stuertz, Stabsarzt. Metz.

T.

283. Otto Thiers, Ingenieur. Dresden-A.
284. Carl Tröster, Stabs-Veterinär. Berlin NW.

U.

285. Dr. Carl Unger, prakt. Arzt, Chirurg. Leipzig.

V.

286. Dr. Adolf Veith, Inh. u. dirig. Arzt d. Inst. f. röntgenol. Diagnostik. Bad Kissingen.
287. Dr. F. W. Viering, prakt. Arzt, Orthop. Lichtheil- u. Röntgen-Inst. Hamm i. W.

W.

288. Dr. Robert Waeber, prakt. Arzt. Jekaterinoslaw (Rußland).
289. Dr. L. Wauer, prakt. Arzt. Dresden.
290. Dr. W. Weecke, prakt. Arzt. Gr.-Lichterfelde.
291. Dr. Hermann Weik, Assistenzarzt d. kgl. Hautklinik. Breslau, Maxstr. 1.
292. Dr. M. Weinberger, Univ.-Assist.-Arzt. Wien IX.
293. Dr. August Weiß, Arzt f. Chirugie. Düsseldorf, Graf Adolfstr. 16.
294. Dr. Werner in Heidelberg.
295. Dr. J. Wertheim-Salomonson, Professor d. Radiogr. u. Neuropath. an d. städt. Univ. Amsterdam (Holland).
296. Dr. Aug. Westhoff, Chirurg.-orthopäd. Klinik, Röntgen-Inst. Münster i. W.
297. Kurt Westphal, Elektrotechniker. Berlin N.W., Karlstr. 26.
298. Dr. Georg Wichmann, Chirurg a. Landkrh. Greiz i. V.
299. Dr. Paul Wichmann, Spez.-Arzt f. Hautkr., Lupusheilanst. f. d. Landesversicherungsanstalt d. Hansastädte, Röntgen-Inst. Hamburg.
300. Dr. R. Wiesel, Leiter u. Bes. d. ehemals Prellerschen Anstalt. Ilmenau.
301. Dr. B. Wiesner, prakt. Arzt. Aschaffenburg.
302. Dr. Ludwig Wille, prakt. Arzt. Herrischdorf b. Hirschberg i. Schles.
303. Dr. F. Winkler, Oberarzt i. 2. Inf.-Reg. München.
304. Dr. A. Wittek, Privatdozent. Graz.
305. Dr. Max Wolff, Geh. Med.-Rat, Professor, Dir. d. Univ.-Poliklinik f. Lungenleidende. Berlin W.

306. Dr. Eduard Wolffenstein, Arzt. Berlin, Petersburgerstr. 91.

Z.

307. Dr. Fredrik Zachrisson, Doz. für Chirurgie. Upsala (Schweden).

308. Dr. C. H. Zaengel, San.-Rat, Chirurg d. Stadtkrh. Radeberg bei Dresden.

309. Dr. Paul Zander, Spez.-Arzt. f. Orthop. Chirurgie. Röntgen-Labor. Berlin N.

310. Dr. Aleksander von Zawadzki, Hofrat. Warschau, Sienna 8.

311. Dr. Ziegler in Breslau.

II. Teilnehmer am Kongress 1906.

A.

1. Dr. H. Albers-Schönberg, leitender Arzt des Röntgeninstituts am Allg. Krankenhaus St. Georg in Hamburg.
2. Dr. B. Alexander, Hon. Physikus, Arzt für Röntgen - Diagnostik. Késmàrk (Oberungarn).
3. C. M. Allen, Glastechniker. Hamburg V.
4. Dr. Reinhold Altmann, dirig. Arzt. Zabrze (O.-S.).
5. Dr. J. Arneth, Privatdozent. Würzburg.
6. A. Assenheim, Vertr. d. Fa. Hecht, Pfeiffer & Co. Berlin W., Nettelbeckstr.

B.

7. Dr. Rudolf Bacher, sek. Arzt am Städt. Krankenhs. Olmütz.
8. Dr. Peter Bade, Arzt. Hannover.
9. Dr. Gerh. Bakker, Inh. e. Chir. Privat-Klinik. Emden.
10. Dr. Rudolf Bandel, Arzt. Nürnberg.
11. Dr. Bauch, Oberarzt im Leib-Grenadier-Rgt. 8. Stettin, Apfelallee 72.
12. Heinz Bauer, Ingenieur. Berlin, Lützowstraße 106.
13. R. Baum, Röntgen-Röhrenfabr. Hamburg V.
14. Dr. Friedrich Becker, Stabs- u. Bataillonsarzt im Rhein. Pionier-Bat. Nr. 8. Coblenz, Markenbildchenweg 14.
15. Wilh. Berger, Ingen. d. Fa. Reiniger, Gebbert & Schall, Erlangen. Köln a. Rh.
16. Dr. Adolf v. Bergmann, dirig. Arzt. Riga, Schülerstr. 5.
17. Dr. Konrad Berkowsky, Assistenzarzt am Krankenhaus am Friedrichshain, Berlin NO.
18. Dr. Robert Bernhardt, Arzt. Warschau, Mazowieczstr. 8.
19. Dr. Konrad Biesalski, Arzt. Berlin.
20. Dr. Aug. Blencke, Spez.-Arzt für orthopäd. Chir. Magdeburg.
21. Dr. Gustav Boegel, Oberarzt. Hannover.
22. Christian Bockemeyer, Vorst. d. Röntgen-Abt. d. Elektr. Ges. „Sanitas". Berlin, Friedrichstr. 131 d.
23. Dr. Leo Bornhaupt, Chirurg a. d. Rigaer Mariendiakonissenanstalt. Riga, Basteiboulevard Nr. 9, An. 4.
24. Dr. Rich. Bourwieg, Sanitätsrat, Spez.-Arzt f. orthopäd. Chirurgie u. Mechanotherapie. Berlin N., Oranienburgerstr. 67.
25. Dr. Hans Brettner, Oberstabsarzt, Spandau.
26. Dr. A. Burchard, Licht- u. Röntgeninstitut. Rostock.
27. Dr. Sigismund Buxbaum, Arzt. Karlsbad. (Böhmen).

C.

28. Dr. Chudowszky, Chef d. Krankenhauses. Satoralja Ujhely (Ungarn).
29. Dr. Alessandro Codivilla, Professor der Orthopädie. Bologna.
30. Dr. Fritz Colley, Arzt. Insterburg.
31. Dr. W. Cowl, Arzt für Röntgen-Diagnostik u. Technik, Berlin W. 30.

32. Dr. Karl Cramer, Dozent, dirig. Arzt. Köln a. Rh.
33. Dr. Otto Croce, dirig. Arzt. Essen a. Ruhr.

D.

34. Dr. Gustav David, Fabrikant für Röntgen-Appar. Minden.
35. Dr. Georg Delhaes, prakt. Arzt. Teplitz (Böhmen).
36. Dr. Gustav Delkeskamp, Arzt. Königsberg i. Pr.
37. Dr. F. Deutsch, prakt. Arzt. München.
38. Dr. Max Donau, Arzt. Dresden.
39. Dr. Gustav Drehmann, Arzt. Breslau.

E.

40. Dr. phil. et med. R. Eberlein, Prof. d. Chirurgie a. d. Kgl. tierärztl. Hochschule zu Berlin, Luisenstr. 56.
41. Dr. Karl Eickenbusch, leit. Arzt. Hamm i. W.
42. Dr. A. Eulitz, Schularzt. Dresden-N.
43. Dr. Karl Evler, Stabsarzt. Treptow a. Rega.

F.

44. Dr. J. F. Fischer, Stabsarzt, Dir. d. Röntgenabt. d. Kommunehospitals. Kopenhagen.
45. Robert Fischer, Geschäftsführer d. Fa. Reiniger, Gebbert & Schall, Erlangen. Berlin.
46. Dr. Försterling, I. Assistenzarzt am städt. Krankenhaus I. Hannover.
47. Dr. James Fränkel, Assistenzarzt a. d. Kgl. Univ.-Poliklin. f. orthopäd. Chirurgie. Berlin, Neustädt. Kirchstr. 15.
48. Robert Fürstenau, stud. phil. (math.). Charlottenburg, Savignypl. 11.

G.

49. Dr. Heinrich Gaudlitz, prakt. Arzt. Aue i. Erzg.
50. Dr. Ernst Gelinsky, Oberarzt. Rostock.
51. Dr. Gillet, Oberstabsarzt. Schöneberg, Kaiser-Friedrichstr. 5.
52. Dr. H. Gocht, Spezialarzt für orthopäd. Chirurgie. Halle a. S.
53. Dr. Adolf Goldmann, Assistenzarzt. Berlin, St. Hedwig-Krankenhaus.
54. Dr. D. H. van der Goot, Arzt. Haag. (Holland.)
55. Dr. J. G. Gohl, prakt. Arzt. Amsterdam.
56. Dr. Jos. F. Gottstein, Spez.-Arzt f. orthopäd. Chirurgie. Reichenberg (Böhmen) Brauhofg. 5a.
57. Dr. Rudolf Graeßner, Stabsarzt; Doz. a. d. Akad. f. prakt. Medizin. Köln a. Rh.
58. Dr. R. Grashey, Assistenzarzt a. chirurg. Spital l. d. Isar in München.
59. Robert Grisson, Ingenieur. Berlin W. 15. Sächsischestr. 2.
60. Dr. Franz M. Groedel, prakt Arzt. Nauheim.
61. Dr. phil. Gustav Großmann, dipl. Ing., Privatdozent, Ober-Ing. d. Allg. Elektr.-Ges. Berlin NW.
62. Dr. Paul Grüneberg, Spez.-Arzt f. Hautkranke. Halle a. S
63. Prof. Dr. E. Grunmach, Direktor d. Univ.-Inst. f. Unters. m. Röntgenstrahlen. Berlin NW., Luisenstr. 3.
64. Max Gundelach, i. Fa. Emil Gundelach, Röntgenröhrenfabrikant. Gehlberg i. Thür.
65. Dr. Gunkel, Dir. d. Landkrankenhauses. Fulda.
66. Ph. Guttentag, Vertr. d. Fa. Bauer & Co., Berlin. Stettin.

H.

67. Dr. J. P. Haberern, Dozent a. d. Universität, Primarus am hauptstädt. Krankenhause. Budapest.
68. Dr. F. Haenisch, Chirurg. Straßburg. i. E.
69. Dr. F. Härting, Spez.-Arzt f. Chirurgie. Leipzig, Johannisg. 8.
70. Dr. R. Hahn, Arzt. Hamburg, Klopstockstr. 10.
71. Dr. Rudolf Hartmann, San.-Rat, dir. Arzt. Königshütte (O.-S.).
72. Dr. Georg Hartung, Spez.-Arzt f. orthop. Chirurgie. Dresden, Bürgerwiese 18.
73. Robert Hartwig, Röntgenröhrenfabrikant. Berlin, Siegmundhof 5.
74. Dr. Albert Heddaeus, Spez.-Arzt f. Chirurgie u. Frauenkr. Zittau, Schillerstraße 7b.
75. Dr. Karl v. Heinleth, Chirurg. Reichenhall.
76. Dr. Alexander Heinsius, Oberarzt i. I. R. 59. Danzig, Stadtlazarett Sandgrube.
77. Dr. Hermann Hentschel, Oberarzt am Kgl. Krankenstift. Zwickau i. S.

78. Dr. Adolpho Heß, Oberarzt d. Krankenh. Lehe i. H.
79. Alfred Hirschmann, Fabrikbesitzer. Berlin, Ziegelstr. 30.
80. G. Hirschmann, Fabrikbesitzer. Berlin N., Ziegelstr. 30.
81. Dr. H. Hoeftmann, Arzt f. Chirurgie. Königsberg i. Pr.
82. Dr. Erwin Hoehl, Nervenarzt. Chemnitz.
83. Dr. Ludwig Hoffmann, Spez.-Arzt f. Orthopädie, Arzt d. mediko-mech. Instituts. Stettin, Preußischestr. 2.
84. Karl Horn, Röntgen-Techniker d. Fa. Reiniger, Gebbert & Schall, Erlangen.
85. Dr. Antonie Horoszewicz, Chefarzt am Eisenbahnkrankenhaus. Warschau, Brzeska 12.

I.

86. Dr. Max Immelmann, Arzt. Berlin, Lützowstr. 72.
87. Dr. Eugen Jacobsohn, Assistenzarzt d. chirurg. Abt. d. Allerheil. Hospitals. Breslau.
88. Dr. Alex. Jagdhold, Libau (Rußland).
89. Friedr. Janus, Röntgen-Ingenieur d. Fa. Reiniger, Gebbert & Schall, Erlangen.
89a. Dr. A. Jaquet, Berlin W.
90. Dr. Michael Jedlicka, Assist. a. d. Chirurg. Univ.-Klinik. Lemberg.
91. Dr. Rudolf Jedlicka, Dozent f. Chirurgie. Prag.
92. Bohumil Jirotka, Ingenieur. Berlin S. 59, Urbanstr. 28.
93. Dr. Max Jungengel, Hofrat. Bamberg.

K.

94. Dr. Hermann Kaestner, Spez.-Arzt für Hautleiden. Schwerin (Mecklenburg).
95. Dr. W. Kafka, Primar.-Chirurg des Kinder-Hospitals. Prag.
96. Dr. Ludwig Kalicinzki, Arzt. Warschau, Praga Brzeska 12.
97. Dr. Karl Kellermann, prakt. Art u. Badearzt. Bad Kissingen.
98. Dr. Leo Kiewe, Assistenz-Arzt. Hannover, Baumstr. 16.
99. Fr. Klingelfuß, Ingen. u. Fabrikant. Basel.
100. Dr. Ludwig Klostermann, Arzt. Bulmke b. Gelsenkirchen.
101. Franz Jos. Koch, Ingenieur u. Fabrikant. Dresden.
102. Dr. Alban Köhler, Spez.-Arzt für Röntgenologie. Wiesbaden, Kirchgasse 38.
103. Dr. P. Köhler, San.-Rat. Bad Elster.
104. Dr. Adolf Kozerski, Arzt. Warschau. Hortensia 4.
105. Dr. Heinr. Krafft, Privat-Dozent. Straßburg i. Els.
106. Dr. Emil Krahn, Arzt für Chir. u. Orthopädie. Landsberg a. W.
107. Dr. Paul Krause, Privatdoz. f. inn. Medizin, Oberarzt d. med. Klinik. Breslau.
108. Dr. Gustav Kreglinger, Arzt für Chirurgie u. Orthopädie. Koblenz.
109. Dr. W. Krönlein, Prof. d. Chirurgie. Zürich (Schweiz).
110. Dr. E. Kromayer, Prof., Spez.-Arzt f. Hautkrankh. Berlin, Lützowstr. 89.
111. Dr. Franz Kronecker, Arzt. Berlin W., Augsburgerstr. 64.
112. Dr. Martin Krutzsch, Arzt. Schirgiswalde.
113. Dr. Arthur Kunick, Marinestabsarzt. Kiel.

L.

114. Dr. B. Lange, Spez.-Arzt f. chirurg. Orthopädie. Straßburg i. E., Poststr. 13.
115. Dr. Ferd. Langguth, Arzt. Probstzella.
116. Dr. O. Lassar, Professor, Spez.-Arzt f. Hautkh. Berlin NW., Karlstr. 19.
117. Dr. Hans Lengnick, dirig. Arzt d. städt. Heilanst. Tilsit.
118. Dr. phil. Max Levy, Fabrikbes. Berlin, Müllerstr. 30.
119. Dr. Levy-Dorn, Arzt. Berlin, Mauerstr. 68.
120. Dr. Richard Lewisohn, Assistenzarzt d. chirurg. Univ.-Klinik. Heidelberg.
121. Dr. Alfred Lilienfeld, Spez.-Arzt f. orthopäd. Chirurgie. Leipzig.
122. Dr. Adolpho Lindenberg, Arzt am Instituto Bacteriol. S. Paolo (Brasilien).
123. H. Löwenstein, Fabrikbes., i. Fa. Louis & H. Löwenstein. Berlin N., Ziegelstr. 28.
124. Dr. Otto Loose, Arzt. Berlin, Friedrichstraße 131d.
125. Dr. K. Ludloff, Priv.-Doz. f. Chirurgie, Oberarzt d. orthopäd. Abt. der Kgl. Univ.-Klin. Breslau.
126. Dr. Gustav Lüking, prakt. Arzt. Rehme-Oeynhausen.

M.

127. Paul Mangold, Ingenieur. Berlin N. 24, Linienstr. 155.
128. Dr. Mannheimer, Arzt. Hamburg.
129. Dr. Friedrich Matthias, Arzt. Königsberg i. Pr.
130. Wilhelm Meyer, Chef des Röntgeninstituts d. Bürgerspitals. Basel, Schweiz.
131. Dr. Paul Meißner, prakt. Arzt. Aue i. Erzgeb.
132. Dr. Albert Mayer, Assistenzarzt d. Mechanotherapeut. Inst. d. Univ. Berlin, Wilhelmstr. 92.
133. Dr. W. Michal, Primar-Chirurg. Prag, Komensky-Pl. 1.
134. Dr. Richard Milner, Arzt. Berlin NW., Ziegelstr. 30.
135. Dr. E. Moser, chirurg.-orthopäd. Heilanstalt. Zittau i. S.
136. Dr. Max Mulzer, Arzt. Memmingen, Bayern.
137. Dr. G. Muskat, Spez.-Arzt f. orthop. Chirurgie. Berlin W., Potsdamerstr. 16.

N.

138. Alfred Neumann, Direktor d. chir. Abt. d. Krankenh. am Friedrichshain. Berlin NO.

O.

139. Dr. Adolf Oberst, Priv,-Doz. Freiburg i. Br.
140. Dr. Leopoldo Omeipo, Stabsarzt-Regimento de Infanteria de Andalucia N. 52. Santoña (Spanien).
141. Dr. Charles Ogilvy, Chirurg. New York, U. S. A. 125. W. 58 st.
142. Dr. Gustav Opitz, Spez.-Arzt f. orthop. Chir. Röntgenlabor. Stettin, Friedrich Karlstr. 34.
143. Dr. Curt Ossig, Spez.-Arzt f. Chirurgie u. Radiologie. Breslau.
144. Rob. Otto, Fabrikant. Berlin.
145. Werner Otto, Ingenieur. Berlin.

P.

146. Dr. Nicolaus Petrow, Privatdozent f. Chirurgie. St. Petersburg, Nüstasikaja Uldza 3.
147. Dr. Breeslawz Potopowitcz, prakt. Arzt. Wilna (Rußland).
148. Dr. Georg Preiser, Spez.-Arzt f. orthop. Chirurgie. Hamburg, Colonnaden 5, I.

R.

149. Dr. Egon Ranzi, Assistenzarzt d. I. chir. Univ.-Klinik. Wien IX, Marianneng. 2.
150. Hans Reichold, Chirurg u. Krankenhausarzt. Lauf b. Nürnberg.
151. Dr. Wilhelm Reinke, Spezialarzt für Chirurgie. Rathenow.
152. Dr. Paul Reyher, Oberarzt a. d. Kinderklinik der Kgl. Charité. Berlin W., Schaperstr. 35.
153. Dr. H. Rieder, Univ.-Prof. Vorstand d. physikal. Abt. d. Krankenhaus l. d. Isar. München.
154. Dr. J. Riedinger, Privatdoz. Würzburg.
155. C. F. Rodde, Ingenieur. Hamburg V.
156. Dr. Georg Roemert, Arzt. Berlin SW. 47.
157. Dr. Walter Rohleder, prakt. Arzt. Stettin.
158. Dr. Joh. Rosenberger, Prof. d. Chir., Hofrat, Generaloberarzt à l. s., dirig. Arzt. Würzburg, Grabenberg 1.
159. Dr. Leonhard Rosenfeld, chirurg.-orth. Heilanstalt, Spez.-Arzt f. orthop. Chirurgie. Nürnberg.
160. Dr. Josef Rosenthal, dipl. Ingen. München.
161. Dr. von Roy, Inh. d. Röntgen-Institut. Insterburg.

S.

162. Dr. O. Samter, Prof., dirig. Arzt d. chir. Abt. d. städt. Krankenhauses. Königsberg i. Pr.
163. Dr. Sapeschko, Professor. Odessa.
164. Dr. Gerhard Sauer, Assistenzarzt der chir. Abt. d. städt. Krankenh. Stettin.
165. Dr. Otto Schär, Arzt. Bern.
166. Dr. Georg Schellenberg, Oberarzt a. d. Heilstätten. Beelitz i. M.
167. Dr. Hans Schirmer, Arzt. Grünberg i. Schl.
168. Dr. C. Schleußner, Fabrikdirektor. Frankfurt a. M.
169. Dr. Schlichthorst, Arzt f. Chirurgie u. Orthopädie. Norderney.
170. Dr. H. E. Schmidt, Arzt f. Hautkrh. Berlin, Potsdamerstr. 105.
171. Albrecht Schneider, Chemiker der Kautschukwerke von Dr. Heinr. Traun & Söhne. Hamburg, 22. Oberalten Allee 12.
172. Dr. Gerh. Schönenborn, Assistenzarzt. Köln a. Rh.

173. Dr. Arthur Schucht, Assistenzarzt a. d. Univ.-Hautklinik. Breslau XVI, Maxstr. 1.
174. Dr. F. Schultze, Oberarzt. Duisburg.
175. Paul Schultze, Vertr. d. Neuen Photogr. Gesellsch. (N. P. G.), Berlin u. Steglitz. Steglitz, Albrechtstr. 40.
176. Hans Schwarz, Ingenieur d. Siemens & Halske Akt.-Ges. Wernerwerk. Berlin-Westend, Nonnendamm.
177. Dr. Eugen Schwertzel, dirig. Arzt. Altona a. E.
178. Dr. Schwieger, Oberstabsarzt, Schwerin i. Mecklenburg.
179. Rich. Seifert, Ingenieur. Hamburg.
180. Dr. Hermann Settegast, Sanitätsrat, Berlin.
181. Dr. George Severanu, Arzt f. Radiologie. Bukarest, 25 Str. Campineanu.
182. Dr. Lazarus Silberberg, Arzt. Odessa, Katharinenstr. 87.
183. Dr. Otto Silberberg, Spez.-Arzt für Chirurgie u. Röntgenologie. Breslau.
184. Edmund Sillem, Verlagsbuchhändler. Hamburg, Kaiser-Wilhelmstr. 82.
185. Dr. T. Sjögren, Oberstabsarzt, Stockholm.
186. Dr. Eduard Solger, Geh. Sanitätsrat, Berlin N., 39. Reinickendorferstr. 2c.
187. Dr. Hans Spitzy, Dozent, Oberarzt d. chir.-orthop. Abt. d. Kinderklinik. Graz.
188. Dr. R. Stegmann. Wien IX, Lichtensteinstr. 2.
189. Julius Steiger, Stettin.
190. Dr. Alfred Steinauer, Arzt. Berlin W. Augsburgerstr. 50.
191. Dr. Alfr. Stieda, Prof. u. Priv.-Doz. Königsberg i. Pr.
192. Dr. A. Sträter, Arzt. Aachen.
193. Dr. Ernst Stuertz, Stabsarzt. Metz.

V.

194. Dr. Adolf Veith, Inh. u. dirig. Arzt d. Instituts f. röntgenol. Diagnostik. Bad Kissingen.
195. Dr. Wilh. Viering, prakt. Arzt. Hamm i. W.

W.

196. Dr. B. Walter, Assistent am Physik. Staats-Laboratorium in Hamburg.
197. Dr. Ludwig Wauer, prakt. Arzt. Dresden.
198. Dr. W. Weecke, prakt. Arzt. Gr.-Lichterf.
199. Dr. Hermann Weik, Assistenzarzt der Kgl. Hautklinik. Breslau, Maxstr. 1.
200. Dr. August Weiß, Arzt f. Chir. Düsseldorf.
201. Dr. Rich. Werner, Assistenzarzt der chirurg. Univ.-Klinik. Heidelberg.
202. Dr. Wertheim-Salomonson, Professor. Amsterdam (Holland).
203. Dr. August Westhoff, Arzt. Münster i. W.
204. Dr. Theodor Westhoff, Arzt. Bremen, Hussitenstr. 28.
205. Kurt Westphal, Elektrotechniker. Berlin NW. 6. Karlstr. 26.
206. Dr. Georg Wichmann, Assist.-Arzt am Fürstl. Landkrankenhaus. Greiz i. S.
207. Dr. Franz Winkler, Oberarzt i. 2. bayer. Inf.-Reg. München.
208. Dr. A. Wittek, Privatdozent. Graz.
209. Dr. Max Wolff, Geh. Medizinal-Rat, Professor. Berlin, Potsdamerstr. 121g.
210. Eduard Wolffenstein, Arzt. Berlin, Petersburgerstr. 91.

Z.

211. Dr. Heinr. Zaengel, Sanitätsrat, Chir. d. Stadtkrankenhs. Radeberg b. Dresden.
212. Dr. Paul Zander, Spez.-Arzt f. orthop. Chirurgie. Berlin, Oranienburgerstr. 45.
213. Dr. Aleksander von Zawadzki, Hofrat. Warschau, Sienna 8.
214. Dr. Moses Zuckermann, Arzt. Odessa (Rußland).

I. Teil.

Geschäftliche Sitzungen.

I. Ausschußsitzung.

Sonntag, den 1. April 1906.

Mittags 12 Uhr.

Anwesend die Herren: Eberlein, Albers-Schönberg, Rieder, Köhler, Grashey, Cowl, Immelmann. Es fehlen entschuldigt die Herren Gocht (wegen Krankheit) und Walter.

Es wird beschlossen, an Gocht zu schreiben und ihm baldige Besserung zu wünschen.

Der Vorsitzende rekapituliert die Beschlüsse des vorigen Kongresses:

1. Beschluß: Einführung einer einheitlichen Nomenklatur der Röntgenologie. Dieselbe ist im Anschluß an den vorigen Kongreß durch eine Kommission erledigt und vom Kongreß einstimmig angenommen.

2. Beschluß: Entwurf der Statuten für die Deutsche Röntgen-Gesellschaft.

Die Statutenkommission hat einen Entwurf fertiggestellt. Derselbe liegt gedruckt zur Besprechung in der Ausschußsitzung vor.

3. Beschluß: Bildung einer Kommission zur Festsetzung fester Normen für die Messungen der Intensität der Röntgenstrahlen.

Die Kommission hat im vergangenen Jahr eine Sitzung abgehalten. Über die Fortführung ihrer Arbeiten soll in der zweiten Ausschußsitzung das weitere festgesetzt werden.

4. Beschluß: Die gesetzliche Regelung der Anwendung der Röntgenstrahlen.

An die zuständige Reichsbehörde ist im Sinne der auf dem Kongreß zum Ausdruck gebrachten Anschauungen eine Eingabe eingereicht worden.

Der Vorsitzende berichtet über das letzte Geschäftsjahr und teilt mit, daß die Abrechnung von seiten der Berliner Röntgenvereinigung, welche den Kongreß des Vorjahres einberufen hatte, erfolgt sei.

Sodann gedenkt der Vorsitzende der im letzten Jahre verstorbenen Teilnehmer des I. Kongresses, der Herren:

von Leuthold, Schaper, von Mikulicz-Radecki, Cordua,
Fleischhauer, Schwartzkopf.

Die Versammlung erhebt sich zu Ehren der Verstorbenen von ihren Plätzen.

Es liegen Telegramme vor von den Herren Schwartz-Wien, Béclère-Paris, welche am Kommen verhindert sind. Herr Fabre-Lyon, Herr Comas-Barcelona und Herr Beck-New York sind ebenfalls verhindert und senden ihre Vorträge ein. Es wird beschlossen, die eingeschickten Arbeiten nicht in extenso vorzutragen, sondern ein Referat über dieselben zu erstatten.

Der Vorsitzende legt die Verhandlungen des ersten Röntgenkongresses vor und beantragt, der Verlagsbuchhandlung von Lucas Gräfe & Sillem in Hamburg, welche den Druck der Verhandlungen mit eigenen grossen Opfern übernommen hatte, den Dank der Gesellschaft auszusprechen. (Der Antrag wird angenommen.)

Es wird beschlossen, daß der Schriftführer der Deutschen Röntgen-Gesellschaft mit auswärtigen neugegründeten Röntgenvereinigungen in Verbindung treten soll, um ein einheitliches Zusammenarbeiten der genannten Vereinigungen mit der Deutschen Röntgen-Gesellschaft herbeizuführen.

Der Ausschuß hält es für notwendig, schon jetzt an die Begründung einer Bibliothek und einer Sammlung zu denken. Der Antrag soll in der morgigen Geschäftssitzung zur Abstimmung gestellt werden.

Es wird ferner beschlossen, den diesjährigen im September in Mailand tagenden internationalen Kongreß für Elektrologie durch einen oder mehrere Vertreter zu beschicken. Die definitive Regelung der Angelegenheit bleibt dem Vorstand überlassen.

Es liegt ein Antrag von Herrn Bade-Hannover vor, über welchen Herr Rieder das Referat übernommen hat.

Bade-Hannover hat in einem besonderen Schriftstück einen wohlmotivierten Antrag eingebracht, in dem Vorschläge zur Regelung der sozialen Interessen der Röntgenologen gemacht werden.

Der Ausschuß ist der Ansicht, daß der Antrag des Herrn Bade noch nicht so weit vorbereitet ist, um im Plenum verhandelt zu werden. Es soll deswegen eine Kommission zur Beratung des Antrages gewählt werden.

Es folgt hierauf eine mehrstündige Beratung des von der Statutenkommission eingereichten Entwurfs. Jeder Paragraph wird einzeln durchgesprochen und zum Schluß der vom Ausschuß einstimmig angenommene definitive Entwurf in Druck gegeben, um in der Plenarsitzung den Mitgliedern der Gesellschaft vorgelegt zu werden.

II. Ausschußsitzung.

Dienstag, 3. April 1906.

Vormittags 10 Uhr.

Es wird beschlossen, eine Kommission zur Ausarbeitung

1. einer Publikationsordnung,
2. einer Bureauordnung,
3. einer Ausstellungsordnung zu erwählen.

In die Kommission werden gewählt die Herren Eberlein, Cowl, Albers-Schönberg, Gocht und Immelmann.

Die Publikationsordnung wird von Herrn Albers-Schönberg, die Bureauordnung von Herrn Cowl und die Ausstellungsordnung von Herrn Eberlein ausgearbeitet werden. Als Termin für die Fertigstellung der Entwürfe wird die Mitte des Juni 1906 festgesetzt.

Es wird eine Kommission bestehend aus den Herren Eberlein, Bade, Grunmach, Hahn, Cowl und Schmidt zur weiteren Bearbeitung des Antrags Bade gewählt.

Geschäfts- und Eröffnungssitzung.

Montag, den 2. April 1906.

Vormittags 9 Uhr.

Vorsitzender Herr **R. Eberlein**-Berlin:

Hochansehnliche Versammlung!

Der Verlauf des vorjährigen I. Röntgenkongresses hat die Notwendigkeit erkennen lassen, daß die Röntgenkongresse (mit oder ohne Ausstellung) in kürzeren Zwischenräumen wiederkehren und so zu einer ständigen Einrichtung werden müssen. Die Röntgenologie ist jetzt zu einer selbständigen und für alle Zweige der Medizin unentbehrlichen Spezialwissenschaft gewachsen, die nicht mehr als Appendix eines anderen Zweiges der Medizin betrachtet werden kann. In Würdigung dieser Tatsache und in dem Bestreben, dem weiteren Ausbau der Röntgenologie in wissenschaftlicher und in sozialer Beziehung in Deutschland einen festen Mittelpunkt zu schaffen, haben Sie, m. H., im vorigen Jahre auf dem ersten Kongresse, dem Vorschlage von neun Mitgliedern zustimmend, die „Deutsche Röntgen-Gesellschaft" gegründet und damit die regelmäßige Wiederkehr und Erhaltung der Röntgenkongresse gesichert.

Im Laufe des verflossenen Jahres ist nun an uns von den verschiedensten Seiten der Wunsch gerichtet worden, eine baldige Wiederholung des Röntgenkongresses zu veranstalten, so daß der Ausschuß sich entschlossen hat, den zweiten Röntgenkongreß schon für dieses Jahr einzuberufen. Wie recht wir hiermit getan haben, zeigt uns die außerordentlich rege Beteiligung und läßt uns die sehr große Zahl der angemeldeten Vorträge erkennen. So bin ich der festen Überzeugung, daß auch dieser Kongreß wie der vorjährige einen unserer Wissenschaft würdigen und für die Teilnehmer anregenden, ergebnisreichen Verlauf nehmen wird.

Es gereicht mir daher zur großen Ehre, Sie alle, die Sie zu diesem Kongreß erschienen sind, herzlich willkommen zu heißen und hiermit den zweiten Kongreß der Deutschen Röntgen-Gesellschaft zu eröffnen.

M. H.! Wenn ich nun zur Berichterstattung über die Geschehnisse des verflossenen Jahres übergehe, so habe ich die Pflicht, zunächst der Verluste zu gedenken, welche wir durch den Tod in dem letzten Jahre erlitten haben. Wir haben zu beklagen den Heimgang folgender Herren:

1. Se. Exzellenz Prof. Dr. v. Leuthold, Leibarzt Sr. Majestät des Kaisers und Generalstabsarzt der Armee;
2. Geheimer Ober-Medizinal-Rat Dr. Schaper, Generalarzt I. Kl. und Direktor des Charité-Krankenhauses in Berlin;
3. Geheimer Medizinal-Rat Prof. Dr. von Mikulicz-Radecki-Breslau, derz. Vorsitzender der Deutschen Gesellschaft für orthopädische Chirurgie

   als Mitglieder des Ehrenausschusses des ersten Kongresses;
4. Dr. E. Cordua, Oberarzt der Chirurg. Poliklinik am Krankenhaus St. Georg-Hamburg.
5. Dr. K. Fleischhauer, dirig. Arzt der chirurgischen Abteilung des evangelischen Krankenhauses in München-Gladbach;
6. Dr. H. Schwartzkopf, prakt. Arzt in Magdeburg

   als Mitglieder des vorjährigen Kongresses.

Die Verdienste dieser Männer um die Wissenschaft sind schon anderweitig gebührend hervorgehoben worden. Es kann nicht meine Aufgabe sein, hierauf an dieser Stelle noch besonders einzugehen. Gemeinsam mit allen Vertretern und Verehrern der deutschen Wissenschaft betrauern wir den Heimgang dieser Männer und ehren ihr Andenken durch Erheben von den Plätzen. (Geschieht.)

Es ist Ihnen bekannt, daß der I. Röntgenkongreß von der Berliner Röntgen-Vereinigung einberufen war. Zu meiner Freude kann ich mitteilen, daß die Berliner Röntgen-Vereinigung in uneigennützigster Weise auf alle ihr aus dem I. Kongreß zustehenden Vorteile zugunsten der Deutschen Röntgen-Gesellschaft verzichtet hat. Gestatten Sie deshalb, daß ich der Berliner Röntgen-Vereinigung für diese hochherzige Tat auch an dieser Stelle den herzlichsten Dank ausspreche.

Im Anschluß hieran möchte ich gleich erwähnen, daß die Rechnungslegung über den I. Röntgenkongreß bereits in der Berliner Röntgen-Vereinigung erfolgt ist. Die Einnahmen und Ausgaben, welche sich etwa decken, sind von den für diesen Zweck gewählten Revisoren geprüft und richtig befunden, dem Kassenführer ist daraufhin Entlastung erteilt.

Die Verhandlungen des I. Röntgenkongresses sind als I. Band der Verhandlungen der Deutschen Röntgen-Gesellschaft erschienen und nicht allein allen Teilnehmern, Ehren- und Ausschußmitgliedern, sondern auch den auf dem vorjährigen Kongreß vertretenen Behörden zugestellt worden. Sie werden mir zustimmen, daß die Verhandlungen sehr würdig und reich ausgestattet worden sind. Dies war nur durch das bereitwillige Entgegenkommen der Verlagsbuchhandlung Lucas Gräfe & Sillem in Hamburg möglich. Sehr gern benutze ich die Gelegenheit, dem Inhaber derselben, Herrn Edmund Sillem, auch an dieser Stelle unseren besten Dank zu sagen.

Die Beschlüsse des vorjährigen Kongresses haben sämtlich ihre Erledigung gefunden.

Der I. Beschluß: Einführung einer einheitlichen Nomenklatur für die Röntgenologie ist bereits auf dem vorigen Kongreß durch die einstimmige Annahme der von der hierfür eingesetzten Kommission gemachten Vorschläge erledigt worden.

Der II. Beschluß betraf die Gründung der Deutschen Röntgen-Gesellschaft. Die Geschäftsführung (Ausschuß) war beauftragt worden, entsprechende Satzungen auszuarbeiten. Durch schriftliche Abstimmung vom 3. Oktober v. Js. hat der Ausschuß eine Statutenkommission, bestehend aus den Herren Eberlein, Albers-Schönberg und Gocht, erwählt. Dieselbe hat in der Sitzung vom 10. November v. Js. die Grundzüge der Statuten festgelegt und danach einen Entwurf hergestellt, welcher allen Ausschußmitgliedern unterbreitet und auch in der gestrigen Ausschußsitzung nach mehrstündiger Beratung angenommen worden ist. Sie werden nachher noch über die Annahme dieser Satzungen zu beschließen haben.

Durch den III. Beschluß war die Bildung einer Kommission zur Festsetzung fester Normen für die Messung der Intensität der Röntgenstrahlen gefordert. Diese Kommission sollte aus Physikern, Ärzten und Technikern zusammengesetzt werden. In der zur Erledigung dieses Beschlusses einberufenen Ausschußsitzung hat der Antragsteller Herr Dessauer seine Motive eingehend begründet. Die Anwesenden sind einstimmig zu der Schlußfolgerung gelangt, daß die auf dem Kongreß beschlossene Kommission, da ihr ein eigenes Laboratorien nicht zur Verfügung steht und die Lösung der qu. Frage auch nur durch selbständige Einzelforschung erfolgen kann, lediglich zur Aufgabe haben darf, die angeregte Frage durch geeignete Schritte möglichst zu fördern, und darauf bedacht zu sein, das Interesse hierfür wach zu erhalten. Für diese Kommission sind gewählt: Der Vorsitzende der Deutschen Röntgen-Gesellschaft, z. Z. Herr Eberlein, ferner die Herren Dessauer, von Kowalski, Wertheim-Salomonson, Walter, Rieder, Albers-Schönberg, Cowl, Immelmann, Holzknecht, Klingelfuß, Köhler, Berger, Levy-Dorn. Die Geschäftsführung in der Kommissien ist den Herren Eberlein — Vorsitzender, Wertheim-Salomonson — stellvertretender Vorsitzender, Immelmann — Schriftführer, Cowl — stellvertretender Schriftführer, übertragen worden.

Der IV. Beschluß endlich: Notwendigkeit der gesetzlichen Regelung der Anwendung der Röntgenstrahlen ist durch eine Eingabe an die zuständige Reichsbehörde vollzogen worden.

M. H.! In der Sitzung am 10. November v. Js. hat der Ausschuß ferner beschlossen, Herrn Geheimen Rat Prof. Dr. Röntgen und Se. Exzellenz Herrn Wirkl. Geheimen Rat Prof. Dr. von Bergmann zu bitten, die Ehrenmitgliedschaft der Deutschen Röntgen-Gesellschaft annehmen zu wollen. Ich weiß, daß Sie mit großer Freude vernehmen, daß beide Herren unserem Wunsche bereitwilligst entsprochen haben.

Sodann kann ich mitteilen, daß sich in Breslau eine Röntgen-Vereinigung gebildet hat, welche den Wunsch hegt, sich eng an die Berliner Röntgen-Vereinigung und an die Deutsche Röntgen-Gesellschaft anzuschließen. Indem wir die Breslauer Röntgen-Vereinigung auf das herzlichste begrüßen, geben wir der Hoffnung Ausdruck, daß mit denselben Grundsätzen bald auch an anderen Orten neue Vereinigungen als die Pflegestätten der Röntgenologie entstehen mögen, die eine immer engere Verbindung der Röntgenologen mit der Deutschen Röntgen-Gesellschaft herstellen.

Vom 5. bis 9. September d. Js. wird in Mailand der III. internationale Kongreß für medizinische Elektrologie und Radiologie tagen. Wie wir schon auf dem vorjährigen Kongreß Herrn Wertheim-Salomonson versprochen haben, werden wir einer Einladung zu diesem Kongreß gern entsprechen. Der Ausschuß wird diese Angelegenheit im Auge behalten.

In seiner gestrigen Sitzung ist der Ausschuß zu der Überzeugung gekommen, daß es notwendig ist, schon jetzt an die Begründung einer Bibliothek und einer Sammlung zu denken. Im Auftrage des Ausschusses unterbreite ich Ihnen daher folgenden Antrag:

> Die Deutsche Röntgen-Gesellschaft beschließt die Begründung einer Bibliothek und einer Sammlung und bittet alle Mitglieder, zum Ausbau derselben nach Kräften beizutragen. Die Verwaltung wird vorläufig der Berliner Röntgen-Vereinigung übertragen. Der Ausschuß soll das weitere veranlassen.
>
> [Der Antrag wird einstimmig angenommen.]

Herr Bade-Hannover hat in einem ausführlichen Schriftstück einen wohlmotivierten Antrag eingebracht, welcher die Hebung und Regelung der sozialen Interessen der Röntgenologen bezweckt. Der Ausschuß schlägt vor:

> Die Beratung und Vorbereitung des Antrages für die Besprechung auf dem nächstjährigen Kongreß einer Kommission von sechs Mitgliedern zu übertragen, deren Wahl dem Auschuß überlassen wird.
>
> [Antrag wird einstimmig angenommen.]

Das Königliche Ungarische Ministerium für Kultus und Unterricht hat auch zum diesjährigen Kongreß Herrn Dr. Béla Alexander-Késmárk als Vertreter entsandt und denselben mit besonderen Empfehlungen ausgestattet. Indem ich Herrn Alexander in unserer Mitte willkommen heiße, bitte ich Sie zuzustimmen, daß wir denselben sowie Herrn Prof. Dr. Grunmach-Berlin zu Beisitzern des Kongresses ernennen.

[Einstimmig angenommen.]

Ihr Fernbleiben vom Kongreß haben die Herren Rivière-Paris, Béclère-Paris, Fabre-Lyon, Beck-New York, Comas-Barcelona, Gocht-Halle a. S., Schwarz-Wien, Franke-München und Strebel-München angezeigt. Begrüßungstelegramme sind von Herrn Gocht und Herrn Béclère eingelaufen.

Nunmehr, m. H., würden wir zur Beratung der Statuten kommen. Da uns dieselben heute nachmittag als Korrekturabzüge vorliegen können und hierdurch die Beratung bedeutend vereinfacht wird, so schlage ich vor, daß wir jetzt die Geschäftssitzung abbrechen und bis heute nachmittag vertagen.

[Geschieht.]

Fortsetzung der Geschäftssitzung

Nachmittags 4½ Uhr.

Vorsitzender Herr **R. Eberlein**-Berlin:

Meine Herren! Die Druckexemplare des Statutenentwurfs sind inzwischen eingetroffen und Ihnen zugestellt. Ich eröffne deshalb die allgemeine Besprechung der Satzungen.

Die Breslauer Röntgen-Vereinigung hat den meines Erachtens berechtigten Wunsch ausgesprochen, einen Vertreter im Ausschuß zu erhalten. Ich stelle deshalb anheim, den § 8 der Satzungen durch folgenden Zusatz zu erweitern:

8. aus je einem Vertreter der von der Deutschen Röntgen-Gesellschaft anerkannten Röntgen-Vereinigungen.

[Der Vorschlag wird einstimmig angenommen.]

Hiernach werden die Satzungen einstimmig en bloc angenommen und der Ausschuß beauftragt, die Geschäftsordnung bis zum nächsten Kongreß auszuarbeiten.

Zum Schluß erfolgen die Wahlen für das Jahr 1907. Dieselben hatten folgendes Ergebnis:

1. Vorsitzender: Herr Albers-Schönberg-Hamburg,
2. stellvertr. Vorsitzender: Herr Eberlein-Berlin (laut § 9 der Satzungen),
3. Schriftführer: Herr Immelmann-Berlin,
4. stellvertr. Schriftführer: Herr Köhler-Wiesbaden,
5. Kassenführer: Herr Cowl-Berlin.

Schluß der Geschäftssitzung 5 Uhr.

II. Teil.

Wissenschaftliche Sitzungen.

Übersicht über die Sitzungen und über die in denselben gehaltenen Vorträge, Demonstrationen und Projektionen.

I. Sitzung.

Montag, den 2. April.

Vormittags 10 Uhr.

1. Herr **Walter**-Hamburg: Über die Vorgänge in der Röntgenröhre.
   Diskussion: Cowl-Berlin, Rosenthal-München, Ossig-Breslau, Klingelfuß-Basel.
   Walter-Hamburg (Schlußwort).
2. „ **Fabre**-Lyon: Über die „Radiographie métrique". — Exakte Beckenmessung durch Gebrauch eines metallischen Rahmens und Bauchlage der Patientin. Beweis der Genauigkeit der Methode durch Messungen, die nach dem Tode richtig gefunden wurden (eingeschickt).
3. „ **Levy-Dorn**-Berlin: Dosierung der Röntgenstrahlen in der Praxis.
4. „ **Jirotka**-Berlin: Dosierung von Röntgenstrahlen für therapeutische und röntgenographische Zwecke.
5. „ **Cowl**-Berlin: Zur Intensitätsfrage.
   Diskussion zu den Vorträgen 3, 4 u. 5: Walter-Hamburg, Stegmann-Wien, Koch-Dresden, Grunmach-Berlin, Levy-Berlin, Albers-Schönberg-Hamburg, Rosenthal-München, Bauer-Berlin.
   Levy-Dorn, Jirotka, Cowl (Schlußwort).
6. „ **Grunmach**-Berlin: Über seltene Leiden des Oberkiefers nach Untersuchungen mit Röntgenstrahlen.
7. „ **Beck**-Newyork: Über die ausgedehnte Abhebung des Periostes bei dislozierten Knochenfragmenten (eingeschickt).
8. „ **Albers-Schönberg**-Hamburg: Über die Fehlerquellen in der Harnleitersteindiagnose.
   Diskussion: Muskat-Berlin.
   Albers-Schönberg (Schlußwort).
9. „ **Graeßner**-Köln a. Rh.: Über Röntgenogramme von Osteomalacie, Skoliose und Wirbelfrakturen.
   Diskussion: Ludloff-Breslau.
10. „ **Grashey**-München: Über Präzisionsaufnahmen von Extremitäten.
    Diskussion: Cowl-Berlin, Immelmann-Berlin, Levy-Dorn-Berlin.
    Grashey-München.

II. Sitzung.

Nachmittags 3 Uhr.

11. Herr **Schmidt**-Berlin: Demonstration röntgenisierter Fälle.
    Diskussion: Krause-Breslau, Albers-Schönberg-Hamburg, Grunmach-Berlin, Hahn-Hamburg, Eberlein-Berlin, Lewisohn-Heidelberg, Stegmann-Wien, Rosenfeld-Nürnberg.

12. Herr **Rosenberger**-Würzburg: Mitteilung über den therapeutischen Wert der Röntgenstrahlen in der Chirurgie.
13. „ **Comas** und **Prió**-Barcelona: Kosmetische Ergebnisse in der Bestrahlung des Lupus mittels Röntgenstrahlen (eingeschickt).
14. „ **Eberlein**-Berlin: Röntgentherapie bei Haustieren.
    Diskussion: Weick-Breslau.
15. „ **Grunmach**-Berlin: Über einen neuen Apparat zur Röntgenforschung.
16. „ **Levy-Dorn**-Berlin: Einstellung der Röntgenröhre.
17. „ Derselbe: Stützapparat für die zu untersuchenden und zu behandelnden Patienten.
18. „ **Alexander**-Késmárk: Plastische Röntgenbilder.
    Diskussion: Stegmann-Wien.
19. „ **Immelmann**-Berlin: Demonstration eines neuen Röhrenblendenstativs.
20. „ **Max Levy**-Berlin: Umänderungen vorhandener Röntgeneinrichtungen für unterbrecherlosen Betrieb.
    Diskussion: Berger-Köln a. Rh., Koch-Dresden, Rosenthal-München. Max Levy (Schlußwort).
21. „ **Rosenthal**-München: Eine neue Art von Röntgenröhren.
    Diskussion: Walter-Hamburg, Bauer-Berlin.
    Rosenthal (Schlußwort).
22. „ **Walter**-Hamburg: Demonstration einer neuen Schutzkappe für Röntgenröhren.

III. Sitzung.

Abends 8 Uhr.

23. Herr **Max Wolff**-Berlin: Über initiale Lungentuberkulose (Projektionsvortrag).
    Diskussion: Cowl-Berlin.
24. „ **Matthias**-Königsberg: Ein Fall von angeborenen Defekten von Wirbeln und Rippen.
25. „ **Jaquet**-Berlin: Uber Zahnaufnahmen (mit Projektionen).
    Diskussion: Albers-Schönberg-Hamburg.
26. „ **Paul Schultze**-Steglitz: Über das neue Röntgenpapier der N. P. G.
27. „ **Rodde**-Hamburg: Über Schließungslicht und Röntgenröhren (mit Projektion).
28. „ **Heinz Bauer**-Berlin: Über Röntgenröhren (mit Experimenten).
    Diskussion zu den Vorträgen 27 und 28: Bauer-Berlin, Levy-Dorn-Berlin, Cowl-Berlin, Immelmann-Berlin, Walter-Hamburg, Wolff-Berlin, Albers-Schönberg-Hamburg, Ossig-Berlin, Berger-Cöln, Janus-Erlangen. Bauer (Schlußwort), Rodde (Schlußwort).
29. „ **Berger**-Köln: Apparate-Technik und Aufnahme-Technik.
30. „ **Köhler**-Wiesbaden: Chronischer Gelenkrheumatismus (Projektionen).
31. Herren **Paul Krause** und **Curt Ziegler**-Breslau: Experimentelle Untersuchungen über die Wirkung der Röntgenstrahlen auf tierisches Gewebe.
    Diskussion: Wolff-Berlin, Försterling-Hannover, Levy-Dorn-Berlin, Krause (Schlußwort).
32. Herren **R. Werner** und **A. von Lichtenberg**-Heidelberg: Über den Einfluß einiger Intoxikationen auf die Gewebsstrahlung.
33. Herr **Franz M. Groedel III**-Bad-Nauheim: Vorrichtung zur direkten und gemeinsamen Aufzeichnung des Orthodiagramms und der Orientierungspunkte des Körpers auf eine ebene Fläche.

34. Herr **Albers-Schönberg**-Hamburg: Eine neue Methode der „Orthodiagraphie".
Diskussion: Levy-Dorn-Berlin, Köhler-Wiesbaden.
Groedel-Bad Nauheim (Schlußwort).
35. „ **Hahn**-Hamburg: Knochensyphilis im Röntgenbilde (Projektion).
36. „ **Walter**-Hamburg: Demonstrationen zu seinem Vortrage 1.

IV. Sitzung.

Abends 10 1/2 Uhr.

Schlußsitzung.

Schlußrede des Vorsitzenden Herrn **Eberlein**-Berlin.
Dank an den Vorsitzenden und den Ausschuß: Herr **Max Wolff**-Berlin.

I. Sitzung.

Montag, den 2. April.

Vormittags 10 Uhr.

1. Herr **Walter**-Hamburg: **Über die Vorgänge in der Röntgenröhre.**

Aus verschiedenen röntgenologischen Abhandlungen muß ich schließen, daß in den betreffenden Kreisen die Tatsache immer noch nicht bekannt genug ist, daß die Antikathode einer Röntgenröhre zugleich mit den Röntgenstrahlen selbst stets auch noch eine zweite Strahlenart, nämlich die sog. sekundären Kathodenstrahlen, aussendet, Strahlen, die sich innerhalb unserer jetzigen Röhren genau in derselben Weise ausbreiten wie die Röntgenstrahlen, und deren physikalische Wirkungen sich hier sogar viel bemerkbarer machen als diejenigen dieser letzteren, gleichzeitig mit ihnen ausgesandten und von uns allein nutzbar gemachten Strahlenart.

Zunächst ist nämlich in dieser Hinsicht zu erwähnen, daß die Phosphoreszenz des Glases der vorderen Halbkugel einer Röntgenröhre, die der letzteren ja ein so charakteristisches Aussehen verleiht, so gut wie ausschließlich den sekundären Kathodenstrahlen, nicht aber etwa den die gleiche Halbkugel durchbrechenden Röntgenstrahlen zuzuschreiben ist. Diese Tatsache läßt sich zunächst schon dadurch beweisen, daß man neben die im Betriebe befindliche Röntgenröhre eine zweite nicht erregte Röhre derselben Art hält. Das Glas dieser zweiten Röhre phosphoresziert dann so gut wie gar nicht, auch wenn es von der ersten Röhre her einer sehr starken Röntgenstrahlung ausgesetzt ist. Nur wenn man das Licht dieser letzteren durch ein vollkommen lichtdichtes schwarzes Tuch oder Papier abblendet, so kann man mit gut ausgeruhtem Auge bei diesen Versuchen allerdings auch an einem außerhalb der Röhre befindlichen Glasstück eine sehr schwache Phosphoreszenz beobachten, ein Beweis, daß die Röntgenstrahlen zwar ebenfalls diese Erscheinung im Glase hervorzurufen vermögen, daß aber doch die ganz außerordentlich viel stärkere Phosphoreszenz des Glases einer in Betrieb befindlichen Röhre nicht von dieser, sondern einer anderen Strahlengattung erzeugt werden muß.

Derselbe Nachweis läßt sich übrigens auch direkt an einer im Betriebe befindlichen Röntgenröhre selbst führen, indem man nämlich, wie Sie es bei diesen Röhren sehen, innerhalb derselben zwischen Kathode und bestrahlter Glaswand ein sehr dünnes Blättchen anbringt. Auch wenn man dann das letztere so dünn macht, daß es auf dem außen befindlichen Bariumplatincyanürschirm überhaupt nicht mehr zu bemerken ist, d. h. daß es die Röntgenstrahlen so gut wie vollkommen hindurchläßt, so wirft dasselbe nichtsdestoweniger auf die phosphoreszierende Glaswand der Röhre doch noch einen tiefschwarzen Schatten und beweist also damit, daß die diese Phosphoreszenz hervorrufende Strahlung von dem Blättchen noch so gut wie vollständig absorbiert wird und daher eben anderer Natur sein muß als die dasselbe ungehindert passierende Röntgenstrahlung.[1])

Ich habe hier zwei derartige Röhren mitgebracht, in welchen beiden das genannte dünne Blättchen aus Aluminiumfolie besteht, die aber in der einen Röhre $^1/_{10}$, in der andern dagegen nur wenig mehr als $^1/_{100}$ mm dick ist. Von der ersteren Folie sieht man auf dem außen befindlichen Bariumplatincyanürschirm noch eine, je nach der Härte der Röhre mehr

[1]) Die bei diesem Vortrage zu zeigenden Versuche wurden, da sich der Sitzungssaal nicht verdunkeln ließ, erst am Abend vorgeführt.

oder minder schwache Andeutung, von der zweiten dagegen nichts mehr. Auch die letztere aber absorbiert die sekundäre Kathodenstrahlung noch so gut wie vollständig, denn sie wirft ebenso wie die erstere noch einen vollkommen dunklen Schatten auf die Glaswand.

Nach allem diesem werden Sie nun wohl überzeugt sein, daß die charakteristische Phosphoreszenz der Glaskugel einer Röntgenröhre jedenfalls nicht durch die Röntgenstrahlen derselben erzeugt wird; um nun aber auch noch nachzuweisen, daß diese Erscheinung tatsächlich von Kathodenstrahlen, d. h. von elektrisch geladenen und also auch magnetisch ablenkbaren Teilchen hervorgerufen wird, dazu gehören allerdings Röhren von ganz anderer Konstruktion als unsere gewöhnlichen Röntgenröhren, mit denen sich dann aber auch die magnetische Ablenkbarkeit des in Rede stehenden Phänomens tatsächlich sehr leicht demonstrieren läßt. Ich will indessen auf diese Versuche hier nicht eingehen.

Dagegen lässt sich nun mit Hilfe der hier mitgebrachten Röhren noch ein anderer interessanter Nachweis führen, nämlich der, daß auch die bekannte Erwärmung, welche die phosphoreszierende Halbkugel einer im Betriebe befindlichen Röntgenröhre erfährt, wieder nicht von den daselbst hindurchfahrenden Röntgenstrahlen, sondern vielmehr ebenfalls von den örtlich und zeitlich mit ihnen zugleich ausgesandten sekundären Kathodenstrahlen herrührt. Zu diesem Zwecke habe ich auch auf der betreffenden Halbkugel der einen dieser beiden Röhren — und zwar, um den Versuch so beweiskräftig wie möglich zu machen, auf derjenigen mit der dünneren Aluminiumfolie — zwei Stearintropfen angebracht, den einen im Schatten dieser Folie, den andern außerhalb dieses Schattens. Die vor dem letzteren gelegenen Teile der Glaswand werden demnach nicht bloß von den von der Antikathode ausgehenden Röntgenstrahlen, sondern auch von den gleichfalls von dorther kommenden sekundären Kathodenstrahlen getroffen, während die vor dem ersteren Tropfen gelegenen Glasteilchen vor dieser letzteren Strahlung durch die Aluminiumfolie geschützt, der Röntgenstrahlung dagegen ebensogut wie der andern Tropfen ausgesetzt sind.

Der Versuch zeigt nun, daß der beiden Strahlungen ausgesetzte Tropfen bei gehöriger Belastung der Röhre schon nach 1—2 Minuten herunterfließt, während der andere selbst nach der doppelten und dreifachen Betriebszeit noch unverändert am Glase festsitzt, ein Beweis, daß die Erwärmung der Glaswand unserer Röhren zum weitaus größten Teile nicht von den Röntgenstrahlen, sondern von den auch die Phosphoreszenz derselben verursachenden sekundären Kathodenstrahlen bewirkt wird.

Im übrigen kann diese kräftige Wärmewirkung der sekundären Kathodenstrahlen auch gar nicht so sehr in Erstaunen setzen, wenn wir nämlich berücksichtigen, daß ja auch das primäre Kathodenstrahlenbündel auf den Antikathoden unserer Röhren eine so außerordentlich starke Wärmewirkung hervorbringt; und andererseits werden wir uns auch leicht an den Gedanken gewöhnen, daß die Erwärmung der Glaswand der Röhre nicht von den Röntgenstrahlen herrühren kann, wenn wir bedenken, daß eine Wärmewirkung dieser Strahlen außerhalb der Röhre selbst bei der stärksten Erregung derselben mit gewöhnlichen Mitteln überhaupt nicht festzustellen ist.

Schließlich sei noch bemerkt, daß die Zeit, welche ein solcher auf dem phosphoreszierenden Teile einer Röntgenröhre angebrachter Stearinfleck bis zum Herabfließen benötigt — in ähnlicher Weise wie beim Köhlerschen Meßverfahren — bis zu einem gewissen Grade auch zur Beurteilung der Leistung einer Röntgenröhre bei therapeutischen Bestrahlungen benutzt werden kann; denn wenn auch die bei diesen Meßmethoden in Frage kommende Wärme, wie ich soeben gezeigt habe, nicht von den Röntgenstrahlen selbst, sondern von den gleichzeitig mit ihnen ausgesandten sekundären Kathodenstrahlen hervorgerufen wird, so dürften doch die Intensitäten beider Erscheinungen bei richtig konstruierten und ordnungsgemäß betriebenen Röhren miteinander proportional gehen, wie ja schon deswegen zu erwarten ist, weil beide aus derselben Ursache — nämlich den primären Kathodenstrahlen — hervorgehen.

Andererseits kann allerdings, wie ich schon in meinem vorjährigen Vortrage hervorhob, die Genauigkeit dieser Dosierungsmethoden nicht sehr groß sein; und wird man sich zumal beim Gebrauch einer neuen Röhre — wegen der Ungleichheit der zu erwärmenden Glasmassen (in unserem Falle also der Dicke der Glaswand) — wohl stets erst seine Dosierungseinheit

aufs neue bestimmen müssen, was am besten wohl durch eine röntgenographische Doppelaufnahme — die eine Hälfte mit der neuen, die andere mit einer bereits ausgewerteten Röhre — geschieht.

Unter Benutzung dieser Vorsichtsmaßregeln dürfte die Methode des herabfließenden Stearintropfens aber an Einfachheit jedenfalls nichts zu wünschen übrig lassen; und es dürfte ihr ferner auch noch zur besonderen Empfehlung dienen, daß sie ohne weiteres bei jeder beliebigen Röhrenform benutzt werden kann. Auch vor der sonst weit genaueren und bequemeren Milliampèremetermethode hat sie jedenfalls den Vorteil voraus, daß sie nicht wie diese durch einen eventuell in die Röhre eintretenden Schliesungsstrom unzuverlässig gemacht werden kann, wenn man nur darauf achtet, daß man den Stearintropfen nicht grade senkrecht vor der Antikathodenfläche anbringt, eine Stelle, welche nämlich beim Eintritt des Schließungsstromes in die Röhre — durch das dann von der Antikathode ausgesandte primäre Kathodenstrahlenbündel dieses Stromes — noch einer zweiten und dann sogar meist weit stärkeren Wärmewirkung ausgesetzt ist, so daß also dann die zu messende Wärme hierdurch ganz verdeckt werden würde.

Diskussion.

Herr Cowl-Berlin: Entgegen der von dem Vortragenden wiedergegebenen Auffassung, daß die Strahlen innerhalb der Röntgenröhre, welche die Fluoreszenz und die Erhitzung der Glaswand bewirken, der Hauptsache nach reflektierte Kathodenstrahlen sind, möchte ich doch glauben, daß wir sie einfach als sehr weiche Röntgenstrahlen betrachten können, zumal da die weichen Strahlen an Menge die harten weit übertreffen.

Bei Gelegenheit einer kurzen Darstellung[1]) der Vorgänge in der Röntgenröhre habe ich die vom Vortragenden angeführte magnetische Ablenkbarkeit der Kathodenstrahlen absichtlich fortgelassen, da ich nicht wußte, ob nicht auch innerhalb der Röntgenröhre die Röntgenstrahlen magnetisch ablenkbar wären, und habe infolgedessen nur die bis dahin und auch heute noch wenig beachtete Tatsache angeführt, daß die Röntgenstrahlen neben sehr viel Wärme dort entstehen, wo die Kathodenstrahlen auf eine Anode (mithin das ganze Innere der Röntgenröhre außer der Kathode) treffen.

Die Erwärmung der Röntgenröhre beim Betrieb möchte ich immer noch zu einem bedeutenden Teil auf die Schließungsschläge zurückführen.

Herr Rosenthal-München bemerkt, daß die von dem Vortragenden gebrachten Tatsachen von ihm (R.) schon vor einigen Jahren praktisch benutzt wurden und auch bereits publiziert sind. „Die neue Art von Röntgenröhren", über welche R. in der Nachmittagssitzung berichten wird, beruht hierauf. Ferner führt R. aus, daß an der Antikathode nicht nur die diffus austretenden Kathodenstrahlen auftreten, sondern auch Kathodenstrahlen, die ähnlich wie Lichtstrahlen an der Antikathode reflektiert worden sind. Außer diesen und den von uns benutzten Röntgenstrahlen treten endlich noch, wie Herr Cowl bereits erwähnte, von der Antikathode äußerst weiche Röntgenstrahlen aus, die die Glaswand der Röhre nicht durchdringen können, also gleichfalls von ihr absorbiert werden. Die Ansicht von Herrn Cowl, daß die Schließungsinduktionsströme die hauptsächliche Ursache der Erhitzung der Glaswand seien, ist nicht richtig.

Im weiteren Verlauf der Diskussion erwähnt R. noch, daß bei Verwendung einer Influenzmaschine, bei welcher die Schließungsinduktion bekanntlich fehlt, gleichfalls Erwärmung auftritt, daß er also dem Erklärungsversuch von Herrn Cowl und Herrn Klingelfuß nicht zustimmen kann.

Herr Ossig-Breslau macht darauf aufmerksam, daß die stärkste Erwärmung der leuchtenden Röhrenwand gewöhnlich doch bei weichen Röhren beobachtet wird. Es müßte daher bei dem Versuche der Schließungsstrom ausgeschaltet werden, weil sonst die Erwärmung der Röhrenwand an der Stelle des herabfließenden Tropfens von Kathodenstrahlen herrühren könnte, welche dem Schließungsstrom ihren Ursprung verdanken.

Herr Klingelfuß-Basel: Es fällt bei manchen sonst ganz guten Röhren auf, daß der Widerstand in einer solchen von der Antikathode zur Kathode kleiner ist, als in der Richtung von Kathode zur Antikathode. Die Folge davon ist, daß in einer solchen normal eingeschalteten Röhre die Schließungsinduktionsströme sehr leicht übergehen. Es ist daher ebensogut möglich, daß in das Ansatzrohr von jenen Schließungsströmen herrührende Kathodenstrahlen treten, als daß daselbst reflektierte Kathodenstrahlen vorhanden sind. Es müßte daher untersucht werden, ob nicht die Schädlichkeit jener Schließungskathodenstrahlen weit größer ist, als die der reflektierten Kathodenstrahlen.

---

[1]) Lehrbuch der klinischen Untersuchungsmethoden von Eulenburg, Kolle und Weintraud. Berlin-Wien 1903. Der IV. Teil, Diagnostik und Untersuchungsmethoden mittels Röntgenstrahlen. S. 584.

Herr Walter-Hamburg (Schlußwort): Daß die Phosphoreszenz und die Erwärmung der einen Halbkugel einer Röntgenröhre nicht durch Schließungsströme verursacht werden, ergibt sich u. a. schon daraus, daß diese Erscheinungen auch beim Betrieb mit Influenzmaschinen genau so auftreten wie beim Induktorbetrieb. Bei ersterem kann aber natürlich von Schließungsströmen keine Rede sein. Weiter folgt die Unmöglichkeit jener Annahme auch daraus, daß für den sogenannten Schließungsstrom des Induktors die Antikathode der Röntgenröhre zur Kathode wird, und als solche bekanntlich Kathodenstrahlen aussendet, die senkrecht zu den frei in der Röhre liegenden Flächen dieser Elektrode stehen und daher an der gegenüberliegenden Glaswand einen mehr oder weniger kreisförmigen Phosphoreszenzfleck erzeugen. Niemals aber gehen von einer, primär als Kathode dienenden Elektrode einer Röhre gleichmäßig nach allen Seiten hin Kathodenstrahlen aus, wie dies bei den von der Antikathode einer normal betriebenen Röntgenröhre gleichzeitig mit den Röntgenstrahlen ausgesandten sekundären Kathodenstrahlen der Fall ist.

Von der Existenz von Kathodenstrahlen ferner, welche nach Herrn Rosenthal an der Antikathode ähnlich wie Lichtstrahlen reflektiert werden sollen, ist mir nichts bekannt; auch daß in einer Röntgenröhre zugleich mit den Röntgenstrahlen von der in der Praxis gebräuchlichen Härte auch sehr weiche Strahlen dieser Art erzeugt werden sollen, wie die Herren Cowl und Rosenthal meinen, halte ich für eine sehr unwahrscheinliche und jedenfalls bisher nicht bewiesene Ansicht.

---

2. Herr Fabre-Lyon: Über die „Radiographie métrique". — Exakte Beckenmessung durch Gebrauch eines metallischen Rahmens und Bauchlage der Patientin. Beweis der Genauigkeit der Methode durch Messungen, die nach dem Tode richtig gefunden wurden.

Zuerst will ich Ihnen Dank sagen, daß Sie mir erlauben, am „Deutschen röntgenographischen Kongresse" teilzunehmen, obgleich ich unter Ihnen ein Fremder bin.

Ich möchte Ihnen die Resultate der von mir schon seit sieben Jahren über die röntgenographischen Beckeneingangsmessungen geführten Untersuchungen mitteilen.

Meine Methode, die schon 1899 eingeführt worden ist, wurde im „Traité de Radiologie" von Professor Bouchard aus Paris ausführlich beschrieben. Die seit Anfang und bis jetzt erworbenen vortrefflichen Resultate und die Einfachheit der Methode haben mich entschlossen, meine Technik keineswegs zu verändern.

Darum war ich sehr erstaunt, als ich in Albers-Schönbergs bemerkenswertem Werk über „Die Röntgentechnik" (Hamburg, 1906) folgendes lesen konnte: „Die Übersichtsbilder des Beckens haben im allgemeinen wenig praktischen Wert, da ganz besonders hier, infolge der weit auseinanderliegenden Knochenpartien die perspektivischen Verzeichnungen recht erhebliche sind, so daß für topographische Zwecke diese Bilder kaum zu brauchen sein dürften." [1]) Der Verfasser nimmt an, daß solche Röntgenogramme gewisse allgemeine Indikationen, besonders zur Feststellung etwaiger Anomalien des großen oder des kleinen Beckens, geben können; aber er bezeichnet die Methode der exakten Beckenmessung, welche von französischer Seite angegeben worden ist, als „eine komplizierte".

Ich will jetzt mein Verfahren kurz beschreiben und Ihnen beweisen, daß es keine wesentliche Schwierigkeit darbietet. Es besteht aus zwei Hauptpunkten:

1. Ein metallischer gezähnter Rahmen wird in die Ebene des Beckeneingangs gestellt.
2. Die Patientin liegt in Bauchlage.

I. Der metallische gezähnte Rahmen besteht aus einem den Röntgenstrahlen undurchdringlichen Metall (z. B. aus Stahl) und seine Zacken werden einwärts gerichtet. Die Spitzen werden mit dünnen, hölzernen, für Röntgenstrahlen durchdringlichen Brettchen geschützt, damit man den Rahmen unmittelbar mit der Haut in Berührung kommen lassen könne. Die Spitzen sind um einen sehr genau gemessenen, einen Zentimeter langen Zwischenraum voneinander

---

[1]) Albers-Schönberg, Die Röntgentechnik. II. Auflage. Hamburg (Lucas Gräfe & Sillem) Seite 225.

entfernt. Die vier Seiten dieses rechtwinkligen Rahmens sind auf diese Weise in Zentimeter gradiert. Der obere Rand kann abgesondert werden, so daß man den Rahmen leicht um den Leib der Patientin legen kann. Die Schwierigkeit liegt darin, daß man den Rahmen gerade in die Ebene des Beckeneingangs stellen muß. Ich habe Untersuchungen gemacht, um zu wissen, wie man am Lebenden diese Ebene bestimmen könne. Ich habe festgesetzt, daß der vordere Teil des Rahmens am obern Rand der Schamfuge, der hintere an der Linie, welche die den spinae iliacae postero-superiorae entsprechenden Grübchen vereinigt, hinstreifen muß. So sollen sich auch die beiden lateralen Seiten in der Ebene des Beckeneingangs befinden. Meistenteils werden die angegebenen Merkpunkte sehr leicht gefunden.

Es versteht sich ja von selbst, daß der in die Ebene des Beckeneingangs gestellte Rahmen auf den röntgenographischen Platten dieselben Verzeichnungen als der Beckeneingang erleiden wird. Diese Verzeichnungen werden natürlich sehr erheblich sein, denn das Becken bildet mit den Platten einen Winkel von 45° bis 70°. Wenn man aber große Platten von 40×50 Zentimeter verbraucht, so gelingt es immer, darauf ein weites Übersichtsbild des verzeichneten Beckens mit dem umgebenden Rahmen hervorzubringen.

Wenn man auf den Platten die entgegengesetzten Spitzen mit einer Linie vereinigt, so gewinnt man eine gewürfelte Figur, in welcher man den Kontur des Beckeneingangs erkennt. Ein jedes solches kleines Viereck stellt ein perspektivisch verzeichnetes Quadratzentimeter vor. Es bleibt nur übrig, die Figur auf ein in richtige Quadratzentimeter abgeteiltes Papier zu übertragen, um die exakten Dimensionen des Beckens zu kennen.

II. Der zweite persönliche Hauptpunkt, den ich nirgendwo von anderen Autoren erwähnt gefunden habe, ist die Bauchlage der Patientin. In dieser Lage erscheint der Beckeneingangskontur scharf gezeichnet. Das Promontorium besonders ist deutlich erkennbar; das Kreuzbein und die Spinae ischiaticae sieht man nicht auf den Platten; darum ist der Umriß viel deutlicher als die, welche man in Rückenlage erwerben kann.

Diese Lage hat mir auch erlaubt, Röntgenogramme des Beckeneingangs während der Hochschwangerschaft zu erzielen, was sonst von allen Autoren als unmöglich angesehen werden zu sein scheint. Mit Gebrauch der Rückenlage habe auch ich zuvor niemals günstige Resultate während der Hochschwangerschaft gehabt; die Bauchlage hat es im Gegenteil möglich gemacht, genügende Radiogramme zu gewinnen. Die ziemlich unangenehme Bauchlage wird jedoch von den Patientinnen leicht ertragen, denn die neuesten großen Induktoren erlauben es, die Expositionsdauer bis auf wenige Minuten zu beschränken.

Die Untersuchungen, die ich an der Leiche machte, haben mir die Sicherheit und die Genauigkeit des Verfahrens bis auf einige Millimeter erwiesen. Ich kann diese hier nicht ausführlich beschreiben; sie sind in verschiedenen Werken von mir veröffentlicht worden.[1])

Ich will Ihnen nur den Fall einer ein Jahr nach ihrer Röntgenphotographie gestorbenen Frau vortragen. Während des Lebens war die Conjugata vera um $6^3/_4$ cm bestimmt worden; auf dem Radiogramm war die Conjugata vera 7 cm lang. In folgender Tabelle findet man die Dimensionen, die auf dem Radiogramm und an der Leiche gemessen wurden.

Radiogramm:		Leiche:	
Conj. vera	7,2 cm	Conj. vera	6,8 cm
		Conj. anatomica	7,4 „
querer Durchmesser	12,1 „	querer Durchmesser	11,8 „

Wir haben uns überzeugen können, daß der Unterschied zwischen den Resultaten der Radiographie und den direkten Messungen an der Leiche darauf beruhte, daß die vordere Grenze des Promontoriums auf der Platte unrichtig bestimmt worden war. In diesem Falle bestand der vorspringende Teil des Promontoriums meist aus Knorpel und warf auf die

---

[1]) Société de chirurgie de Lyon. 8 Juin 1899.
Congrès de Médicine. 1900. Section d'Obstétrique. 8 août.
Traité de radiographie de Bouchard (Paris 1902); article de radiographie obstétricale.

röntgenographische Platte einen so hellen Schatten, daß dieser auf das Promontorium nicht zurückgeführt sein konnte.

Das aus jener Autopsie stammende Becken und die während des Lebens gemachte Röntgenphotographie werden im Laboratorium der geburtshilflichen Klinik zu Lyon bewahrt.

---

3. Herr **Levy-Dorn**-Berlin: **Dosierung der Röntgenstrahlen in der Praxis.**

Wie die meisten Mittel gegen diejenigen Krankheiten empfohlen zu werden pflegen, mit denen wir am wenigsten anzufangen wissen, so ähnlich wenigstens steht es auch mit der Dosierung der Röntgenstrahlen. Die große Anzahl der dafür vorliegenden Vorschläge beweist, daß wir ein noch nicht allgemein genügendes Verfahren gefunden zu haben. Bei der praktischen Wichtigkeit der Frage erwächst daher jedem, der zu ihrer Klärung mithelfen zu können glaubt, die Pflicht, sein Scherflein der Öffentlichkeit zu übergeben.

Die letzte größere Arbeit über Dosimetrie erschien erst kürzlich und zwar aus der bewährten Feder Kienböcks in den „Fortschritten auf dem Gebiete der Röntgenstrahlen". Nach ihm sollen zur richtigen Dosierung gleichzeitig drei verschiedene Instrumente verwendet werden:

1. Ein Milliampèremeter, zur Einhaltung der richtigen Belastung der Röhre und beiläufigen Vorherbestimmung der zur Erreichung der beabsichtigten Dose erforderlichen Expositionszeit;
2. ein offenes Dosimeter, als Indikator für das Anwachsen der Dose und rechtzeitige Abbrechen der Sitzung;
3. das Quantimeter zur genaueren Bestimmung der Dose und Registrierung derselben.

Zur Erklärung sei hinzugefügt: Das Milliampèremeter, von Gaiffe angegeben, muß in den Sekundärkreis eingeschaltet werden. (Vgl. Walter, Ersten Röntgenkongreß) — Unter einem offenen Dosimeter versteht Verfasser die Methoden, bei welchen aus den unmittelbar sichtbaren Veränderungen der Farbe gewisser Substanzen während und durch die Bestrahlung Schlüsse auf die Strahlenmenge gezogen werden. Grundlegend ist das Chromoradiometer von Holzknecht, vgl. auch Freund, Sabourand et Noiré. Eigentlich gehört auch die Thermometerröhre von Köhler dahin, obwohl die Erwärmung der Glaswand, welche Köhler bestimmt, keine direkte Wirkung der Röntgenstrahlen ist.

Das Quantimeter von Kienböck besteht aus einem schwarz kuvertierten Reagenzpapierstreifen und einer Normalskala. Der Papierstreifen ist mit einer unterempfindlichen photographischen Schicht aus Chlorbromsilbergelatine überzogen. Dieselben werden während der Behandlung auf die zu bestrahlende Körperregion gelegt und stets mit demselben Entwickler und bei derselben Zimmertemperatur entwickelt. Der fixierte Streifen kann schon im feuchtem Zustande mit der Normalskala verglichen werden. Das ganze photographische Verfahren nimmt drei Minuten in Anspruch.

Das Verfahren soll genauer sein als die übrigen und die Unterscheidung zwischen Oberflächen- und Tiefendosen ermöglichen, je nachdem man während der Bestrahlung die Streifen mit Aluminiumblechen von verschiedener Dicke bedeckt oder nicht.

Meine Herren, es ist klar, daß die wahre Dosis der Röntgenstrahlen durch alle bisher bekannten, auch durch die genannten Verfahren nicht bestimmt wird, sondern nur immer derjenige Teil derselben, welcher in den Reagenzkörpern zur Resorption gelangt. Diese Möglichkeit würde aber für die Praxis genügen, falls die empfohlenen Instrumente in allen Fällen sicher genug arbeiten und keine größeren Umstände verursachen würden. Beiden Forderungen wird aber nicht in wünschenswerter Weise Rechnung getragen.

Ich möchte nun kurz den Weg beschreiben, welchen ich mir ausgedacht und bisher zu meiner Zufriedenheit beschritten habe: Gewöhnlich wird, wenn man von Dosierung der Röntgenstrahlen spricht, lediglich an die Therapie gedacht. Man vergißt dabei leicht, daß wir täglich

gezwungen sind, aus diagnostischen Gründen unter zum Teil recht schwierigen Verhältnissen zu dosieren und daß wir für diesen Zweck keine besonderen Dosimeter anwenden. Der einzige Unterschied zwischen der therapeutischen und diagnostischen Röntgendose besteht in der Größe der beiden. Man muß zugeben, daß insofern die Schwierigkeiten für die Therapie die größeren sind, als es natürlich leichter ist, die Betriebsverhältnisse kürzere, als längere Zeit — wie es bei Behandlungen nötig ist — gleichmäßig zu erhalten. Wer aber gelernt hat, den Betrieb genügend zu beherrschen, hat damit auch das Wesen der therapeutischen Dosierungsfrage gelöst. Betriebsdauer, Qualität der Röntgenstrahlen, Größe der Fokusdistanz bilden dann genügende Maße. Jeder also, der die Wirkungen des Betriebes besser überwachen lehrt, arbeitet auch im Interesse der Dosierung.

Es besteht nun ein Axiom unter den Röntgenologen, welches den Fortschritt hemmen muß, weil es nach meinen Erfahrungen und Versuchen keineswegs zutrifft. Man behauptet schlechtweg, daß die weichen Strahlen energischer auf photographische Platte und Haut wirken, als die harten. Man lese z. B. in Gochts vortrefflichem Handbuch II. Aufl. p. 313 oder in dem ersten deutschen Grundriß der gesamten Radiotherapie von Freund S. 197.

Es mag ja physikalisch zutreffen, daß die Strahlen, welche stärker resorbiert werden, also die weicheren, größere photographische Wirkungen entfalten; — ich sage mit Absicht: es mag zutreffen; denn a priori sicher ist nur eine größere Wirkung, welche aber durchaus nicht in der Umsetzung der photographischen Salze allein zum Ausdruck zu kommen braucht. Doch selbst diese Vermutung als Tatsache vorausgesetzt, stehen wir doch vor der rein praktischen Frage, ob unsere weichen Röntgenröhren stärkere photographische und physiologische Wirkungen entfalten, als die harten, wenn wir beide unter den gleichen Verhältnissen betreiben.

Vor Jahren fiel mir schon auf, daß dies nicht zutrifft. Vor etwa 2 Jahren setzte ich mich mit Herrn Rodde, der damals noch bei Siemens & Halske war, in Verbindung, um die Frage möglichst genau an verschiedenen Instrumentarien zu entscheiden. Das Ergebnis fiel ganz in meinem Sinne aus. Ich habe endlich kürzlich unter gütiger Mithilfe der Herren Bauer und Hattwig noch einmal die Versuche an verschiedenen Röhren sorgfältig durchgeführt. Die Versuchsbedingungen für Röhren verschiedener Qualität wurden so gleichmässig wie möglich — jedenfalls mindestens so gleichmässig gestaltet, wie die Herren sie ausführten, welchen wir die strittige Ansicht verdanken (Strätter, Kienböck, Scholtz). Ich sah vom elektrolytischen Unterbrecher ab, weil er die unzuverlässigste Gewähr bietet, daß bei den verschiedenen Röhren Unterbrechungsakt und Zahl immer dieselben bleiben und gebrauchte einen Quecksilber-Turbinen-Unterbrecher, welcher immer gleich eingestellt wurde, beziehungsweise blieb. Die ausgewählten Röntgenröhren besaßen einen Durchmesser von 20 cm; nur bei einer betrug er 15 cm. Die Stärke der Glaswand konnte bei allen als gleich angenommen werden. Wir nahmen nun eine photographische Platte 9×12, teilten auf ihrem Umschlag vier Felder ab und bedeckten immer je drei mit dicken Bleiblechen, während ein Feld bestrahlt wurde. Die Fokusdistanz wurde zu 1 Meter, die Expositionszeit zu 30 Sek. gewählt, so daß die kleinen Abweichungen, welche beim Einstellen der Röhren und Ablesen der Zeit unvermeidlich sind, nicht ins Gewicht fielen. Ich wählte nun vier Röhren aus, welche ihre Vakuum längere Zeit konstant erhielten und sich im wesentlichen nur durch die Qualität unterschieden, und zwar betrugen ihre Härtegrade nach wiederholten, gleichmässig ausgefallenen Messungen bestimmt: 5,7—7—8 und 10 Wehneltsche Einheiten. Wurde nun dafür gesorgt, daß der Primärstrom bei allen 0,9 Ampère besaß, so lieferte die Röhre mit 8 Wehnelt die kräftigste photographische Wirkung, dann folgten der Reihe nach diejenigen mit 7—5,7 und 10 Wehnelt.

Wenn also auch der Effekt bei der weichsten Röhre, die benutzt wurde, etwas kräftiger war, als bei der härtesten, so bewies dennoch der Versuch, daß bei gleicher Ampère-Stärke des Betriebsstroms das Opitimum der Leistung von der Röhre mit 8 Wehnelt geliefert wurde, daß weichere, wie härtere Röhren, wenn auch nicht in demselben Maße, geringeren Nutzeffekt bringen (Demonstration der beweisenden Platten).

Gewisses Interesse verdient der Stand des Milliampèremeters in Sekundärkreis während der genannten Bestrahlungen. Wir zählten bei der

Röhrenqualität von	5,7	7	8	10 Wehnelteinheiten
Milliampère	1,6	1,2	0,8	0,2

Stellt man bei verschiedenen Härtegraden in der Weise gleiche Betriebsbedingungen her, daß man das Milliampèremeter auf gleichen Stand zu erhalten sucht, so erhält man um so größere Effekte je härter das Rohr ist. Diese Tatsache ist allerdings bereits bekannt gegeben und erklärt sich leicht aus der mit der Härte zunehmenden Spannung. Immerhin dürfte auch die Durchführung eines solchen Versuches bei den obengenannten Röhren interessieren (Demonstration). Bei 1,4 Milliampère wirkt die Röhre mit 10 Wehnelt bei weitem am kräftigsten auf die photographische Platte ein. Es betrug die mittlere Intensität des

Primärstroms	0,9	1	1,2	1,5
bei Wehnelteinheiten	5,7	7	8	10

Wir ersehen unter anderem hieraus die nicht uninteressante Tatsache, daß auch die Stärke des Primärstroms gesteigert werden muß, falls man bei zunehmender Härte des Rohres die sekundäre Stromstarke gleich erhalten will.

Hiermit harmoniert die von mir oft gemachte Beobachtung, daß bei demselben Stand des Rheostaten mit dem Härterwerden der Röntgenröhre der primäre Strom ab- und im umgekehrten Falle zunimmt. Ein gleiches Verhalten ist für das Milliampèremeter im Sekundärstrom bereits bekannt, aber meines Wissens für den Primärstrom noch nicht angegeben worden.

Das alle genannten Tatsachen für die Überwachung des Betriebs von großem Wert sind, darauf braucht hier wohl nur hingewiesen zu werden.

Da ich die Dosierung in der Therapie genau so wie in der Diagnostik vornehme, also indirekt messe, indem ich alle Faktoren, die auf Qualität und Quantität der Strahlen Einfluß haben nach den bekannten Gesichtspunkten berücksichtige, so lag mir daran, die diagnostische Dose, wenn ich so sagen darf, zur therapeutischen in Beziehung zu setzen. Ich fand, daß ein H etwa das acht- bis zehnfache derjenigen Leistung des Röntgen-Apparates beträgt, welche nötig ist, die Beckenaufnahme eines Erwachsenen zustande zu bringen. Um eine Röntgendermatitis hervorzubringen, ist also im Mittel das 30 bis 50fache (=4—5 H) nötig. Durch diese Angabe hat jeder, der kein Dosimeter anwenden will oder dessen Dosimeter unbrauchbar sind, einen wichtigen Anhaltspunkt gewonnen, wie er mit seinem Apparat arbeiten muß, um bestimmte Wirkungen zu erlangen. Die Höhe der beabsichtigten Dosis selbst hängt natürlich von der klinischen Erfahrung ab, gehört aber nicht zum Gegenstand des Vortrags.

Demjenigen, der keinen Apparat besitzt, der ihm bekannt ist, rate ich, erst auszuprobieren — was leicht ist — unter welchen Betriebsbedingungen die Radiographie der Hand zustande kommt. Eine etwa sechsfache Beanspruchung bei härterem Rohr liefert dann ein Beckenbild. Dieses sei Gegenstand seiner zweiten Übung. Nunmehr kann er ohne weiteres mit Berücksichtigung der oben gegebenen Daten zu therapeutischen Versuchen übergehen.

Wer bereits mit einem Apparat gut vertraut ist, kann den neuen zu prüfenden Apparat in ähnlicher Weise, wie es oben unter den Röntgenröhren verschiedener Qualität geschehen ist, durch photographische Platten mit dem seinigen verglichen. Es sei aber nochmals betont, daß ein solches Vorgehen nur angebracht ist, wenn man die Betriebsverhältnisse zu beherrschen gelernt hat, wozu die Dosimeter als Prüfstein gute Dienste leisten können. Je weiter man es hierin bringt, desto unabhängiger wird man in seinem therapeutischen Vorgehen. Man erwirbt auch die Fähigkeit, kleinere Dosen, als die besten, direkten Meßapparate angeben, schätzen zu können.

Die Gesamtmenge der Strahlen, welche unser Körper absorbiert, hängt nicht allein von der Intensität und Qualität der Strahlen sowie Fokusdistanz, sondern auch von der Größe der bestrahlten Körperoberfläche ab. Ich habe auf dem vorigen Röntgenkongreß dargetan,

weshalb der letztere Faktor für die Bestimmung der Maximaldosis nicht immer außer acht gelassen werden darf. Mit Rücksicht hierauf möchte ich zum Schluß noch mitteilen, daß die höchste Einzeldose, die ich bisher und zwar ohne Schaden für den Patienten angewandt habe 1000 □ H und die höchste Dosis überhaupt, auf ca. 3 Monate verteilt, 15 000 □ H betrug. Die Fokusdistanz maß dabei durchschnittlich 30 cm, und die Strahlen hatten einen mittleren Härtegrad.

---

4. Herr **Jirotka**-Berlin: **Dosierung von Röntgenstrahlen für therapeutische und röntgenographische Zwecke.**

Die Dosierung der Röntgenstrahlen, das heißt eine genau dem Zwecke der jeweiligen Behandlung angepaßte Zumessung der Bestrahlungsenergie ist, wie man weiß, ein seit langer Zeit angestrebtes Ziel der Röntgenologen, ohne daß es bisher gelungen wäre, vollkommen einwandsfreie Resultate zu erzielen.

Alle bisher angewandten Methoden beruhten darauf, die Strahlen direkt zu messen. Solche Methoden haben sich bekanntlich aber nicht bewährt, da sie unzuverlässig und unbequem waren. Es würde zu weit führen, alle die bisher gebrauchten Methoden hier zu besprechen, infolgedessen beschränke ich mich nur auf die, die ich bisher für die zuverlässigste und bequemste halte und mit der ich mich auf Anregung des Herrn Dr. Max Levy eingehend beschäftigt habe. Diese Dosierung erfordert die Bestimmung der Bestrahlungsenergie durch Messen der elektrischen Größen. Auf diese Weise hat auch Gaiffe schon versucht zum Ziel zu kommen, nach Vergleich meiner mit seinen Angaben habe ich aber bemerkt, daß unsere Resultate grundverschieden sind.

Da die Gaiffeschen Angaben und Messungen bekanntlich in der Literatur schon besprochen und kritisiert worden sind, will ich sie hier nicht wiederholen und nur bemerken, daß ich dieselben ebenfalls unrichtig gefunden habe. Um feste Anhaltspunkte zur Verwendung meiner Meßmethode geben zu können, habe ich einige Regeln aufgestellt, die ich folgen lasse.

Bevor ich auf die Regeln näher eingehe, muß ich noch bemerken, daß dieselben nur dort in Geltung treten, wo die Periodenzahl konstant ist und wo sich die Form der Kurve nicht ändert, d. h. beim Röntgenbetrieb mit Wechselstrom ohne Unterbrecher.

Regel I. Alle Röhren derselben Beschaffenheit, wie des Materials sowie der Ausführung, senden dieselbe Quantität von Strahlen bei derselben sekundären Stromstärke und Spannung und bei derselben Periodenzahl und in derselben Zeit aus.

Oder anders gesagt, wenn man mehrere Röhren von einer und derselben Sorte bei demselben Vakuum mit derselben Frequenz betreibt, erhält man in derselben Zeit immer dasselbe Strahlenquantum.

Obengenannte Regel kann überall dort Anwendung finden, wo es sich um eine lange Bestrahlung handelt, die der betreffenden Röhre schaden könnte, so daß man dieselbe durch eine andere vertauschen möchte. Zweitens, im Falle eine Röhre zerschlagen würde und man doch mit einem bestimmten Quantum von Strahlen die Belichtung zu Ende führen will. Ferner wird man sich noch dieser Regel bedienen können bei längerer und sehr schwacher Belichtung, da in solchem Falle die Röhren sehr schnell hart werden. Um das zu vermeiden, vertauscht man dieselbe durch eine andere, so dass jede Röhre nur während kürzerer Zeit beansprucht wird.

Regel II. Jede Röhre desselben Modells gibt bei verschiedener Belastung aber derselben Frequenz dieselbe Strahlenquantität bei demselben Produkt aus Stromstärke, Spannung und Zeit, also: J. E. T. Dieses Produkt nenne ich Röntgen-Watt-Sekunden oder R. W. S., weil es sich von Wattsekunden nach dem absoluten C. G. S.-System durch Größen unterscheidet, die dem betreffenden Röntgenbetrieb eigentümlich und abhängig sind von Transformator, primärem Strom und der Röhre. Das Messen der sekundären Spannung ist nun zu kostspielig, deshalb empfehle ich die Spannungsmessung primär und zwar direkt am Kern des

Ind. Der Bequemlichkeit halber habe ich das Produkt mit dem Namen R. W. S. bezeichnet, so daß man bei Verwendung der Regel II nur nach R. W. S. zu rechnen braucht. Z. B. Max Müller wurde bei 80 V. mit 1200 R. W. S. behandelt, oder Röntgenogramm Nr. 5 ist bei 75 V. mit 500 R. W. S. angefertigt mit Levy-, Müller-, Bauer- oder Burger-Röhre Nr. X, so dass zu jeder Zeit zu ersehen ist, was es für eine Röhre war.

Will man ferner auch den Härtegrad der Röhre eingetragen wissen, dann braucht man bloß die Größe der sekundären Stromstärke noch zu notieren, z. B. 2 Milliamp. usw.

Obengenannte Regel II kann mit Vorteil überall dort Verwendung finden, wo es sich um Verkürzung oder Verlängerung der Belichtungsdauer handelt, also bei Arbeiten mit schwachem oder starkem Strom, wenn man mit demselben Strahlenquantum behandeln will. Ganz anders verhält es sich freilich dort, wo mit Röhren von verschiedenem Härtegrad gearbeitet werden muß. Dieser Härtegrad läßt sich erkennen aus dem elektrischen Widerstand, der sich praktisch genügend genau ergibt aus dem Verhältnis der Ind.-Spannung zur Stromstärke.

Ist bei gleicher Spannung die Stromstärke gering, so ist die Röhre härter, ist die Stromstärke größer, so ist die Röhre entsprechend weicher. Die primäre Induktor-Spannung und die sekundär gemessene Röhrenstromstärke gibt daher einen Maßstab der Röhrenhärte.

Hier wirft sich die Frage auf, inwieweit die Ventilröhre die primär erfolgende Spannungsmessung beeinflußt. Nach meinen Versuchen ist dies nur in geringem Maße der Fall.

Für den Vergleich der Strahlungsenergie von Röhren verschiedenen Systems gibt es keine einfache Beziehung. Ich habe daher diese Beziehung durch eine Kurve ausgedrückt, die ich experimentell festgestellt habe und die jedem Apparat beigefügt wird. Aus diesen Kurven können die Angaben über die Belichtungsdauer für alle Röhren von verschiedenem Vakuum einfach abgelesen werden, so dass die Frage, wie lange ich mit einer harten Röhre belichten muß, um dieselbe Quantität von Strahlen zu bekommen wie mit der weichen Röhre, mit der ich so und so lange belichtet habe oder umgekehrt, für die betreffende Einrichtung gelöst wäre.

Ich habe einige Platten mitgebracht, die nach meinen Regeln belichtet wurden und die die Richtigkeit meiner Regeln und sonstigen Angaben experimentell bestätigen.

Ferner habe ich eine größere Anzahl Kurven aufgenommen, von denen ich eine hier Ihnen vor Augen führen will, aus der Sie ganz deutlich erkennen, wie wichtig die Dosierung der Strahlen ist, und zweitens wie gefährlich eine schematische Bestrahlung, d. h. eine Bestrahlung nach dem Gefühl sein kann. Ich habe durch Versuche mit gesunden Personen festgestellt, dass man sich bis um das fünffache Quantum der Strahlen geirrt hat. Und gerade jetzt, wo erkannt ist, daß die weichen und mittelweichen Strahlen für Hautbehandlung die wirksamsten sind, ist eine Dosierung unentbehrlich. Aus der Kurve geht ferner deutlich hervor, wie rapid die Belichtungsdauer mit der abnehmenden Höhe des Vakuums abnehmen muß, um keine Verbrennung herbeizuführen. Ich glaube fest, daß, wenn sich eine gute Dosierung einbürgern wird, das Mißtrauen gegen die Röntgenstrahlen von seiten der Ärzte wie auch von seiten der Patienten vollständig verschwinden wird und daß man sich ebenso gerne mit Röntgenstrahlen wie mit allen anderen Strahlen wird behandeln lassen.

Es erübrigte sich sodann noch die Feststellung der Qualität der verschiedenen Röhrenfabrikate, damit ich eventuell Tabellen aufstellen könnte, nach denen man beliebige Röhren auf ein beliebiges Quantum von Strahlen einstellen kann, so daß man dann mit den Röhren nach Belieben wechseln kann, aber trotzdem ganz bestimmte Strahlenquanten erhält.

Zu diesem Zwecke habe ich mir einen Apparat konstruiert, der ohne weiteres und absolut zuverlässig die Quantität der Strahlen auf jeder photographischen Platte angibt, die mit der zum Prüfen bestimmten Röhre belichtet wurde.

Ich will Ihnen auch diesen Apparat, den sog. Selendensimeter, in Funktion vorführen. Derselbe besteht aus einer Selenzelle, einer Glühlampe oder anderen konstanten Lichtquelle, einer Batterie und einem Miliampèremeter; Die Selenzelle ist auf einem Stativ montiert, das mit einer Schiebevorrichtung für die belichtete Platte versehen ist.

Um alle Irrtümer auszuschalten, die durch verschieden begossene, verschieden entwickelte oder durch verschleierte Platten entstehen können, lasse ich sämtliche zu prüfende Röhren auf eine und dieselbe Platte einwirken. Dies habe ich in folgender Weise erzielt: Ich habe eine Bleiplatte mit einem ca. 2 cm großen Loch versehen und über die Kassette gelegt, in der sich die photographische Platte befand. Ich habe sodann die Strahlen durch das Loch in der Bleiplatte 10 Sekunden einwirken lassen, darauf die Bleiplatte weiter geschoben und wiederum, aber mit einer anderen Röhre, belichtet und so weiter, bis alle mir zur Verfügung stehenden Röhren benutzt waren.

Sodann habe ich die Platte entwickelt, fixiert und gewässert.

Aus der Platte habe ich schon mit bloßem Auge sehen können, wie qualitativ verschieden die Röhrenfabrikate sind.

Um die Unterschiede genau und einwandsfrei feststellen zu können, habe ich die Platte in dem dazu angefertigten Schieber vor die Selenzelle hineingeschoben und durch jedes Röntgenogramm die Lichtstrahlen einer konstanten Lichtquelle auf die Selenzelle einwirken lassen.

Durch die dunkleren Röntgenogramme ist weniger und durch die helleren mehr Licht auf die Selenzelle gefallen, wodurch dieselbe mehr oder weniger Strom durchgelassen hat, dessen Stärke ich dann am Milliampèremeter abgelesen habe.

Das Verhältnis der Ausschläge ergibt die Röhrenkonstante. Will man daher auch mit dem Röhrensystem wechseln, so ist für das Vakuum die betreffende Vakuumkurve heranzuziehen, welche bei allen Röhrensystemen die gleiche Form hat und außerdem die Röhrenkonstante für das betreffende Fabrikat, die sich aus dem Selendensimeter ergibt.

Das obenerwähnte System macht keinen Anspruch auf theoretische Genauigkeit. Vom wissenschaftlichen Standpunkte aus können daher manche Einwendungen erhoben werden, die mir wohlbekannt sind. Dagegen ist es für praktische Zwecke bei den Röhren bekannter Konstruktionen mit üblichen Vakuumgrenzen genügend genau und verhindert die großen Mißgriffe in der Belichtungsbeurteilung, die bei subjektiven Methoden unvermeidbar sind.

Diese Prüfung der Röhren wird sich nicht nur dem Konsumenten und Wiederverkäufer, sondern auch dem Fabrikanten selbst lohnend erweisen, um die Gründe für etwaigen besseren Ausfall der Konkurrenzfabrikate ermitteln zu können und auf Verbesserung seiner eigenen bedacht zu sein.

Alle obengenannten Versuche habe ich mit der neuen Unterbrecher- und kondensatorlosen Röntgeneinrichtung angestellt, die heute noch von Herrn Dr. Max Levy vorgeführt werden wird. Dieses System, das ganz ohne Funkenstrecken mit einem ruhenden elektrolytischen Kurvenwandler, ohne Säure und Geräusch arbeitet, hat den großen Vorteil, daß die Stromstöße durchaus konstant nach Anzahl und Art sind. Es findet nämlich überhaupt keine Unterbrechung statt, sondern es wird hochgespannter, unsymmetrischer Wechselstrom von der Periodenzahl des eingeführten Primärstromes benutzt. Es fallen also bei diesem System zwei variable Größen fort, die sonst bei der Dosierung, weil unberechenbar, unangenehm in die Erscheinung treten, nämlich 1. die genaue Anzahl der Unterbrechungen, 2. die Präzision der einzelnen Unterbrechung, welche die Größe des sekundären Stromschlusses und die Form der Stromkurve entscheidend beeinflußt.

---

5. Herr **W. Cowl**-Berlin: **Zur Intensitätsfrage.**

Wenn ich das Wort zur Frage der Intensität der Röntgenstrahlen ergreife, so geschieht das infolge der dankenswerten Anregung des Herrn Kowalski auf dem vorjährigen Kongreß und des darauffolgenden Kongeßbeschlusses, diese Frage durch eine besondere Kommission wachzuhalten, über deren Tätigkeit unser Vorsitzender soeben Bericht erstattet hat.

Daß die Kommission, der auch ich angehörte, überhaupt keine Entscheidung über wissenschaftlich grundlegende Begriffe zu fällen hatte, habe ich bei Gelegenheit nach Kräften hervorgehoben und diese Ansicht hat auch vorgeherrscht.

In der Hauptsache ist das Wort Intensité, Intensität, Intensity in der Geschichte der Elektrologie, von der die Röntgenologie auszugehen hat, ein unglückliches, denn ihm ist im langen Lauf der Entwicklung der Lehre und der Verwendung der Elektrizität, und zwar zu verschiedenen Zeiten, an verschiedenen Orten und heute noch in Büchern und Aufsätzen, entweder ausdrücklich oder implicit die grundverschiedenen Bedeutungen: Strom (Menge), Spannung (elektromotorische Kraft), und Energie (Kraft mal Menge), oder in anderen Worten Ampère, Volt und Voltampère oder Watt, gegeben worden.

Das Wort hat allerdings in neuerer Zeit in der Verbindung Stromintensität, welche in Formeln mit I bezeichnet wird, eine ganz bestimmte Bedeutung erlangt. Allein wir haben bei dem Ausbau der Elektrotechnik und deren obigen Grundbegriffe das noch verständlichere, bestimmtere und jetzt allgemein gebräuchliche Wort Stromstärke, welches dasselbe wie Stromintensität bedeutet, wohl für alle Zeiten erhalten.

Indeß bei der leider oft noch obwaltenden Unkenntnis der grundlegenden Begriffsunterschiede in der Elektrizitätslehre, namentlich zwischen Stromstärke und Energie (d. h. Leistung), abgesehen von der (auch wegen der Grundverschiedenheit von Voltampère) ungeheuerlichen Zusammensetzung „Stromspannung", als ob das Wort Spannung allein (anstatt „Klemmenspannung" bei Strom und Netz- bezw. Batterie-Spannung bei unterbrochenem Strom) nicht genug wäre, können wir uns vorläufig in der Röntgenologie betreffs der Dimensionierung der Röntgenstrahlen mit den Begriffen der Härte oder Spannung, der Energie oder Leistung, der Strahlendichte und der Strahlenmenge in der Zeiteinheit begnügen.

Unsere Aufgabe bei der Messung der Röntgenstrahlen besteht allenfalls nicht in einer Intensitäts-, sondern einer Energie-Messung, und sei die Messung eine der Röntgenstrahlen selbst, der durch sie erzeugten Wärme oder nur der sie in der Röntgenröhre erzeugenden Elektrizität.

Diskussion über Vortrag 3, 4, 5.

Herr Walter-Hamburg: Es ist nötig, die gesamte ausgesandte Strahlenmenge zu kennen, da niemals die gesamte Strahlung zur Wirkung kommt. Es ist allerdings nötig, neben der Stromstärke (Milliampère) auch die Härte der Röhre zu bestimmen, um auf die in verschiedenen Tiefen absorbierte Röntgenenergie zu schließen. Ein neuer Faktor dürfte allerdings der Gasinhalt der Röhre sein, wie Herr Kraft betont hat. Die Bedeutung dieses Faktors muß jedoch noch erst näher festgestellt werden.

Herr Stegmann-Wien: Es ist bisher immer nur von der Röhre und von dem Apparat gesprochen worden. Einen sehr wesentlichen Faktor bei der Frage der Intensität spielt der Patient. Ich möchte hier nicht darauf eingehen, ob die Haut einzelner Individuen in ihrer Empfindlichkeit vollkommen gleich ist, ich möchte auf diejenigen Fälle eingehen, bei denen innere Organe, z. B. Prostata, gewöhnliche Struma, Basedowstruma und Milz bestrahlt wurden. Ich verfüge über eine ganze Reihe speziell solcher Prostatapatienten, während nur in einem Fall nach sehr kurzer Bestrahlung des Organs dasselbe weich wurde und zurückging, traten außerdem sehr heftige Allgemeinerscheinungen, Schwäche, stenokardische Anfälle auf, die zu einem sehr bedrohlichen Zustand führten. Andere Prostatiker, die das vier- und fünffache der Bestrahlung erhielten, reagierten weder subjektiv noch objektiv. Dasselbe gilt bei Bestrahlung der Struma bei Basedowscher Krankheit und der Milz bei Leukämie. Der Patient spielt also eine wesentliche Rolle, und selbst wenn es gelänge, eine ganz einwandfreie Oberflächen- und Tiefendosierung zu erzielen, stehen wir bei Ausübung der Therapie nach wie vor vor denselben Schwierigkeiten, denn die Behandlung muß eine individuelle sein, und sich in erster Linie nach dem Patienten richten.

Herr Koch-Dresden macht darauf aufmerksam, daß mit dem Deprez-Instrument nur der arithmetische Mittelwert gemessen werden kann, der für die Röntgenlichterzeugung nicht maßgebend sein könne. Bei intermittierenden Strömen, wie sie der Röntgenröhre zugeführt werden, liege der effektive Mittelwert des Stromes viel höher als der arithmetische Mittelwert. Die Differenz zwischen den beiden Werten hängt außerordentlich von der Stromform, welche das Instrumentarium gibt, ab. Solange nicht gleichzeitig die Stromform festgestellt werde, sei die Messung mit Milliampèremeter nach Deprez-d'Arsonval für Beurteilung der Quantität und Qualität der Röntgenstrahlen unbrauchbar.

Herr Grunmach-Berlin: Gegenüber den verschiedenen empfohlenen Mitteln zur Intensitätsbestimmung der Röntgenstrahlen empfiehlt E. Grunmach nach seinen Erfahrungen als die bisher beste Methode: Die gleichzeitige Messung am Milliampèremeter und der parallelen Funkenstrecke neben der Ablesung am Aktinometer, das aus einer graduierten Aluminiumskala mit Platinindex bestehen kann.

Herr M. Levy-Berlin: Herr Kraft war so liebenswürdig, meine Konstanzröhre als einzige Röhre zu erwähnen, die die theoretisch richtige Regenerierung mit Luft besitzt. Leider ist es mir nicht möglich gewesen, die Röhre praktisch brauchbar herzustellen. Der Fehler hat an den Glasschliffen gelegen, von denen höchstens 5—10 Prozent derart brauchbar waren, daß sie nicht Luft durchliessen, während die Röhre unbenutzt war. Sehr zahlreichen Aufträgen konnte ich aus diesem Grunde nicht entsprechen und habe darum die Fabrikation einstellen müssen. Diejenigen Röhren, die gut ausgefallen waren, waren allerdings hervorragend lange, beinahe unbeschränkt brauchbar.

Bezüglich der Dosierung scheinen sich die Ansichten im wesentlichen jetzt dahin zu klären, daß die Röntgenröhrenstromstärke und die Härte der Röhren berücksichtigt wird. Diese Idee liegt auch dem Dosierungssytem zugrunde, über welches Ihnen Herr Jirotka soeben bei Anwendung meiner unterbrecherlosen Einrichtung berichtet hat, nur bin ich bei diesen Einrichtungen in der Lage, die Härte aus der Röhrenspannung festzustellen, denn die Härte einer Röhre ist unter sonst gleichen Umständen aus dem scheinbaren Widerstand zu entnehmen, der sich aus der Spannungsmessung, an den Klemmen der Röhren und aus der die Röhre durchfliessenden Stromstärke ergibt. Ich mache darauf aufmerksam, daß es möglich ist, diese Röhrenspannung durch Hochspannungsvoltmeter festzustellen. Diese sind indes sehr teuer. Aus diesem Grunde kann man sich bei den vorerwähnten Instrumentarien damit begnügen, die primäre Induktorspannung als Maßstab für die Röhrenspannung zu nehmen, denn, da sowohl die Zahl der Stromstöße, als auch die Kurve eines jeden Stromstoßes bei Wechselstrombetrieb konstant bleiben, ergibt sich ein einigermaßen konstantes Übersetzungsverhältnis an dem Hochspannungstransformator oder Wechselstrominduktor. Nur die Ventilröhrenspannung ist hierbei theoretisch zu berücksichtigen, indes ist dieselbe nicht so erheblich, wie man annimmt. Im allgemeinen gibt daher tatsächlich bei meinen unterbrecherlosen Apparaten eine Kontrolle der Induktorspannung sowie der Röhrenstromstärke ein genügend genaues Bild für die Strahlungsintensität und ihrer Dosierung.

Bei anderen Einrichtungen mit Unterbrechern wird die Härte immer noch am zweckmäßigsten meines Erachtens durch die parallele Funkenstrecke kontrolliert, obwohl diese den Maximalwert der Spannung mißt und nicht die mittlere Spannung, was als Nachteil zu beachten ist.

Zur Frage des Strommessers übergehend, muß ich mich als Gegner des Herrn Koch bezeichnen. Ich hatte ursprünglich Hitzdrahtinstrumente verwendet. Bei diesen wird jedoch der Mittelwert des Quadrats der gesamten Stromstärke gemessen, und zwar spielt das Vorzeichen keine Rolle; dadurch wird die Stromstärke scheinbar sehr hoch bei starkem Schließungsstrom, was natürlich zu Fehlern führt. Das Hitzdrahtinstrument mißt tatsächlich die Leistung des Induktors. Zur Kontrolle der Röhrenstromstärke ist ein Instrument nach Deprez-d'Arsonval geeigneter. Dieses mißt einen arithmetischen Mittelwert der Stromstärke und zwar unter Substraktion des Schließungsstromes, also unter Berücksichtigung des Vorzeichens. Die so gemessenen Resultate stimmen offenbar mit der Wirksamkeit annähernd überein, denn durch sehr viele Versuche ist in meinem Laboratorium festgestellt, wie Ihnen Herr Jirotka berichtet hat, daß man bei einer und derselben Röhre bei etwa dem gleichen Vakuum z. B. bei Anwendung der halben oder des dritten Teils der Stromstärke, gemessen mit obigem Instrument, nur doppelt bzw. dreimal so lange zu beleuchten braucht, um wieder die gleiche Wirkung zu erzielen. Dieses praktische Ergebnis ist wichtiger als die Theorie und zeigt, daß man mit diesem Instrument in der Lage ist, sich ein Bild der Röntgenstrahlung zu verschaffen, mit anderen Worten zu dosieren, wenigstens so weit die unterbrecherlosen Einrichtungen in Frage kommen. Will man hierbei von einer Röhre zur anderen übergehen, so ist nur noch die Vakuumkurve und die Röhrenkonstante zu berücksichtigen, über die Ihnen Herr Jirotka ebenfalls berichtet hat.

Zu den Worten des Herrn Dr. Stegmann bemerke ich, daß wir vom technischen Standpunkt aus nur in der Lage sind, die Mittel an die Hand zu geben, um das technische, für normale Verhältnisse erforderliche Strahlungsquantum zu bestimmen. Die Feststellung dessen, wie die Individualität der Patienten zu berücksichtigen ist, ist allein Sache des Arztes und ebenso wichtig wie die technische Dosierungsfrage, deren Lösung aber die Grundlage bildet, auf die das Urteil des Arztes sich aufbauen muß.

Herr Albers-Schönberg-Hamburg: Es ist nicht zu bestreiten, daß mit den bisher bekannt gewordenen Methoden eine für den Praktiker ausreichende Dosierung der Röntgenstrahlen nicht ermöglicht ist.[1]) Unbedingt muß dahin gestrebt werden, auf Grund theoretischer Untersuchungen und praktischer Versuche eine Technik zu schaffen, welche eine zuverlässige Dosierung gestattet. Bis dieses erreicht sein wird, gehe ich bei der Dosierung zu therapeutischen Zwecken in ähnlicher Weise wie Levy-Dorn nach den bei der Röntgenographie üblichen Grundsätzen vor. Ich verwende fast ausschließlich die Kompressionsblende, in welcher der zu bestrahlende Körperteil eingestellt wird.

---

[1]) Das neue Dosimeter von Kienböck ist von mir zurzeit noch nicht ausprobiert worden.

Je nach der Größe des zu behandelnden Bezirkes wird ein weiter oder enger Zylinder genommen. Bei sehr kleinen Partien wird das Lumen des Zylinders durch Bleieinlage verengt. Der Fokushautabstand ist für alle Durchnittsbestrahlungen der gleiche, nämlich 30 cm. Für Bestrahlungen tief liegender Organe wird eine „Beckenröhre" benutzt, welche einen Härtegrad von W. 6—8 der für Distanzmessung auf $1^1/_2$m von mir eingerichteten Walterskala besitzt. Hautaffektionen werden mit „Handröhren" bestrahlt vom Härtegrad W. 3—4. Da ausschließlich Wasserkühlröhren zur Verwendung kommen, so kann ich mich auf die Konstanz des Härtegrades mit für praktische Zwecke genügender Sicherheit verlassen. Die Dauer der Einzelsitzung bemesse ich auf 6 Minuten. Die Belastung der Röhre wird jedem Exemplar genau angepaßt und dann während der Dauer der Bestrahlung unverändert beibehalten. Bei diesem Verfahren erhalte ich eine leichte Hautrötung gewöhnlich nach 6 Sitzungen. Eine plötzlich eintretende Verbrennung habe ich weder bei therapeutischen Bestrahlungen noch bei diagnostischen Untersuchungen erlebt. Es ist noch hervorzuheben, daß die Holzknechtsche Forderung, die zu bestrahlende Körperfläche möglichst senkrecht unter den Fokus der Röhre zu bringen, mit Hilfe dieser Tecknik sehr leicht auszuführen ist. Für Affektionen, welche eine kurze, aber sehr energische Bestrahlung benötigen, verwende ich einen kurzen Zylinder von 15 cm Länge.

Herr Rosenthal-München: Wir haben, wie allgemein bekannt, zurzeit keine befriedigende Dosierungsmethode und die heute gebrachten scheinen auch nicht sehr viel mehr zu bieten. — Wenn wir z. B. einfach Spannung und Stromstärke des durch die Röhre fließenden Stromes messen, so berücksichtigen wir nicht die für die Art und Intensität der Röntgenstrahlen so wichtige Form der Induktionskurve, ferner nicht die Art und innere Konstruktion der Röntgenröhre, die sich durch die Messung mittels Selenzelle nicht genügend charakterisieren läßt. R. weist noch darauf hin, daß auch bei gleichen Stromverhältnissen und gleicher Röhrenart je nach der Dicke und Art des Glases der Röhre man sehr verschiedenartige und verschieden intensive Röntgenstrahlen erhält. — Unsere Vergleiche sind heute nur relativ möglich, und für derartige relative Vergleiche gibt es ein äußerst einfaches Mittel. Wenn man nämlich bei gleicher Stromquelle, gleichem Apparat, gleicher primärer Stromstärke und gleicher Röhre arbeitet, so hat man nur dafür zu sorgen, daß die parallele Funkenstrecke der Röhre die gleiche bleibt, um gleiche Strahlenintensität und gleiche Strahlenqualität zu erhalten. Man hat in diesem Falle also nur die Bestrahlungszeiten zu messen. Dieses Verfahren wird z. B. in München für therapeutische, röntgenographische und röntgenoskopische Zwecke benützt und hat sich sehr gut bewährt. — Eine absolute Messung ist auf diese Weise natürlich nicht zu erreichen, allein in Ermanglung einer solchen ist die relative Messung in vielen Fällen sehr wertvoll.

Herr Bauer-Berlin: Bezüglich der vielerwähnten Röhren mit Hahnregulierung kann ich Ihuen berichten, daß das Problem durch die Arbeiten Hartwigs gelöst erscheint. Der Hauptübelstand der verwendeten Schliffe bestand darin, daß sie durchgehende Bohrungen aufwiesen, so daß bei gegebener Druckdifferenz und Bohrungsweite das zugeführte Gasquantum von der Öffnungsdauer abhängig war. Die Regeneration war also lediglich Gefühlssache. — Hartwig hat nunmehr aber einen Schliff konstruiert, bei welchem man vollständig unabhängig von der Zeit der Drehung, der Röhre stets ein genau abgemessenes, zulässiges Quantum Luft zuführen kann. Statt der durchgehenden Bohrung weist nämlich der Schliff nur eine blasenförmige Vertiefung im Glase auf, deren Raumgehalt genau bestimmt ist. Diese Vertiefung steht mit der Atmosphäre in Verbindung und transportiert bei der Drehung stets eine ihrer Größe entsprechende Menge Luft in das Röhreninnere. Der Hahn ist insofern noch besonders gut durchgebildet, als alle Fehlerquellen, also Nebenstellen, durch welche Luft nachziehen könnte, nach Möglichkeit beseitigt werden. Der Hahn ist mit seinem unteren Ende angeschmolzen, sein oberes Ende aber, dort, wo die Schleifflächen zusammenstoßen, durch eine Buchse verschlossen, die mit einem Dichtungsmittel ausgegossen ist. Ich hoffe, Ihnen heute nachmittag eine derartige Röhre demonstrieren zu können.

Herr Levy-Dorn-Berlin (Schlußwort): Herr Walter hat mich falsch verstanden. Auch ich empfahl die indirekte Methode und schätze das Milliampèremeter als ein Instrument, das die Überwachung und Regulierung des Betriebs sehr erleichtert. Ein Teil der Widersprüche zwischen den Angaben der einzelnen Untersucher scheint mir darauf zu beruhen, daß die Instrumentarien nicht unwesentliche Verschiedenheiten untereinander aufweisen. Um nur ein Beispiel zu erwähnen, so finde ich die parallel geschaltete Funkenlänge bei verschieden harten Röhren anders, als viele Autoren angeben. Die Größe der Scheibe am Funkenständer mag unter anderem von großem Einfluß auf diese Größe sein. Selbstverständlich läßt sich die richtige therapeutische Dose nicht ohne klinische Erfahrung bestimmen. Diese aber stand nicht zur Diskussion, sondern nur die physikalische Dosierung. Letztere ist aber um so notwendiger, je empfindlicher einzelne Patienten sind. Der Grad der Empfindlichkeit kann ohne gute Dosierung nicht erkannt werden. Eine Reihe Momente, durch welche die Empfindlichkeit erhöht wird, ist bereits gefunden. Ich nenne nur die Wachstumsperiode und den entzündlichen Zustand der Gewebe. Es erscheint mir fruchtbringender, alle solche Fälle ausfindig zu machen, als das Publikum, wie es Herr Stegmann getan, durch allgemeine Bemerkungen zu beunruhigen. Die meisten Menschen vergessen leicht, daß fast alle Maßnahmen größere oder kleinere Gefahren mit sich bringen. Können wir doch nicht einmal eine Vergnügungsfahrt ein absolut ungefährliches Unternehmen nennen. Die

segensreichsten Operationen versagen gelegentlich, ja bringen Unheil. Da allem menschlichen Tun Schwächen anhaften, wollen wir vielmehr dem Röntgentherapeuten zurufen: „Sei vorsichtig, dosiere genau, stelle scharfe Indikationen auf, lasse dich aber nicht entmutigen."

Herr Jirotka-Berlin (Schlußwort): Ich habe aus der Diskussion gemerkt, daß verschiedene von den Herren mich nicht verstanden haben und will wegen Kürze der Zeit nur noch die letzte Bemerkung des Herrn Dr. Rosenthal beantworten und zwar: Meine Angaben beruhen nicht auf theoretischen, sondern rein praktischen Versuchen, deren Resultate die Regeln Kurven und Aufnahmen sind, die dann infolgedessen stimmen müssen. Ferner habe ich alle Faktoren in Betracht gezogen, die meine Dosierungsmethoden ungünstig beeinflussen könnten und bin trotzdem zu dem vorgetragenen Resultat gekommen. Die nähere Prüfung der Methode überlasse ich der Öffentlichkeit.

Herr Cowl-Berlin (Schlußwort): Betreffs der Ausführungen des Herrn Kraft möchte ich bemerken, daß die Erzeugung von Strahlen einer Qualität nur bei weichen Röhren und dann nur in grobem Sinne denkbar, dagegen eine Emission von harten Strahlen allein schlechterdings unmöglich ist. Denn von derjenigen im Laufe des Anstiegs eines Induktionsschlages erreichten Spannung an, wo Strom durch die Röhre durchzugehen anfängt, bis zu derselben Spannungshöhe beim Abfall von Strom und Spannung ändert sich ohne Zweifel fortwährend die Qualität der erzeugten Strahlen in Übereinstimmung mit der Feststellung Röntgens, die er in seiner Mitteilung an die Preußische Akademie der Wissenschaften mitteilt, daß nicht nur bei einer Veränderung des Vakuums, sondern auch bei Veränderungen der verwendeten Spannung die erzeugten Strahlen härter bezw. weicher werden. Man erhält also insbesondere aus harten Röhren fast alle möglichen Strahlenqualitäten im Verlauf eines jeden durchgehenden Stromschlages.

Herrn Walter gegenüber betone ich die Notwendigkeit in der Praxis wie in der Theorie Quantität und Qualität, d. h. Menge und Spannung, bei unseren Messungen auseinanderzuhalten, wie das durch die Anwendung der parallelen Funkenstrecke für die Spannung und eines genügenden Milliampèremeters für die Stromstärke — ich wollte sagen Stromintensität — wohl am zweckmäßigsten geschieht.

Herr Koch hat mit seinen prinzipiellen Bemerkungen über die Unzulänglichkeit des Milliampèremeters bei der Verwendung zur genauen Messung von „Wechsel"- bezw. „Induktionsströmen", d. h. momentanen Strompulsen von verschiedenem Verlauf, und einerlei oder beiderlei Richtung, entschieden Recht. Wenn Herr Levy dagegen das Instrument ohne weiteres als praktisch empfiehlt, so kann es das bei der bloßen Ablesung der Stromwerte wohl nicht sein, denn wie ich schon vorhin ausführte, erst Spannung $\times$ Stromstärke ergibt die Energie, d. h. die Leistung, welches, wie hinzugefügt werden dürfte, uns klar macht, daß man auch bei ganz kleinen Stromwerten doch große Energien verwendet, wie das ohne weiteres durch die starke Erhitzung bezw. das Glühen der Antikathode bewiesen wird.

Herrn Levy-Dorn erwidere ich, daß die überhaupt sehr wertvolle Kathodenscheibe an der parallelen Funkenstrecke die Meßwerte nur in der Nähe des Nullpunktes etwas verkürzt, was namentlich bei der selteneren Verwendung für ganz kurze Funken praktisch nicht von Belang ist. Bei der Dosierung in der Therapie geht man wohl am sichersten vor, wenn außer der parallelen Funkenstrecke und dem Milliampèremeter auch die Wärmemessung als Relativum in Anspruch genommen wird, beispielsweise mittelst der Köhlerschen Thermometerröhre. Für die absolute Messung der Energie der Röntgenstrahlen werden wir ohne Zweifel auch zur Wärmemessung greifen müssen, und ich behalte mir solche Versuche vor.

Die bisher für Strahlenmeßverfahren benutzten absorptiometrischen Mittel — die Bromsilberplatte, das Bromsilberpapier, Jodchloroformlösung und andere noch unempfindlichere Substanzen — absorbierten nur einen verschwindend kleinen Teil der sie treffenden Röntgenstrahlen. Einen augenfälligen Beweis dieser Tatsache führe ich Ihnen hier vor, und zwar mittelst einer der bestabsorbierenden Substanzen, nämlich des atomischschweren hochempfindlichen Bromsilbers. Sie sehen an diesem im ganzen 5 m langen, 10 cm breiten Papierstreifen eine Reihe von 50 etwa gleichen Abbildungen eines Bleifensters, welche durch einmalige kurze Bestrahlung des auf einem Brettchen aufgewickelten Bromsilberpapierstreifens mit nachfolgender gleichzeitiger und gleichmäßiger Entwicklung erhalten wurden. Sie sehen ferner dabei, daß erst gegen das eine Ende des Streifens die Bilder zunehmend abblassen. Ich mache im übrigen darauf aufmerksam, daß schon im Jahre 1896 v. Hansemann und auch J. Frentzel an der Hand einer geringeren Anzahl von ähnlichen Bildern auf gefaltetem Bromsilberpapier die damals überraschende Tatsache der vielen Bilder mit einem Schlag demonstrierten.

Der prinzipielle Fehler der bisherigen absorptiometrischen Verfahren zur Messung der Energie der Röntgenstrahlen (nicht deren Menge oder „Intensität") liegt aber nicht in der geringen Absorptionsfähigkeit der benutzten Mittel, — die dazu bei den unvergleichlich höheren Atomgewichten ihrer Bestandteile als denjenigen aller Elemente unseres Körpers diesen nicht an die Seite gestellt werden dürfen, wie das ohne weiteres bisher geschah, — sondern in der verschiedenen Absorption von Strahlen verschiedener Qualität. Man hat sich hierbei nur zu vergegenwärtigen, daß, wie uns das Milliampèremeter zeigt, eine weit größere Strahlenmenge in weichen als in harten Röhren erzeugt wird, welche weit mehr noch in der Haut als in allen bisher verwendeten absorptiometrischen Substanzen

und zum weit größeren Bruchteil als bei harten Strahlen geschieht, absorbiert werden, wie das schon der Leuchtschirm hinter der Hand aufs deutlichste zeigt. Dagegen bei harten Strahlen findet nicht nur ein Ausgleich, sondern auch ein Überwiegen der Leistung der kleineren Menge der harten gegenüber der größeren der weichen Strahlen statt. Diese hochbedeutsame Tatsache ist auch ein Beweis dafür, daß die größere Helligkeit der Schatten bei der Verwendung von harten Strahlen auf ihre größere Energie und somit infolge ihrer geringeren Menge auf ihre größere Spannung zurückzuführen ist. Wir dürfen also bei unseren instrumentellen Messungen der erzeugenden wie der erzeugten Energie die Spannung nicht vernachlässigen, insbesondere nicht bei den Strommessungen durch das Milliampèremeter, da wir in der parallelen Funkenstrecke einen so bequemen Maßstab dafür besitzen.

---

6. Herr **Grunmach**-Berlin: **Über seltene Leiden des Oberkiefers nach Untersuchungen mit Röntgenstrahlen.**

---

7. Bericht des Herrn **Karl Beck**-New York: **Über die ausgedehnte Abhebung des Periostes bei dislozierten Knochenfragmenten.**

Eine der natürlichen mechanischen Folgen einer Kontinuitätstrennung des Knochens ist die mehr oder minder ausgedehnte Zerreißung des Periostes. Wir stellen uns vor, daß dann in der Umgebung der Bruchstelle kleine Periostzipfel herumliegen, welche im Verlauf des Heilungsprozesses im Sinne einer ossifizierenden Periostitis zu wuchern beginnen, um schließlich den äußeren oder Periostcallus zu produzieren.

Bei großer Gewaltwirkung, insbesondere wenn größere Dislokation der Fragmente eingetreten ist, findet man kleine Knochenplatten, die von der Cortex abgesprengt wurden. Zuweilen begegnet man auch kleineren Knochenfragmenten in ziemlicher Entfernung von der Bruchstelle und scheinbar gänzlich losgelöst von derselben. Man hat nun allgemein angenommen, daß diese gänzlich isolierten Knochenstückchen sich mit den umgebenden Weichteilen verbacken und mit denselben sozusagen ein neues Zusammenleben beginnen. Ich habe diese Möglichkeit immer als plausibel angesehen, die vorliegende Röntgenskizze hat jedoch dieses Axiom etwas erschüttert. Ich muß beim Studium derselben annehmen, daß in vielen derartigen Fällen sehr dünne und deshalb nicht nachgewiesene Periostfragmente mitgerissen wurden, welche die dünne Ernährungsbrücke für die leicht adhärierenden Fragmentchen bildeten.

Sie sehen in dem Röntgenbild, welches drei Monate nach der Fraktur beider Vorderarmknochen genommen wurde, eine fünf Zoll lange Periostlamelle, welche von dem oberen Radialfragment abgehoben ist wie ein Stück Rinde von einem grünen Weidenzweig und seinen Konnex mit dem Periostteil noch aufrecht erhalten hat, welcher dem unteren Fragment ganz fest anliegt. Es ist also trotz der ausgedehnten Verletzung keine Durchreißung, sondern nur eine Abhebung des Periostes vom Knochen erfolgt. Das Röntgenbild, welches Dr. Erich Beck anfertigte, spiegelt die Verhältnisse mit großer Deutlichkeit wieder. Der Zustand, wie er von demselben illustriert wird, ist gewiß viel häufiger, als wir annehmen mögen. Wenn die Technik nicht ganz tadellos ist, so geschieht es, daß der Perioststreifen nicht erscheint oder wohl auch einmal weggeleuchtet wird.

Man sieht bei diesem Fall zugleich die Schwierigkeiten der Resposition veranschaulicht. Nachdem ich unter Vollnarkose die Ulna eingedrückt und ein merkliches Auswärtsdrehen des

unteren Radiusfragments wahrgenommen hatte, bekam ich den Eindruck, daß die Fragmente sich apponiert hatten, ich legte deshalb, während ein Assistent durch Anlegen eines Bindezügels die Ulna noch weiter nach innen drückte, einen Gipsverband an, welchen ich nachher durch das Röntgenverfahren kontrollierte. Dasselbe sagte mir, daß meine Resposition ungenügend war, worauf ich ihn wieder entfernte und einen zweiten Versuch unternahm, welcher besser glückte. Wenn auch in dieser Stellung die Rotation des Vorderarms ermöglicht ist, so sind die Fragmente trotzdem nicht in der gewünschten Stellung. Ich habe deshalb dem Patienten vorgeschlagen, die Fragmente operativ zu vereinigen, wozu er sich vor kurzem endlich entschloß. Das Resultat ist gut. Es ist zu bemerken, daß der Perioststreifen dem oberen Fragment gefolgt ist, und läßt sich in späteren Bildern der Nachweis erbringen, daß sich viel Knochensubstanz in dem Periostband abgelagert hat.

Wie wichtig diese Frage der Periostverlagerung ist, geht auch aus einem Röntgenbilde eines Oberarmbruches hervor, welchen ich vor kurzen zusammendrahtete. Hier war durch die ausgedehnte Dislokation der Fragmente ebenfalls eine bedeutende Periostablösung erfolgt, welche nach der Operation größeren Umfang annahm, so daß sie geradezu als ein Hindernis angesehen werden mußten. Ich habe dieselben deshalb nachträglich entfernt, da sie doch die Muskelaktion gefährdet haben würden. Man lernt hieraus, daß man bei der Knochennaht an diese Möglichkeit denken und deshalb alle über die Bruchstelle hinausragenden Periostzipfel sowohl als etwa daran hängende Miniaturfragmente gleich entfernen soll, sonst wird der Heilungsvorgang selbst zur Krankheit, wie die Wohltat zur Plage werden kann.

So schaffen die wunderbaren Strahlen immer wieder neue Eindrücke, durch deren sorgfältiges Beobachten wir ein größeres Verständnis für die inneren Vorgänge bei den Knochenbrüchen gewinnen.

---

8. Herr **Albers-Schönberg**-Hamburg: **Über Fehlerquellen bei der Harnleitersteinuntersuchung.**

Die Fehlerquellen, welche bei der Untersuchung auf Harnleiter- oder Blasensteine Veranlassung zu Fehldiagnosen geben können, und welche dadurch zu verhängnisvollen Irrtümern in der Wahl des therapeutischen Eingriffs führen, sind zahlreiche. Die Verhältnisse liegen gerade bei den Untersuchungen im Becken besonders ungünstig, da hier eine Reihe von kalkhaltigen Gebilden vorkommt, welche Schatten auf den Platten hervorbringen und somit zur irrtümlichen Annahme von Harnleiter- oder auch Blasensteinen verleiten können. Von kalkhaltigen Gebilden haben wir folgende dreizehn Gruppen zu unterscheiden:

1. Harnleitersteine,
2. Harnleiter-Divertikelsteine,
3. Blasensteine,
4. Prostatasteine,
5. Verkalkte Myome.
6. Extrauterin-Graviditäten,
7. Dermoidcysten,
8. Verkalkungen der Iliaca,
9. Verkalkungen der Uterinalgefäße,
10. Kotsteine.
11. Phlebolithen,
12. Spina ischii-Anlagerungen,
13. Einlagerungen in die Ligamenta sacro-iliaca.

Die Differenzialdiagnose der durch die vorgenannten dreizehn Gruppen hervorgebrachten Schatten ist in vielen Fällen sehr schwer zu stellen. Es ist selbstverständlich, daß man zunächst nach den üblichen Methoden der klinischen Untersuchung verfährt und den Versuch macht, auf diesem Wege über die Natur der Schatten ins klare zu kommen. Hierdurch erspart man sich bei der Beurteilung der Platten viele Mühe und gelangt wohl in den meisten Fällen zu einem einwandfreien diagnostischen Resultat. Gibt dagegen die klinische Untersuchung nicht genügend Anhaltspunkte, so muß der Versuch gemacht werden, durch genaue Plattenkritik die Differenzialdiagnose zu stellen. Im folgenden sollen die im Becken vorkommenden Schatten, sowie die zu ihrer Unterscheidung dienenden Merkmale besprochen werden.

1. Die Ureterensteine sind in ihrer Lage sehr wechselnd, da der Verlauf des Harnleiters kein absolut konstanter ist. Er scheint beim Manne mehr median über die Foramina sacralia zu laufen. Infolgedessen kommen Ureterensteine beim Manne häufiger in unmittelbarer Nähe oder auf dem Kreuzbeinschatten selber zu Gesicht. Bei der Frau läuft der Harnleiter mehr nach auswärts, was eine laterale Lage der Harnleitersteine bedingt. Es ist jedoch diese bei den Geschlechtern verschiedene Lokalisation nur als eine bedingt gültige anzusprechen, da die Ausnahmen von der beschriebenen Lage zahlreiche sind. Immerhin kann man sich im großen und ganzen nach den erwähnten Merkmalen orientieren. Die Form der Harnleitersteine ist selten kreisrund, in den meisten Fällen sind diese Konkremente oval oder zackig, wodurch das Einklemmen im Harnleiter bedingt werden kann.

2. Die Ureteren-Divertikelsteine werden sich wohl nur selten von Harnleitersteinen unterscheiden lassen. Im allgemeinen kann man als Regel annehmen, daß dieselben mehr lateral als die Harnleitersteine und höher als die Blasensteine liegen.

3. Die Lage der Blasensteine ist ebenfalls keine konstante. Man sieht sie meistens dicht unter oder seitlich vom Steißbein liegen. In vielen Fällen kommen sie indessen bedeutend weiter nach außen vor und zwar in Teilen des Beckens, welche man bereits als außerhalb der Blase liegend anzunehmen gewohnt ist. Es braucht an dieser Stelle nur kurz erwähnt zu werden, daß viele Blasensteine sich überhaupt dem Nachweis durch Röntgenstrahlen entziehen und daß immerhin schon eine erhebliche Größe der Konkremente erforderlich ist, um auf der Platte Schatten zu geben.

4. Die Prostatasteine sind verhältnismäßig selten. Ich verfüge nur über einen Fall, bei welchem die Konkremente seitlich vom Steißbein lagen und zwar quer zu demselben. Diese Schatten wurden von mir zuerst als Blasensteine diagnostiziert, mehrfache Untersuchungen der Blase erbrachten jedoch den strikten Beweis, daß dieselbe frei von Steinen sei. Nach dem ganzen klinischen Bilde konnten nunmehr nur Prostatasteine angenommen werden.

5. Verkalkte Myome können zu schwerwiegenden Irrtümern Veranlassung geben, da ihre Schatten in allen Teilen des Beckens vorkommen können. Auch läßt sich über die Größe und Form der Kalkeinlagerungen, da dieselben außerordentlich variieren, nichts Bestimmtes aussagen. Ich verfüge über einen Fall, in welchem ein verkalktes Myom einem Blasenstein nach Lage und Form außerordentlich ähnlich war. Auf derselben Platte fanden sich ferner noch mehrere reihenweis angeordnete Schatten, die hintereinander liegenden Harnleitersteinen absolut glichen. Die Palpation ermöglichte hier die Differenzialdiagnose.

6. Extrauterin-Graviditäten werden wohl in den meisten Fällen als solche erkannt werden. Die durch die kindlichen Knochen hervorgebrachten Schatten sind wesentlich zarter als die Steinschatten und haben auch andere Formen wie die letzteren. In den meisten Fällen lassen sich Extremitäten oder Wirbelkonturen erkennen. Das gleiche gilt von sogen. Steinkindern, welche allein schon durch ihre Größe jeden Zweifel ausschließen lassen.

7. Wie sich die Dermoidcysten auf der Röntgenplatte verhalten, kann ich nicht entscheiden, da mir bislang ein solcher Fall nicht vorgekommen ist. Handelt es sich um Cysten, welche Zähne enthalten, so dürften Verwechslungen mit Konkrementbildungen durchaus im Bereich der Möglichkeit liegen.

8. Verkalkungen der Iliaca könnten eventuell zu Verwechslungen mit Harnleiterkonkrementen Veranlassung geben. Die verkalkte Iliaca verläuft im Röntgenbilde von der Austrittsstelle der Synchondrosis sacro-iliaca oder auch weiter median in leichtem Bogen zur Spina ischii. Der Ureter dagegen wendet sich nicht nach dem letztgenannten Knochenpunkt, sondern zieht gerade nach unten zur Blase. In Fällen von Verkalkungen der Iliaca wird man in den allermeisten Fällen keine punktförmigen Flecke finden, sondern man wird das Gefäß als Ganzes erkennen.

9. Auch die Verkalkungen der Uterinalgefäße können event. Schatten im Becken hervorbringen. Diese Verkalkungen treten, wie das beifolgende Bild, welches ich Fraenkel in Hamburg verdanke, beweist, außerordentlich umfangreich auf.

10. Die Kotsteine werden selten Irrtümer veranlassen, da man sie meist außerhalb des

Beckens anzutreffen pflegt. Die Schatten, welche durch Kotsteine hervorgerufen werden, sind dadurch charakterisiert, daß sie von einer dunkleren Partie, welche durch Gasansammlungen bedingt ist, umgeben sind. Außerdem sind ihre Schatten viel schwächer und diffuser als Steinschatten.

11. Die Phlebolithen sind diejenige Gruppe von Körpern, welche von jeher am meisten zu Verwechslungen Anlaß gegeben haben. Wohl jeder Untersucher, welcher sich mit der Röntgendiagnostik der Harnleitersteine befaßt hat, wird häufig diese eigenartigen Schatten, welche ich mit dem Namen „Beckenflecken" bezeichnet habe, bemerkt haben. Anfangs wurden sie allgemein verkannt und als Harnleitersteine angesprochen, ja sogar Operationen sind auf Grund dieser Befunde vorgenommen worden. Bald änderte sich indessen die Ansicht, da die Schatten in einer außerordentlich großen Anzahl von Fällen, bei welchen jeder Steinverdacht ausgeschlossen war, gefunden wurden. Wenn man auch keine sichere Erklärung für dieselben wußte, so wurde es doch klar, daß sie mit Harnleitersteinen nichts zu schaffen hatten. Die Sicherheit der Ureterensteindiagnose erlitt hierdurch einen erheblichen Stoß, und es wurde die Forderung aufgestellt, daß in allen zweifelhaften Fällen durch Sondierung des Harnleiters die Natur der Flecke und ihre Lage klargestellt werden müsse.

Was zunächst die Lage der Phlebolithenschatten angeht, so ist dieselbe eine außerordentlich verschiedene. Man findet sie z. B. genau an der Stelle des Harnleiters. Sie sind hier reihenweise gelagert und treten in größerer Anzahl auf. Aber auch gruppenförmige Anordnungen sieht man in dieser Gegend, und ganz besonders häufen sie sich um die Spina ischii herum. Die Schatten decken sich sogar bisweilen mit der Spina ischii. Auch über dem Kreuzbeinschatten, dicht oberhalb des Steißbeines, konnte ich diese Flecken konstatieren. Bisweilen sieht man sie oberhalb des horizontalen Schambeinastes. Bei tiefer Röhreneinstellung, wie z. B. bei Hüftgelenkaufnahmen, pflegen die Schatten sich mit dem horizontalen Schambeinast zu decken. Die unmittelbar vor der Spina ischii liegenden Phlebolithenschatten haben schon häufig zu Verwechslungen mit dem Spina ischii-Fleck geführt. Die Form der Schatten ist meist kugelrund, bisweilen länglich, äußerst selten zeigen sie unscharfe Konturen. Ihre Größe wechselt zwischen Erbsen- und Streichholzkopfgröße. Die Konturen sind stets außerordentlich scharfrandig, wodurch sie sich von den weniger scharfrandigen Harnleitersteinen unterscheiden. Sehr selten tragen sie einen kleinen Fortsatz. Bei genauem Zusehen erkennt man an den größeren Flecken einen dunkleren Kern, was auf die von Fraenkel beobachtete Schichtung schließen läßt. Die Zahl der Phlebolithen variiert sehr. Ich habe bis zu zwölf dieser Schatten zu einer größeren Gruppe vereinigt gesehen. Als Erklärung für diese Flecken hat man schon seit längerer Zeit, wie schon der Name sagt, Phlebolithen angesprochen, ohne indessen die Richtigkeit dieser Annahme beweisen zu können. Neuere von Fraenkel in Hamburg vorgenommene Untersuchungen haben nun mit Sicherheit ergeben, daß es sich in der Tat um Venensteine handelt. Fraenkel nahm aus einer größeren Anzahl von weiblichen Leichen den Uterus und seine Adnexe heraus und ließ Röntgenaufnahmen von denselben machen. Die in Natura so oft beobachteten, soeben charakterisierten Beckenflecken zeigten sich, was Lage, Anzahl und Struktur angeht, deutlich auf den Platten. Die herumgereichten Bilder (Demonstration) sind Abzüge von denselben. Besonders schön sind auf ihnen auch die geschlängelten, verkalkten Uterinalgefäße zu erkennen. Auch die Schichtung der Phleboliten läßt sich an den größeren und sogar an den kleineren Exemplaren außerordentlich gut studieren.

12. Es erübrigt, daß ich noch mit wenig Worten auf den Spina ischii-Fleck zu sprechen komme. Bereits auf dem vorjährigen Kongreß wollte Stieda alle Beckenflecken durch rundliche, durch Bindegewebe von der Spina getrennte Fortsätze erklären. In vielen Fällen kommen in der Tat diese Fortsätze vor, sie sind indessen von den echten Phlebolithenflecken sehr leicht zu unterscheiden. Was ihre Form angeht, so sind dieselben nicht rund oder oval, sondern mehr unregelmäßig geformt. Sie liegen meist am oberen Rande des Endes der Spina, bisweilen lagern sie sich schalenförmig an die letztere an. Sie sind niemals kompakt, sondern zeigen beim genauen Zusehen gleiche Struktur wie die Spina selbst. In den meisten Fällen pflegen sie einseitig aufzutreten, jedoch beobachtet man sie auch hin und wieder an beiden Seiten.

13. Es wäre schließlich zu erwähnen, daß Béclère für die Erklärung der Beckenflecken Einlagerungen in die Ligamenta sacro-iliaca herangezogen hat. Bislang sind indessen für das Vorhandensein derselben keine Beweise erbracht worden.

Es ergibt sich aus der Besprechung der vorliegenden dreizehn Gruppen von Konkrementschatten, daß die sichere Stellung der Diagnose auf Harnleitersteine unter Umständen recht schwer sein kann. Ich empfehle daher in allen zweifelhaften Fällen, namentlich in solchen, bei welchen es sich um Operationen handelt, außer der Vornahme sämtlicher klinischer und chemischer Untersuchungen den Harnleiterkatheterismus mit in den Katheter eingelegtem Eisendraht und nachfolgender Röntgenographie zu machen. Wenn es auch hierbei zu Irrtümern kommen kann, da sich sehr wohl unter Umständen ein Phlebolith mit der Sonde decken könnte, so ist doch immerhin eine beträchtliche Sicherheit für die Diagnosenstellung gewährleistet.

Diskussion.

Herr Muskat-Berlin: Während als Beckenflecke in einigen Fällen Verkalkung der Arterien angesprochen und dementsprechend bezeichnet waren, kursierte ein Bild mit Beckenflecken mit dem Vermerk „Arteriosklerose". Redner fragt den Vortragenden, ob er es für möglich hält, an den tiefliegenden Gefäßen eine Arteriosklerose ohne Verkalkung durch Röntgenbilder nachzuweisen. An den Extremitäten wäre sowohl Arteriosklerose wie Verkalkung nachweisbar, doch lassen uns auch hier die Aufnahmen mitunter im Stich.

Herr Albers-Schönberg-Hamburg (Schlußwort): Der Unterschied zwischen Arteriosklerose und Arterienverkalkung wird im allgemeinen nicht genügend beachtet. Bei der Arteriosklerose ist die Intima erkrankt, während bei der Arterienverkalkung die Media in Mitleidenschaft gezogen ist. Bei der Erkrankung der letzteren beobachtet man frühzeitige Verkalkungen, während die Arteriosklerose erst sehr spät Kalkeinlagerungen zeigt. Der röntgenologische Nachweis von arteriosklerotisch veränderten Gefäßen, bei welchen es noch nicht zu einer Kalkeinlagerung gekommen ist, ist nur an Extremitäten, welche der Untersuchung leicht zugänglich sind, z. B. bei Erkrankungen der Tibialis post., möglich. Man erkennt hier bisweilen das verdickte Gefäßrohr, auch dann, wenn dasselbe noch völlig frei von Kalkeinlagerungen ist. Bei tiefer gelegenen Gefäßen, wie z. B. bei der Iliaca, sind arteriosklerotische Veränderungen nicht darstellbar. Erkennt man in letzterem Falle das Gefäß auf der Platte deutlich, so kann man annehmen, daß es sich mit Sicherheit um Kalkeinlagerungen handelt.

---

9. Herr Graeßner-Cöln: Über Röntgenogramme von Osteomalacie, Skoliose und Wirbelfrakturen.

1. Von einem 20jährigen Mädchen, deren Krankheit nach Verlauf und klinischem Befund als Osteomalacie in jugendlichem Alter angesehen werden muß, bei der aber die Röntgenaufnahmen neben dem Befunde der Osteomalacie die typischen Veränderungen an den Epiphysen zeigen, wie sie nur die Rachitis bietet, so daß die Diagnose, ob Osteomalacie in jugendlichem Alter oder verschleppte Rachitis vorliegt, offen bleiben muß.

2. Röntgenogramme von einer kongenitalen Skoliose eines 9jährigen Mädchens, bei der die Verbiegungen der Wirbelsäule durch anormale Ausbildung, Vermehrung und Verschmelzung einzelner Wirbel bedingt ist. Gleichzeitig besteht eine Hemmungsbildung am linken Daumen und Handgelenk.

3. Aufnahme von Frakturen der Lendenwirbelsäule.

a) Bei vier Arbeitern, die sich verhoben (wobei es sich um eine verhältnismäßig geringe Gewalteinwirkung gehandelt hatte) und noch mehrere Stunden oder Tage gearbeitet hatten nach dem Unfall, konnte eine Fraktur des V. Lendenwirbels nachgewiesen werden.

b) Zwei Fälle von Luxation der ganzen Lendenwirbelsäule zwischen letztem Brustwirbel und Kreuzbein.

Sämtliche Fälle stammen aus der orthopädischen Abteilung des Dozenten Dr. Cramer in Cöln und werden von ihm oder, wie die Wirbelsäulenverletzungen, von seinem Assistenten Dr. Feinen ausführlich veröffentlicht werden.

Diskussion.

Herr Ludloff-Breslau macht darauf aufmerksam, daß außer der typischen Stelle an der Grenze zwischen Lendenwirbelsäule und Kreuzbein in vielen Fällen auch die Kreuzbeinhälften und Kreuzbeinmitte frakturiert werden. Die Frakturlinien sind manchmal sehr schwer zu finden. Die Fraktur ist aber meistens durch Auskultation nachgewiesen. Auskultiert man mit dem Stetoskop über dem Kreuzbein und der unteren Lendenwirbelsäule, während der Patient abwechselnd das rechte und linke Bein erhebt resp. belastet, so hört man oft deutliche Krepitation. Selbstverständlich dürfen zur Erhärtung der Diagnose die neueren Symptome nicht übersehen werden. Es finden sich fast stets zirkumskripte hyperästhetische, anästhetische Zonen über der Lendenwirbelsäule, dem Kreuzbein und den unteren Extremitäten, besonders den Füßen.

---

10. Herr **Grashey**-München: **Über Präzisionsaufnahmen von Extremitäten.**

M. H.! Wenn wir Umschau halten, nach welchen Richtungen die röntgenographische Technik verbesserungsbedürftig ist, so empfinden wir außer dem unbegrenzten Wunsche nach Differenzierung immer feinerer Dichtigkeitsunterschiede auch gelegentlich den Mangel an Präzision in der Handhabung der bei der Aufnahme mitspielenden Faktoren. Ich meine dabei weniger die Ungleichmäßigkeit der Strahlung, als vielmehr die Schwierigkeit der exakten Einstellung der Röhre bzw. des Objekts. Es gelingt uns zwar bei einiger Übung, die gewünschten Körperteile in ungefähr vorauszusehender Projektion abzubilden; versuchen wir aber später, eine bestimmte Aufnahme unter ganz denselben räumlichen Bedingungen zu wiederholen, so fallen die beiden zu vergleichenden Bilder doch ziemlich verschieden voneinander aus. Für die meisten Fälle hat diese Unvollkommenheit glücklicherweise keine sehr wesentliche Bedeutung; manchmal ist es aber doch für die Diagnose ungemein wichtig, bei Aufnahmen in zeitlichen Abständen möglichst kongruente Bilder zu erhalten, die man auch wirklich einwandfrei miteinander vergleichen kann. Insbesondere gilt dies für Röntgenbilder von Knochentumoren, deren Form, Größe und Struktur wir wachsamen Auges verfolgen sollen, und dann überhaupt für alle genau zu kontrollierenden feineren pathologischen Veränderungen. Es ist ohne weiteres einleuchtend, daß z. B. ein zirkumskript vorspringender Knochentumor am Femur, wenn auf der ersten Aufnahme sein transversaler Durchmesser der Plattenebene nicht parallel lag, während dies bei der späteren Vergleichsaufnahme zutrifft, fälschlicherweise den Eindruck erwecken kann, als sei er in der Zwischenzeit gewachsen. Um derartige Irrtümer zu vermeiden, bedürfen wir einer Vorrichtung, welche uns in den Stand setzt, einigermaßen fixe Punkte des Knochensystems einerseits, den Brennpunkt der Röhre andererseits in eine genau bestimmbare, durch Messung jederzeit wiederherstellbare Lage zu festen Punkten eines einfach gebauten Körpers zu bringen, d. h. wir brauchen ein Meßstativ, welches die drei Dimensionen des Raumes beherrscht.

Beifolgende Abbildungen zeigen ein derartiges Meßstativ, welches auf einfache und billige Weise herstellbar ist und außerdem den Vorzug für sich in Anspruch nimmt, daß nach einmaliger genauer Einstellung für die sagittale Aufnahme (Fig. 1) eine weitere Verschiebung des Körpers für die folgende frontale Projektion nicht mehr nötig ist; denn für die seitliche Aufnahme wird einfach die Röhre seitlich am Stativ befestigt (Fig. 2).

Das Stativ (Fig. 1) besteht aus einem im Rechteck gebauten hölzernen, mit Blei ausgeschlagenen Rahmen. Das Bodenbrett *b* und das eine Seidenwandbrett *a* sind unbeweglich miteinander im rechten Winkel verbunden, während das andere Seitenteil *c* und das Röhrenbrett *d* durch Zapfen (*z z z*, Fig. 2) mit den beiden anderen verbunden werden, aber auch abnehmbar sind.

Die Röhre ruht auf zwei Lagern l_1 l_2 des Röhrenbretts *d*, deren eines (l_1) in einer Führung laufend in der queren Richtung des Röhrenbretts verschieblich ist. Markiert man sich die Stellung der Röhre, so kann man nach diesen Marken dieselbe Röhre jederzeit rasch wieder in dieselbe Lage zum Röhrenbrett und damit auch zum ganzen Stativ bringen. Um aber den Fokus verschiedener Röhren in dieselbe Lage zum Stativ zu bekommen, muss

man den Brennpunkt jeder einzelnen Röhre über einem festen Punkt des Röhrenbretts zentrieren, nämlich über dem Mittelpunkt der Blendenöffnung. In diese Öffnung paßt nämlich ein Metallring r, der an einem kleinen Steg einen konzentrischen dickeren Bleiring trägt; im Zentrum des Bleirings, also auch der Blendenöffnung, hängt an langem Faden ein Pendel P_1 herab; verschiebt man die Röhre sukzessive, bis auf einem auf Brett b horizontal liegenden Leuchtschirm der Pendelschatten in der Mitte des Bleiringschattens steht, so ist der Fokus mit großer Genauigkeit über dem Blendenmittel eingestellt, wie ich schon an anderer Stelle hervorgehoben habe (Fortschritte a. d. Geb. d. RS., Band 8).



Fig. 1.

Ist somit die Röhre gegenüber dem Stativ in fixierter Lage, so sind in gleicher Weise die Meßpunkte des Objekts vom Stativ aus festzulegen. Dies geschieht dadurch, daß zunächst mittelst des oben erwähnten Zentrirpendels ein Objektpunkt, der auf der Körperhaut markiert wurde, eingestellt und auch im Höhenabstand gemessen wird. Weitere Objektpunkte werden mit Hilfe des Lineals M gesucht, welches mit Maßeinteilung und Lot versehen ist (P_2); es wird wiederum der Höhenabstand (von d aus) genommen, dann der Längen- und Breitenabstand an der Teilung von M bzw. von d abgelesen und als Anhaltspunkte für spätere Kontrollaufnahmen notiert. Wie viele Objektpunkte auf diese Weise festzulegen sind, hängt davon ab, ob gelenkige Verbindungen zwischen den Körpermeßpunkten bestehen; einfache Überlegungen zeigen im Einzelfall, wie viele Punkte zur Fixierung der möglichen Gelenk-



Fig. 2.

bewegungen nötig sind; zur Festlegung eines ungegliederten Körpers genügen drei räumlich bestimmte Punkte, wenn dieselben nicht in einer geraden Linie liegen.

Der Körper liegt auf dem Bodenbrett *b* und auf den angegliederten planen Brettern *u u*. Für Aufnahmen der unteren Extremität wird noch der im rechten Winkel aus drei Brettern zusammengefügte Fußteil *F* angesetzt. Für Ruhigstellung des Körperteils wird in der üblichen Weise durch Sandsäcke, Schnallriemen usw. gesorgt. Die in Papier eingeschlagene Platte p_1 wird nebst einer untergelegten Bleitafel von außen bei der spaltförmigen Öffnung o_2 untergeschoben und durch Federn *f f* angedrückt erhalten; die belichtete Platte wird aus dem Plattenraum *p*, der aus dem Boden *b* ausgeschnitten ist, seitlich bei o_2 wieder entfernt, ohne daß der röntgenographierte Körperteil irgendwie in seiner Lage beeinträchtigt wird.

Für die dann folgende seitliche Aufnahme wird das Röhrenbrett aus den Zapfen *a* und *c* gelöst und mittelst zweier Haken in entsprechende Ösen von *a* seitlich angehängt, so daß die Strahlen durch die Öffnung o_1 nach der gegenüberliegenden Wand *c* gehen (Fig. 2) und die mit Gummiband *g* befestigte Platte p_2 belichten. Die Seitenwand *c* wird für diese zweite Aufnahme aus den Zapfen von *b* gehoben und möglichst nahe an den Körperteil herangeschoben; in ihrem oberen freien Teil werden die beiden Seitenteile *a* und *c* durch zwei Zahnstangen *s s* miteinander verbunden, der Abstand wird für spätere Kontrollaufnahmen notiert. Dies ist das einzige Maß, das bei der zweiten, frontalen Aufnahme genommen werden muß. Es ist dies namentlich auch deshalb von Vorteil, weil sonst die seitliche Einstellung meist ungleich schwieriger und ungenauer ausfällt als die sagittale.

Bis hierher geht alles mit der wünschenswerten Genauigkeit von statten. Die Schwierigkeiten liegen in der Wahl und Markierung der Körpermeßpunkte. Da es sich hier um keine fixen Punkte mehr handelt, so bewegen sich die gefundenen Werte in den bekannten Spielräumen, in denen alle am lebenden Körper genommenen Maße schwanken, so bekanntlich auch die geburtshilflichen Beckenmaße, die uns trotzdem sehr wertvoll sind. Eine absolut genaue Einstellung wird also niemals möglich sein, was den lebenden Körper betrifft; wir können jedoch die Genauigkeit erhöhen einmal durch systematische Übung unter häufiger Selbstkontrolle, ferner durch Wahl weiter auseinanderliegender Punkte bei der Messung vom Stativ aus; dadurch werden die Schwankungen weniger fühlbar.

Für die untere Extremität haben wir folgende Meßpunkte (Fig. 3): Die beiden Spinae anteriores superiores oss. ilium; den medial meist gut fühlbaren Kniegelenksspalt bzw. die Patella; die Spitzen beider Malleolen. Das Fibulaköpfchen und die sehr ungenaue Trochanterspitze kommen für sagittale Aufnahmen nicht wohl in Betracht. Die Darmbeinspina der kranken Seite wird markiert. Von diesem Punkt aus wird eine Linie auf der Oberschenkelstreckseite nach abwärts gezogen, welche die Patella ungefähr halbiert und in deren Spitze endigt. Erscheint die Patella als unzuverlässig, so zieht man in der Höhe des fühlbaren medialen Kniegelenksspaltes eine Umfangslinie, auf welcher dann ein Punkt zur Markierung gesucht werden muß; derselbe ist nicht leicht festzustellen; man muß doch wieder zur Patella greifen und den Schnittpunkt ihrer Längshalbierenden mit der genannten Umfangslinie nehmen oder den kaum zuverlässigeren Schnittpunkt der Umfangslinie mit einer von der Spina nach der Mitte der ventralen Verbindungslinie zwischen beiden Malleolenspitzen gezogenen Linie. Letzterer Punkt läßt sich wieder besser markieren. Wir haben also einen Beckenpunkt *B*, einen Kniepunkt *K* und einen Fußpunkt *F*. Auf der Linie *BK* oder *FK* sucht man sich einen für die Projektion des Krankheitsherdes günstigen Einstellungspunkt, z. B. den Punkt *E*, der also vom senkrechten Strahl getroffen werden soll. Sind *B*, *K* und *F* in ihrer Lage zum Stativ festgelegt, und außerdem der Einstellungspunkt unter dem Zentrierpendel, so sind keine Bewegungen im Hüft- oder Kniegelenk mehr möglich ohne Verschiebung eines der mit dem Stativ festgelegten Punkte. Außerdem sorgt man noch für Geradestellung des Beckens, indem man mit dem Pendel P_2 gleiche Höhenabstände lotet, und richtet das Fußgelenk gerade, so daß Sohle, innere Knöchel und erstes Mittelfußköpfchen den Wänden des Fußhalters gut anliegen.

Bei Aufnahmen der oberen Extremität müßte man sinngemäß die Akromioklavikular-

gelenkspalten, die Humerusepikondylen, den Humeroradialgelenkspalt, den Ellen- und Speichengriffel als Meßpunkte wählen.

Derartige Präzisionsversuche zeigen, wie schwierig es ist, einen Körperteil ein zweites Mal genau ebenso zu lagern wie ein früheres Mal, und zu welchen Fehlschlüssen man unter Umständen wird gelangen müssen, wenn man sich bei in zeitlichen Abständen zu wiederholenden Aufnahmen lediglich auf sein Augenmaß verläßt.

Die Umständlichkeit der Messung bei der Sagittalaufnahme wird zum guten Teil dadurch wieder gutgemacht, daß die seitliche Aufnahme dann sehr einfach von statten geht.

Die Möglichkeit einer bequemen Frontalaufnahme macht das Stativ auch für gewöhnliche Fälle geeignet, wenn die Seitwärtsdrehung mit Schwierigkeiten verknüpft wäre (Aufnahmen im Bett), ferner für seitliche Aufnahmen des belasteten Plattfußes nach Engels.

Die bei dem beschriebenen Apparat gewählte Anordnung der Bodenkassette, daß nämlich die nur in doppeltes schwarzes Papier eingeschlagene Platte wie der Verschlußdeckel einer Versenkung von unten her direkt an den Körper gebracht wird und leicht ausgewechselt werden kann, dürfte auch für stereoskopische Zwecke manche Vorteile bieten.

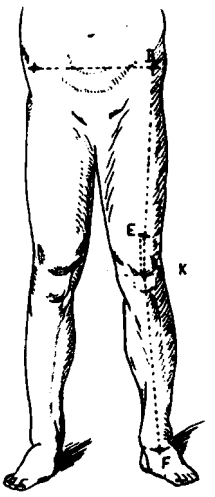

Fig. 3.

Diskussion.

Herr Cowl-Berlin: Die Präzisionsaufnahmen der Extremitäten sind, wie auch s. Z. von Stechow hervorgehoben wurde, von ganz besonderem Belang, und zwar sowohl betreffs der Gegenstände selbst, wie auch infolge der üblichen Vorzüglichkeit der erzielten Aufnahmen und der genauen Meßbarkeit der Knochenteile. Infolgedessen möchte ich im Anschluß an die Ausführungen des Vortragenden einige Zusatzvorrichtungen an dem bekannten Hirschmannschen Aufnahmetisch kurz erläutern, die ich vor längerer Zeit für meinen Gebrauch anbringen ließ und seitdem mit dauernder Zufriedenheit, namentlich bei Knie-, Fuß- und Hüftgelenkaufnahmen benutzt habe. Die Holzgegenlage (Platte) für die Füße wurde dabei ersetzt durch eine solche, die einen Befestigungsgriff oberhalb der Tischfläche trägt, während die Befestigungsklemme in einem Längsschlitz des Tisches läuft, der so breit ist wie die üblichen Kassetten dick sind und 4 cm unter der Tischfläche mit einem Boden versehen ist, auf dem die Kassette, durch die Ränder des Schlitzes seitlich unterstützt, aufrecht steht. Hierdurch ist eine Vorkehrung einfachster Art zum Halten der Platten bzw. Kassetten bei Seitenaufnahmen der unteren Extremitäten getroffen, die bei Normallage des Patienten auf dem Rücken ohne Verrückung des aufzunehmenden Körperteils aufeinanderfolgende Transversal- und Sagittalaufnahmen ermöglicht. Ferner kann man mit einer in der Mitte mit einem Schlitz für die Kassette versehenen Fußplatte die dankbaren Seitenaufnahmen der Fußwurzelgelenke mit breiter Randung erhalten. Zum Ruhighalten der Füße bzw. Fußspitzen, namentlich bei Aufnahmen der Hüftgelenke, ließ ich einen ausgekeilten Holzblock in eine Vertikalführung der Fußplatte anbringen, die sich bei allen Aufnahmen der unteren Körperhälfte, und zwar während anderthalbjährigen Gebrauches, als sehr zweckmäßig erwiesen hat. Bei Knieaufnahmen, bei denen die Einstellung der Röhre in eine Ebene mit der Gelenkfläche der Tibia nach Feststellung der Lage des Gelenkspaltes am äußeren Kondylus, konnte ich eine unstete Lage bzw. Höhenniveau des unteren Patellarandes scheinbar je nach dem Tonusgrad des Quadriceps extensor konstatieren. Zu Präzisionsaufnahmen des Schenkelhalses habe ich seit der Veröffentlichung des Königschen Kunstgriffes der Innenrotation dieselbe stets verwendet, insbesondere bei der angeborenen Hüftluxation, und zwar unter Anwendung eines dreieckigen, zwischen die Fersen gestellten Holzkeils in Verbindung mit dem oben erwähnten ausgekeilten Holzblock zum Zusammenhalten der Fußspitzen. Eine absolute Parallelität des Schenkelhalses zur Platte, die ja bei Verunstaltungen des Knochens durch Bruch oder bei der angeführten Entwicklungsanomalie im voraus unmöglich ist, ist bei Präzisionsaufnahmen erster Güte tatsächlich nicht notwendig, da einmal bei kleinen Abweichungswinkeln der geometrische Fehler auf der Platte kaum meßbar ist, sodann aber bei etwaigem Bestreben nach mathematischer Genauigkeit die Hauptsache, nämlich die absolute Ruhe und scharfe Abbildung des Körperteils, verloren gehen kann. Wir haben eben in der Röntgendiagnostik mit Menschen, nicht nur mit Maschinen zu tun. Zur genauen Einstellung der Röntgenröhre in die Höhe wie die Quere verwende ich seit Jahren für Aufnahmen aller Art das Lambertz-Hirschmannsche Stativ mit handlichem Schutzschirm und Halter für die Röhre, bequemen Verstellungen durch Zahntrieb hoch und quer, sowie auch Zentimetermaßstäben, und fand erst dadurch die nicht immer angenehmen Lotungen auf den Patienten herab fast entbehrlich.

Herr Levy-Dorn-Berlin: Die Präzisionsvorrichtung des Herrn Grashey erfüllt ohne Zweifel ihren Zweck in einfacher Weise. Ich möchte aber vorschlagen, die Anwendungsweise universeller zu gestalten, damit auch bei verschiedenen Fokusdistanzen die Aufnahmen angefertigt werden können. Statt der Röhre verschiebe ich lieber bei der Einstellung des Normalstrahles die Zentriervorrichtung, von denen es ja viele gibt — besonders weil man sich dann leichter schützen kann. Ich zentriere z. B. mit einem senkrecht gestellten länglichen, engen Rohr, das an meinem Blendkasten befestigt ist. Die zugehörige Wand meines Blendkastens und damit also auch das Röhrchen kann durch Zahntriebe in weitem Umfange verschoben werden, während die Röntgenröhre auf ihrem Platze bleibt.

Herr Immelmann weist auf den von Sträter-Aachen angegebenen und von der Polyphos Elektr.-Gesellschaft in den Handel gebrachten Feststellungsapparat hin.

Herr Grashey-München (Schlußwort): Den Fokalabstand zu messen ist dann kaum nötig, wenn derselbe etwa 45 cm beträgt und man bei den zu vergleichenden Aufnahmen nur Röhren desselben Modells, mit gleicher Weite der zylindrischen, auf den Lagern ruhenden Ansatzteile verwendet; ist das nicht möglich, so muß man eben das eine Röhrenlager auch in der Höhe verschieblich machen und diese Höhe des Röhrenlagers bei jeder Aufnahme notieren. — Daß die Spitze der Patella kein absolut fixer Punkt ist, ist leider richtig. Der Gelenkspalt ist jedoch kein sicherer Anhaltspunkt, weil man dann auf der dem Spalt entsprechenden Knieumfangslinie erst noch einen zweiten Punkt suchen muß, der wieder schwer meßbar ist. Verschiebt sich übrigens von einer zur andern Aufnahme die Patella wesentlich, oder verändert sich die Höhe der einen Darmbeinspina, so erkennt man dies daran, daß das Maß Spina-Patellaspitze bzw. die Höhe der in die Horizontalebene gebrachten Spinae ant. sup. bei der zweiten Aufnahme nicht mehr stimmen. Absolut kongruente Aufnahmen werden wir bei zentraler Schattenprojektion nie erhalten, weil wir absolut genaue kleinste Messpunkte am Körper nie erhalten können. Ich behaupte nur, daß man mittelst eines Meßstativs der geschilderten Art die Präzision wesentlich erhöhen kann gegenüber der gewöhnlichen Einstellung, und das scheint mir wünschenswert. Ich gebe einige Bilder eines in zeitlichen Zwischenräumen mit jedesmaliger Neumarkierung aufgenommenen Kniegelenks herum, welche Ihnen beweisen, daß eine Kongruenz bis auf wenige Millimeter sich mit dem Apparat erreichen läßt.

II. Sitzung.

Nachmittags 3 Uhr.

11. Herr **H. E. Schmidt**-Berlin: **Demonstration röntgenisierter Fälle.**

Meine Herren! Wenn das Röntgenverfahren im letzten Jahre in therapeutischer Hinsicht auch nicht viel Neues gebracht hat, abgesehen von der Behandlung der Prostatahypertrophie und der Struma mit X-Strahlen, auf die ich später noch zu sprechen komme, so hat sich die Methode doch bei einer großen Anzahl von Erkrankungen, die mit Ausnahme der Leukämie und der malignen Tumoren ausschliesslich in das Gebiet der Dermatologie gehören, im Laufe der Jahre so ausgezeichnet bewährt, daß ich es mir nicht versagen möchte, Ihnen auch heute, wie vor einem Jahre, einige einschlägige Fälle zu demonstrieren, obwohl ich mir bewußt bin, daß ich damit einem großen Teil der anwesenden Herren nur bekannte Dinge in die Erinnerung rufe.

Zunächst zeige ich Ihnen einen Fall von Lichen ruber verrucosus, den ich bereits vor einem Jahr vorstellen konnte. Die verrukösen Plaques am linken Unterschenkel (Photographie) waren damals bereits fast völlig zur Abheilung gebracht, während eine vorher lange Zeit fortgesetzte Arsenmedikation (innerlich und per injectiones) ohne Erfolg gewesen war. Die Heilung hat bis auf einige gelegentlich sich zeigende Lichen ruber planus-Knötchen, die eine intermittierende Weiterbehandlung erforderlich machten, standgehalten.

An zweiter Stelle demonstriere ich Ihnen einen Fall von Lupus hypertrophicus, der fast das ganze Gesicht einnahm (Photographie), seit 36 Jahren bestand und nach den verschiedensten Methoden ohne nennenswerten Erfolg behandelt worden war; die Patientin befindet sich zurzeit im Siechenhaus, aus dem sie nun aber in nicht allzu ferner Zeit wird entlassen werden können, da die Erkrankung durch eine intermittierende Röntgenbehandlung, die vom 3. September 1904 bis 4. Januar 1906, also etwas über ein Jahr gedauert hat, sehr erheblich gebessert ist. Im ganzen ist jede erkrankte Partie (beide Wangen, Gesicht von vorn, Unterkinngegend) etwa 20 mal bestrahlt und dadurch die Hauptmasse des hypertrophischen Lupusgewebes beseitigt worden, bis auf einige im Niveau der Haut gelegene Knötchen, besonders am Rande des erkrankt gewesenen Bezirkes, die zum großen Teil durch eine nachfolgende Finsenbehandlung zur Resorption gebracht worden sind; die Finsenbehandlung wird zurzeit noch fortgesetzt, und ich hoffe, daß es mir gelingen wird, die Patientin völlig wieder herzustellen. Stärkere Reaktionen als Folge der Röntgenbestrahlung sind niemals aufgetreten, dagegen sind wiederholt absichtlich Erytheme hervorgerufen worden. Die Pigmentationen, welche sich als Folge der Röntgenbehandlung eingestellt haben, dürften mit der Zeit wieder vollkommen verschwinden.

Des weiteren zeige ich Ihnen zwei geheilte Fälle von Favus des behaarten Kopfes. In einem Falle bestand die Erkrankung bei Beginn der Röntgenbehandlung fünf Jahre, im anderen Falle zehn Jahre. Im letzteren waren bereits ausgedehnte narbige Veränderungen der Haut, besonders auf der Schädelseite, vorhanden. In beiden Fällen wurde die Heilung durch viermalige Bestrahlung der erkrankten Partien, welche zu einer Epilation der erkrankten, nicht aber der gesunden Haare führte, erreicht.

Die Behandlungsdauer betrug bei dem erst seit fünf Jahren bestehenden Favus einen Monat und ist seit dem 16. Dezember 1905 abgeschlossen, bei dem zweiten, seit zehn Jahren bestehenden Favus $2^1/_2$ Monat und ist seit dem 15. Juli 1905 abgeschlossen. Im ersten Falle sind nur wenige narbig-atrophische Hautpartien vorhanden, welche durch die wiedergewachsenen

Haare fast völlig verdeckt werden; im zweiten Falle ist entsprechend dem längeren Bestande des favösen Krankheitsprozesses eine größere Hautpartie haarlos geblieben. Einen in diesem Falle gleichzeitig bestehenden Nagelfavus habe ich bisher durch Röntgenbestrahlung nicht zur Heilung bringen können.

Bei der kleinen Patientin, die ich Ihnen jetzt vorstelle, und die ich bereits vor einem Jahre demonstrieren konnte, handelte es sich um multiple Warzen auf dem linken Handrücken, welche durch vier Röntgenbestrahlungen zur Atrophie gebracht wurden. Die Heilung besteht seit zirka zwei Jahren.

In den folgenden Fällen handelt es sich um oberflächliche Hautepitheliome, die durch Röntgenbestrahlung zur Heilung gebracht sind. Bei der ersten Patientin bestand das Epitheliom seit sechs Jahren und wurde vom 20. November 1905 bis 12. Februar 1906 im ganzen sechsmal bestrahlt, bei der zweiten seit zwölf Jahren (Photographie), und wurde vom 27. Oktober 1905 bis 31. Januar 1906 im ganzen zehnmal bestrahlt. Beide Patientinnen befinden sich noch dauernd in Beobachtung.

Bei den übrigen Fällen besteht die Heilung schon längere Zeit, so bei diesem 31 Jahre alten Herrn, welcher seit acht Jahren an einem Ulcus rodens des linken unteren Augenlides litt und durch sieben Bestrahlungen davon befreit wurde, seit fast einem Jahre. Die letzte Bestrahlung hat am 29. April 1905 stattgefunden. Das Ulcus ging bis in den inneren Augenwinkel, so daß bei einer operativen Behandlung eine ausgedehnte Plastik erforderlich geworden wäre. Der Fall ist außerdem insofern bemerkenswert, als er vorher von anderer Seite schon 86 mal ohne Erfolg bestrahlt worden war, woraus ersichtlich ist, daß es doch sehr darauf ankommt, wie bestrahlt wird.

Die nächste Patientin, welche seit vier Jahren an einem Ulcus rodens auf der Stirn (Photographie) litt, habe ich schon vor einem Jahr als geheilt vorstellen können. Sie ist vom 7. November bis 30. Dezember 1903 nur sechsmal bestrahlt worden und also zurzeit $2^1/_4$ Jahr recidivfrei.

Ich verfüge noch über zwei Fälle, die bis jetzt zwei Jahre recidivfrei geblieben sind, so daß für mich ein Zweifel an der Möglichkeit, oberflächliche Epitheliome durch Röntgenbestrahlung dauernd zu heilen, nicht mehr besteht. Je weiter das Epitheliom in die Tiefe greift, desto ungünstiger werden gerade so wie bei der operativen Behandlung die Chancen der Heilung, so daß ich für umschriebene tiefgreifende Ulcera rodentia die Exzision im allgemeinen der Röntgenbehandlung vorziehe. Das Umgekehrte gilt für die oberflächlichen, zumal die weit ausgedehnten, und schon aus diesem Grunde, inoperablen Ulcera rodentia.

Ich möchte hier kurz erwähnen, daß ich bei der Behandlung der eigentlichen Carcinome mit Röntgenstrahlen selten ein befriedigendes Resultat erzielt habe; in einigen Fällen habe ich sogar während der Behandlung ein Wachseu der bösartigen Neubildung und auch das Auftreten von Hautmetastasen in der Umgebung beobachtet. Es handelt sich in allen diesen Fällen um inoperable Mammacarcinome. Ich möchte die Röntgenbehandlung daher nur für die leicht zugänglichen Fälle, d. h. also fast ausschliesslich für die Fälle vorbehalten wissen, in denen das Carcinom in Form eines Hautgeschwüres auftritt.

Bei Carcinomen, welche unter einer intakten Haut liegen, ist die Röntgentherapie zum mindesten zwecklos, wenn nicht schädlich.

Was die Behandlung der Prostatahypertrophie anbetrifft, so verfüge ich bisher nur über einen Fall, bei dem das Behandlungsresultat recht gut war.

Die Prostata war in diesem Falle in eine reichlich apfelgroße Geschwulst von mittelweicher Konsistenz umgewandelt, die nicht zu umgreifen war, es bestand starker Harndrang, so daß der Patient gezwungen war, in der Regel während der Nacht viermal zu urinieren. Ferner mußte sich Patient wegen der bestehenden Cystitis täglich Blasenausspülungen mittels eines feinen Katheters machen. Nach fünf Röntgenbestrahlungen (durch ein Kellogsches Speculum vom Rektum aus) ist der Kranke von seinen Beschwerden befreit. Der Harndrang ist vollständig beseitigt, die Anwendung eines Katheters ganz entbehrlich geworden, und auch objektiv ist eine Verkleinerung der jetzt per Rectum fast völlig zu umgreifenden Prostata nachzuweisen.

Bei der Behandlung der Prostata-Hypertrophie mit Röntgenstrahlen wird es sicher sehr darauf ankommen, ob die Hypertrophie des Drüsengewebes oder des Bindegewebes überwiegt, insofern als im ersten Falle das Behandlungsresultat ein günstigeres sein dürfte.

Auch in diesem Falle traten die von Moszkowicz und Stegmann bei ihren Fällen beschriebenen stenokardischen Anfälle, besonders nach der letzten Bestrahlung, auf, gleichzeitig auch Schmerzen in der Nierengegend und Schüttelfröste (Resorption von Zerfallsprodukten der Drüsenzellen?). Alle diese Allgemeinerscheinungen gingen sehr bald vorüber.

Nicht bestätigen kann ich die in Deutschland zuerst von Görl publizierten günstigen Resultate der Röntgenbehandlung der Struma.

Ich verfüge bis jetzt über vier Fälle. Es handelte sich immer um jugendliche Individuen mit weicher Struma, also besonders günstige Fälle, bei denen man aus der weichen Konsistenz der Schwellung auf eine vorwiegende Hypertrophie des Drüsengewebes schließen konnte.

Nur in einem Falle ging der Halsumfang von $39^1/_2$ cm auf 36 cm zurück, und auch die Atembeschwerden besserten sich, in zwei Fällen war gar keine Einwirkung zu konstatieren, und in einem Falle hatte der Halsumfang nach vier Bestrahlungen um zwei cm zugenommen, während er nach 14 Bestrahlungen wieder um einen cm abgenommen hatte, also immerhin noch einen cm mehr betrug als vor der Behandlung. Es scheint, daß physiologische Schwankungen in der Schwellung recht häufig sind; sicher ist bei allen vier Patientinnen die Schwellung zur Zeit der Menstruation immer viel stärker gewesen. Alle Fälle sind über $^1/_2$ Jahr ziemlich intensiv behandelt worden. Jedenfalls kann von einer elektiven Wirkung auf die Drüsenzellen, wie wir sie bei den Hodenepithelien beobachten, nicht die Rede sein.

Ungünstig sind auch die von Pfeiffer kürzlich publizierten Erfahrungen aus der Tübinger chirurgischen Klinik. Eine wirkliche Heilung ist ja bisher überhaupt nicht beobachtet worden. Aber auch eine anhaltende Besserung konnte Pfeiffer nur in zwei Fällen, geringere Besserungen von kürzerer oder längerer Dauer in 25 Fällen und gar keine Veränderungen in 22 Fällen konstatieren.

Auch histologisch konnte er weder an exstirpierten Strumen noch an normalen Schilddrüsen von Hunden nach der Bestrahlung irgend welche degenerativen Veränderungen an den Drüsenzellen nachweisen, und er kommt auf Grund seiner Erfahrungen zu dem Schlusse, daß „die Röntgenbehandlung des Kropfes ein meist unwirksames Verfahren ist, das besser durch erprobte Methoden zu ersetzen ist".

Was die Dosierung anbelangt, so kann ich die Anwendung des Milliampèremeters zur Messung der sekundären Stromstärke und die parallele Funkenstrecke zur Messung der sekundären Stromspannung unter gleichzeitiger Benutzung des Sabourandschen Radiometers auf das angelegentlichste empfehlen.

Diskussion.

Herr Paul Krause-Breslau: Im Anschluß an die Ausführungen des Herrn Schmidt erlaube ich mir, kurz die Resultate der Strumenbehandlung mit Röntgenstrahlen, welche an der Breslauer medizinischen Klinik erzielt worden sind, mitzuteilen. In einem Falle, welcher schon in einem anderen Zusammenhange („Fortschritte auf d. G. d. Röntgenstrahlen", Bd. IX) ausführlich publiziert worden ist — es handelte sich um Vergrößerung der Schilddrüse durch Lymphome — trat unter der Röntgentherapie eine sehr bemerkenswerte Besserung ein. Andere auf dieselbe Weise behandelte Kranke (vier Fälle von Struma parenchymatosa ohne Symptome der Basedowschen Krankheit) erfuhren durch Röntgenbehandlung keine Besserung. [Technik: Harte Röhren, langdauernde Sitzungen (15—30 Minuten täglich), Gesamtdauer der Bestrahlung 100—300 Minuten, lange (2—3 monatliche) Beobachtung.] Auch unsere Resultate bei Bestrahlung von Morbus Basedowii sind keineswegs glänzende. Bei leichten Fällen sahen wir von der Röntgentherapie ab; die Beurteilung ist eine zu schwierige, da die heterogensten Behandlungsmethoden zum Ziele führen. Bei wirklich schweren Fällen trat bisher nur einmal vollständige Heilung ein [Marta F., 18 Jahre alt, mit großer Struma, Tachycardie, starkem Exophthalmus und schweren nervösen Symptomen, 265 Minuten im ganzen an 17 verschiedenen Tagen mit harter Röhre über der Schilddrüsengegend bestrahlt]. Das Allgemeinbefinden besserte sich sehr, das Körpergewicht nahm beträchtlich zu, der Exophthalmus und die Struma gingen innerhalb von zwei Monaten völlig

zurück. Ich stehe nicht an, diese Besserung wenigstens zu einem großen Teile mit der Röntgentherapie in ursächlichen Zusammenhang zu bringen. Allerdings muß ich besonders hervorheben, daß bei der Schwere des Falles die übliche symptomatische Behandlung dieser Patienten — Bettruhe, kräftige Diät hydrotherapeutische Maßnahmen, zeitweise Isolierung — nicht weggelassen wurden. Aus vielfacher Erfahrung wissen wir, daß durch solche Behandlung allein oft große Besserung, ja Heilung erzielt werden kann. Ob die Röntgentherapie wirklich den Morbus Basedow und unter welchen Bedingungen günstig beeinflußt, kann meiner Ansicht nach nur durch hundertfältige Erfahrung verschiedener Röntgentherapeuten bei schweren Fällen entschieden werden. Bei drei weiteren solchen Kranken versagte bei uns diese Behandlungsweise vollständig. Zum Schlusse will ich noch hervorheben, daß durch experimentelle Versuche mit Röntgenbestrahlungen bei Mäusen, Meerschweinchen, Kaninchen, Ratten, Hunden an den normalen Schilddrüsen dieser Tiere keine Veränderungen erzeugt werden konnten, wie die histologische Untersuchung ergab.

Herr Albers-Schönberg-Hamburg: Ich habe im ganzen vier Fälle von Struma behandelt, und zwar drei ältere Frauen und einen jungen Mann von 16 Jahren. Fast übereinstimmend geben die Patienten an, daß schon kurze Zeit nach Beginn der Bestrahlung Erleichterung in der Atmung verspürt wird. In allen Fällen haben sich die Strumen etwas verkleinert, jedoch hat diese Verkleinerung $1^1/_2$ cm bisher nicht überschritten, ausgenommen bei dem jungen Mann, bei dem ein fast völliges Zurückgehen der bestrahlten Strumapartie zu konstatieren war. Die Bestrahlung wurde in sämtlichen Fällen bis zum Eintreten einer Hautrötung fortgesetzt, und dann später nach Abklingen der Reaktion wieder aufgenommen. Um Ausfallserscheinungen zu vermeiden, habe ich vor der Hand nur eine Hälfte der Struma behandelt. — Zusammenfassend möchte ich meinen Eindruck von der Strumatherapie dahin präzisieren, daß wohl gewisse Erleichterungen der durch den Kropf bedingten Beschwerden erzielt werden können, daß dagegen die völlige Heilung der Struma wohl nur in seltenen, besonders geeigneten Fällen zu erwarten ist, namentlich dann, wenn es sich um Parenchymstrumen bei jungen Leuten handelt. Die älteren Fälle bieten wenig Aussicht auf Erfolg Bei Verkalkungen der Strumen, die leicht durch eine Röntgenaufnahme vor Beginn der Behandlung festgestellt werden können, sowie bei zystischen Kröpfen, ist die Bestrahlungstherapie wirkungslos.

Herr Grunmach-Berlin: Im Anschluß an den Vortrag über die Röntgentherapie berichtete E. Grunmach über einige Fälle von malignen Tumoren im Bereich der Brusthöhle, bei denen nach der Operation zur weiteren Nachkur die Röntgenstrahlen in Anwendung kamen. Dabei stellten sich leider unter der Einwirkung dieser Strahlen in so auffallend kurzer Zeit Metastasen ein, daß von der Röntgentherapie Abstand genommen werden mußte. — Ferner trat in anderen Fällen von linksseitigem Mammakarzinom während und nach der Exposition von X-Strahlen eine solche Steigerung der Pulsfrequenz mit Brustbeklemmung und Schwächezuständen auf, daß in diesen Fällen jene Strahlen zur Behandlung nicht weiter benutzt werden durften. Es ergibt sich eben aus den therapeutischen Kontrollversuchen an zahlreichen Krankheitsfällen, daß die verschiedenen Menschen individuell verschieden auf die Röntgenstrahlen reagieren.

Herr Hahn-Hamburg: H. hat zehn Fälle von Struma behandelt, zumeist Strumen bei jugendlichen Mädchen, ein Fall bei einem Mann von 30 Jahren, ein Fall bei einer Frau von zirka 40 Jahren. In letzterem Falle wurde bis zur Exkoriation bestrahlt, der Erfolg bestand in den meisten Fällen in geringem Rückgang des Umfanges ohne sonstige Besserung. In einem Falle Verschlimmerung, so daß operiert werden mußte. Bei einem tauben Hunde mit Struma kehrte das Gehör zurück, nach halbjähriger Pause wieder Verlust des Gehörs, das nach abermaliger Bestrahlung sich wieder besserte.

Herr Eberlein-Berlin: Herr Hahn hat an die Vertreter der Veterinärmedizin die Bitte gerichtet um Aufklärung der von ihm an einem stummkranken, schwerhörigen Hunde gemachten Beobachtung. Nun fehlt aber eine genaue Untersuchung des Hundes und insbesondere jeder Befund über die Ursache der Schwerhörigkeit des Tieres. Unter diesen Umständen vermag ich eine Erklärung der von Herrn Hahn gemachten Wahrnehmung nicht zu geben. Berücksichtigt man, daß bei schwerhörigen Hunden auch spontane, vorübergehende Besserungen beobachtet werden, so muß man an die Möglichkeit denken, daß das Zusammentreffen der Schwerhörigkeit nach der Bestrahlung eine zufällige war.

Herr Lewisohn-Heidelberg weist auf Spätwirkungen der Röntgenstrahlen hin, die ihm gerade bei Beurteilung der Frage der Röntgentherapie bei Strumen von einiger Bedeutung zu sein scheint. Er hatte Gelegenheit, mehrere Fälle zu beobachten, wo erst mehrere Monate nach Aussetzen der scheinbar erfolglosen X-Therapie die Struma fast ganz verschwand oder doch beträchtlich zurückging.

Herr Stegman-Wien: Mein Strumamaterial beläuft sich auf 35—40 Fälle; außer diesen verfüge ich über fünf Basedowfälle. Bei fast sämtlichen Kröpfen ist eine Abnahme eingetreten, speziell bei den parenchymatösen Formen; die zystischen und fibrösen Strumen blieben, wie dies zu erwarten ist, unverändert. Es ist nach meiner Meinung durchaus angezeigt, besonders in Fällen, in denen Nachkomplikationen oder z. B. der intrathorazische Sitz einer Struma einen operativen Eingriff zu einem nicht ungefährlichen machen, die Röntgenbehandlung vorzunehmen. Ganz besonders gilt dies für die Basedowstrumen. Die Resultate sind hier recht günstige; es sind vollständige Ausheilungen, Gewichtszunahme, Zurückgehen der Pulsfrequenz und der subjektiven Beschwerden nicht nur von mir, sondern auch von

andern beobachtet. Die höchste Gewichtszunahme von 22,7 kg innerhalb dreier Monate erlebte ich an einer Patientin. J. A. Hirschl publizierte einen Fall, der von Holzknecht behandelt wurde, bei dem in kürzerer Zeit eine Gewichtszunahme von 10,7 kg erfolgt war. Für die Prostata gilt dasselbe wie für die gewöhnliche Struma; Organe, die sehr reich an Drüsen sind, reagieren sehr prompt; auch darüber häufen sich die Publikationen. Aus allem geht hervor, daß es angezeigt ist, die Röntgenbehandlung besonders in den Fällen einzuleiten, bei welchen die Operation eine Lebensgefahr ist (Prostatektomie, intrathorazische Strumen).

Herr Rosenfeld-Nürnberg: Die Vermutung Hahns, daß als Nebenwirkung bei der Behandlung mit Röntgenstrahlen eine Beeinflussung des Sympathikus stattfindet, kann ich aus einer Erfahrung bestätigen. Bei der Behandlung eines Falles von schwerer universeller Mykosis fungoides, welche in kleineren Partien bestrahlt wurde, trat plötzlich bei Bestrahlung des Rückens längs der Wirbelsäule, ein den ganzen Körper betreffendes Verschwinden von Mykosis auf, welches ich mir nur als Allgemeinwirkung auf das sympathische Nervengeflecht erklären konnte.

---

12. Herr **Rosenberger**-Würzburg: **Mitteilungen über den therapeutischen Wert der Röntgenstrahlen in der Chirurgie.**

Nachdem ich Röntgenapparate schon seit der Erfindung der Röntgenstrahlen in meiner Klinik im Gebrauche habe und nun schon nahezu vier Jahre die Röntgentherapie systematisch betreibe, glaube ich nicht nur berechtigt, sondern gewissermaßen verpflichtet zu sein, die von uns erzielten Resultate mitzuteilen.

Das Gebiet, das dem Chirurgen die Fälle zur Bestrahlung liefert, ist ein sehr begrenztes, denn er kann nur inoperable Fälle von bösartigen Neubildungen bestrahlen und allenfalls solche Kranke, die sich vielleicht zur Operation eines Rezidivs nicht mehr entschließen können. Wenn somit die Erfolge in der Chirurgie nicht so zahlreich sein können, so sind sie aber auf der anderen Seite um so höher anzuschlagen, wenn man sagen kann, daß die Röntgenstrahlen noch genützt haben, wo das allbeherrschende Messer versagt hat.

Die Bestrahlungen haben wir bis jetzt in über 60 Fällen vorgenommen. Darunter waren 40 Fälle von bösartigen Neubildungen, nämlich 11 Kankroide, 20 Karzinome, 3 Endotheliome und 6 Sarkome, beziehungsweise maligne Lymphome. Die übrige Zahl umfaßt meist Fälle von leukämischen Drüsen, von gutartigen und bösartigen Strumen, von Warzen, von Prostatahypertrophie und entzündlicher Infiltration.

Bemerken will ich, daß die mikroskopischen Diagnosen sämtlich im pathologisch-anatomischen Institut in Würzburg gestellt worden sind.

Die Resultate werde ich ganz im allgemeinen mitteilen, besonders interessante Fälle aber kurz schildern.

Von den elf Kankroiden wurde eines (Rezidiv am Halse) durch vier Bestrahlungen verkleinert. Der Patient kam nicht mehr.

Ein Rezidiv an der Ohrmuschel ist auf zwölf Bestrahlungen geheilt und seit Mai 1905 geheilt geblieben.

Ein pfennigstückgroßes Kankroid der Nase bei einem Manne in den 60er Jahren wurde durch sechs Bestrahlungen geheilt. Über sein jetziges Schicksal ist nichts mehr bekannt geworden; vier Monate später war er jedoch noch geheilt.

Ein 80jähriger Mann, welcher am 30. März 1904 an Kankroid der Nase operiert worden war, bekam nach einem Jahre ein linsengroßes Rezidiv, das durch elf Bestrahlungen beseitigt war. Nach sieben Monaten trat ein weiteres Rezidiv auf, das durch zwölf Bestrahlungen geheilt wurde. Fünf Monate später starb der Patient an Blasenkatarrh, ein Rezidiv war nicht mehr gekommen.

Ein interessantes Resultat ist folgendes: Ein Mann in den 50er Jahren, der im Februar 1900 an einer hühnereigroßen Krebsgeschwulst über dem linken Jochbein von mir operiert worden war, kam am 17. Dezember 1904 mit einem fünfmarkstückgroßen Krebs-

geschwür über der linken Schläfe. Dasselbe zeigte sehr harte Ränder, hatte das Jochbein und das Schläfenbein weit hinein arrodiert, war äußerst schmerzhaft und nach dem ganzen Aussehen inoperabel. Nur die großen Schmerzen hatten den Patienten zu uns getrieben. Nach sechzehnmaliger Bestrahlung wurde das Geschwür zusehends kleiner und schmerzlos. Am 21. März 1905 war dasselbe vollständig geheilt und mit einer festen, unbeweglichen Narbe bedeckt, weshalb ich eine Plastik vorgeschlagen habe, auf die der Patient aber nicht einging. Als er am 8. Februar d. J. wiederkam, war die Narbe ganz weich geworden. Über ein Jahr ist der Patient ohne Rezidiv geblieben.

In zwei Fällen handelte es sich um inoperable Drüsenmetastasen, die günstig beeinflußt worden sind. Bekanntlich sind die Hautkrebse die prognostisch günstigsten Krebse. Wenn sie zur richtigen Zeit weit im Gesunden operiert werden können, so kommt nur selten am primären Herd ein Rezidiv, wenn sie aber schon lange bestanden und auf die Drüsen übergegriffen haben, so sind diese Drüsenmetatasen nicht nur ebenso gefährlich, sondern sogar noch gefährlicher als die Krebsdrüsen. Man beobachtet nach der Entfernung der Konkroiddrüsen nicht selten eine diffuse krebsige Infiltration des Gewebes, gegen die das Messer und alle anderen Mittel machtlos sind.

In einem solchen Falle habe ich die inoperable Drüsengeschwulst am Halse — Kankroid am Ohr —, nachdem sie durch dreizehn Bestrahlungen kleiner und beweglicher geworden war, durch Operation doch noch zu entfernen gesucht. Der zum Teil eitrig zerfallene Tumor konnte nicht ganz entfernt werden, aber es war dann möglich, mit den Strahlen direkt auf die Neubildung einzuwirken. Die Schmerzen schwanden vollständig, der Kopf konnte wieder in normaler Weise gedreht werden. Der Boden des Geschwüres war mit einer glasigen Masse bedeckt. Bei dem vollständigen Wohlbefinden des Patienten hatten wir die beste Hoffnung, die Heilung noch herbeizuführen. Der Patient ging mit dem Versprechen, bald wiederzukommen, in seine Heimat, kam aber nicht mehr. Sein Tod erfolgte ein halbes Jahr später. Ich bin der Meinung, daß wir dem Manne durch die Bestrahlungen doch das Leben verlängert und verhältnismäßig angenehm gemacht haben.

In einem anderen ähnlichen Falle — Lippenkrebs — handelte es sich um eine infiltrierte, harte Partie unter dem Unterkiefer. Nach 16 Bestrahlungen schwanden die Schmerzen, auch schmolz das harte Krebsinfiltrat etwas ein, so daß ich daran war, zu inzidieren, um die Strahlen direkt einwirken zu lassen. Die Patientin ging nicht darauf ein. Als ich dieselbe am 18. März — vier Wochen später — wiedersah, war zwar noch etwas Schwellung vorhanden, aber gar keine Härte mehr. In der Mitte der Geschwulst war eine Fistel vorhanden, wie bei einer vereiterten tuberkulösen Drüse. Die Kranke hatte keine Beschwerden und machte einen ganz vergnügten Eindruck. Wer den Fall nicht kennt, würde die Diagnose auf eine tuberkulöse Drüsenfistel stellen. Als sich die Patientin am 16. April vorstellte, war wieder etwas Härte aufgetreten, weshalb sofort wieder mit Röntgentherapie begonnen wurde.

Es unterliegt keinem Zweifel, daß die Röntgenstrahlen in diesem Falle sehr gute Dienste geleistet haben, denn nach früheren Erfahrungen müßten die Drüsen und die Infiltrationen jetzt, d. h. nach fünf Monaten, schon sehr an Umfang zugenommen haben und der Zustand jetzt ein äußerst schmerzhafter und desolater sein, vorausgesetzt, daß die Patientin überhaupt noch am Leben wäre.

Wenn man bedenkt, daß diese beiden Kranken sehr spät gekommen und erst von den Schmerzen dazu gedrängt worden sind, so darf man annehmen, daß in einem früheren Stadium die Resultate noch bessere geworden wären.

Von dem Inzidieren inoperabler Krebsinfiltrationen und dem direkten Einwirken der Röntgenstrahlen auf die Neubildung verspreche ich mir noch weitere Erfolge, und werde ich im nächsten geeigneten Falle wieder in dieser Weise vorgehen.

Bei einigen Kankroiden wurde die Kur bald unterbrochen.

Unter den 20 Fällen von Karzinomen, die bestrahlt wurden, war neunmal kein Erfolg zu verzeichnen. Unter diesen handelte es sich viermal um Frauen, die wegen Karzinom der Mamma und Rezidiven wiederholt operiert waren und dann an schmerzhaften, tiefsitzenden

Krebsdrüsen in der Fossa supraclavicularis und am Halse litten. Der betreffende Arm war stark angeschwollen.

In solchen Fällen gehen die Ansichten der Chirurgen bezüglich der Operation auseinander, während die einen immer noch operieren wollen, um durch Entfernung der Drüsen die Schwellung des Armes und die Schmerzen zu beseitigen, was nach meiner Erfahrung gewöhnlich aber nicht gelingt, sind die anderen der Meinung, daß man es genug sein lassen sollte des grausamen Spiels. Leider habe ich in solchen Fällen auch nicht einmal die Schmerzen durch die Röntgenstrahlen schwinden sehen.

Bei einer Frau mit karzinomatöser Pleuritis und einem 70jährigen Manne mit Karzinom des Magens, dessen ganze hintere Wand und teilweise auch die vordere Wand krebsig entartet war, wie bei der Anlegung einer Gastro-Enterostomie festgestellt wurde, nützten die Röntgenstrahlen nichts, ebenso nicht bei drei Frauen, die ein Narbenrezidiv nach Operation eines Mammakarzinoms schon nach 2—5 Monaten bekamen und sich nicht mehr operieren ließen. Geschadet hat die Bestrahlung in diesen Fällen anscheinend nicht, abgesehen von einer Temperatursteigerung bei dem Patienten mit Magenkrebs einige Tage vor dessem Tode.

Geringe Erfolge sahen wir in den folgenden Fällen: Eine Frau in den 60er Jahren, die wegen eines sehr weit vorgeschrittenen Krebses am Oberkiefer reseziert worden war, bekam nach einem Monat ein taubeneigroßes Rezidiv in der Mundschleimhaut. Nach achtmaliger Bestrahlung war die Geschwulst etwas weicher geworden. Kam nicht mehr.

Ein Mann mit einem sehr zellreichen Krebse an der Wangenschleimhaut, am 9. Januar 1904 mit Resektion des Unterkiefers operiert, kommt am 11. April 1904 mit einem inoperablen Rezidiv in der Narbe und Drüsenknoten. Auf Bestrahlung erfolgt eine unwesentliche Abnahme, aber Nachlassen der Schmerzen. Nicht mehr gekommen.

Ein Mann mit einem inoperablen, sehr schmerzhaften, ulzerierten Karzinom des Unterkiefers, das bis zum Kehlkopf reichte, wurde elfmal bestrahlt, je 30 Minuten lang. Geschwürsfläche kleiner geworden, Schmerzen verschwunden. Nicht mehr gekommen.

Wiederholten Erfolg sahen wir in folgendem Falle: Eine Kaufmannsfrau in den 50er Jahren wurde am 19. Februar 1904 wegen Carcinoma mammae operiert. Am 15. März 1905 kam sie mit einem kleinen, beweglichen, bohnengroßen, schmerzhaften Knötchen dicht neben der Narbe. Wöchentlich zweimal, im ganzen zehnmal, je zehn Minuten lang bestrahlt, sind die Schmerzen und der Knoten am 16. April 1905 verschwunden. Am 21. Mai 1905 kommt Patientin wieder mit einem erbsengroßen Knötchen, etwas oberhalb des früheren Rezidivs, das auf 16 Bestrahlungen zum Verschwinden gebracht wurde. Am 7. September 1905 kommt dieselbe mit ödematöser Schwellung unter dem Schlüsselbein, einem erbsengroßen Knoten in der Narbe und Anschwellung des Armes. Auf vieles Bestrahlen sind die Anschwellungen bis zum 16. Oktober 1905 zurückgegangen. Der Knoten, welcher anfangs an Umfang noch zugenommen hatte, war aufgegangen und eingeschmolzen. Mitte Januar 1906 starb Patientin an Lungenentzündung, die höchstwahrscheinlich karzinomatöser Natur war. Sektion wurde nicht gemacht.

Eine erst später auftretende Wirkung bei Krebs beweist der folgende Fall: Ein Fräulein in den 50er Jahren wurde am 10. Mai 1903 an Brustkrebs operiert. Dieselbe kam am 15. Mai 1905 mit einer haselnußgroßen, harten Geschwulst in der gleichen Brust. Nach sieben Bestrahlungen zeigte sich bei der Entlassung keine merkbare Einwirkung auf die Geschwulst, aber zu Hause schwand dieselbe. Am 10. Februar d. J. ging es der Patientin noch ganz gut.

In den zwei folgenden Fällen von inoperablen Hautkrebsen waren die Patientinnen ganz entzückt von der Röntgenbehandlung, weil sie von ihren großen Schmerzen befreit worden sind.

Eine Frau in den 50er Jahren, wegen Carcinoma mammae und Rezidiven wiederholt von mir operiert, kommt mit einem ausgedehnten Rezidiv in der Narbe und verschiedenen, sehr schmerzhaften Knoten in der Haut, sogenannten Linsenkrebs. Inoperabel. Nach zehnmaliger Bestrahlung sind die Hautkrebse abgeblaßt und schmerzlos geworden. Patientin

war ganz glücklich, wollte wiederkommen, starb aber nach einigen Wochen zu Hause ganz plötzlich.

Eine Bauernfrau, die vor drei Jahren anderweitig an Mammakarzinom operiert worden war, kam mit einer allgemeinen, äußerst schmerzhaften Hautkarzinomatose an der Brust, am Halse, an den Schläfen, an der Kopfhaut, an den Augenliedern, am Rücken und am Bauche in meine Klinik. Die Knoten in der Haut waren rotglänzende, harte, erhabene, teils runde, teils ovale, sehr schmerzhafte Verdickungen von der Größe einer Erbse bis zu der eines Talers und darüber. Nach 14maliger Bestrahlung, die nur solaminis causa unternommen wurde, waren Röte und Schmerzen verschwunden. Auch diese Patientin war ganz glücklich über den Erfolg. Nicht mehr gekommen.

Den Glanzpunkt unserer Resultate in der Krebsbehandlung bildet der folgende Fall: Frau Assessor R., 65 Jahre alt, wurde vor 17 Jahren an Karzinom der rechten Brust, nach zehn Jahren an Rezidiv von mir operiert. Am 31. Januar 1905 kommt dieselbe mit einer eingezogenen, derben, rotglänzenden, sehr schmerzhaften Narbe (Cancre en cuirasse) und mehreren linsenförmigen Hautkrebsen in weiter Umgebung. Von Operation konnte keine Rede sein. Nach elfmaliger Bestrahlung, zweimal wöchentlich, waren die Schmerzen verschwunden. Wegen Ekzems mußte die Therapie ausgesetzt werden. Im April wieder bestrahlt und wieder wegen Ekzems ausgesetzt. Am 5. Mai wird die Bestrahlung mit weiter Abblendung wieder begonnen. Heilung vollständig, Narbe beweglich und abgeblaßt, fühlt sich aber noch derber an. Knötchen verschwunden, ihr Sitz an einer geringen Derbheit der Haut kaum mehr zu konstatieren.

Am 12. Oktober 1905 noch vollständig geheilt, aber auf der linken, gesunden Brust hinter der Warze gegen die Achselhöhle zu, war ein faustgroßer Tumor aufgetreten, wie man es bei Brustkrebs zu sehen bekommt, wenn es bald zu Ende geht. Da die Patientin jeden operativen Eingriff energisch zurückwies, wurde auch dieser Tumor bestrahlt. Nach zirka 30 Sitzungen ist die Geschwulst fast eingeschmolzen, nur ein dünner, länglicher, derber Streifen ist in der Tiefe noch zu fühlen, der sich nicht mehr ändern will. Die Kranke, welche nach den ersten zehn Bestrahlungen des Tumors ein sehr blasses Aussehen hatte, zeigt jetzt eine sehr gute Gesichtsfarbe und fühlt sich sehr wohl.

Gern hätte ich den Streifen operativ entfernt, um ihn mikroskopisch untersuchen zu können, aber die Patientin geht nicht darauf ein. Ich nehme an, daß es sich nur noch um Bindegewebe handelt. Selbstverständlich halte ich den Fall unter scharfer Kontrolle.

Solche Resultate hat man vor der Entdeckung der Röntgenstrahlen und des Radiums einfach nicht gekannt und nicht geahnt. Ohne Röntgentherapie wäre diese Frau längst nicht mehr unter den Lebenden.

Dieser schöne Erfolg hat mich auf den Gedanken gebracht, daß für das Messer günstig geartete Fälle von bösartigen Neubildungen auch bei der Behandlung mit Röntgenstrahlen günstige Resultate geben und umgekehrt. Diese Annahme fand noch in einigen Fällen meines Materials ihre Bestätigung.

Um die Einwirkung der Röntgenstrahlen auf die Krebse beobachten zu können, habe ich in zwei Fällen von ulzerierenden Mammakarzinomen vor der Operation je achtmal bestrahlt. In dem Resultate der mikroskopischen Untersuchung des pathologisch-anatomischen Institutes ist in beiden Fällen „entzündliche Infiltration der Neubildung“ erwähnt.

Seit zwei Jahren lasse ich nach der Operation von bösartigen Neubildungen die Narben und deren Umgebung prophylaktisch bestrahlen, um allenfalls noch vorhandene Keime möglicherweise zu zerstören. Über den Erfolg kann ich noch keine Mitteilung machen, doch möchte ich einstweilen angeben, daß in einigen Fällen die prophylaktische Bestrahlung das Rezidiv nicht verhindern konnte.

Bei den Sarkomen haben wir keine günstigen Resultate gehabt.

In drei Fällen von inoperablen Sarkomen — Sarkom am linken Oberkiefer auf die Parotis übergegriffen, Sarkom in der Fossa supraclavicularis, Rezidiv eines melanotischen Spindelzellensarkoms am Oberkiefer mit Metastasen am Halse — haben die Bestrahlungen gar keinen Erfolg gehabt.

Bei einer Frau mit inoperablem, schmerzhaftem Sarkom am linken Schulterblatt haben die Schmerzen nach längeren Bestrahlungen vorübergehend nachgelassen, auch hatte der Umfang etwas abgenommen.

Ein Gutsbesitzer in den 40er Jahren, der wegen eines faustgroßen Sarkoms der rechten Brustwand am 28. Juli 1900 von mir operiert worden war, kam am 30. Juli 1904 wegen Schmerzen und leichter Schwellung in der Narbe. Eine Geschwulst war nicht zu konstatieren. Nach fünfmaliger Bestrahlung haben die Schmerzen ganz aufgehört, und die Schwellung war verschwunden. Ein Rezidiv ist bis jetzt nicht aufgetreten.

Ich erwähne diesen Fall, weil ich ihn mit Röntgenstrahlen behandelt habe, möchte jedoch einen Schluß daraus nicht ziehen.

Ein ganz auffallendes, vorzügliches Resultat hatten wir bei einer Frau in den 60er Jahren. Dieselbe kam am 9. Oktober 1904 mit einer großen Geschwulst am Unterkiefer links gegen die Parotis zu; kleinere Tumoren waren an beiden Seiten des Halses bis zum Schlüsselbein zu fühlen. Inoperabel. Einige mit einer Hohlnadel entnommene Gewebstückchen wurden im pathologisch-anatomischen Institut untersucht. Herr Prof. Borst, jetzt in Göttingen, ließ es zweifelhaft, ob Sarkom oder malignes Lymphom vorläge, letzteres sei wahrscheinlicher. 13 Tage lang 15—25 Minuten lang bestrahlt. Bei der Entlassung nicht die geringste Änderung. Nach Mitteilung des behandelnden Arztes, Herrn Dr. Mang in Schweinfurt, sollen die Tumoren nach sechs Wochen bei gleichzeitiger Anwendung von Arsen innerlich vollständig geschwunden sein.

Am 12. September 1905 kommt die Patientin wieder mit einem kinderkopfgroßen, glänzenden, festaufsitzenden, inoperablen Tumor an der rechten Halsseite, der das Ohr ganz abgehoben hatte. Die ödematöse, glänzende Haut war mit der Geschwulst vollständig verwachsen. Die großen Schmerzen hatten die arme Patientin wieder zu uns getrieben, und nur solaminis causa nahmen wir dieselbe wieder auf. Nach 17maliger Bestrahlung war der Tumor am 29. September 1905 schmerzlos und um die Hälfte kleiner geworden. Am 29. Oktober 1905 ist die Geschwulst fast vollständig geschwunden, aber die Patientin zeigte ein kachektisches, leicht ikterisches Aussehen. Am 4. November 1905 sieht Patientin wieder gut aus, der Tumor ist vollständig geschwunden. Am 6. Februar 1906 kommt Patientin wieder mit einem hühnereigroßen Rezidiv an der rechten Halsseite. Der Tumor ist noch frei beweglich. Nach zwölfmaliger Bestrahlung wird sie am 17. Februar 1906 entlassen, der Tumor ist kleiner und weicher geworden.

Am 27. März 1906 neuerliche Vorstellung, Patientin zeigt ein sehr blasses Aussehen. Tumor geschwunden.

Wenn die Frau auch nicht vollständig geheilt blieb, so ging sie doch nicht elend zugrunde, wie sie im vorigen Herbste im vollsten Zuge war. Den Erfolg hat man nur den Röntgenstrahlen zu verdanken, mit Operation war absolut nichts mehr zu machen, und von anderen Mitteln habe ich eine derartige Wirkung noch nicht gesehen.

Auch in drei Fällen von Endotheliomen wurden die Bestrahlungen versucht. Während in zwei Fällen — inoperable Endotheliome am Peritoneum und Unterkiefer — gar kein Erfolg beobachtet werden konnte, ging ein bohnengroßes Rezidiv an der linken Parotis, das fünf Monate nach der Operation aufgetreten war, auf acht Bestrahlungen zurück. Das Mädchen ist nun schon über ein Jahr frei von Rezidiv.

Hier dürfte es am Platze sein, ein geradezu bezauberndes Resultat bei leukämischen Drüsen zu erwähnen. Der Bauer B. von Bimbach, 30 Jahre alt, wurde am 25. August 1903 wegen Drüsentumoren an der linken Halsseite operiert. Die mikroskopische Diagnose des pathologisch-anatomischen Institutes lautet: „Lymphdrüsenhyperplasien", nach dem ganzen weiteren Verlauf sind leukämische Drüsen wahrscheinlich. Patient kommt am 15. Februar 1904 wieder mit sehr großen Tumoren der linken Halsseite und hochgradigen Atem- und Schluckbeschwerden. 19 Tage bestrahlt, und zwar täglich zweimal 20—30 Minuten lang. Bei der Entlassung waren die Geschwülste, die Atem- und Schluckbesckwerden vollständig geschwunden. Nach einer Woche kam B. wieder mit Tumoren an der rechten Halsseite, im Nacken und in

der rechten Achselhöhle. Zehn Tage lang bestrahlt, täglich zweimal bis zu 80 Minuten Dauer. Bei der Entlassung wesentliche Verkleinerung der Drüsentumoren, teilweise bis zum vollständigen Verschwinden.

Nach einigen Wochen starb Patient in der Heimat plötzlich, angeblich an Schlaganfall.

Es ist dies der zweite plötzliche Todesfall, den ich beobachtet habe. Ob er mit den Bestrahlungen in Zusammenhang steht oder nicht, läßt sich vorerst nicht sagen. Ich möchte darauf hinweisen, daß derartige plötzliche Todesfälle längere Zeit nach der Bestrahlung auch anderweitig beobachtet worden sind.

In zwei Fällen von ähnlichen Drüsenhyperplasien — Mädchen von 20—22 Jahren — wurde einmal gar kein Resultat nach 14 Bestrahlungen erzielt, im anderen Falle zeigten die Drüsen nach 14 Bestrahlungen auch gar keine Veränderungen, um aber dann auf weitere zehn Sitzungen rechts fast ganz und links ganz wesentlich zurückzugehen.

Bei Warzen wurde dreimal Heilung und zweimal Besserung erzielt. Es würde wohl auch in diesen Fällen Heilung eingetreten sein, wenn die Behandlung nicht unterbrochen worden wäre. Die Schmerzen ließen in allen Fällen schon nach den ersten 3—4 Bestrahlungen nach.

Bei großen parenchymatösen Strumen wurde dreimal nach 9—10maliger Bestrahlung eine Abnahme von einigen Zentimetern beobachtet, die Cyanose schwand, die Atmung wurde freier, die Stimme reiner. Eine Bauernfrau konnte dann wieder schwere Feldarbeit verrichten, wie sie ausdrücklich betonte.

Drei inoperable, maligne Strumen ließen keine Einwirkung erkennen.

Ein 79jähriger Mann mit Harnverhaltung infolge von Prostatahypertrophie fing nach der ersten Bestrahlung das Urinieren an. Die Bestrahlung wurde durch eine Holzbougie, das ins Rektum gegen die Prostata gelegt wurde, ausgeführt. Ich will nicht behaupten, daß der Patient auf die erste Bestrahlung hin urinieren konnte, es ist vielleicht zufällig geschehen, aber ich will doch bemerken, daß der Mann vorher schon acht Tage lang katheterisiert worden war und betonen, daß das weitere Bestrahlen — elfmal im ganzen — nach Angabe des Kranken einen sehr wohltätigen Einfluß ausübte, und daß er normal urinierend, ohne jegliche Beschwerden, die Klinik verließ.

Ein junger Mann von 18—20 Jahren hatte an der linken Halsseite eine brettharte Infiltration, ähnlich dem als Holzphlegmone geschilderten Zustande, der keiner Behandlung weichen wollte. Nach neunmaliger Bestrahlung kam es an einer Stelle zur Erweichung. Nach Inzision derselben stieß sich ein linsengroßer Sequester ab, worauf sehr rasche Heilung erfolgte.

In diesem Falle will ich es dahingestellt sein lassen, ob nicht der Erfolg auch ohne Bestrahlen derselbe gewesen wäre, aber ich neige doch der Anschauung zu, daß durch die Röntgentherapie der Verlauf beschleunigt wurde.

Die Bestrahlungen wurden meist durch meinen Assistenzchirurgen Türk, der einen Röntgenkursus in Aschaffenburg bei Dessauer mitgenommen hatte, ausgeführt. Dazu wurde ein Apparat von Reiniger, Gebbert und Schall mit 50 cm Funkenlänge oder ein transportabler Apparat von Dessauer benützt. Die Bestrahlungen wurden anfangs in einem hellen, schon seit zwei Jahren aber in einem dunklen Zimmer vorgenommen, um zu sehen, ob das Tageslicht mit dem Auftreten unangenehmer Nebenwirkungen in Zusammenhang stände. Bis jetzt haben wir derartiges nicht bemerkt.

Die Sitzungen dauerten gewöhnlich 10—15 Minuten, ausnahmsweise auch 20—30. Täglich wurde nur einmal, ausnahmsweise zweimal bestrahlt.

Über zehn Sitzungen hintereinander sind wir selten hinausgegangen. Dann wurde mindestens eine Woche ausgesetzt. In gewissen Fällen wurde aber auch wöchentlich nur zwei- bis dreimal bestrahlt.

Mit einer Wiesnerschen Blende wurde das zu bestrahlende Gebiet genau eingestellt. An Stellen, wo wir mit der Blende nicht beikommen können, belegen wir die Umgebung mit Bleiplatten.

Fig. 1.

Fig. 2.

Fig. 3.

Fig. 4.

Fig. 5.

Fig. 6.

Fig. 7.

Fig. 8.

Die Entfernung der Röhre von der Haut betrug 20—30 cm.

Zum Selbstschutz benützen wir einen von uns angegebenen, mit Bleiblech ausgeschlagenen Holzkasten, der die Lampe vollständig einschließt und nur an der vorderen Seite die Strahlen austreten läßt. Seit einem Jahre bedecken wir das zu bestrahlende Gebiet mit einem Stück Saffianleder, das, wie wir uns überzeugt haben, die Wirkung nicht beeinträchtigt, entzündliche Reizungen der Haut, wie wir glauben, aber doch hintanhält. Die Anwendung des Saffianleders habe ich in der Absicht eingeführt, um auf Grund des Röntgenschen Absorptionsgesetzes eine Schicht auf die Haut zu bringen, die dieser nach ihrer Beschaffenheit am nächsten steht und deshalb das Eindringen der Strahlen durch die Haut erleichtert.

Wie ich unlängst in Heidelberg gesehen habe, ist das Saffianleder bei den Dessauerapparaten dort auch bereits in Anwendung.

Seitdem wir so vorsichtig verfahren, kommen wir über eine Hautrötung kaum mehr hinaus. Früher haben wir doch starken Haarausfall, nässende und borkige Ekzeme beobachtet. Unter den bestrahlten Fällen hatten wir 19mal eine stärkere oder leichtere Reaktion, die aber alle mehr oder weniger rasch heilten. Um in die Tiefe zu wirken, benützen wir harte Röhren, wechseln dazwischen aber auch einmal mit weichen ab. Bei oberflächlichen, nässenden Geschwüren nehmen wir weiche bis mittelharte Röhren. Die Stärke der Strahlen bestimmen wir jetzt nach dem Holzknechtschen Verfahren.

Ich muß gestehen, daß ich die Röntgentherapie nicht mehr entbehren möchte. Wenn die Röntgenstrahlen die Neubildungen nicht radikal und dauernd heilen, so muß man bedenken, daß man dies mit dem Messer in vielen Fällen ja auch nicht kann. Man muß eben auch nicht zuviel verlangen und dankbar dafür sein, daß sie in vielen Fällen auch dann noch nützen, wenn alle anderen Mittel versagen.

---

13. Bericht der Herren **C. Comas** und **A. Prió**-Barcelona: **Kosmetische Erfolge der Röntgentherapie in der Behandlung des Lupus.**

Die überaus zahlreichen Erfolge in der Behandlung des Lupus mittelst der Röntgenstrahlen haben nunmehr die von den Röntgenärzten gehegten Hoffnungen als vollauf berechtigt erscheinen lassen, so daß zurzeit dieser therapeutische Agens sich bereits einen hervorragenden Platz unter den wertvollsten der Heilwissenschaft zur Bekämpfung jener schweren und hartnäckigen Krankheit gesichert hat. Wenn wir auch nicht beabsichtigen, die verschiedenen von der Dermatologie und von der Chirurgie zur Heilung des Lupus empfohlenen und angewandten Mittel herabzusetzen, so ist doch nicht zu verkennen, daß die Röntgentherapie im allgemeinen vor vielen unter diesen Mitteln bedeutende Vorteile besitzt, indem ihre Anwendung schmerzlos ist, ferner weil sie gestattet, selbst ausgedehnte Flächen bequem zu behandeln, weiter auch, weil sie den Patienten nicht abhält, sich seinem Berufe in gewohnter Weise zu widmen, weil die Ergebnisse der Behandlung sicher und dauernd sind und zum Schluß auch, sofern die Krankheit noch keinen unersetzbaren Substanzverlust verursacht hat, weil die durch jene Behandlung erzielte Narbe von geradezu idealen ästhetischen Bedingungen ist.

Indem wir diese Behauptung aufstellen und belegen, beabsichtigen wir doch nicht, die Röntgenbehandlung des Lupus als ausschließliches Mittel für alle Fälle dieser Krankheit hinzustellen; denn es gibt gewiß welche, bei denen die topischen Mittel, die Abschabung, Abfeilung, der chirurgische Eingriff und selbst das Lichtheilverfahren vollkommen am Platze sind und an erster Stelle zur Anwendung kommen müssen, wie es auch in anderen Fällen empfehlenswert sein dürfte, das Röntgenverfahren in Gemeinschaft mit anderen Therapien zusammenwirken zu lassen, wodurch zweifellos eine beschleunigte, vor allem aber eine sicherere Heilung erzielt werden könnte.

Wir wollen jedoch diesen Punkt vorläufig dahingestellt sein lassen und uns nur auf diejenigen Fälle beziehen, wo das Röntgenverfahren vollkommen angezeigt ist, und mit Bezug

auf diese Fälle glauben wir dazu ermächtigt zu sein, zu betonen, daß die Ergebnisse dieses Verfahrens in kosmetischer Hinsicht geradezu ideal sind, wie sie wohl schwerlich durch irgend eine andere der genannten Therapien erzielt werden können. Aus diesem Grunde, wenn man auch von anderen Gründen, die hier doch berechtigt wären, absehen will, ist die Röntgentherapie in allen Lupusfällen zu empfehlen, wo der Krankheitsprozeß noch nicht den Verlust beträchtlicher Gewebsmassen verursacht hat, ganz besonders aber, wenn die Krankheitsherde auf dem Antlitze Sitz gefaßt haben und obendrein es sich um weibliche Patienten und gar um jugendliche Patientinnen handelt.

Unter den verschiedenen Fällen dieser Art, die wir in den richtigen Bedingungen zu behandeln Gelegenheit gehabt haben, wollen wir, als Belegung zu unseren Behauptungen, einige herausgreifen und hier vorführen, und zwar wollen wir insbesondere diejenigen berücksichtigen, welche dem weiblichen Geschlecht angehören und bei denen seit dem Abschluß der Behandlung so lange völlig rezidivlose Zeit verstrichen ist, daß die Heilung als endgültig und dauernd betrachtet werden kann. Unter diesen Fällen finden wir drei, die unseres Erachtens nach den erforderlichen Bedingungen entsprechen, wobei zu bemerken ist, daß bei zweien derselben bereits andere Mittel zur Anwendung gekommen waren, ohne daß der geringste Erfolg erzielt worden wäre. Im nachstehenden geben wir die betreffenden klinischen Geschichten kurz wieder.

I. Fall. Montserrat I. aus Barcelona; zwei Jahre und acht Monate alt, aus wohlhabender Familie, von lymphatischer und schwächlicher Natur, blond und von anmutigem Wesen. An der rechten Wange ein flacher, nicht ulzerierter Lupus, welcher fast die ganze Wange einnahm (Photographie Nr. 1). Am 5. Februar 1902 wurde das Kind von einem der namhaftesten Chirurgen hierselbst operiert. Die Operation bestand in gründlicher Abschabung nach vorangehender allgemeinen Anästhesie. Anfang April war die Krankheit schon wieder in voller Ausdehnung ausgebrochen, wo dann uns die kleine Patientin zugeführt wurde. Die Patientin wies eine ausgedehnte Fläche auf erythematösem Grunde auf, an einigen Stellen mit kleinen Schüppchen verdeckt und im Mittelpunkte mit narbigem Gewebe überzogen. Die erste Bestrahlung wurde am 8. April des genannten Jahres vorgenommen, und in der Folge, bis zum 28. desselben Monats, fanden neun weitere Bestrahlungen statt. Es wurde hierzu eine weiche Müllersche Röhre genommen. Schon nach der vierten Sitzung konnte eine ausgesprochene Eintrocknung der bestrahlten Zone, wie auch eine Verblassung des früherer geröteten Grundes wahrgenommen werden. Nach der zehnten Sitzung stellte sich ein leichtes Erythem ein, welches am 10. Mai seinen Höhepunkt erreichte, ohne jedoch eine nennenswerte Intensität zu zeigen. Von da ab ging die Rötung langsam zurück und war am 20. Juli vollständig abgelaufen. Um diese Zeit konnte auch, dem Anscheine nach zu urteilen, die Läsion als vollkommen geheilt angesehen werden. Die kleine Patientin begab sich nun mit ihrer Familie auf das Land, in die Sommerfrische, wo sie bis zum Monat Oktober verweilte. Bei ihrer Rückkehr wurde sie einer eingehenden Untersuchung unterzogen. Die Heilung schien bis auf einige vereinzelte Schüppchen und einer leichten erythematösen Färbung der bestrahlten Fläche erreicht zu sein, indessen nahmen wir noch, zur vollkommenen Beseitigung jener noch verbleibenden Restspuren, sechs weitere Bestrahlungen, vor, die vom 21.—31. Oktober stattfanden. Die Behandlung wurde nunmehr als vollständig abgeschlossen erachtet. In dieser zweiten Bestrahlungsperiode kam es zu einer leichten Reaktion, und von da ab wurde das Kind nur in weiten Zwischenräumen untersucht, um über die Gründlichkeit der erzielten Heilung Gewißheit zu erlangen. Am 8. Juni 1904, also 20 Monate nach der letzten Bestrahlung, wurde die zweite hier vorliegende Photographie (s. Photographie Nr. 2) angefertigt. Zur Zeit des vorliegendes Berichtes erfreut sich das Kind des besten Wohlseins. Von dem ehemaligen Krankheitsprozeß ist nie wieder die geringste Spur aufgetreten, und das einstmals grausam bedrohte Kind sieht nun einer rosigen Jugendzeit in einnehmender Anmut und Frische entgegen.

II. Fall. Carmen V. aus Barcelona, 15 Jahre alt, Lohndienerin, blond, lymphatische Natur, gut gebaut, ohne erbliche Belastung noch irgend welche pathologische Geschichte. Bei der Untersuchung in unserer Anstalt zeigte sie einen Lupus auf dem Nasenrücken, welcher seit etwa $^1/_2$ Jahre bestand und bereits die Größe einer großen Haselnuß erlangt hatte. Die Affektion erstreckte sich bereits nach der linken Nasenhälfte hin bis zum inneren Augenwinkel. Im Mittelpunkt der Affektion hatte sich eine kleine Geschwulst gebildet, welche mit einer feinen Kruste überdeckt war. Die Geschwulst selbst war hart, jedoch elastisch anzufühlen, die überdeckende Haut jedoch war gerötet, äußerst zart und glänzend. Die Untergrundgewebsschichten zeigten sich bereits infiltriert. Der Typus des Prozesses war als der eines tuberkulösen-gummösen Lupus zu erkennen (s. Photographien Nr. 3 und 4).

Mit Hinblick nicht nur auf eine gründliche Beseitigung des Übels, sondern auch auf die Erzielung eines möglichst ausgezeichneten kosmetischen Resultates, wurde die Bestrahlung möglichst schwach gehalten. Die erste Bestrahlung fand am 13. Juni 1904 statt. Es wurde hierzu eine Gundelach-

röhre gewählt. Nach fünf Bestrahlungen (bis zum 22. Juni) mußte die Behandlung infolge des Auftretens eines leichten Erythems, dem eine augenscheinliche Eintrocknung der bestrahlten Fläche unter leichtem Jucken vorausgegangen war, vorläufig eingestellt werden. Die Behandlung wurde am 26. Juli wieder aufgenommen, worauf bis 4. August fünf weitere Bestrahlungen folgten. Wiederum erschien eine leichte oberflächliche Reaktion unter ausgesprochenem Rückgang des Tumors. Am 12. Oktober begann die dritte Bestrahlungsperiode. Nun folgten bis zum 24. desselben Monats fünf Bestrahlungen. Es stellte sich ein Erythem ohne Juckgefühl ein. Die Geschwulst war im Dezember desselben Jahres so weit zurückgegangen, daß eine Erhöhung über dem Hautniveau kaum merklich war.

Im April 1905 war der Krankheitsprozeß nur durch eine kleine härtere Zone in dem Mittelpunkt der früheren Erhöhung zu erkennen. Zur Beseitigung dieses verbleibenden Restes wurden noch drei Bestrahlungen, und zwar am 26. April, am 2. und 8. Mai vorgenommen, worauf die Behandlung als abgeschlossen erachtet wurde. Die härtere Zone war vollständig zum Verschwinden gebracht worden, und heute, nach zehn Monaten nach der letzten Bestrahlung, ist die früher erkrankte Hautpartie vollkommen rein und spurlos. Die Narbe ist vollkommen glatt, elastisch, blaß und überhaupt kaum erkennbar (s. Photographien Nr. 5 und 6).

III. Fall. Jacinta V., 30 Jahre alt, verheiratet, hochgewachsen, gut entwickelt, dunkelblond; ohne erbliche Belastung noch nennenswerte persönliche Vorangaben. Die Menstruation hat sich bei der Patientin stets spärlich und oft unter Begleitung von Kopfschmerzen gezeigt. Der Appetit ist stets gering. Die Hautaffektion hatte an der rechten Wange Sitz gefaßt, bestand seit etwa drei Jahren und äußerte sich als flacher geschwüriger, mit einer dicken Kruste überdeckter Lupus. Die Krankheit ist bereits mit topischen Heilmitteln, später auch mit Einschnitten behandelt worden, jedoch ohne irgend welchen Erfolg. Bei Beginn der Behandlung hatte die lupöse Schwiele einen Durchmesser von etwa 3 cm erreicht (s. Photographie Nr. 7).

Die Röntgenbehandlung begann am 7. August 1904, und bis zum 18. desselben Monats wurden sechs Sitzungen abgehalten, worauf einige leichte Reaktionserscheinungen auftraten. Die Kruste war fast vollständig abgefallen, und es zeigte sich eine exulzerierte, glatte, trockene und leicht gerötete Oberfläche. Vom 10.—20. September fanden vier weitere Bestrahlungen statt, und nun erschien auch die Besserung ganz bedeutend vorgeschritten zu sein. Noch drei weitere Bestrahlungen vom 10.—16. Januar 1905 bildeten den Abschluß der gesamten Röntgenbehandlung, so daß zur Zeit des Berichtes bereits 14 Monate verstrichen sind, während welcher Zeit keine Spur von Rezidiv aufgetreten ist. Die Reaktion in den verschiedenen Zeiten der Behandlung war stets äußerst schwach und zeigte keine nennenswerten Merkmale. Am 25. Januar dieses Jahres war die Heilung noch immer vollkommen rezidivfrei (s. Photographie Nr. 8).

Zu den berichteten Fällen könnten wir noch drei weitere hinzuzählen bezüglich dreier Mädchen im Alter von 4 bzw. 5 und $5^1/_2$ Jahren. Auch diese sind bereits vollkommen geheilt und erfreuen sich einer trefflichen Beseitigung des früheren Leidens, da aber bis jetzt noch nicht so lange Zeit verstrichen ist, wie wir sie für erforderlich halten, um einigermaßen Gewähr für eine dauernde Heilung zu haben, haben wir die betreffenden Photographien nach der Heilung noch nicht angefertigt, so daß wir diesen graphischen Beweis des Ergebnisses noch nicht zu liefern imstande sind.

Die hier vorgelegten Fälle sind, wie wir annehmen, wohl geeignet, unserer eingangs gestellten Behauptung als sichere Unterlage zu dienen. An den unter peinlicher Befolgung der streng technischen Regeln aufgenommenen, hier vorliegenden Photographien, ist nicht das geringste Zeichen der einstmals bestehenden Affektion zu erkennen. Selbstverständlich geben jedoch diese Bilder nur ein schwaches Licht im Vergleich zur Untersuchung der Patienten selbst, die wir aus diesem Grunde der Academia y Laboratorio de Ciencias Médicas de Cataluña (Akademie und Laboratorium für Heilwissenschaften von Katalonien) demnächst vorstellen werden.

Die Zartheit, Elastizität und die Farbe des Narbengewebes sind durch dieses Verfahren geradezu in idealer Vollkommenheit zu erzielen, wie sie durch andere Verfahren, soweit wir haben bemerken können, in keinem Falle erlangt worden sind.

Wir müssen allerdings noch zugeben, daß die erzielten Ergebnisse nicht durchweg die gleichen sind, wie auch, daß nicht bei allen Fällen der Röntgenologe es besonders auf die kosmetischen Erfolge absehen darf, vielmehr ist es selbstverständlich, daß der einzuschlagende Weg an erster Stelle durch die Schwere und Heftigkeit des Prozesses vorgezeichnet ist und erst in zweiter Linie die Rücksicht auf den Lokalsitz der Krankheit (Antlitz) und auf das Geschlecht und Alter des Patienten in Frage kommt, denn im Grunde genommen, ist der

kosmetische Erfolg nur ein Nebenziel der Röntgenbehandlung, der erst dann Bedeutung erlangt, wenn der Haupterfolg, nämlich die gründliche und dauernde Heilung, als ziemlich gesichert in Aussicht steht. In schweren Fällen dürfen wir uns daher nicht sonderlich damit beschäftigen, eine mehr oder weniger ansehnliche Narbe zu erstreben, sofern dadurch die gründliche Beseitigung des Übels unsicher gemacht werden könnte. Auch gibt es gewisse Formen mit beschleunigtem Verlauf, die eine auf eine schöne Narbe abzielende Technik nicht zulassen, so daß in diesen Fällen eine energische Therapie zur Einschränkung des zu schnellen Umsichgreifens des Übels geboten ist.

Die Aufstellung von bestimmten Regeln für den einzuschlagenden Weg, der sich jeweils nach der klinischen Form, nach dem Bestehen und der Evolution des Prozesses richten muß, ist wohl kaum möglich; wir wollen daher hier nur erwähnen, daß, um die genannten kosmetischen Erfolge zu erzielen, es nach unserer Ansicht vor allem nötig ist, starke Reaktionen zu vermeiden, und zu erstreben, daß, wenn sich einmal reaktive Erscheinungen zeigen, diese möglichst in engen Schranken gehalten werden und stets danach trachten, daß solche Erscheinungen, sofern der Verlauf der Krankheit es gestattet, überhaupt gar nicht auftreten. Im Hinblick hierauf sind die Bestrahlungen von kurzer Dauer (gewöhnlich nicht über 10 Minuten) und in Zwischenräumen von zwei bis drei Tagen und selbst noch länger, angezeigt. Im allgemeinen sind weiche bzw. mittelharte Röhren, mit Vorsicht angewendet, zu empfehlen. Von ganz wesentlicher Bedeutung jedoch ist die peinlichste Sorgfalt zur Erstrebung einer absolut gleichmäßigen Reaktion, wie sie in hervorragender Weise von Holzknecht eingehend studiert worden ist. Auch ist es in gewissen Fällen besonders zu empfehlen, damit die Ränder der bestrahlten Fläche nicht zu scharf markiert erscheinen, die Bleimaske bzw. Schutzvorrichtung bei jeder Sitzung etwas zu verschieben, ja sogar während einer jeden Sitzung. Es wird dadurch gewissermaßen eine Verwaschung der Randlinie erzielt, die zur Erreichung des vorgesteckten Zieles außerordentlich viel beiträgt. Wenn die Läsion an verschiedenen Punkten eine verschiedene Tiefe erreicht hat, ist der gleiche Erfolg dadurch zu erzielen, daß die bereits genügend bestrahlten Flächen bei den ferneren Bestrahlungen geschützt werden, so daß diejenigen Stellen, welche einer längeren Bestrahlung bedürfen, weiter bestrahlt werden können, bis auch diese zur Ausheilung gelangen. Auf diese Weise kann nun, neben dem hauptsächlichen Zweck der Bestrahlung, d. i. neben der vollkommenen Beseitigung des Übels, auch der Ästhetik Genüge geschehen.

---

14. Herr **Eberlein**-Berlin: **Röntgentherapie bei Haustieren.**

Meine Herren! Die Erfahrungen über den Wert der Anwendung des Röntgenverfahrens in der Therapie haben mich veranlaßt, seit zwei Jahren von der Röntgentherapie auch bei der Behandlung unserer Haustiere Gebrauch zu machen. Ich hatte bereits auf dem vorjährigen Kongresse die Absicht, über meine Beobachtungen zu berichten. Mit Rücksicht auf die sehr große Tagesordnung habe ich damals davon Abstand genommen, möchte jedoch nicht unterlassen, Ihnen heute aus der Zahl der behandelten Fälle einige, m. E. bemerkenswerte Erkrankungen mitzuteilen. Ich werde Ihnen aber nicht alllein über Fälle berichten, welche geheilt sind, sondern auch über solche referieren, bei denen die günstige Wirkung ausgeblieben ist.

I. Ulcus sarcomatosum in der Regio iliaca dextra eines Pferdes.

Brauner Wallach, dänischer Rasse, 7 Jahre alt, wurde am 14. Juni 1904 mit dem Vorbericht in die Klinik eingestellt, daß vor etwa $^1/_4$ Jahr an der rechten mittleren Bauchgegend eine mannesfaustgroße Geschwulst aufgetreten sei, welche mit einer scharfen Einreibung behandelt wurde, danach ulzerierte, aber wieder oberflächlich zuheilte. Als nach zwei Monaten die Geschwulst von neuem aufbrach, wurden Ätzmittel angewandt. Hiernach vergrößerte sich das Ulcus sehr schnell, so daß das Tier der Klinik zugeführt wurde.

Bei der Untersuchung am 15. Juni 1904 wies das im übrigen gesunde Pferd in der

Regio iliaca dextra eine von der Haut entblößte, aber auf der Unterlage (Bauchmuskeln) verschiebbare Ulzeration auf, welche ziemlich kreisrund war und einen Durchmesser von 6,5 cm besaß. Der Grund des Geschwürs war mit sehr üppigen, dunkelroten, teils zerfallenen Granulationen ausgekleidet, welche mit einem zähen, eitrig-jauchigen, mißfarbigen und übelriechenden Sekret bedeckt waren. Nach der Mitte zu ließ das Geschwür eine kraterförmige Vertiefung (2,5 cm) erkennen. Die Randpartie war verdickt und in einer Ausdehnung von $1\frac{1}{2}$ Handbreite stark infiltriert (Fig. 1). Bei der Palpation zeigte das Gewebe des Geschwürs die Konsistenz eines mäßig gespannten, das der Randpartien die eines stark gespannten Muskels.

Aus den Wandungen des Geschwürs wurde ein Stückchen zur mikroskopischen Untersuchung exzidiert. Dieselbe ergab, daß es sich um ein kleinzelliges Rundzellensarkom handelte, welches ulzeriert war. Es lautete deshalb die Diagnose auf: Ulcus sarcomatosum.

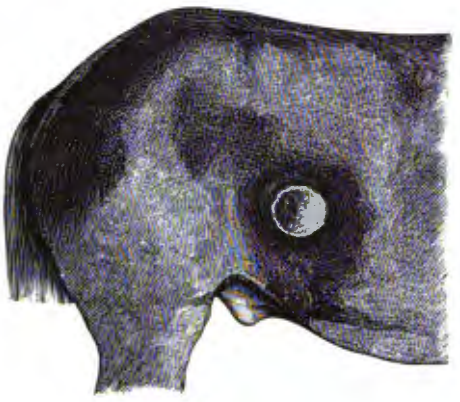

Fig. 1.
Ulcus sarcomatosum (vor der Bestrahlung).

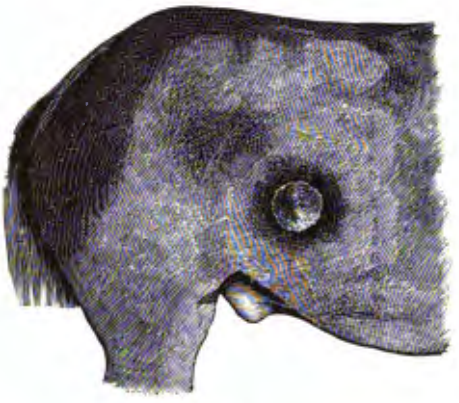

Fig. 2.
Ulcus sarcomatosum (nach 10 Bestrahlungen).

Behandlung. Die Geschwürsfläche wurde trocken gereinigt und wöchentlich 2 bis 3 mal je 10 Minuten lang bestrahlt. In der Zwischenzeit wurde dieselbe mit Talkum bepudert. Nach der zweiten Bestrahlung war die Ulzeration an der Oberfläche trocken und mit einem dünnen, pergamentartigen Schorfe bedeckt, der sich später verstärkte. Nach 10 Bestrahlungen war das Geschwür bedeutend flacher und kleiner geworden. Es zeigte jetzt nur noch eine Tiefe von 1,0 cm und eine Breite von 5,5 cm. Die vorher erhebliche Infiltration der Randpartien war wesentlich zurückgegangen.

Nach weiteren 10 Bestrahlungen waren die Ränder ganz abgeflacht und das Geschwür durch eine geringgradig verdickte Narbe geschlossen. Das Pferd konnte daher am 9. August 1904 als geheilt entlassen werden.

Am 12. April 1905 wurde der Wallach in der Klinik von neuem vorgestellt. Der Besitzer gab an, daß sich allmählich an der Stelle des früheren Geschwürs eine Geschwulst gebildet habe, welche immer größer geworden ist.

In der Gegend des früher behandelten Geschwürs fand sich jetzt eine 15 cm lange, 14 cm breite und an der stärksten Stelle 7 cm dicke, glatte, sehnenharte Geschwulst, welche mit der Haut verwachsen, auf den Bauchmuskeln aber verschiebbar war. Auf der Höhe der Geschwulst lag noch eine kaum talergroße Ulzeration vor.

Mit Rücksicht auf die Größe und die Dicke der Geschwulst entschloß ich mich, dieselbe am 18. April 1905 zu exstirpieren. Um den zweihandtellergroßen Hautdefekt zu schließen, legten wir 15 cm vor der Operationsstelle einen winkelförmigen und ebenso weit hinter derselben einen Parallelschnitt an, zogen die Wunde durch Entspannungsnähte zusammen und verschlossen dieselbe durch Knopfnähte. Der Heilverlauf gestaltete sich regelmäßig. Sechs Monate später hatte sich die Narbe so weit zurückgebildet, daß dieselbe durch die Haare fast vollkommen gedeckt wurde (Fig. 3). Bis heute sind an dem Pferde Rezidive nicht aufgetreten.

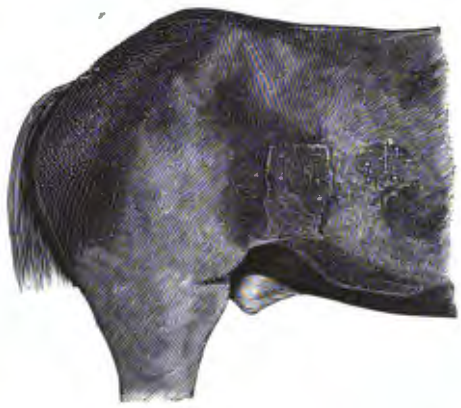

Fig. 3.
Sklerom (operiert u. nach 20 Bestrahlungen geheilt).

Die genaue mikroskopische Untersuchung der in der Haut und Unterhaut gelegenen Geschwulst ergab, daß es sich um eine fibröse Hyperplasie, ein Sklerom, cirumscripte Sklerodermie handelte. Die Entstehung des Skleroms ist unzweifelhaft auf die Einwirkung der Röntgenstrahlen zurückzuführen. Dies erhellt auch schon daraus, daß die Geschwulst genau der früher bestrahlten Fläche entsprach. Es ist also das Sklerom durch eine Verbrennung mit X-Strahlen verursacht. Ich nehme an, daß die Verbrennung nur geringgradig gewesen ist, so daß das Gewebe auf den Reiz nicht mit Nekrose, sondern mit Hyperplasie geantwortet hat.

In der mir zugänglichen Literatur habe ich keinen Fall von dieser Form der Verbrennung durch Röntgenstrahlen beschrieben gefunden.

II. Rundzellensarkom der Haut am Halse eines Pferdes.

Fuchsstute, Ostpreuße, 7 Jahre alt, wurde am 15. Oktober 1904 in die Klinik mit der Anamnese eingestellt, daß sich vor 6 Wochen an der rechten Halsseite eine kleine Geschwulst gezeigt habe, welche allmählich größer geworden ist.

Bei der Untersuchung zeigte das Tier auf der linken Halsseite in der Regio sternocleido-mastoidea im mittleren Drittel eine flache, etwa 2 cm starke, 7 cm lange und 4 cm breite, festweiche, nicht schmerzhafte und nicht vermehrt warme, in der Haut und Unterhaut gelegene Geschwulst. Die mikroskopische Untersuchung eines durch Probeexzision gewonnenen Gewebsstückchens ließ erkennen, daß es sich um ein kleinzelliges Rundzellensarkom handelte.

Die Behandlung bestand in Anwendung der Röntgenstrahlen, wöchentlich 2 mal je 10 Minuten.

Nach acht Bestrahlungen war der Tumor wesentlich kleiner und weicher geworden. Nach 15 Bestrahlungen war derselbe vollständig verschwunden. Am 20. Dezember 1904 konnte das Pferd geheilt entlassen werden.

Im November 1905 berichtete der Eigentümer, daß eine neue Erkrankung nicht aufgetreten war.

III. Ulcus am linken Unterschenkel eines Pferdes.

Nach dem Vorberichte hatte der 10-jährige Braunwallach vor 8 Wochen sich an der Außenfläche des linken Unterschenkes eine ziemlich tiefe Rißwunde zugezogen und war bis zur Einstellung in die Klinik am 5. Januar 1905 tierärztlich vorbehandelt worden.

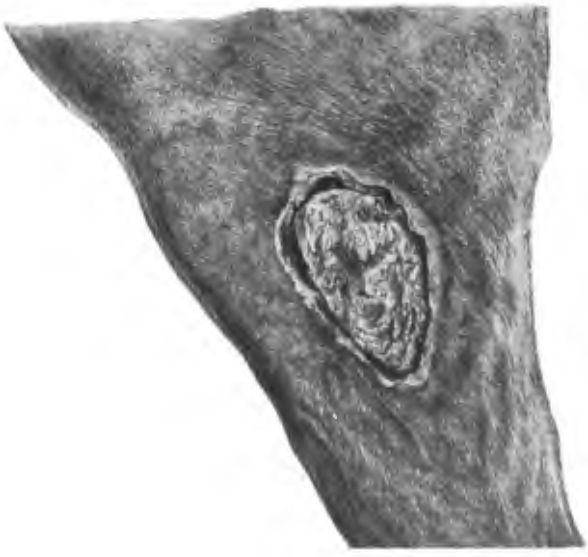

Fig. 4.
Ulcus am linken Unterschenkel (vor der Behandlung).

Fig. 5.
Ulcus am linken Unterschenkel (nach 18 Bestrahlungen).

Das Tier zeigte bei der Untersuchung an der Außenfläche des linken Unterschenkels eine manneshandflächengroße, längliche, chronische, eitrige, durch Nekrose und granulierende Entzündung der Unterschenkelfascie unterhaltene Ulzeration.

Es wurde zunächst der Versuch gemacht, durch Abschaben des Geschwürs und antiseptische Behandlung unter dem Verband Heilung zu erzielen.

Als dies mißlang, wurden am liegenden Tiere die Geschwürsfläche und die nekrotischen Fascienteile abgetragen, danach die Ränder der Fascie und der Haut durch Entspannungsnähte genähert und durch Etagennähte vereinigt.

Auch jetzt blieb die Heilung aus. Die Nähte rissen aus, und die Wunde platzte später auch an den Stellen, an welchen die Vereinigung erfolgt war, wieder auf. Am 15. Februar 1905 war das Ulcus noch größer als zur Zeit der Einstellung des Pferdes. Es hatte die in Figur 4 wiedergegebene Gestalt und Beschaffenheit, war 18 cm lang und 9 cm breit. Der Grund bestand aus sehr üppigen, stark zerklüfteten, dunkelroten und zum Teil zerfallenen, leicht blutenden Granulationen, die mit einem mißfarbigen, eitrigen Sekret bedekt waren. Der Rand der Fascie setzte sich als ein starker Granulationswulst ab, die Nachbarschaft war etwas geschwollen. Hierbei zeigte das Tier einen starken Juckreiz und versuchte, wenn es irgend beikommen konnte, am Ulcus zu scheuern und zu nagen.

Behandlung. Am 17. Februar 1905 wurde das Ulcus 10 Minuten lang bestrahlt und diese Behandlung wöchentlich 2 bis 3 mal wiederholt. In der Zwischenzeit wurde die Geschwürsfläche mit Talkum bestreut. Nach der dritten Bestrahlung wurde die Ulzeration an der Oberfläche trocken, es bildete sich ein dünner, pergamentartiger Schorf. Nach 10 Bestrahlungen erwies sich das Ulcus bedeutend kleiner und die Granulationen wesentlich flacher.

Nach 18 Bestrahlungen war die Ulzeration am 14. April 1905 geheilt und durch eine allerdings etwas große und stärkere Hornnarbe verschlossen (Fig. 5). Dieselbe hatte sich aber, als ich das Pferd im Oktober gelegentlich wiedersah, erheblich verkleinert. Die Heilung war dauernd.

IV. Sog. Hufkrebs[1]) eines Pferdes.

Dänischer Braunwallach, 9 Jahre alt, wurde am 13. Juni 1905 mit der Anamnese eingestellt, daß derselbe seit 4 Monaten an Hufkrebs leide und tierärztlich durch Formalinätzung vorbehandelt sei.

Bei der Untersuchung ging das Pferd auf den Hintergiedmaßen steif und trat, besonders auf Sandboden nur blöde auf. Am linken und rechten Hinterhufe bemerkte man an der Huflederhaut des ganzen Strahles und beider Eckstreben mittelgroße, grauweiße, zottige, federbartartige, charakteristische Wucherungen, die mit einem grauweißen, schmierigen, nach altem Käse riechenden Belag bedeckt waren. Die Diagnose lautet hiernach auf Hufkrebs.

Behandlung. Am 17. Juni wurden an beiden Füßen die losen Hornteile gründlich entfernt, die üppigen Wucherungen abgetragen, beide Hufe gründlich gereinigt und von diesem Tage ab wöchentlich 3 mal je 10 Minuten mit Röntgenstrahlen behandelt. Nach der Bestrahlung wurden stets Verbände angelegt. Arzneimittel wurden nicht verwendet.

Schon nach 4 Bestrahlungen zeigten sich die Wucherungen an der Oberfläche trocken und verkleinerten sich allmählich. Nach 21 Bestrahlungen waren der Fleichstrahl und die Eckstreben an beiden Hinterhufen frei von Wucherungen und mit einem, wenn auch noch dünnen, aber festen Narbenhorn bedeckt.

Am 2. August konnte das Pferd dem Eigentümer mit den erforderlichen Weisungen als geheilt zurückgegeben werden. Das Tier ist dauernd gesund geblieben.

V. Gleichfalls sog. Hufkrebs[1]) vom Pferde.

Fuchsstute, 11 Jahre alt, ostfriesische Rasse, war vom Eigentümer vor $3^1/_2$ Monaten mit Hufkrebs gekauft und seitdem tierärztlich mit Ätzmitteln und durch Operation behandelt worden.

Die Untersuchung am 20. August 1905 ergab, daß die Stute am rechten Hinterhuf in schwerem Grade mit ausgebreitetem, typischen Hufkrebs behaftet war. Es lag Strahl-, Eckstreben-, Sohlen-, äußere Trachtenwand- und Seitenwandkrebs vor.

Obwohl bei diesem Tier das Leiden sehr ausgebreitet war, wurde doch der Versuch der Behandlung mit Röntgenstrahlen unternommen. Nachdem die kranke Huflederhaut von allen losen Hornteilen befreit, gründlichst gesäubert und wieder getrocknet war, wurde mit den Bestrahlungen — 10 Minuten dreimal wöchentlich — am 22. August begonnen.

Nach 12 Bestrahlungen war jedoch nicht allein noch kein Rückgang der Erkrankung zu bemerken, vielmehr hatte sich das Leiden noch weiter ausgebreitet.

Es wurde daher mit den Bestrahlungen ausgesetzt und die Radikaloperation ausgeführt. Allerdings hat dieselbe auch nicht mehr zur Heilung geführt, da das Leiden schon zu weit vorgeschritten war.

---

[1]) Der sog. Hufkrebs der Pferde stellt nicht ein Karzinom dar, sondern ist als eine spezifische, durch das Auftreten kondylomartiger Wucherungen ausgezeichnete Neubildung der Huflederhaut aufzufassen.

VI. Karzinom des unteren und des dritten Augenlides mit Rezidiv und allgemeiner Karzinomatosis.

13 Jahre alter, hannöverscher Fuchswallach der hiesigen Feuerwehr wurde am 16. März 1905 mit dem Vorbericht eingestellt, daß derselbe vor vier Wochen am unteren Augenlid eine Fistel gezeigt habe, die gespalten wurde. Im Anschluß daran habe sich ein Geschwür entwickelt.

Das im übrigen gesunde Tier war mit einem Ulcus von der in Figur 6 dargestellten Form, Größe und Beschaffenheit an der Palpebra inferior behaftet, welches sich bereits auf die Palpebra tertia ausgebreitet hatte. Nach Form und Beschaffenheit der an den Augenlidern vorliegenden Veränderungen unterlag es keinem Zweifel, daß wir es mit einem Karzinom der Palpebra inferior und tertia zu tun hatten. Die Diagnose wurde durch die mikroskopische Untersuchung der später exstirpierten Gewebsteile bestätigt.

Fig. 6.
Karzinom des unteren Augenlides und der Nickhaut vor der ersten Behandlung.

In der Behandlung wurden zunächst (18. III. 05) die Hauptmasse der Geschwulst des unteren Augenlides und das dritte Augenlid ganz exstirpiert. Die äußere Haut und die noch gesunde Konjunktiva des unteren Augenlides wurden belassen, um dem Bulbus den Schutz durch das untere Augenlid nicht ganz zu nehmen und das Pferd nicht zu sehr zu entstellen. Eine Totalexstirpation war ohnehin nicht mehr möglich, da der Tumor bereits auf die Orbita und das Periost des Os lacrimale übergegriffen hatte. Nach der Operation wurde die Wundfläche wöchentlich dreimal je 10 Minuten der Einwirkung der Röntgenstrahlen ausgesetzt.

Die Wunde verkleinerte sich sehr schnell, die Schwellung, Infiltration und die hierdurch bedingte harte Beschaffenheit bildeten sich gleichfalls auffallend rasch zurück. Nach 9 Bestrahlungen bereits war die Wunde vollständig vernarbt. Der erhaltene Teil des unteren Augenlides (Hälfte) war weich, elastisch und funktionsfähig. Knoten, Verdickungen oder anderweitige verdächtige Veränderungen lagen nicht vor, so daß das Pferd am 8. April 1905 als geheilt entlassen wurde.

Am 16. Dezember desselben Jahres wurde das Pferd jedoch der Klinik wiederum zugeführt mit der Angabe, daß die Geschwulst von neuem gewachsen sei.

Wie die Figur 7 zeigt, war der Tumor nicht allein wieder gewachsen, sondern hatte sich noch erheblich vergrößert. Es lag mithin ein Rezidiv vor.

Fig. 7.
Karzinom des unteren Augenlides und der Nickhaut vor der zweiten Behandlung.

Wie bei der ersten Behandlung, wurde auch dieses Mal der Tumor möglichst weitgehend mit dem Messer entfernt, die Haut des unteren Augenlides aber soweit als angängig erhalten. Alsdann wurde die Wundfläche jeden zweiten Tag je 10 Minuten mit Röntgenstrahlen behandelt.

Die Wirkung blieb jedoch vollkommen aus. Es hatte sogar den Anschein, als ob sich der Tumor unter dem Einfluß der Röntgenstrahlen noch schneller vergrößerte, als dies sonst zu erwarten gewesen wäre. Nach 28 Bestrahlungen wurde deshalb die Behandlung ausgesetzt.

Inzwischen war die Neubildung in die Orbita hineingewuchert und hatte einen neuen Tumor im retrobulbären Fettgewebe gezeitigt. Schmerzen hat das Tier jedoch am Auge nicht gezeigt. Außerdem traten Metastasen in den submaxillaren und retropharyngealen

Lymphdrüsen auf. Gleichzeitig verschlechterten sich die Futteraufnahme, sowie der Nähr- und Kräftezustand zusehends, so daß eine allgemeine Karzinomatose angenommen werden mußte. Es wurde daher von einer weiteren Behandlung Abstand genommen und der Eigentümerin die Schlachtung des Pferdes empfohlen.

Bei der Sektion stellte sich heraus, daß in der Tat eine generalisierte Karzinomatosis vorlag.

Zu allen Bestrahlungen wurde ein Apparat von W. A. Hirschmann-Berlin benutzt. Derselbe bestand aus einem Induktor von 30 cm Funkenlänge mit einem rotierenden Quecksilberunterbrecher mit Gleitkontakten, und wurde durch Akkumulatoren betrieben.

Als Röhren wurden Monopolröhren verwandt, und zwar meist weiche bis mittelharte. Die Entfernung der Röhre von der zu bestrahlenden Fläche betrug 25—30 cm.

Die Röhre wurde in einen Schutzkasten eingesetzt, das zu bestrahlende Gebiet durch Blenden genau eingestellt und außerdem die Umgebung durch Bleiplatten abgedeckt.

Mit Ausnahme des oben beschriebenen Skleroms habe ich nachteilige Folgen bisher an den Pferden nicht beobachtet. Insbesondere sind Hautentzündungen, Haarausfall oder Störungen des Allgemeinbefindens nicht wahrgenommen.

Diskussion.

Herr Weik-Breslau: Analoge Erfahrungen bezüglich der Karzinome machen wir auch in der humanen Medizin. Hier reagieren die meisten Hautkrebse, speziell die vom Charakter des Ulcus rodens und Epithelioma im Gesicht, sehr günstig auf Röntgenbestrahlungen. So hatte ich in letzter Zeit Gelegenheit, 16 Fälle von schon geheilten, teilweise allerdings wieder rezidivierten Hautkarzinomen in der medizinischen Sektion in Breslau vorzustellen. (Ausführlicher Bericht in der Zeitschrift für Elektrotherapie, Bd. 8, Heft 4.) Im Gegensatz zu diesen günstigen Erfahrungen kennen wir aber eine Reihe Fälle von ulzerierten, tiefinfiltrierten Hautkarzinomen, ebenfalls im Gesicht, denen mit Röntgenstrahlen gar nicht beizukommen war. Sie haben große Neigung zum Fortschreiten und zerfallen unter den Bestrahlungen meist noch stärker, hier erlebt man höchstens subjektive Besserung durch Abnahme der Schmerzen.

---

15. Herr **Grunmach**-Berlin: **Über einen neuen Apparat zur Röntgenforschung.**

Herr Grunmach berichtet über Versuche, die er zur Vervollkommnung der Hilfsmittel in der Röntgentechnik sowohl für Durchstrahlungen als auch für Bildaufnahmen unter Mitwirkung des Herrn Cowl an der von der Aktiengesellschaft Siemens & Halske hergestellten Tantal-Röntgenröhre ausgeführt hat. Dieselbe ist mit Reguliervorrichtung versehen und durch eine einfache Tantal-Antikathode ausgezeichnet. Bei Verbindung dieser Röhre mit Induktoren von einhalb bis ein Meter Funkenlänge wurden bezüglich der hoch zu schätzenden, bisher unerreichten Konstanz des Vakuums überraschend günstige Resultate erzielt. Es ist dadurch also die bisherige Schwierigkeit, weiche Röhren im Röntgenbetriebe konstant zu erhalten, beseitigt.

---

16. Herr **Levy-Dorn**-Berlin: **Einstellung der Röntgenröhre.**

Die Röntgenaufnahme wird durch die Lage des Objekts, die Stellung und Entfernung der Röntgenröhre genügend bestimmt. Die Lage des Objekts kann an lebenden Objekten mit ihren komplizierten Formen selten ganz genau angegeben werden. Um so wichtiger ist es, die anderen Faktoren einwandsfrei zu kennen. Die Stellung des Rohres wird mit Hilfe des Normalstrahles vorgenommen, und es giebt bereits eine Reihe brauchbarer Verfahren dafür — auch ich selbst habe vor Jahren eins beschrieben —, dagegen hat man die Messung der Fokusdistanz bisher stiefmütterlich behandelt, obwohl sie, weil die Antikathode im Vakuum eingeschlossen ist, gar nicht so leicht auszuführen ist. Bei frei sichtbarer Röhre kann man durch

Visieren der Antikathodenfläche und Benutzen eines Bandmaßes und Lotes allenfalls — wie wohl nicht fehlerfrei auskommen. Ist die Röntgenröhre verhüllt oder gar in einem Schutzkasten eingeschlossen, so werden die Schwierigkeiten der Messung nicht unerheblich gesteigert. Ich nabe daher einen Fokusdistanzmesser konstruiert, welcher sich wegen seiner Einfachheit empfehlen dürfte: An einem Maßstab, welcher senkrecht auf einem Fluoreszenzschirm steht, wird mittels Zahnbetrieb ein horizontal liegender Stab auf und ab bewegt, bis sein Schattenbild doppelt so groß ist, wie er selbst. Die Entfernung des Stabs vom Schirm ist dann die die Hälfte der Fokusdistanz. Der Maßstab ist so geeicht, daß nach dem Einstellen des Stabes die gesuchte Distanz abgelesen werden kann. Durch geeignete Markierung wird dafür gesorgt, daß leicht erkannt werden kann, wann das Bild des Stabes die doppelte Größe desselben erreicht hat.

Es ist nicht nötig, in jedem Fall von neuem mit dem Apparat zu arbeiten. Es genügt meist, einmal die Fokusdistanz mit ihm zu bestimmen und dann den Abstand irgend eines Punktes der Glaswand mit Lot und Zentimetermaß festzustellen. Die Differenz beider Abstände ergibt die Entfernung des bezeichneten Punktes der Glaswand oder vielmehr einer durch diesen Punkt gelegten, zur Platte parallelen Ebene vom Fokus. Wenn man sich diese Größe merkt, so genügt es später, von jenem — natürlich in irgend einer Weise zu markierenden — Punkte auf gewöhnliche Weise zu messen und die gefundene Größe zu addieren. Man kann natürlich auch die Fokusdistanz der Blendenwand oder dergleichen in ähnlicher Weise festlegen.

Ich nenne das kleine Instrument „Phototelemeter" = Fokusdistanzmesser. Es wird, wie das folgende von Reiniger, Gebbert und Schall angefertigt.

---

17. Herr **Levy-Dorn**-Berlin: **Stützapparat für die zu untersuchenden und zu behandelnden Patienten.**

Der Apparat besteht aus zwei getrennten, auf einem Dreifuß feststehenden Krücken, welche in der Höhe innerhalb weiter Grenzen verstellbar sind und oben eine angemessene Ausschweifung besitzen, so daß sie leicht, ohne den Patienten zu belästigen, unter die Achsel geführt werden können. Mit Hilfe dieser Stützen kann ein Patient leicht im Stehen, etwa für die Zwecke der Orthadiographie, festgestellt werden. Auch als Beinstützen und für eine Reihe anderer, leicht ersichtlicher Zwecke lassen sich die Stützen benutzen.

Auf Wunsch gibt die Firma (Reiniger, Gebbert und Schall), die den Apparat nach meinen Angaben anfertigt, einen in die Höhe verstellbaren Sitz, wie er für Zweiräder in Gebrauch ist, hinzu. Dieser würde sich, z. B. bei Leuten mit schwachem Kreuz, kombiniert mit den Stützen, empfehlen.

---

18. Herr **Béla Alexander**-Késmárk (Ungarn): **Plastische Röntgenbilder.**

Die ersten Bilder, welche die X-Strahlen bei Durchleuchtung eines Knochen enthaltenden Körperteiles z. B. bei Durchleuchtung der Hand auf die lichtempfindlichen Schichte gezeichnet haben, waren im wahren Sinne des Wortes „Schattenbilder"; freilich nicht volle Schattenbilder, denn die Knochen sind für die X-Strahlen ebensowenig undurchgänglich als die Substanzen von viel größerer Konsistenz und hohem spezifischem Gewichte (Metalle).

Auch jetzt werden wir nichts anderes als Schattenbilder der Knochen erhalten, wenn solche

Teile durchleuchtet werden, in welchen die Knochen von massigen Weichteilen bedeckt oder umgeben werden und die X-Strahlen wegen dem Fernliegen der Knochen von der lichtempfindlichen Schichte, oder wegen des verhältnismäßig großen Widerstandes der massigen Weichteile nicht imstande sind zu detaillieren und auch selbst verhindert sein können den gewünschten pünktlichen Aufschluß zu geben.

Verschiedene gebrauchte Vorkehrungen verfolgen ja kein anderes Prinzip, als die Massen der die Knochen, Konkremente oder Fremdkörper verdeckenden Weichteile zu verdünnen oder zum Teile zu verdrängen, damit die X-Strahlen deutlicher zeichnen können d. h. weniger Widerstand antreffen.

Doch wenn wir auch gute und scharf detaillierende Bilder betrachten, finden wir, daß diese, sobald sie kurze, spongiosareiche Knochen betreffen, gar keine und sobald sie lange Knochen betreffen nur scheinbare Plastik zeigen, welche dadurch bedingt ist, daß die Diaphysenkortikalis den Seitenteilen des Bildes entsprechend in ihrer vollen Dicke auf die Kante getroffen wird (Kantenbild), während die zwischen die Seitenteilen des Bildes zu liegen kommende Kortikalis auf die Fläche getroffen durchstrahlt werden muß (Flächenbild); die Durchleuchtung dieses axialen Teiles der Kortikalis wird aber zweimal geschehen, weil ja die X-Strahlen zuerst die von der lichtempfindlichen Schichte entfernter liegende Kortikalis passieren müssen, um erst dann durch die der Platte näher liegende Kortikalis auf die lichtempfindliche Schichte wirken zu können.

Die erwähnten Vorgänge täuschen dem Auge Spuren der Plastik vor, welche aber zum Teile durch das gleichzeitig auftretende Bild der inneren Struktur herabgesetzt werden; es kann aber auch nicht das richtige Bild der Knochenstruktur erlangt werden, da ja doch deren wirkliches Bild durch das Bild der auf die Fläche getroffenen, zweimal durchstrahlten Kortikalis, d. h. durch Schattierung gedämpft erscheinen muß.

Die Wechselbeziehung zwischen dem Bilde der auf die Fläche getroffenen Kortikalis und dem Strukturbilde des Knocheninnern ist deutlich sichtbar auf solchen Bildern, wo Diaphyse und Epiphyse vorhanden; — je mehr Kortikalis doppelt durchleuchtet werden muß und je dicker dieselben — um so matter erscheint das Strukturbild des Knocheninnern, letzteres wird aber um so detaillierter und schärfer, je mehr sich die Kortikalis verdünnt, und endlich erhalten wir nur das mit scharfer Linie umgebene Bild der Spongiosa, welcher Umstand aber auch die vorgetäuschte Plastik der Diaphyse gänzlich zunichte macht. — Freilich ist nicht zu leugnen, das selbst die dünne Kortikalis das Strukturbild der Spongiosa dämpfen muß, nachdem diese dem Zeichnen der X-Strahlen einigen Widerstand in den Weg legt.

Dieses Verhältnis wird immer auffindbar sein, ob sich entwickelnde, ob fertige Knochensubstanz gezeichnet wird, doch würde es zu weit führen, hier alle Verhältnisse und die Abstufungen derselben zu beachten.

Unerwähnt kann aber nicht bleiben, das die verschiedenen Erhabenheiten der spongiösen kurzen Knochen und der Epiphysen langer oder Röhrenknochen auch auf den besten Bildern nur als kürzere oder längere, schmälere oder breitere Schattierungen oder Striche auf dem Knochenbilde gezeichnet werden, (gerade oder schief getroffenes Kantenbild der dünnen Kortikalis dieser Erhabenheiten); das Lesen, dieser jede Plastik entbehrenden Zeichnungen, ist schwer und setzt eine genaue Kenntnis der Knochenoberfläche voraus.

Ganz anders gestalten sich die Verhältnisse auf Bildern, welche Vortragender demonstriert und welche die Verhältnisse der Knochen plastisch zeigen, d. h. die Knochen als Körper in den Weichteilen, wobei die Verhältnisse der Knochen zueinander deutlich sichtbar sind, — nicht nur die Verhältnisse der einzelnen Knochen zueinander, sondern auch die Verhältnisse, welche einzelne Teile des Knochen betreffen.

Mit der Darstellung der Knochen (kurze und Röhrenknochen) als Körper erscheinen selbstverständlich häufig auch die Detaillierungen der Weichteile viel deutlicher und exakter, nicht nur dies, sondern auch die Detaillierung der Oberfläche des durchstrahlten Körperteiles; doch ist zu bemerken, daß die viel schärfer zutage tretenden Strukturverhältnisse

des Knocheninnern das plastische Bild der Knochen nicht stören, im Gegenteil — sie heben die Schönheit des Bildes und machen dasselbe noch lehrreicher, indem sowohl Plastik als Strukturbild geboten wird.

Als erstes Bild demonstriert Vortragender die untere Extremität eines 27 Tage alten Kindes; es ist trotz aller Schönheit, die es bietet, ein unfertiges Bild, weil Vortragender auch zugleich das Entstehen der plastischen Bilder zeigen will und ebenso wie die richtige plastische Darstellung der Oberfläche des Körperteiles sich zum Entstehen des plastischen Knochenbildes verhält.

Sowohl die langen Knochen als auch die Verknöcherungen der kurzen Röhrenknochen (Metatarsal- und Phalanxossifikationen) erscheinen als Körper in richtiger Darstellung mit dem zarten Beginn der Strukturzeichnung und der Darstellung des Verhältnisses zwischen Knocheninnern und normalen unsymmetrischen Kortikalis, ebenso erscheinen in richtiger Abtönung, also vollständig plastisch, mit deutlichen Zeichnungen der beginnenden Strukturverhältnisse die vorhandene Ossifikation des Talus und Calcaneus, deren Bilder aber verschieden sind von der tief in den Knorpel eingebetteten Epiphysenossifikation des Femur und der Tibia.

Die Verhältnisse des Kniegelenkes erscheinen, wenn auch deutlich, so doch zart gezeichnet, eben deshalb, weil das Röntgenbild nicht fertig.

Das Bild erscheint so, als wäre dasselbe von einem geschickten Zeichner schon vollständig und genau entworfen, aber nur zum Teile ausgeführt worden, es zeigt die ganze Skala des Zeichnens, von den zartesten Andeutungen der Konturen angefangen, bis zum entstehenden und vorhandenen Strukturbilde der Knochen (normale unsymmetrische Bildung der Kortikalis bei den Röhrenknochen und Detaillierung der Spongiosa).

Das zweite Bild bezieht sich auch auf die sich entwickelnden Knochen, und zwar demonstriert Vortragender die Schädelbasis eines Neugeborenen.

In die, eine ausführliche Beschreibung bedingenden Details des Bildes einzugehen, wäre hier nicht am Platze (die Beschreibung erfolgt an anderer Stelle), doch erscheinen die Ossifikationen nicht als flache Bilder, sondern als Körper in jeder Beziehung, ob man die Gehörknöchelchen oder ob man das in Entwicklung begriffene Exocciput oder Basilare betrachtet; selbstverständlich ist das Strukturbild aller die Schädelbasis bildenden oder oberhalb derselben liegenden Ossifikationen deutlich sichtbar, ohne der Plastik Abbruch zu tun. (Vortragender zeigt das zartere und sehr kräftige Röntgenbild der Schädelbasis.)

Weitergehend zeigt Vortragender zwei plastische Röntgenbilder, welche die Hälfte des Oberarmes und zwei Drittel des Unterarmes umfassen und alles deutlich zeigend, sich besonders auf die Entwicklung des Ellbogengelenkes beziehen (6 und 8 Jahre altes Kind).

Oberarmknochen und die Knochen des Unterarmes erscheinen in den kaum detaillierten Weichteilen mit klarem Bilde als wirkliche Körper, zeigen aber auch die Strukturverhältnisse. Das Bild der Epiphysenossifikation des Humerus, selbst die Ossifikation der Trochlea und die im Knorpel steckende des Olekranon erscheinen plastisch. Die zwei Bilder ergänzen einander.

Es folgt die Demonstration eines Röntgenbildes, welches sich auf den Oberarm, Schultergelenk und Brusthälfte eines 9jährigen Knaben bezieht. Wie früher, so sehen wir auch hier die plastischen Bilder aller Knochen; selbst die Konkavität der inneren Fläche der Skapula wird in jeder Beziehung durch Schattierung fertig gezeichnet, und selbst die Rippen zeigen nicht flache Schattenbilder, sondern erscheinen plastisch, und man sieht deutlich, wie dort, wo die schwächeren Bilder der vorderen Rippenteile die Bilder der Rückenteile der Rippen kreuzen, letztere teilweise durch die ersteren darüber hinwegziehenden verdeckt werden, d. h. die der Bilderkreuzung entsprechenden kleinen Stellen der hinteren Rippenteile erscheinen plastisch nicht so deutlich wie die daneben liegenden. Das ganze Bild zeigt Klarheit und Übersichtlichkeit in jeder Beziehung.

Noch viel mehr Einzelheiten sehen wir auf dem folgenden Bilde — Knie, Ober- und Unterschenkelteil — Femur, Tibia, Fibula und die Epiphysen, aber auch die Patella erscheinen plastisch, das Kniegelenk und die massigen Teile des Schenkels zeigen viele, sehr in Betrachtung zu ziehende Details (Bänder-, Sehnen-, Muskelbilder, Gelenkshöhle und teilweise Knorpelbilder).

Die auf den Fuß bezüglichen Röntgenbilder (Vortragender demonstriert zwei Bilder, zartes und kräftiges Röntgenbild) zeigen die plastische Darstellung der Knochen in vollstem Maße, so sehr ist diese vorhanden, daß die Knochen aus der Bildfläche hervorzutreten scheinen, dabei ist auch das vollständige und klare Bild der Strukturverhältnisse in jeder Beziehung vorhanden, ohne die plastische Darstellung der Knochen im geringsten zu stören. Neben all diesen Vorzügen des Bildes erscheinen viele Detaillierungen der Weichteile in kräftigen Zeichnungen (scharfes Bild der Haut, fettreiches Bindegewebe nicht eintönig, sondern wieder in detailliertem Bilde, Fascie, Muskel, das Fußgelenk abschließende Ligamentum, noch knorpeliger Cal.). Calcaneus und Talus zeigt jede Erhabenheit und Vertiefung deutlich dargestellt, ebenso zeigen die anderen Fußknochen deutlich das Verhältnis des Neben- und Hintereinanderliegens mit den entsprechenden Strukturzeichnungen.

Zum Schlusse demonstriert Vortragender drei Handbilder (linke Hand eines 34jährigen und 43jährigen Mannes, letztere in zartem und kräftigem Röntgenbilde). Die Hände wurden durch Kugel- und Schrotschuß verletzt; die in die Vola manus oberflächlich eingedrungenen Schrote repräsentieren sich nicht als scharf umrandete, kleine, runde Flecken, sondern als Körper plastisch dargestellt, ebenso die auch in die Vola (zweites Handbild) eingedrungene, durch Aufprallen und Weiterrutschen auf den Metakarpalknochen in der Gestalt veränderte Pistolenkugel, sie zeigt sich deutlich zwischen dritten und vierten Metakarpalknochen (vierter und fünfter Finger) zum Teile eingekeilt, aber so, daß der größere Teil sich vom dritten Metakarpalknochen abhebt und diesen deckt, außerdem ist auch das Bild der äußeren Schußöffnung vorhanden.

Sowohl Schrote als auch die in der Gestalt veränderte Kugel erscheinen als aus der Bildfläche hervorragende Körper.

Wie erwähnte Fremdkörper, so zeigt auch das Handskelett deutliche Plastik, und besonders auf dem einen Handbilde finden wir dieselbe zum Teile selbst in dem wirren Bilde der Karpalknochen.

Neben der Plastik der Knochen erscheint das klare und in jeder Beziehung Aufklärung gebende Bild der Knochenstruktur, und mit dem plastischen Bilde der Knochen tritt auch die Bogenbildung des Karpus und Metakarpus zutage.

Vortragender betrachtet die kurze Reihe der vorgezeigten Bilder als den Anfang einer Studie, die weiter ausgeführt, ebenso wie in ihrem Anfang, wohl den Wert verbesserter Bilder in sich trägt und bei Darstellung des Ossificationsprozesses und der Knochenverhältnisse überhaupt das Lesen der Röntgenbilder genußreicher macht und erleichtert.

Selbstverständlich entfällt bei plastischer Darstellung der Knochen das Flachsein der Bilder derselben, welcher Umstand auf jeden Fall zur Schönheit des Bildes beiträgt und die Demonstrationsfähigkeit desselben in großem Maße erhöht.

Nachdem das bei Erzeugung derartiger Röntgenbilder gebrauchte Verfahren auch in Hinsicht der Weichteile eine oft sehr exakte Detaillierung gestattet, kann wohl mit Recht vorausgesetzt werden, daß bei fortgesetzter Untersuchung auch die bis jetzt erhaltenen Bilder des Körperinneren vollkommener erscheinen werden und auch den Verhältnissen sich anpassende plastische oder bessere Darstellung vorhanden sein wird, auch in Hinsicht der im Körperinneren vorkommenden Konkremente.

Redner hegt die Absicht, seine Untersuchungen in Hinsicht dieser neuen und in der Röntgenliteratur nicht vorhandenen Bilder fortzusetzen, ein Thema in dieser Richtung auszuarbeiten und die Bilderserie als abgerundetes Ganzes zu bieten.

Zu erwähnen ist noch, daß die vorgezeigten Bilder die genauen Kopien von Plattenbildern sind.

Diskussion.

Herr Stegman-Wien: Kopiert man ein Positiv und ein Negativ so, daß eine kleine Verschiebung der Bilder stattfindet, so tritt ein deutlicher plastischer Effekt hervor. Man kann dies auch erreichen, wenn man Positiv und Negativ leicht verschoben gegen das Licht hält und durchsieht. Ob dies hier bei den gezeigten Bildern vorliegt, weiß ich nicht.

---

19. Herr **Immelmann**-Berlin. **Beschreibung eines neuen Röhrenblendenstativs.**

M. H.! Seit längerer Zeit benutze ich in meinem Laboratorium ein Röhrenblendenstativ, welches von der Firma Louis & H. Löwenstein, Berlin, Ziegelstr. 28 angefertigt und von mir mit einigen, wie ich glaube, praktischen Änderungen versehen ist. Ich lasse zunächst die Beschreibung desselben folgen. (Siehe beistehende Figuren.)

An einer leicht fahrbaren vertikalen Achse befindet sich durch ein Universalgelenk (*U*) verbunden eine horizontale Achse, an welcher auf der einen Seite ein in der Länge verstellbarer Tubus mit Zentimeterteilung (*T*) und auf der anderen Seite ein verschiebbares Contregewicht (*C*) angebracht ist. Der Tubus ist abnehmbar an einem mit Blei beschlagenen Gestell befestigt, welches in der Mitte eine Irisblende mit Zentimeterteilung (*J*) und eine Klammer zum Halten der Röntgenröhre (*R*) hat. Die letztere wird mittels zweier Visierstäbchen so ein-

gestellt, dass der senkrechte Röntgenstrahl durch das Zentrum der Blende geht. Am Griff (*G*) wird die Irisblende reguliert. Die Kurbel (*K*) gestattet die Höheneinstellung der horizontalen Achse. Um bei photographischen Aufnahmen einen bestimmten Punkt eines Körperteiles senkrecht unter das Zentrum der Blende zu bringen, ist an der horizontalen Achse ein Ausrichtstab (*A*) angebracht, dessen Einstellmarke (*M*) die beigegebene photographische Kassette (*P*), wie Figur zeigt, berühren muß.

Das beschriebene Röhrenblendenstativ ist infolge seiner Beweglichkeit vielseitig, sowohl bei Röntgenaufnahmen als bei therapeutischen Maßnahmen zu verwenden. Was dasselbe aber



besonders auszeichnet, ist die Einrichtung des in der Länge verstellbaren Tubus mit Zentimetereinteilung in Verbindung mit der Irisblende mit Zentimetereinteilung. Hierdurch bin ich imstande, für jede Röhre Tubus und Blende so einzustellen, daß der Rand des Lichtkreises absolut scharf ist. Von der richtigen Einstellung überzeuge ich mich, sowohl bei der photographischen Aufnahme, wie bei der Anwendung zu Heilzwecken, vorher durch Vorhalten des Bariumschirmes. Ein besonderer Schutz des übrigen Teils des Körpers des Patienten ist nicht nötig.

Ich habe mich durch sehr häufige Anwendung des Statives von dessen großem Werte überzeugt und kann dasselbe meinen Fachkollegen angelegentlichst empfehlen.

20. Herr **Max Levy**-Berlin: **Umänderung vorhandener Röntgeneinrichtungen für unterbrecherlosen Betrieb.**

M. H.! Bei dem ersten Röntgenkongress im vorigen Jahre hatte ich die Ehre, Ihnen ein neues Röntgenbetriebssystem vorzuführen ohne Unterbrecher und Kondensator. Dieses System war gekennzeichnet durch einen sogenannten Stromspalter d. h. zwei Funkenstrecken im sekundären Kreis, von denen die eine in Serie zur Röhre, die andere in eine Kapazitäts- oder Erdleitung eingeschaltet war. Dieses System hat den Vorteil eines sehr geringen Stromverbrauchs, jedoch bedarf es der genaueren Einstellung zweier Funkenstrecken. Außerdem — und dies ist der Hauptgrund — liegt bei günstigster Einstellung, die bei Resonanzbetrieb erfolgt, eine gewisse Gefahr für den Induktor vor, zumal wenn die eine Funkenstrecke an Erde gelegt ist. Aus diesem Grunde halte ich ein neues Ihnen vorzuführendes Betriebssystem für überlegen, bei dem in den Sekundärkreis nur die bekannte Ventilröhre geschaltet wird und die erforderliche Wirkung ungleicher entgegengesetzter sekundärer Spannungen durch einen primär einzuschaltenden Apparat erzielt ist. Dieser Apparat besteht in einem, im Dauerbetrieb bestens bewährten elektrolytischen Deformator spezieller Zusammensetzung, welcher die primäre Stromkurve derartig beeinflußt, daß die sekundären Spannungen nach beiden Richtungen hin verschiedene sind. Es handelt sich also um einen Apparat, durch den die Form der primären Wechselstromkurve geändert wird. Ich habe daher den Apparat mit dem Namen Kurvenwandler bezeichnet. Ich lasse Ihnen beifolgend eine Kopie von Kurven zugehen, die in der physikalisch-technischen Reichsanstalt aufgenommen worden sind und die starke Beeinflussung der Stromkurve deutlich hervortreten lassen.

Ich will Ihnen zunächst die Wirkung dieses Apparates durch eine Demonstration zeigen. Zu diesem Zwecke habe ich den hier zur Verfügung stehenden Gleichstrom in einen Gleichstrom-Wechselstrom-Umformer geschickt und benutze den von diesem Umformer herrührenden Wechselstrom von ca. 150 Volt und 70 Polwechsel. Diesen Strom sende ich durch den Kurvenwandler und dann durch die Primärspule meines Wechselstrominduktors, der, wie Sie sehen, im Äußeren normalen Gleichstrominduktoren ähnlich sieht. Ich schalte in den sekundären Kreis eine Funkenstrecke und zeige Ihnen, daß die gewünschte Unsymmetrie der sekundären Spannungen eingetreten ist. Sie werden finden, daß die Funkenstrecke in der einen Richtung eine wesentlich größere ist, wie in der anderen Richtung. Ich bekomme im allgemeinen Differenzen von ca. 45 %, in gewissen Spezialfällen beträgt jedoch die Abdrosselung des Stromes der unerwünschten Richtung bis zu 60 % und noch mehr (Experiment).

Das Resultat der Einschaltung meines Kurvenwandlers ist demnach, kurz gesagt, daß der Strom in der unerwünschten Richtung, den ich nachfolgend Schließungsstrom nennen werde, um annähernd 50 % geschwächt wird. Man ist somit in der Lage, einen großen Teil Röhren und zwar solche, die besonders schließungslichtfrei sind, direkt in den sekundären Kreis des Induktors einzuschalten. Dies ist aber nicht der Zweck meines Betriebssystems. Meine Absicht war, alle normalen und im Betriebe praktisch brauchbaren Röntgenröhren unter Zwischenschaltung einer Ventilröhre direkt betreiben zu können. Dies ist mir ohne weiteres gelungen, wie sie aus der nachfolgenden Demonstration sehen. (Experiment[1])

Um Mißverständnissen vorzubeugen, bemerke ich nochmals, daß ich nicht etwa den ganzen Schließungsstrom von der Ventilröhre aufnehmen lasse, was zu einem schnellen Verbrauch nicht nur der Ventilröhre, sondern auch der Röntgenröhre führen würde und für Dauerbetrieb sich nicht eignet, sondern, daß ich bei meinem Kurvenwandlersystem im Mittel etwa die halbe Schließungsstromspannung primär vernichte. Ein drittes Viertel des Schließungsstromes wird schätzungsweise in der Ventilröhre unterdrückt, während ein letzter Teil bekanntlich selbst in der Röntgenröhre ohne Schaden verlaufen kann. Ich mache darauf aufmerksam, daß die Röntgenröhre bei dieser Anordnung gleichsam gar nicht merkt, daß Wechselstrom zum Betriebe dient, denn sie erhält nicht mehr Schließungsstrom als im allgemeinen bei

[1]) Fiel wegen Zeitmangels aus.

Gleichstrom- und Unterbrecherbetrieb. Infolgedessen sind die Bilder und Aufnahmen in gleicher Güte zu erzielen, wie bei dem bisherigen Betrieb mit Unterbrecher.

Mein Herr Jirotka hat eine Reihe von Aufnahmen in meinem Laboratorium angefertigt und zwar in kurzen Zeiten, welche obige Tatsachen erhärten und beweisen, daß sich die gleichen Aufnahmen erzielen lassen, wie bei anderen Betriebsarten.

Was die Beanspruchung der Röhren anbetrifft, so ist zu beachten, daß die Unterbrechungszahl immer genau gleich der Periodenzahl ist. Da bei den meisten Zentralen die Periodenzahlen im allgemeinen zwischen 40 und 50 schwanken in der Sekunde, haben wir mit 40—60 Unterbrechungen in der Sekunde zu rechnen. Dies beweist, daß die Beanspruchung der Röhrenim allgemeinen derjenigen von Strahlunterbrechern gleichkommt, die mit $2^1/_2$—3000 Unterbrechungen in der Minute arbeiten. Sie ist geringer als die Beanspruchung bei Wehneltunterbrechern. Es empfiehlt sich daher, Röhren für mittlere und starke Beanspruchung zu nehmen. Im übrigen ist aber jedes in der Praxis bewährte System von Röhren in gleicher Weise verwendbar.

Wenn Sie bedenken, meine Herren, daß Unterbrecher und Kondensator vollständig in Fortfall kommen und daß an deren Stelle ein ruhender, ohne Unterbrechung arbeitender elektrolytischer Kurvenwandler tritt, der kein Geräusch verursacht, also im Röntgenraume selbst Aufstellung finden kann, der keine Säuredämpfe von sich gibt und höchstens von Zeit zu Zeit einer neuen Füllung bedarf, die für wenige Pfennige erhältlich ist, so werden Sie den großen Vorteil meines neuen Systems erkennen. Ganz kurz nochmals zusammengefaßt, sind es die folgenden: Kein Unterbrecher, also keine Säuren, keine Säuredämpfe, kein Quecksilberverbrauch, keine Verschlammung, keine Verstopfung, völlig gleichmäßige Unterbrechungszahl, kein Kondensator, genaue Kontrolle der elektrischen Grössen und der Röntgenstrahlung, ruhiges, gleichmäßiges Licht, geringer Röhrenverbrauch, alle guten Röhrensysteme sind verwendbar, normale Röhrenerwärmung, gute Regulierung. — —

Es ist nun vielfach an mich die Anforderung gestellt worden, mein neues System mit Kurvenwandler auf vorhandene Einrichtungen anzuwenden. Nach längeren Versuchen ist es mir gelungen, im allgemeinen Induktoren der bisherigen Bauart von 40 cm Funkenlänge und mehr durch Umbau benutzbar zu machen.

Ich habe hier einen 40 cm-Induktor, den ich an Stelle meines Wechselstrominduktors verwenden will. Sie sehen, daß eine normale Röntgenröhre ohne weiteres einen recht hübschen Betrieb zuläßt. (Demonstration.)

Dabei ist das System vollkommen regulierbar und zwar auf geringere Leistung. Ich bemerke, daß ein guter 40 cm-Induktor im allgemeinen ausreichend ist für alle Zwecke, bei denen weiche Röhren verwandt werden, also insbesondere für therapeutische Zwecke. Ein 50 cm-Induktor reicht auch für Aufnahmen aus, wo mittelharte Röhren ebenfalls Verwendung finden können. Zur Verwendung harter Röhren, welche jedoch nur in geringem Maße noch benutzt werden, sind größere Wechselstrominduktoren erforderlich. Mankann also, kurz gesagt, eine 40er Einrichtung für therapeutische Zwecke in unterbrecherlosen Betrieb umwandeln. Eine 50er Einrichtung für unterbrecherlosen Betrieb umgearbeitet, reicht für fast alle praktischen Fälle, insbesondere auch für Photographien aus. Der Vollständigkeit halber bemerke ich, daß meine Wechselstrominduktoren ohne weiteres mit Unterbrechrr betrieben werden können.

Es wird aus obigen Ausführungen klar hervorgehen, daß die Umwandlung vorhandener Einrichtungen mit mindestens 40 cm Funkenlänge für Unterbrecherbetrieb überall da, wo Wechselstrom zur Verfügung steht, ohne weiteres zweckmäßig ist, daß ferner neue Anlagen bei Wechselstromanschluß und mit eigener kleiner Zentrale mit Vorteil nach dem neuen System eingerichtet werden; aber auch wo Gleichstrom zum Betrieb zur Verfügung steht, bietet das neue System vor allen Dingen einen großen Vorteil, daß es nämlich ein objektives Dosierungsverfahren zuläßt. Hierüber hat Ihnen bereits in einem Vortrage Herr Jirotka eingehender berichtet.

Ich beschränke mich auf obige kurze Ausführungen und will zum Schluß nur der Freude Ausdruck geben, daß es innerhalb so kurzer Zeit gelungen ist, den unterbrecherlosen

Röntgenbetrieb technisch so zu vervollkommnen, daß er allen Anforderungen der Praxis nunmehr völlig gewachsen ist.

Diskussion.

Herr Berger-Cöln: Die Konstruktion der Röntgeneinrichtung von Herrn Max Levy, welche offenbar eine Nachahmung der Koch & Sterzelschen Einrichtung bedeutet, scheint mir nicht berufen, ein gleichwertiger Ersatz von Gleichstromeinrichtungen zu sein, so daß nach meinem Dafürhalten keine Veranlassung besteht, vorhandene Gleichstromapparate in dieses System nach der von Herrn Max Levy angegebenen Art und Weise umzuändern. Es ist eine jedem Fachmann geläufige Tatsache, daß sekundär symmetrischer Wechselstrom erhalten wird, wenn primär in den Induktor oder Hochspannungstransformator pulsierender Gleichstrom, also die eine Welle von Wechselstrom, hineingeschickt wird. Wie ich aus den von Herrn Max Levy herumgereichten Photographien der primären Induktorcharakteristik sehe, ist Anstieg und Abfall der von der Ventilzelle durchgelassenen Stromwelle in bezug auf den Winkel zur Abzissenachse vollkommen symmetrisch, so daß die Spannung des sekundären Schließungsstromes gleich, oder doch mindestens fast gleich der Spannung des Öffnungsstromes sein muß. Herr Max Levy gibt zwar an, daß die Spannung des Schließungsstromes nur 50% der Spannung des Öffnungsstromes beträgt; diese Zahl scheint mir aber angesichts der notwendig bestehenden Verhältnisse zum mindesten sehr niedrig gegriffen. Selbst wenn sich aber die Spannung des Schließungsstromes zur Spannung des Öffnungsstromes wie 1 : 2 verhält, würde es doch nicht möglich sein, gewöhnliche Röntgenröhren ohne Zuhilfenahme besonderer Vorrichtungen, wie Drosselröhre usw., einwandfrei zu betreiben, wovon ich mich übrigens gelegentlich der ersten Vorführung der Einrichtung von Herrn Max Levy in der Versammlung der Berliner Röntgenvereinigung im Februar dieses Jahres überzeugen mußte. Hiernach möchte ich behaupten, daß die unterbrecherlose Einrichtung von Herrn Max Levy den bewährten Gleichstromapparaten in keiner Weise ebenbürtig ist, ganz abgesehen davon, daß die Ventilzelle ein mindestens ebenso unsicheres Element ist, wenn nicht gar unsicherer, als Unterbrecher irgend welcher Konstruktion.

Herr Koch-Dresden erinnert daran, daß er gelegentlich des ersten Röntgenkongresses eine unterbrecherlose Einrichtung vorführte, die der Levyschen wenigstens äußerlich fast vollkommen gleiche. Er konstatiert, daß Herr Dr. Levy sein System nicht erklärt hat. Die Ausführungen des Herrn Berger enthielten, soweit sie etwa die unterbrecherlosen Einrichtungen insgesamt treffen sollen, grundlegende Irrtümer. Tatsächlich gäbe das zum I. Röntgenkongress vorgeführte unterbrecherlose System der Firma Koch & Sterzel vorherrschend Gleichstrom, und zwar betrage bei einer Schlagweite von 35 cm in der richtigen Richtung die Schlagweite verkehrter Richtung nur ca 4 cm. Schließlich erklärt Herr Koch noch, daß er einen Fortschritt der Levyschen Einrichtung entgegen der Behauptung des Herrn Dr. Levy nicht habe erkennen können.

Herr Rosenthal-München bemerkt, daß er gelegentlich von Versuchen, die er gemeinschaftlich mit Professor Grätz in München an dessen Gleichrichterzellen anstellte, faud, daß unter gewissen Bedingungen ein mit Wechselstrom gespeister gewöhnlicher Induktor auch ohne Gleichrichtervorrichtung und ohne Drosselröhre eine Röntgenröhre ohne sichtbares Schließungslicht zum Leuchten brachte, daß also eine ganz scharfe Abgrenzung des leuchtenden Teiles der Röhre auftrat. — Man dürfe deshalb aber noch nicht schließungslichtfreien Betrieb der Röntgenröhre annehmen.

Herr Max Levy-Berlin (Schlußwort): M. H.! Die Ausführungen des Herrn Berger sind durchaus richtig und wertvoll, wenn es sich um die Beurteilung von Unterbrecherkonstruktionen handelt, dagegen sind seine Folgerungen für Wechselstrom so wenig zutreffend, so daß ich beinahe annehmen möchte, Herr Berger hat sich bisher noch nicht ausführlich mit Wechselstrombetriebssystemen beschäftigt. Ich wiederhole, daß ich sekundär keinen symmetrischen Wechselstrom erhalte, sondern daß die sekundären Spannungen nach beiden Richtungen durch Funkenstrecken im Mittel gemessen um ca. 45% differieren. Ich habe auch bereits größere Differenzen und zwar 60—70% gehabt. Es wird also tatsächlich der Schließungsstrom um ca. 45% durch den Kurvenwandler unterdrückt. Die Einschaltung einer Ventilröhre genügt daher vollständig, um alle praktisch brauchbaren Röhren zu betreiben. Zur Benutzung von sogenannten schließungslichtfreien Röhren ist die Vorschaltung einer Ventilröhre nicht erforderlich. Ich bin jederzeit gern bereit, nach Schluß des Vortrages oder während der Ausstellung oder in meiner Fabrik alle meine Behauptungen zu beweisen. Diese praktische Vorführung dürfte ja das Entscheidenste sein. Herr Dr. Rosenthal hat erwähnt, daß er mit direktem Wechselstrom Röntgenröhren mit Ventilcharakter hat betreiben können. Dies ist mir seit langem bekannt. Wir haben in meinem Laboratorium mit diesen Versuchen angefangen. Es hat sich aber ergeben, daß die Röhren viel zu schnell heiß werden, wenn sie direkten Wechselstrom erhalten und daher keinen genügend langen Betrieb vertragen können. Außerdem haben die schließungslichtfreien Röhren, bei denen Drosselröhre und Röntgenröhre vereinigt ist, eine Reihe von Nachteilen, die besonders die Lebensdauer betreffen. Es ist naturgemäß, daß die Schwächung des Schließungsstromes in der Röhre selbst nachteiliger für die Röhre sein muß, wie die Schwächung außerhalb der Röhre. Ich bin prinzipiell dafür, die Ventilwirkung außerhalb der Röhre zu erzielen. Nur so können Sie das Ziel erreichen, alle normalen Röhren auch für

Wechselstrombetrieb verwenden zu können. Herr Koch war sich nicht über die Unterschiede klar, die zwischen seinem vor einem Jahr gezeigten System und dem meinigen bestehen. Ich bemerke daher zur Aufklärung, daß Herr Koch seinem Induktor normalen symmetrischen Wechselstrom zuführt, daß ich dagegen dem Induktor schon deformierten, unsymmetrischen Wechselstrom zuführe. Dieser Unterschied dürfte klar in die Augen springen. Im übrigen hatte Herr Koch vor einem Jahr drei Wicklungen auf seinem Induktor, ich habe zwei Wicklungen. Ich weise darauf hin, daß ich nur hierdurch in der Lage bin, vorhandene Induktoren für mein Betriebssystem verwenden zu können, und gerade die Umänderung vorhandener Einrichtungen für Wechselstrom, die nur bei meinem System möglich ist, ist ja das eigentliche Thema meines Vortrages. Ich glaube daher den sehr erheblichen Unterschied zwischen dem Kochschen System und dem meinigen dargetan zu haben. Wenn übrigens Herr Koch, wie er angibt, bei 35 cm Öffnungsfunken nur 4 cm Schließungsfunken hat, so müßte er sämtliche Röhren ohne Ventilröhren betreiben können und nicht nur mit Glasmantel umhüllte Röhren, welche bekanntlich starken Ventilcharakter haben. Bei meinem System wird durch den Kurvenwandler eine so starke Drosselung nicht erzielt. Dennoch ist der Betrieb der Röhre schon dem Augenschein nach vollständig schließungslichtfrei, wie sich die Herren selbst überzeugt haben. Sie können normale Röhren verwenden und zwar im Dauerbetrieb wie bei Gleichstrom, und Sie können vorhandene Einrichtungen für diesen Betrieb umändern. Ich glaube doch, daß in diesen Tatsachen ein sehr erheblicher Fortschritt zu erblicken ist.

---

21. Herr **Rosenthal**-München: **Über eine neue Art von Röntgenröhren.**

Wir kennen bis heute zwei Arten von Röntgenröhren.

Bei der ersten Art, es ist auch die ursprünglich von Röntgen benützte, fallen die Kathodenstrahlen, die ja bekanntlich die Eltern der Röntgenstrahlen sind, auf die Glaswand der Röhre, und die von den Kathodenstrahlen getroffenen Stellen der Glaswand bilden den Ausgangsort der Röntgenstrahlen. Bei dieser Art von Röntgenröhren wird die Glaswand, ganz besonders wenn man die Kathodenstrahlen auf eine kleine Fläche konzentriert, stark erhitzt und dadurch das Vakuum der Röntgenröhre wesentlich verändert. Außerdem wird durch die große Energie, die den Kathodenstrahlen innewohnt, die Glaswand chemisch verändert und damit gleichfalls wieder eine Veränderung des Vakuums der Röhre verursacht. Diese beiden Umstände waren der Anlass, daß diese Art von Röntgenröhren keine allgemeine Verwendung gefunden hat.

Die zweite Art von Röntgenröhren ist die heute fast allgemein angewandte. Bei ihr fallen die Kathodenstrahlen nicht auf die Glaswand, sondern auf eine Metallfläche, auf die sogenannte Antikathode.

An der Antikathode treten durch das Auftreffen der Kathodenstrahlen nun eine Reihe sehr verschiedenartiger Strahlen auf, die ich in ihrer Gesamtheit „Antikathodenstrahlen" nenne.

Zunächst die für uns wichtigsten Röntgenstrahlen, diese aber von außerordentlich verschiedener Art. Ein großer Teil dieser Röntgenstrahlen kann die Röhre nicht verlassen, er wird von der Glaswand vollständig absorbiert. Ein anderer Teil dagegen tritt mehr oder weniger geschwächt und mehr oder weniger verändert durch die Glaswand hindurch. Ausser den Röntgenstrahlen treten aber an der Antikathode wieder Kathodenstrahlen auf, ganz ähnlich wie ein von Lichtstrahlen getroffener fluoreszierender Körper wieder Lichtstrahlen, wenn auch ganz anderer Art, aussendet. Endlich treten aber auch noch von der Antikathode Kathodenstrahlen aus, die als reflektierte Kathodenstrahlen zu betrachten sind, also ähnlich wie Lichtstrahlen, die von einem Spiegel reflektiert sind.

Alle diese Kathodenstrahlen sind ebenso wie die ganz weichen Röntgenstrahlen nicht fähig, die Glaswand der Röntgenröhre zu durchdringen, sondern sie werden von ihr absorbiert und ihre Energie teils in Wärme umgewandelt (welche die bekannte Erwärmung der Glaswand verursacht), teils in chemische Energie (welche die bekannte chemische Veränderung und die Färbung der Glaswand hervorruft) und endlich zum Teil auch in Röntgenstrahlen, welche Ihnen als die für die Röntgenographie so schädlichen Glasstrahlen bekannt sind.

Die Erwärmung der Glaswand, sowohl wie deren chemische Veränderung, sind wesentliche Ursachen der Veränderung des Härtegrades der Röntgenröhren.

Die Kathodenstrahlen, ebenso wie die weichsten Röntgenstrahlen, welche beide, wie erwähnt, die Glaswand nicht zu durchdringen vermögen, werden nun von dünnen Metallschichten nahezu vollkommen absorbiert, während diese dünnen Schichten für die Röntgenstrahlen, wie wir sie verwenden, nahezu vollkommen durchlässig sind.

Seit einigen Jahren habe ich nun schon Versuche angestellt (und bin ich auch jetzt noch mit solchen beschäftigt), die dahin zielten, diejenigen Antikathodenstrahlen, welche die Röntgenröhre nicht verlassen können und welche, wie wir gesehen haben, einerseits eine schädliche Erhitzung der Glaswand, andererseits eine schädliche Zersetzung derselben hervorrufen und endlich auch noch die für Röntgenogramme schädlichen Glasstrahlen erzeugen, möglichst unschädlich zu machen, ja womöglich noch in wertvolle verwendbare Röntgenstrahlen umzuwandeln.

Ich erreichte dieses Ziel bis jetzt wenigstens zum Teil durch eine dritte Art von Röntgenröhren, die ich Innenfilterröntgenröhren [1]) nennen möchte.

Ich lasse nämlich alle Antikathodenstrahlen, ehe sie die Glaswand treffen, durch einen Filter fallen, welcher für die von uns zu verwendenden Röntgenstrahlen sehr leicht, für Kathodenstrahlen und äußerst weiche Röntgenstrahlen dagegen nichtdurchlässig ist. Zunächst erreiche ich damit, daß alle von der Antikathode ausgehenden Kathodenstrahlen absorbiert werden, daß also die beiden erstgenannten Übelstände nahezu vollständig beseitigt werden, nämlich die Erhitzung der Glaswand und die chemische Veränderung derselben und damit zwei Ursachen der Änderung des Vakuums. Dann erreiche ich, daß ein großer Teil von den Röntgenstrahlen, welche die Glaswand der Röntgenröhre nicht zu durchdringen fähig sind, verhindert wird, die Glaswand zu treffen und damit ähnliches wie durch Zurückhaltung der eben erwähnten Kathodenstrahlen.

Endlich ist auch noch ein drittes durch die neue Röhrenart zu erreichen, auf das ich hier jedoch nur ganz kurz hinweisen möchte.

Der Innenfilter ist nämlich nicht allein ein Filter, sondern er ist auch ein Strahlentransformator. Die auf den Filter auffallenden Kathodenstrahlen und sehr weichen Röntgenstrahlen, welche beide die Glaswand nicht durchdringen können, werden in einem geeigneten Innenfilter nicht nur absorbiert, sondern auch in Röntgenstrahlen umgewandelt. Je nach dem Material, aus dem der Filter besteht, sind diese Röntgenstrahlen aber verschiedener Art.

Wie schon erwähnt, sind meine Versuche nach der letztgenannten Richtung noch nicht abgeschlossen, und ich möchte deshalb heute darüber noch nicht eingehend berichten, sondern nur erwähnen, daß diese Transformation zweierlei Art ist. Erstens derart, daß die neuerhaltenen Strahlen in der gleichen Richtung verlaufen wie die ankommenden und zweitens derart, daß von dem Auftreffpunkt die neuen Strahlen nach allen Richtungen ausgehen. In bezug auf die beiden ersten Punkte, also die Erwärmung und chemische Änderung des Glases, zeigt die Innenfilterröhre beispielsweise bei Benutzung von Aluminium als Innenfiltermaterial, daß sich die Glaskugel der Röntgenröhre unter sonst gleichen Verhältnissen fast nicht mehr erwärmt, und zweitens, daß sie sich ganz bedeutend weniger chemisch verändert, was sich durch die Färbung, oder richtiger gesagt, die Nichtfärbung des Glases zeigt. Mit diesen beiden Faktoren geht aber unter sonst gleichen Verhältnissen die Konstanz des Vakuums der Röntgenröhre Hand in Hand.

Man könnte vermuten, daß durch die Anbringung von Innenfiltern die Röntgenstrahlen geschwächt werden. Wie ich aber schon erwähnte, sind geeignete Filter für die die Glaswand durchdringenden Röntgenstrahlen so durchlässig, daß letztere soviel wie keine Absorption erleiden. Andererseits könnte man aber auch vermuten, daß die Innenfilter zur Bildung von sekundären Strahlen im Innern der Röhre Anlaß geben, die für die Bildschärfe von Nachteil sein könnten. Dies käme für Therapie-Röhren nicht in Frage, läßt sich jedoch auch für Diagnose-Röhren leicht durch geeignete Wahl des Filtermaterials vermeiden. Ich kann als Beispiel anführen, daß selbst bei Verwendung von Aluminium als Innenfilter, also einem Material, das relativ

[1]) Dieselben werden von der „Polyphos"-Gesellschaft, München hergestellt.

durchdringungsfähige sekundäre Strahlen liefert, eine solche Innenfilterröhre, wie ich sie Ihnen hier zeige (es ist eine Versuchsröhre), den fünften Draht der Walterschen Schärfmeßskala noch sehr deutlich zeigte. Ein Bild vom Kiefergelenk eines Erwachsenen, das ich mit einer solchen Versuchsröhre aufnahm (die ich für therapeutische Zwecke herstellte, bei welcher also kein besonderer Wert auf Bildschärfe gelegt wurde), zeigt, daß dieser mögliche Einwand nicht zuzutreffen braucht. — Ich glaube, daß diese neue Art von Röntgenröhren in Zukunft ausgedehnte Verwendung finden dürfte, umsomehr als alle bestehenden Röntgenröhrentypen mit Innenfilter versehen werden können.

Diskussion.

Herr Walter-Hamburg weist darauf hin, daß durch das Innenfilter ein schädlicher Herd von sekundären Röntgenstrahlen zustande kommt, der das Bild verschlechtern muß.

Herr Bauer-Berlin: Nach meinen an vielen Hunderten von Röhren gemachten Beobachtungen möchte ich bemerken, daß die Wärmeentwicklung auf der der Antikathode gegenüberliegenden Glaswand nur bei solchen Röhren unzulässig groß wird, deren Antikathode mit einem Glasmantel versehen ist, oder deren Antikathodenspiegel mit einem schlechten Wärmeleiter hinterlegt ist. Röhren, an welchen diese Einrichtungen fehlen, werden selbst bei stärkster Belastung an der exponierten Stelle niemals so heiß, daß ein Erweichen der Glaswand eintritt. Für derartige Röhren sind daher besondere Vorkehrungen, wie sie Herr Dr. Rosenthal und Herr Dr. Walter hier demonstrieren, meines Erachtens überflüssig.

Herr Rosenthal-München (Schlußwort): Wie Herr Cowl bemerkte, ist die Erhitzung der Antikathode durch die Kathodenstrahlen sehr bedeutend; jedoch die von der Antikathode ausgehende strahlende Wärme ist im Vergleich zu der Wärme, welche durch Absorption der von der Antikathode ausgehenden Kathodenstrahlen und sehr weichen Röntgenstrahlen an der Glaswand auftritt, gering; allein auch die erstere wird vom Innenfilter, wenigstens zum größten Teil aufgenommen. — Auch bei Röhren, deren Antikathode mit gutem Wärmeleiter hinterlegt ist und keinen Glasmantel besitzt, ist die Erwärmung der Glaswand lange bevor ein Erweichen derselben eintritt, für die Konstanz der Röntgenstrahlung von großem Nachteil. Bekanntlich tritt gerade bei solchen Röhren, welche die für die Mehrzahl der Diagnosen so wichtigen weichen Röntgenstrahlen liefern, die Erwärmung des Glases viel früher ein als bei harten Röhren. — Herrn Walters Ansicht, daß die an dem Innenfilter erzeugten Sekundärstrahlen für die Schärfe der Bilder von Nachteil sein könnten, habe ich bereits in meinem Vortrag behandelt. Auch ich hatte ursprünglich ähnliches vermutet, und waren meine ersten Versuche, die schon einige Jahre zurückliegen, deshalb hauptsächlich darauf gerichtet, eine Röntgenröhre mit Innenfilter für therapeutische Zwecke herzustellen, bei welcher die Bildschärfe natürlich gleichgültig ist; allein bald fand ich, daß bei geeigneter Wahl des Innenfilters die Bildschärfe eine sehr große war, was aus der demonstrierten Aufnahme des Kiefergelenkes wohl auch ersichtlich ist. Erklärlich wird dies dadurch, daß die von einem geeigneten Innenfilter ausgehenden Sekundärstrahlen von der Glaswand absorbiert werden und andererseits die bei gewöhnlichen Röhren infolge der sekundären Kathodenstrahlen und sehr weichen Röntgenstrahlen an der Glaswand auftretenden Sekundärstrahlen zum größten Teil nicht mehr entstehen können.

---

22. Herr **Walter**-Hamburg: **Eine neue Schutzkappe für Röntgenröhren.**

Um Arzt und Patienten möglichst vor den schädlichen Wirkungen der Röntgenstrahlen zu schützen, umgibt man die Röntgenröhre in der Regel mit einem größerem Bleikasten, aus welchem die Strahlen nur durch Öffnungen von ganz bestimmter Größe herausgelassen werden. Ein solcher Kasten behindert indessen die allseitige Beweglichkeit der Röhre sehr; und so hat man denn, besonders für therapeutische Zwecke, wo diese Beweglichkeit besonders wünschenswert ist, den Schutzmantel, um sein Gewicht so klein wie möglich zu machen, unmittelbar um die Glaswand der Röhre herum angebracht. In diesem Falle darf man dann aber als Material dieses Mantels nicht mehr das den elektrischen Strom leitende metallische Blei selbst nehmen, sondern muß dasselbe in einer seiner nichtleitenden chemischen Verbindungen verwenden.

Am bekanntesten sind wohl in dieser Beziehung die Schutzkappen aus Bleiglas, um so mehr als diese auch noch den Vorteil bieten, daß sie durchsichtig sind und daher die Vorgänge in der Röhre allseitig beobachten lassen. Andererseits aber haben diese Kappen

auch wieder den Nachteil, daß sie leicht einer Verletzung ausgesetzt sind; und so hat denn auch die auf den vorjährigen Kongreß von Wichmann empfohlene Methode, die Röntgenröhre mit einer nichtleitenden Schicht von Bleiglätte (Bleioxyd) und Glyzerin zu umgeben, vielfachen Anklang gefunden. Dieselbe hat aber offenbar wieder den Nachteil, daß jede Röhre ihre eigene Schutzkappe erfordert, und diese demnach eine dauernde Mehrbelastung des sowieso schon recht hohen Röhrenkontos darstellt.

Aus diesen Gründen schien es mir von Bedeutung, auch für den in Rede stehenden Zweck das neuerdings in den Handel gekommene Bleigummi zu verwenden, das sich ja auch schon als Material für Schürzen, Handschuhe und dgl. so ausgezeichnet in der röntgenologischen Technik bewährt hat. Es handelt sich aber hier nicht etwa um jene beiderseits mit Gummi überzogenen Folien aus metallischen Blei, die schon seit einigen Jahren als Material für Blenden und dgl. gebraucht werden, sondern vielmehr um eine vollständig homogene, durch und durch gummiartige Masse, in welcher das Blei in Form des elektrisch nicht leitenden Oxyds enthalten ist.

Aus einer solchen Masse, die ungefähr 75 % Blei enthält und die nichtsdestoweniger durch und durch gummiartig und elektrisch nicht leitend ist, sind nun die hier vorliegenden Schutzkappen für Röntgenröhren hergestellt. Die Schutzwirkung derselben ist ungefähr gleich derjenigen einer 1 mm dicken Decke aus reinem Blei, wie dadurch festgestellt wurde, daß ich einen Streifen dieser Schutzsubstanz neben eine Skala aus verschieden dicken Bleifolien legte und dann beides zusammen röntgenographisch abbildete.

Die inneren Seiten dieser Kappen sind mit erhaben liegenden Rippen versehen, die ähnlich wie die geographischen Breitengrade parallel mit einander verlaufen und deren Zweck darin besteht, daß sie zwischen sich, der Innenwand der Kappe und der Wand der Röhre Luftkanäle lassen sollen, durch welche die Außenluft über die Röhrenwand streicht und somit diese bei längeren Bestrahlungen kühlt. Auf diese Weise wird einer sonst in diesem Falle auftretenden Wärmeansammlung vorgebeugt, die einesteils zur Erweichung des Gummi und anderteils auch zur Erniedrigung des Härtegrades der Röhre beitragen und so die Belastungsgrenze der letzteren herabsetzen würde.

Bei kürzeren Bestrahlungen andererseits trägt die Kappe nicht zur Erwärmung, sondern im Gegenteil zur Abkühlung der Glaswand der Röhre bei, insofern nämlich ein Teil der in dieser auftretenden Wärme von der Schutzkappe selbst aufgenommen wird. Tatsächlich habe ich denn auch durch den Versuch bestätigt gefunden, daß eine Röhre ohne Kappe bei Überbelastung eher weich wird als mit derselben, ein Umstand, der für Momentaufnahmen und dgl. wohl von Bedeutung ist. Für solche Fälle dürfte es sich sogar empfehlen, die zwischen den Rippen und der Glaswand liegenden Kanäle mit destilliertem Wasser auszufüllen, um so eine möglichst ausgiebige Kühlung der Röhrenwand zu erreichen.

Somit dürften diese Kappen nicht bloß bei der therapeutischen, sondern auch bei der diagnostischen Verwendung der Röntgenstrahlen von Bedeutung sein.

Dieselben sind in allen einschlägigen Geschäften unter dem Namen von „Antixschutzkappen für Röntgenröhren“ erhältlich; und genügt es, bei der Anschaffung die mittlere Größe der Kugeln der gewöhnlich benutzten Röntgenröhrenformate anzugeben, da das Gummi vermöge seiner Schmiegsamkeit auch bei ziemlich beträchtlichen Abweichungen der Kugel von dieser Mittelgröße sich noch recht gut an dieselbe anlegen läßt.

III. Sitzung.

Abends 8 Uhr.

23. Herr **Max Wolff**-Berlin: **Über initiale Lungentuberkulose.**

Bereits auf dem vorjährigen internationalen Röntgenkongreß hatte W. kurze Mitteilungen über die Bedeutung der Röntgenuntersuchung für die Feststellung der Diagnose auf Lungentuberkulose gemacht. Derselbe hob damals hervor, daß die Frage über den Wert der Röntgenoskopie für die Erkennung der Lungentuberkulose im wesentlichen mit der Frage zusammenfällt, wie weit die Frühdiagnose, d. h. die frühzeitige Erkennung zweifelhafter initialer Fälle von Lungentuberkulose durch diese Methode gefördert wird.

Auf dem diesjährigen Kongreß setzt Wolff unter ausführlicher Mitteilung der klinischen Untersuchungsergebnisse in jedem einzelnen Falle an einer großen Anzahl von Projektionsbildern weiter auseinander, daß in zahlreichen schwierigen Fällen die Diagnose „initiale Tuberkulose" für Lungen- und Bronchialdrüsen durch die Röntgenuntersuchung gesichert werden konnte, wenn die gewöhnlichen klinischen Untersuchungsmethoden, die Auskultation und Perkussion, entweder ganz versagten oder unsicher waren oder nur sehr spärliche und inkonstante Symptome (nur zeitweise auftretende spärliche Rasselgeräusche) ergaben.

In allen diesen Fällen konnten mehr oder weniger diffuse Verschleierungen oder intensivere Schattenbildungen in den Spitzen oder in den Bronchialdrüsen konstatiert werden und dieser positive Röntgenbefund durch das positive Ergebnis der Tuberkulinprobe stets bestätigt werden. — In einer anderen Reihe von Fällen, bei denen wegen diffuser, nicht auf die Spitze beschränkter Katarrhe die Diagnose zweifelhaft war, ob hinter dem diffusen Katarrh eine Tuberkulose steckte oder nicht, konnte ebenfalls durch die Röntgenuntersuchung der Spitzen und die bestätigende Tuberkulinprobe der Zweifel gehoben werden.

Allerdings gab es auch Fälle von initialer Tuberkulose, die nach Wolffs Erfahrungen viel seltener vorkommen, bei denen die Röntgenoskopie versagte oder einen unsicheren Befund ergab, während die klinische Untersuchung und die Tuberkulinprobe einen positiven Erfolg zeigten. In diesen Fällen sind die Gewebsveränderungen in den Lungen noch nicht derartig, um sie durch Schattenbildung dem Auge sichtbar zu machen.

Ferner gibt es nach Wolff Fälle, die er ebenfalls seltener gesehen hat, bei denen die Tuberkulinprobe allein positiv ausgefallen war, während die klinische und die Röntgenuntersuchung in bezug auf Lungen negativ waren. Man muß in diesen Fällen annehmen, daß, wie in der vorigen Reihe, die erkrankten Stellen in den Lungen für die Röntgenstrahlen noch durchlässig sind oder daß der Sitz der tuberkulösen Erkrankung überhaupt in einem anderen Organe sich befindet als in den Lungen.

Auf Grund aller vorstehenden erneuten und vermehrten Erfahrungen muß sich Wolff am Schluß wie im vorigen Jahre dahin aussprechen, daß die Röntgenoskopie, wenn dieselbe auch nicht immer zum Ziele führt, doch eine ganz außerordentlich wichtige Methode ist bei der Untersuchung der Lungenkrankheiten, die gleichwertig neben anderen stets angewandt werden sollte zur Sicherung der Diagnose in Frühfällen von Tuberkulose, sowie zur Erkennung der Ausbreitung des Prozesses in vorgeschrittenen Fällen.

Eine ausführliche Mitteilung des Vortrages wird demnächst publiziert werden.

Diskussion.

Herr Cowl-Berlin: Eine große Reihe der vom Vortragenden projizierten Bilder der Lungentuberkulose zeigen einen bedeutend verbreiteten Medianschatten, über dessen Bedeutung seine Meinung zu hören von Interesse wäre, insbesondere, da das Thema auf dem vorjährigen Kongreß von

den Herren Grunmach, Köhler, Krause und Balsamoff mehr oder weniger eingehend besprochen wurde, und ferner, weil in der inzwischen erschienen Literatur über Todesfälle infolge von tuberkulös vergrößerten Mediastinaldrüsen ohne wesentliche Erkrankung der Lungen berichtet worden ist.

---

24. Herr **Matthias**-Königsberg i. Pr. **Ein Fall von angeborenen Defekten von Wirbeln und Rippen.**

M. H! Vor wenigen Tagen hatte ich Gelegenheit, einen interessanten Befund an Wirbelsäule und Rippen eines sechsjährigen Kindes zu erheben. Ich möchte Ihnen das Röntgenogramm kurz auf dem Schirm demonstrieren. Das Kind, welches in den ersten Lebensjahren vollkommen normal erschienen war, sollte nach Angabe der Eltern in letzter Zeit eine schlechte Haltung gezeigt und über leichtes Ermüden geklagt haben, zugleich bemerkte man eine geringe Verkrümmung des Rückens. Aus diesem Grunde wurde das Kind der orthopädischen Privatklinik des Herrn Dr. Hoeftman zugeführt. Die äußere Untersuchung (Fig. 1) und die Messung an dem Zanderschen Apparat (Fig. 2) ergab eine geringe Skoliose der oberen

Fig. 1.

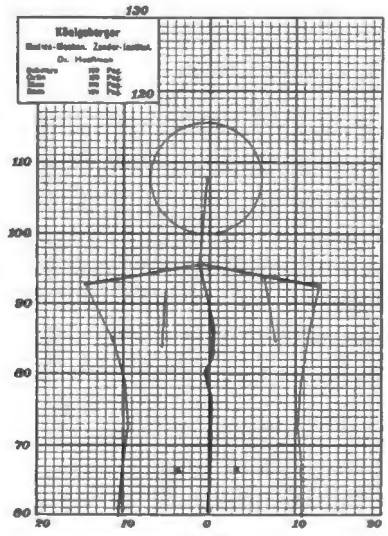

Fig. 2.

Brustwirbelsäule nach rechts. Die auffallende Form des Meßbildes jedoch und die Prominenz der unteren Brustwirbel gab Veranlassung zu einer Röntgenuntersuchung, da nach beiden eine Spondylitis nicht ausgeschlossen erschien.

Auch das Röntgenogramm ergibt, wie Sie sich überzeugen können, eine geringe rechtskonvexe Verbiegung des oberen Teils der Brustwirbelsäule, und zwar erscheint die Wirbelsäule vom IV. Brustwirbel ab in stumpfem Winkel nach links abgebogen. Die Ursache hierzu bietet der V. Brustwirbel, der als nach links scharf zugespitzter Keil zwischen dem IV. und VI. Wirbel liegt. Er trägt nur an seiner rechten Seite eine V. Rippe. Die linke fehlt gänzlich ebenso wie der sie tragende Teil des Wirbels. Genau dasselbe Verhalten zeigt der X. Brustwirbel; hier fehlt ebenfalls eine linke Hälfte mit der linken X. Rippe, der Wirbel-

rest scheint außerdem mit dem IX. Brustwirbel nach links hin verwachsen. XI. und XII. Wirbel sind auch nur zur Hälfte vorhanden, und zwar fehlt vom XI. die rechte, vom XII. wieder die linke Hälfte, bei beiden auch die entsprechende Rippe (Fig. 3 u. 4).

Über die Häufigkeit des Befundes am lebenden Menschen Feststellungen zu machen, ist mir wegen der Kürze der Zeit nicht möglich gewesen, es soll dies später nachgeholt werden. Er gehört aber wohl zu den Seltenheiten.

Das zweite demonstrierte Bild stellt einen Fall dar, welcher dem von Hoffa und Rauenbusch in dem „Atlas der orthopädischen Chirurgie in Röntgenbildern", Lief. I Taf. II mit-

Fig. 3.

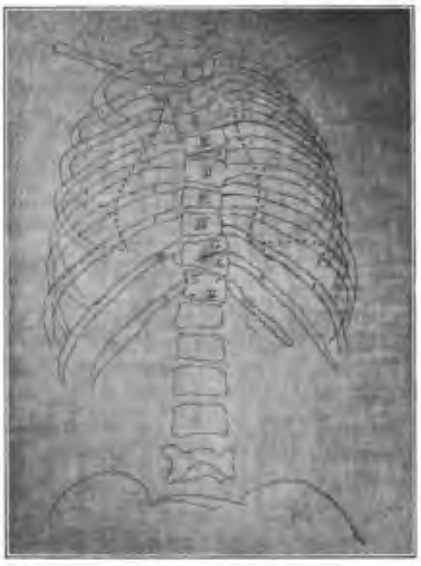

Fig. 4.

geteilten von angeborener rechtskonvexer Cervicodorsalskoliose ganz analog ist. In dem vorliegenden Fall ist von dem VI. Halswirbel nur die rechte Hälfte vorhanden, die sich als einen mit der Spitze die Mittellinie kaum überschreitenden Keil darstellt. Ferner ist der III. Halswirbel fast vollständig verloren gegangen; wir sehen hier oberhalb des Körpers des IV. Halswirbels nur eine unregelmäßigs, von der Medianebene nach rechts gelegene Knochenmasse, welche schon den IV. Wirbel in eine schräge Lage zwingt.

Es besteht eine linkskonvexe kongenitale Cervicodorsalskoliose. Der Kranke besitzt, wie auch aus einem seitlich aufgenommenen Röntgenogramm hervorgeht, nur fünf intakte Halswirbel.

---

25. Herr **Jaquet**-Berlin: **Über Zahnaufnahmen.**

Wie in allen Zweigen der medizinischen Wissenschaft, so ist auch in der Zahnheilkunde das Röntgenverfahren ein unschätzbares diagnostisches Hilfsmittel geworden, dessen wir in so manchen Fällen zur Stellung einer richtigen Diagnose überhaupt nicht entraten können. Ich möchte Ihnen im folgenden einige Bilder vorführen, die den Wert der Röntgenstrahlen auf diesem Gebiet dartun sollen.

Über die Technik möchte ich vorausschicken, daß bei Zahnaufnahmen nur die Photographie auf Films brauchbare Bilder liefert. Wegen der Einfachheit des Verfahrens erübrigt sich von selbst die bloße Durchleuchtung, wie sie u. a. Port seinerzeit, mit seinem Mundspekulum, empfahl. Wir lassen, den in Naturpapier eingewickelten und zum Schutz gegen Feuchtigkeit mit Gummipapier umhüllten Film vom Patienten in den Mund einführen und mit dem Daumen gegen die aufzunehmende Kieferpartie drücken. Herr Zahnarzt Dr. Misch (Berlin) hat eine Verbesserung angegeben, indem er empfiehlt, den Film lieber mit Instrumenten gegen den

Gaumen pressen zu lassen. Er hat zu diesem Zwecke einige metallische Halter anfertigen lassen, wie ich sie hier zeige. Dieselben bestehen aus einem Griff und aufgesetzten Plättchen. Die Lage dieser Plättchen entspricht der Form der Gaumengegend, gegen die der Film gepreßt werden soll. Wir haben so Halter für oben: vorn, rechts und links, und für unten: vorn, rechts und links.

Es folgt dann die Demonstration von zwölf Bildern:

1. Im Oberkiefer retinierter Zahn. 2. Dasselbe, der Zahn hat sich im Kiefer jedoch umgedreht und zeigt mit der Wurzel nach unten. 3. Weisheitszahn, der sich wagerecht verlagert hat. 4. Milchbackzahn zwischen bleibenden Zähnen. Unter dem Milchzahn kein bleibender Zahn. 5, 6, 7, 8. Bilder von abgebrochenen Wurzelresten. 9. Ursprünglich ausgeschlagener Zahn, der in der Lücke eingesetzt und eingeheilt ist. Nach 5 Jahren Resorption der Wurzel. 10. Resorption der Alveolensepten bei Alveolpyorrhoe. 11. Eiterherd um eine Wurzel. 12. Großer Wurzelabzeß, der mehrere Zähne betrifft.

Meine Herren! Ich glaube, daß die gezeigten Bilder Ihnen hinlänglich den Wert und die Unentbehrlichkeit des Röntgenverfahrens auf dem Gebiete der Zahnheilkunde gezeigt haben.

Diskussion.

Herr Albers-Schönberg-Hamburg: Ich benutze die Diskussion, um einige seltene hierher gehörige Fälle zu projiciren. Das erste demonstrierte Bild zeigt einen retinierten äußeren Schneidezahn innerhalb dessen Pulpahöhle, welche erweitert erscheint, deutlich ein schmaler zweiter Zahn mit eigener Pulpahöhle zu erkennen ist. Die letztere ist nicht wie gewöhnlich spaltförmig, sondern hat in der Mitte eine quadratische Erweiterung. Der Durchmesser dieses zweiten Zahnes beträgt etwa 2 mm. Der Zahn wurde extrahiert und aufgesägt. Man fand die diagnostizierte Abnormität, welche den Befund auf der Platte absolut bestätigte. Es folgt die Demonstration einiger Fälle von Zahnretention, Zahnzysten und Alveolarpyorrhoe, ferner ein Bild, welches das Gelenk zwischen Atlas und Epistropheus zeigt. Die Aufnahme wurde durch den geöffneten Mund des in Rückenlage befindlichen Patienten bewerkstelligt. Man erkennt sehr schön den geöffneten Mund und im Hintergrunde desselben den Atlas und Epistropheus, sowie besonders scharf den zwichen beiden liegenden Gelenksspalt. Im vorliegenden Falle handelt es sich um eine kleine Absprengung im Gelenk, sowie um Callusbildung an der gleichen Stelle. Patient hatte ein Trauma erlitten und eine Bewegungsbehinderung bei Drehungen des Kopfes nach rechts zurückbehalten.

---

26. Herr **Paul Schultze**-Steglitz: **Über das neue Röntgenpapier der N. P. G.**

Mehr oder weniger ist wohl schon in jedem Röntgenlaboratorium das Arbeiten mit Trockenplatten, trotz der Vorzüglichkeit der erzielten Resultate, nicht gerade als Annehmlichkeit empfunden worden. Besonders bei größeren Formaten, wie sie bei Thorax- und Beckenaufnahmen in Frage kommen, macht sich dies in erhöhtem Maße fühlbar. Es kommt nur zu oft vor, daß eine 40×50 Platte trotz aller Vorsicht, von einem besonders schweren Patienten zerdrückt wird, der infolge eines Beckenbruches oder dergleichen der eigenen Bewegungsfähigkeit beraubt ist und mühsam auf die Platte gelegt werden muß.

Daß die Platte auch sonst noch allerlei Fährlichkeiten ausgesetzt ist, bevor wir eine Kopie von ihr besitzen oder auch nur, bis wir sie in der Durchsicht betrachten können, ist zu allgemein bekannt, als das es nötig wäre, sich darüber noch besonders auszulassen. Hervorgehoben werden muß aber die Kostspieligkeit der Plattenaufnahmen, die dann erst recht empfunden wird, wenn man die eine oder andere aus diesem oder jenem Grunde wiederholen muß.

Die Versuche, die unternommen wurden, für Röntgenaufnahmen die teure und unhandliche Platte durch ein anderes Material zu ersetzen, sind nicht neu, und habe ich persönlich bereits vor acht Jahren die ersten Aufnahmen auf Bromsilberpapier gemacht. Dieselben waren jedoch keineswegs ermutigend, und ich wandte mich sehr bald und ausschließlich der Platte wieder zu. Der Grund, warum sich das Papier nicht bewährte, lag in der viel zu großen Unempfindlichkeit. Rechnete man damals, z. Z. des seligen Platinunterbrechers und der Queck-

silberwippe, sowie der antikathodenlosen Röhren überhaupt mit Expositionszeiten, die heute nur noch historisch sind, so stiegen sie bei Verwendung des damaligen Bromsilberpapieres ins Ungemessene; dessen ungeachtet aber behielt ich die Sache im Auge, besonders da die hin und wieder, allerdings mit bestem Erfolge, herangezogenen Planfilms infolge ihres noch höheren Preises nicht berufen sein können, die Platten zu ersetzen.

Vor etwa zwei Jahren begann die N. P. G. auf meine Anregung die Versuche zur Herstellung eines hochempfindlichen, glänzenden Bromsilberpapieres. Die Schwierigkeiten, die hierbei zu überwinden gewesen, waren nicht gering. Dieselbe Emulsion, die z. B. auf Glas oder Zelluloid gegossen als Platte oder Film brillant und absolut schleierfrei arbeitete, zeigt auf Papier getragen ein ganz anderes Verhalten. Dort ein vorzüglich abgestuftes Negativ ergebend, resultierte hier ein ganz flaues und total verschleiertes Bild. Daß wir dieser und anderer Schwierigkeiten aber Herr wurden und sehr bald Herr wurden, bewies die Ausstellung auf dem vorjährigen ersten Kongreß, wo ich Gelegenheit hatte, eine Anzahl wohlgelungener Aufnahmen zu zeigen.

Ausgehend indes von der Erkenntnis, daß das Beste gerade gut genug für die Röntgenographie ist, haben wir uns mit dem damals schon Erreichten nicht begnügt, waren vielmehr bestrebt, die Empfindlichkeit noch weiter zu steigern, ohne jedoch der Kraft und den Kontrasten der Bilder Einhalt zu tun. Dies ist denn auch im vollsten Maße gelungen. Während man nämlich bei den früheren Papieren für Beckenaufnahmen des Verstärkungsschirmes nicht entraten konnte, besitzt unser heutiges Papier eine Empfindlichkeit, die zirka 20 mal höher als die gewöhnlichen Bromsilberpapieres ist, hoch genug, um in den meisten Fällen Thorax und Becken ohne Verstärkungsschirm zu bekommen.

Bezüglich der Exposition möchte ich bemerken, daß dieselbe im allgemeinen etwas kürzer sein kann, wie bei Plattenaufnahmen, was also eine Schonung der Röhren, mithin eine Ersparnis an diesem kostbaren Material bedeutet. Was die rein photographische Technik anlangt, so unterscheidet sich dieselbe nicht sonderlich von der sonst üblichen. Ich habe jedoch nach vielen Versuchen gefunden, daß als Entwickler sich das Adurol-Hauff am besten eignet. Es hat die guten Eigenschaften des Hydrochinens, ohne seine Nachteile zu besitzen. Die fertigen Lösungen sind sehr lange haltbar, und schon gebrauchter Entwickler kann wiederholt verwendet werden, ohne die Schicht gelb zu färben; auch hat die Temperatur so gut wie gar keinen Einfluß auf das Entwicklungsvermögen. Seine Zusammensetzung ist folgende:

Es werden zwei Lösungen angesetzt:

a. 500 ccm Wasser,
   80 g Natriumsulfit kristall.,
   10 g Adurol.

b. 500 ccm Wasser,
   100 g Pottasche,
   2 g Bromkalium.

Zum Gebrauch werden gleiche Teile a und b gemischt.

Bei der Entwicklung überhaupt von Bromsilberpapieren wird selbst von Fachphotographen sehr häufig der Fehler begangen, daß es viel zu kurz entwickelt, daß es nicht ausentwickelt wird. Es resultiert nämlich nur dann ein Bild mit satten Tiefen und guten Kontrasten, wenn sämtliches vom Licht bzw. den Röntgenstrahlen getroffene und beeinflußte Bromsilber durch die Entwicklung zu metallischem Silber reduziert wird, mit anderen Worten, die Entwicklung muß so lange fortgesetzt werden, bis das Bild nicht mehr dunkler wird; indess auch nicht zu lange darüber hinaus, da schließlich eine Verschleierung unausbleiblich wäre. Ich habe durch Versuche festgestellt, daß eine Entwicklungsdauer von sechs Minuten gerade ausreicht, doch wurde auch bei neun Minuten noch keine Schleierbildung bemerkt. Die Exposition ist mithin so zu messen, daß das Bild eine Entwicklungsdauer von sechs Minuten verträgt; muß man es früher herausnehmen, weil es grau wird und die Unterschiede verschwinden, so war zu lange exponiert, und die Folge davon ist dann ein vollständiges Einsinken des Bildes nach dem Trocknen. Soviel über die photographische Technik.

Die Neue Photographische Gesellschaft liefert das Papier in allen gangbaren Formaten, auch jedes gewünschte Extramaß gebrauchsfertig in lichtdichter Einzelpackung, was eine große Erleichterung bedeutet. Jedoch wird es auch in Rollen von beliebiger Länge in einer Breite von 64 cm abgegeben zu dem Grundpreise von

Mark 6.— pro qm.

Um wieviel billiger sich eine Aufnahme auf Papier stellt, lehrt folgendes Exempel.

Der Preis einer Schleußner Platte 40×50 ist ca. Mark 3.—
Kopie hiervon billig gerechnet. . . . . Mark 2.—
sind in Summa Mark 5.—

Dagegen ein Stück N. P. G. Röntgenpapier 40×50 Mark 1.20, also ein ganz beträchtlicher Unterschied.

Nun ist freilich noch die Frage, läßt sich das Papier mit Erfolg für alle vorkommenden Fälle verwenden? Meine Herren, das kann allein die Praxis lehren. Ich bin nicht Arzt und die wenigen Aufnahmen, die ich gemacht habe und die lediglich geschahen, um die verschiedenen Emulsionen auf ihre jeweiligen photo- und röntgenographischen allgemeinen Eigenschaften zu prüfen, können kein erschöpfendes Bild von dem Verwendungsgebiet des Papieres geben. Ich verhehle keineswegs, daß auch meines Erachtens die Platte stets eine dominierende Stellung behalten wird in all den Fällen, in welchen es auf die exakteste Wiedergabe selbst der kleinsten Details ankommt. Andrerseits gibt es aber eine ganze Reihe von Fällen, in welchen eine Papieraufnahme nicht allein genügt, sondern auch wegen der Schnelligkeit ihrer Herstellung und weil das Bild eventuell gleich zum Mitnehmen fertig ist, durchaus erwünscht ist.

Die Aufnahmen, welche ich Ihnen nachher zeigen werde, erfolgten mit einem S+H-Induktor von 40 cm Schlagweite und Wehnelt-Unterbrecher, bei direktem Anschluß an zwei Leitungen eines Drehstromnetzes von 220 Volt, unter Benutzung einer Drosselspulröhre von Heinz Bauer. Letztere hat sich, trotz der gewiß nicht besonders günstigen Bedingungen, hinsichtlich der zur Verwendung gekommenen Stromart, ausgezeichnet bewährt, ihre Erwärmung war äußerst gering, ihr Härtegrad blieb unverändert.

Ich lasse jetzt die Bilder zirkulieren und bitte noch, die vorzügliche Strukturwiedergabe zu beachten. Es sind Aufnahmen darunter, die, wären sie nicht negativ, für Kopien von bestgelungenen Plattenaufnahmen angesprochen werden könnten. Es wird nunmehr Ihre Sache sein, meine Herren, zu entscheiden, für welche Arten von Aufnahmen, für welche Fälle die Verwendung des Papieres angezeigt ist.

---

27. Herr **Rodde**-Hamburg: **Über Schließungslicht und Röntgenröhren** (mit Projektion).

Gerade in letzter Zeit ist sehr viel von schließungslichtfreien Röntgenröhren die Rede gewesen, und deshalb möchte ich an Hand von Projektionsbildern auf die Konstruktion der Röhren mit Rücksicht auf die Vermeidung des Schließungslichtes etwas näher eingehen.

Zunächst darf nicht außer acht gelassen werden, daß das Auftreten von Schließungslicht nicht allein von der Röhre, sondern auch von dem zur Verwendung kommenden Instrumentarium abhängig ist.

Kleinere Induktoren, mit hoher Netzspannung sowie Quecksilberunterbrechern betrieben, geben entschieden das meiste Schließungslicht. Ich habe daher, um möglichst ungünstig zu arbeiten, ein solches Instrumentarium bei allen Versuchsröhren verwendet.

Selbst dann hat es sich bestätigt, daß die altbewährten Fabrikate trotzdem kein Schließungslicht durchlassen, während gerade die als „schließungslichtfrei" von ihren Verfertigern angepriesenen Röhren wie gemusterte Gummibälle aussehen (Demonstration [a]).

An einer Röhre, gebaut nach dem neuen Prinzip „Kühle mit Luft", deren Rippenkörper bereits im Monat Januar des Jahres 1905 von Dr. Dietrich-Magdeburg der Firma

Müller zur Ausführung angegeben, von dieser aber gerade wegen der großen Metalloberfläche der Antikathode als durchaus unbrauchbar abgelehnt wurde, ist deutlich zu erkennen, wie die Rippen der Antikathode Kathodenstrahlen aussenden, ein Beweis, daß ein starker Schließungsstrom die Röhre passiert hat. Auch diese Röhre ist also ganz im Gegensatz zu den Versprechungen der Fabrikanten sehr geeignet, Schließungsstrom durchzulassen. Dabei ist selbst die von dem betreffenden Fabrikanten empfohlene Zwischenschaltung einer Drosselspule, bestehend aus einer kurzen Kupferspirale mit Eisenkern in Form eines Kistennagels, nicht fähig, das Eintreten des Schließungsstromes zu verhindern. Nebenbei bemerkt, ist diese Drosselspule neuerdings schon von ihrem Erfinder selbst durch eine Funkenstrecke ersetzt worden, eine Maßregel, die übrigens schon von Dessauer seit Jahren in seiner Idealröhre Verwendung fand. Auch dieses hilft nichts und die patentierten Kugelkontakte noch viel weniger.

Das Ideal einer schließungslichtfreien Röntgenröhre wäre eine geeignet umgearbeitete Drosselröhre; dieses ist aber leider nicht auszuführen. Es kommt also darauf an, wenigstens insofern der Drosselröhre nahe zu kommen, als man die freiliegende Metallmasse der Antikathode im Verhältnis zur Kathode so klein wie möglich macht.

Je größer die erstere ist, bzw. je größere freiliegende Oberfläche dieselbe hat, desto mehr Schließungsstrom wird eintreten können. Der beste Beweis dafür ist, daß die Fabrikanten von Röhren mit Antikathoden von großer Oberfläche stets die Vorschaltung von Drosselröhren empfehlen. Dadurch geht natürlich ein beträchtlicher Teil der Energie, der sonst der Röhre zugute käme, verloren.

Eine gute Röhre aber soll selbst in den ungünstigsten Verhältnissen kein Schließungslicht zeigen.

Tatsächlich tun dieses auch alle Röhren mit verhältnismäßig kleiner Antikathode.

Demonstration [b] einer Müllerröhre Serie 12, welche genau unter denselben Verhältnissen wie die zuerst gezeigte betrieben, keine Spur von Schließungslicht aufweist.

Eine weitere Maßregel zur Beseitigung des Schließungslichtes besteht in der möglichst vollständigen Einfassung der Antikathode, wie es zuerst auf Anregung von Walter-Hamburg von Müller eingeführt wurde. Dadurch wird der frei in die Röhre hineinragende Teil der Oberfläche der Antikathode verkleinert.

Vorführung [c] einer Müllerröhre ohne Glasmantel. Sie sehen deutlich das Schließungslicht, was nur auf zu große Ausdehnung des freiliegenden Teiles der Oberfläche der Antikathode zurückzuführen ist.

Demonstration [e] einer ebensolchen Röhre mit Glasmantel, bei welcher jedes Schließungslicht fehlt.

Alle verwendeten Röhren hatten annähernd denselben Härtegrad und wurden genau unter denselben Bedingungen betrieben.

Der Grund, weshalb bei c so viel Schließungslicht durchgehen konnte, liegt also nur an der zu großen Ausdehnung des freiliegenden Teiles der Oberfläche der Antikathode, ein Übelstand, der eben durch die Umhüllung mit einem Glasmantel beseitigt wird.

Ferner ist vielfach versucht worden, das Eintreten des Schließungsstromes dadurch zu verhindern, daß man die Verbindung von Anode und Antikathode ganz oder teilweise aufgehoben hat. Dabei ist aber übersehen worden, daß, wenn es überhaupt zur Bildung von intensiven Strahlen kommt und der Brennpunkt der Röhre konstant bleiben soll, jener Strom zu der Antikathode zutreten muß, und daß er, wenn ihm der Weg von der Hilfsanode zur Antikathode versperrt wird, er entweder wie bei weicheren Röhren innerhalb derselben durch das Gas übergeht, oder aber daß es nur zur Ausbildung sehr schwacher Röntgenstrahlen kommt. Dieses letztere ist bei härteren Röhren der Fall, wie man sich ohne weiteres überzeugen kann, wenn man den positiven Pol einmal nur mit der Hilfsanode und dann auch mit der Antikathode verbindet. Vielfach ist auch behauptet worden, daß bei direkter Verbindung der Antikathode mit dem positiven Pol des Induktors das Antikathodenmetall zerstäubt und die Röhre geschwärzt wird. Dies ist jedoch keineswegs der Fall, wie z. B. am besten durch die auf dem vorigen Röntgenkongreß von Dr. Albers-Schönberg gezeigte Wasserröhre be-

wiesen wird, bei welcher nämlich keine Spur von Metallzerstäubung vorhanden war, trotzdem die Röhre 101214 Expositionssekunden bei voller Belastung funktioniert hatte und die Glaswand derselben durch die starke Röntgenwirkung tief violett gefärbt war. Im Gegenteil, es wäre sogar vorteilhaft, die Anode ganz aus dem Spiel zu lassen, da sie gewissermaßen verbunden mit der Antikathode nur die Oberfläche derselben vergrößert und damit ein Eintreten des Schließungsstromes begünstigt. Tatsächlich werden von Müller mehrere Röhrensorten angefertigt, bei welchen das Fehlen der Anode Vorschrift der Konsumenten ist. Derartige Röhren werden z. B. fast ausschließlich nach Frankreich geliefert.

Wenn das nicht bei allen Röhren der Firma geschieht, so liegt das daran, daß die Konstruktion derartiger Röhren technisch mit größeren Schwierigkeiten verbunden ist.

Ich habe nun auf Grund obiger Überlegungen Röhren konstruiert, bei welchen die Oberfläche der Kathode fast doppelt so groß ist wie die der Antikathode. Derartige Röhren geben dann auch tatsächlich sehr gute Resultate, denn sie zeigen selbst im weichsten Zustande und unter den ungünstigsten Verhältnissen betrieben keine Spur von Schließungslicht.

Schließlich möchte ich bei dieser Gelegenheit doch auf eine Erscheinung hinweisen, durch welche schon viele Röhren ihr Leben eingebüßt haben. Wenn man eine Röhre zu stark belastet, so schlägt sie selbst in mittelhartem Zustande plötzlich um, d. h. es erscheinen Ringe in derselben, und sie gibt kaum mehr Röntgenstrahlen. In diesem Zustande läßt die Röhre den ganzen Schließungsstrom durch, die Antikathode wird zur Kathode und sendet als solche auch ein starkes Kathodenstrahlenbündel auf die gegenüberliegende Glaswand, die dann an der betreffenden Stelle in kurzer Zeit so stark erwärmt wird, daß sie glühend und alsbald durch den äußeren Luftdruck eingedrückt wird.

Aus den obigen Darlegungen geht also hervor, daß vom konstruktiven Standpunkte aus diejenige Röntgenröhre das wenigste Schließungslicht zeigen wird, in welcher der freiliegende Teil der Antikathode im Verhältnis zur Kathode möglichst klein ist.

---

28. Herr **Heinz Bauer**-Berlin: **Über eine Röntgenröhre.**

M. H! Ich möchte Ihnen heute eine Röhre vorführen, die zwar nicht mehr ganz neu ist, da sie bereits an zahlreichen Stellen zur Anwendung kommt, die jedoch noch nicht offiziell publiziert worden ist. Die zunehmende Verwendung der Röntgenstrahlen in der Dermatologie ließ besonders dringend den Wunsch nach einer außerordentlich weichen Röhre entstehen. Nun ist es eine allgemein bekannte Tatsache, daß Röntgenröhren um so leichter auf Schließungsströme reagieren, je weicher sie sind; eine außergewöhnlich weiche Röhre zeigt uns also fast immer das Schließungslicht genannte charakteristische streifenförmige Aufleuchten der hinteren Röhrenhälfte. Derartige Röhren machten bisher immer die Vorschaltung besonderer Vorrichtungen, wie Funkenstrecken, Ventilröhren usw., nötig, Mittel, deren Verwendung jedoch, abgesehen von den Störungen, die durch Funkengeknatter, Nebenlicht, falsche Ventilröhrenhärte usw. verursacht werden, keineswegs zu empfehlen sind. Durch ihre Anwendung wird nämlich der Widerstand des Sekundärkreises erhöht, und diese Widerstandsstandserhöhung hat ihrerseits wieder ein Anwachsen der Spannung an den Röhrenelektroden zur Folge. Nun ist bei konstantem Gasdruck die Strahlenhärte der Röntgenröhre abhängig von der Elektrodenspannung, so daß also Röhren, wenn sie mit den erwähnten Vorrichtungen betrieben werden, härtere Strahlen ergeben als mit dem gleichem Vakuum bei direktem Anschluß. Wir wollen doch aber gerade im vorliegenden Falle möglichst weiche Strahlen erzielen, so daß die Vorschaltung derartiger Einrichtungen dem angestrebten Zweck geradezu entgegenläuft.

Aufgabe des Konstrukteurs war es nun, eine Röhre zu schaffen, die trotz außergewöhnlicher Weichheit ohne besondere Ventileinrichtungen vollkommen frei von dem störenden

und die Röhre stark angreifenden Schließungslicht ist. Wie diese Aufgabe gelöst ist, ersehen Sie an diesem Modell. Um alle Prioritätsfragen von vornherein auszuschließen, möchte ich bemerken, daß zur Schaffung dieses Modells ältere Arbeiten von Puluj und Hittorf herangezogen sind. Die Anode (Fig. 1) besteht aus einem Hohlzylinder, der nach vorn und hinten scharf verläuft. Abgeschlossen ist der Anodentubus durch ein Glasdiaphragma, und zwar ist die Öffnung kleiner als der Durchmesser des Hohlzylinders. Entständen nun vorn auf dem scharfen Rande Kathodenstrahlen, so würden sie, da sie sich bekanntlich gradlinig ausbreiten, durch das Diaphragma gehindert werden, in das Röhreninnere zu gelangen. Aber, meine Herren, die scharfe Kante setzt der Kathodenstrahlenbildung einen derartigen Widerstand entgegen, daß ein Auftreten solcher Strahlen an dieser Stelle sowieso ausgeschlossen ist. Andererseits ist aber auch die Bildung von Kathodenstrahlen auf den seitlichen Wänden des Zylinders ausgeschlossen, da diesen die Glaswände des Tubus außerordentlich genähert sind, wodurch in bekannter Weise die Kathodenstrahlen unterdrückt werden. Der positiven Entladung, die sich anders verhält, bietet die Anordnung jedoch kein Hemmnis, dieser ist der Eintritt in das Röhreninnere durch das Diaphragma gestattet. Die Antikathode ist nicht direkt angeschlossen, um nicht durch eine anodische Verbindung den Strömen falscher Richtung über die Antikathode den Weg in das Röhreninnere zu ermöglichen, sondern es führt von der Anode zur Antikathode nur ein in eine Spitze auslaufender Stab, durch dessen kaum merkliche Büschelentladungen sich die Antikathode während des Betriebes auf das erforderliche niedrige positive Potential von selbst aufladet.

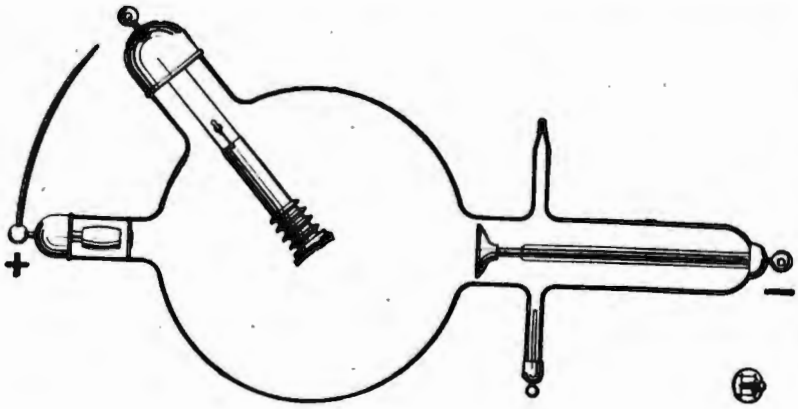

Fig. 1.

Fig. 2.

Diese, im Institut des Herrn Dr. Immelmann-Berlin von Herrn Lepper gemachte Aufnahme zeigt in besonders deutlicher Weise das charakterische Zeichen der außerordentlich weichen Röhren, nämlich die sich als eine Linie zwischen Kathode und Antikathode markierenden Kathodenstrahlen. Auch die von der Antikathode reflektierten, von der Glaswand aber infolge elektrostatischer Beeinflussung abgestoßenen und daher sichelförmig verlaufenden Strahlen sind gut zu erkennen.

Die Wirkung der gesamten Einrichtung ist eine derartige, daß wir es, wie genaue Untersuchungen ergeben, in der Röhre tatsächlich mit einem reinen Gleichstrom zu tun haben.

Erwähnt sei noch, daß diese Röhre ausgestattet ist mit der rippenförmigen Antikathode und Luftkühlung, die ich im vorigen Jahr an dieser Stelle demonstrierte und die seitdem als vollgültiger Ersatz der Wasserkühlung ausgedehnte Verbreitung und Freundschaft gefunden hat.

Ich möchte Ihnen nunmehr eine solche Röhre im Betriebe vorführen. Ich hätte es Ihnen allerdings gern erspart, aber nach dem Voraufgegangenen ist mir solches Pflicht. Ich

sehe, daß Herr Hirschmann unten noch ein Instrumentarium stehen hat, und ich bitte ihn, mir dieses für eine kurze Demonstration zu überlassen. Ich werde nunmehr die Röhre ordnungsgemäß an Anode und Kathode anschließen (Demonstration). Sie sehen, daß dieselbe trotz außerordentlicher Weichheit sich in zwei absolut scharf getrennte Hälften teilt, in die vordere lebhaft grün fluoreszierende und in die hintere dunkle, die auch nicht die geringste Spur Schließungslicht zeigt (Fig. 2). Um Ihnen zu beweisen, daß wir es hier tatsächlich mit einer Wirkung der ventilierenden Anode zu tun haben, werde ich nunmehr die Antikathode direkt anschließen (Demonstration). Sie sehen, in wie reichem Maße das Instrumentarium jetzt Schließungsströme hergibt (Fig. 3). Ich will nunmehr nochmals die Anode anschließen, ohne daß an der Einstellung des Instrumentariums das geringste geändert wird, und Sie sehen nunmehr wieder das durchaus tadellose Funktionieren der Röhre.

Fig. 3.

Diskussion zu Vortrag 27 u. 28.

Herr Bauer-Berlin: M. H.! Auf die Ausführungen des Herrn Rodde von der Firma Müller in Hamburg sei konstatiert, daß es mir nie und nimmer eingefallen ist, die Drosselspule als ein unfehlbares Mittel gegen die Schließungsinduktion hinzustellen. Jeder Physiker weiß, daß die Größe einer Drosselspule abhängig ist von der Periodenzahl n, einem Faktor, der beim Röntgenbetrieb, der Unterbrechungszahl entsprechend, in den weitesten Grenzen schwankt; einmal haben wir es mit 30 Unterbrechungen pro Sekunde zu tun, einmal mit 300. Die Drosselspule kann also als Mittel gegen Schließungsströme nur in einem einzigen Falle ideal wirken. In Wirklichkeit ist die ihr zuerteilte Aufgabe ja aber auch nur die, die Hauptentladung auf die aus nichtzerstäubendem Aluminium bestehende Anode zu beschränken, und das tut sie in ausreichendem Maße. Die Röhren mit Drosselspule sind trotzdem in hohem Maße schließungslichtfrei, da die Spule für Röhren von etwa 6 Wehnelteinheiten an zur Anwendung kommt, also für Röhren, die von selbst bereits die Ströme sieben, wenn sie in bezug auf die anodischen Verhältnisse mit entsprechender Sorgfalt konstruiert sind. — Ich werde Ihnen nachher jedoch auch eine Röhre demonstrieren, die selbst bei größter Weichheit und unter den ungünstigsten Entladungsverhältnissen frei bis auf die letzte Spur von Schließungslicht ist, und zwar wirklich, nicht nur scheinbar, wie die Röhren mit um die Antikathode befindlichem Glasmantel, der nur die seitlichen Ausstrahlungen hemmt, während sie sich nach vorn munter entwickeln können, und dessen Übelstände ich bereits in der Diskussion über die Rosenthalröhren gekennzeichnet habe.

Auf die Frage, warum bei der demonstrierten Röhre die Drosselspule durch eine Funkenstrecke ersetzt ist, möchte ich Herrn Rodde dahin aufklären, daß es bekannt ist, daß die Form der Entladungskurve eines Induktoriums in einem gewissen Abhängigkeitsverhältnis von der Kapazität der Elektroden der Röhre steht. Eine bei offenem Sekundärkreis für den Röntgenbetrieb fast ideal verlaufende Entladungskurve, also einseitig ganz flach, auf der andern Seite mit langen scharfen Spitzen, erleidet sofort eine ungünstige Deformation, wenn eine Röhre angeschlossen wird, deren Anode resp. bei anodisch verbundener Antikathode deren Anode plus Antikathode sich hinsichtlich der Kapazität gegenüber der Kathode als überlegen zeigt. Nun träfe das im vorliegenden Falle bei angeschlossener Antikathode zu, allerdings, wie ich gleich bemerken will, nicht als besondere Eigentümlichkeit dieser Röhre, sondern auch bei der Wasserkühlröhre besteht dasselbe Verhältnis, da ja das Wasser die Kapazität der Antikathode ebenfalls vergrößert. Weil nun bei einem außergewöhnlich weichen Rohr der innere Widerstand verhältnismäßig sehr klein ist und man — wie ich bereits in meinem Vortrage erwähnte — seitens des Rohres im Sieben der Ströme nur unwesentlich unterstützt wird, so muß man, um den angestrebten Zweck zu erreichen, eben auf die anodische Verbindung der Antikathode verzichten, was bei einer Lösung der Aufgabe, wie sie die demonstrierte Röhre darbietet, möglich ist.

Herr Levy-Dorn-Berlin: Meine Erfahrungen mit den Bauerschen Röhren müssen durchaus günstig genannt werden. Dieselben erwiesen sich haltbar, änderten wenig ihr Vakuum bei verhältnismäßig starker Belastung und haben mir die Kühlröhren entbehrlich gemacht. Das Wasser in den Kühlröhren ist mir dadurch verleidet worden, daß es einige Male während des Betriebs überkochte und meine Patienten und photographischen Platten bespritzte. Die Gefahr des Überfließens des Wassers wird besonders groß, wenn wir die Röhren schnell hin und her bewegen müssen. Ich ziehe daher eine Röhre ohne Wasserkühlung, welche den Anforderungen der Praxis gerecht wird und dabei natürlich genügend haltbar ist, vor. Diese Eigenschaften besitzt die Bauerröhre.

Herr Cowl-Berlin: Allein infolge der Bemerkungen des Herrn Vorredners (Levy-Dorn) möchte ich die Wasserkühlröhre in Schutz nehmen, und zwar mit Rücksicht auf die große Konstanz des Vakuums beim Betrieb, die sich der der Tantalröhre nähert. Was die Bauerschen Röhren anbetrifft, erwähne ich beiläufig, daß bei solchen, die ich gemeinsam mit Herrn Grunmach im hiesigen Universitätsinstitut für Untersuchungen mit Röntgenstrahlen im Anschluß an einen Meterinduktor unter Augen hatte, soviel Schließungslicht auftrat, wie ich bisher noch an keiner Röntgenröhre gesehen habe, womit die als Muster hergegebenen Röhren für mich erledigt sind. Meine Erfahrungen mit diesen und anderen Röhren, welche große Metallmassen als Anode enthalten, entsprechen genau denen von Herrn Walter auf dem vorjährigen Kongreß niedergelegten.

Die interessanten Ausführungen des Herrn Rodde veranlassen mich, auf dasjenige betreffs der Bedeutung der Schließungsschläge in der heutigen Vormittagssitzung meinerseits kurz Gesagte zurückzukommen. Es lassen sich wohl, einesteils die einander entgegensetzten Ladungssättigungen der Röntgenröhre und das daraus erfolgende gegenseitige Vernichten der Elektrizität beiderlei Zeichen mit der äquivalenten Wärmeerzeugung, anderenteils die Erwärmung durch den Stromdurchgang der Schließungsschläge als ausreichenden Grund für die Verschmelzungen der Antikathode am Brennpunkt der Kathodenstrahlen, wenn nicht auch für die durch Metallbelag bedingten Schwärzungen der Innenfläche der Röhre betrachten, die die schlechte Lichtverteilung an alten Röhren bedingen und insoweit ihren Wert herabsetzen. Daß Röhren ohne Wasserkühlung gebaut werden können, welche die Schließungsschläge des Induktors nicht in nennenswertem Maße durchlassen und insoweit selbst als Drosselröhren wirken, war ich während des verflossenen Jahres in der Lage, vielen Kollegen zu demonstrieren, und zwar an der Hand einer Röhre, die ich dauernd im Gebrauch hatte, insbesondere für Momentaufnahmen des Thorax. Dieselbe war nach meinen Angaben hergestellt, auf unserer vorjährigen Ausstellung von der Firma W. A. Hirschmann ausgestellt, befindet sich noch in leistungsfähigem Zustand und zeichnet sich außer durch eine breite Antikathode und einen Köhlerschen Thermometeransatz vor allem durch das Fehlen der üblichen, wegen ihres Hauptzweckes bei dem Evakuieren der Röhre sogenannten Hilfsanode aus, die aus Aluminium besteht. Die Aluminiumanode habe ich deswegen fortgelassen, weil dadurch der Durchgang der in der verkehrten Richtung verlaufenden Schließungsschläge gedrosselt wird, denn es zeigte sich umgekehrt bei einer ebenso betriebenen, mit sehr großer Aluminiumanode (im Moment des Schließungsschlages als Kathode dienenden Elektrode) gebauten Versuchsröhre am Milliampèremeter statt des üblichen ein noch größerer Ausschlag, aber von verkehrter Richtung, was besagt, daß in dieser Röhre die Schließungsschläge ebenso überwogen als mit kleinen Aluminium(Hilfs-)anoden die allein nützlichen Öffnungsschläge. Den Vorzug der beschriebenen Röhre ohne Aluminiumanode habe ich in der Festnummer der „Fortschritte auf dem Gebiete der Röntgenstrahlen" zum vorjährigen Kongreß kurz hervorgehoben, und zwar bei der Erörterung der eigentlichen Bedeutung der parallelen Funkenstrecke als Meßapparat für die Qualität der Röntgenstrahlen, nämlich durch Ausgleichung des Vakuums als Wiederstand gegen eine meßbare Luftfunkenstrecke, womit ein zahlenmäßiger Ausdruck für die Härte der Röhre gewonnen wird. In der Zwischenzeit ist mir technischerseits die Mitteilung geworden, daß seit der Ausstellung der Röhre im vorigen Jahre viele Röntgenröhren ohne Aluminiumanode hergestellt und namentlich nach dem Ausland verschickt worden sind. Eine ausführliche Beschreibung der Röhre behalte ich mir nach weiterer Prüfung mit ungewöhnlich großen Induktoren vor, die bisher gut ausgefallen ist, insbesondere in betreff der Drosselung der Schließungsschläge.

Herr Immelmann-Berlin: Die Hauptsache für uns Röntgenärzte ist, daß die Röhren der einzelnen Fabrikanten gute Bilder liefern. Ich zeige Ihnen hier fünf Röntgenographien, von denen zwei mit Müllerröhren und drei mit Bauerröhren hergestellt sind. Einen Unterschied in bezug auf Güte derselben werden Sie nicht konstatieren können. In letzter Zeit arbeite ich fast ausschließlich mit Bauerröhren und bin sehr zufrieden damit. Die Bauerröhre ist konstant und liefert gute kontrastreiche Bilder.

Herr Walter-Hamburg: Die Erklärung der scheinbaren Widersprüche in den Ausführungen der Vorredner dürfte darin zu suchen sein, daß die Aufnahmen des Herrn Rodde absichtlich mit einem möglichst schlechten Instrumentarium gemacht wurden, während in der Praxis natürlich möglichst gute Apparate vorliegen. Letztere geben eben in jeder einigermaßen konstruierten Röhre so gut wie kein Schließungslicht.

Herr Wolff-Berlin: Wir haben früher im Röntgeninstitut unserer Universitätspoliklinik für

Lungenleidende Röhren von verschiedenster Art gebraucht — Firmenangaben sind ja gleichgültig — und gebrauchen jetzt ausschließlich Bauerröhren und ich kann nur sagen, daß wir mit denselben außerordentlich zufrieden sind.

Herr Albers-Schönberg-Hamburg: Gegenüber den Äußerungen der Vorredner muß der Wert der Wasserkühlung ganz besonders betont werden. Eine Röhre, welche längere Zeit gearbeitet hat, wie dieses z. B. bei Nierenuntersuchungen der Fall ist, geht infolge innerer Erwärmung im Vakuum herunter, so daß, um gleichmäßig gute Bilder zu erzielen, ein Wechsel der Röhre erforderlich wird. Dieses ist bei Wasserkühlröhren nicht der Fall, da man durch Ersatz des heiß gewordenen Wassers durch kaltes den ursprünglichen Härtegrad der Röhre wieder herstellen kann, so daß man andauernd mit derselben Röhre arbeiten kann, ohne Schwankungen im Vakuum zu bemerken. Es ist dieses z. B. für Nierenuntersuchungen von ganz besonderer Bedeutung, da hier in den allermeisten Fällen schnell hintereinander eine große Anzahl von Platten gemacht werden muß. Auch für längere Zeit dauernde Durchleuchtungen ist diese Eigenschaft der Wasserkühlröhre unersetzlich. Wenn man mit Sicherheit den richtigen Härtegrad treffen will, so muß man eine Röhre zur Verfügung haben, welche für alle Aufnahmen das gleiche unveränderliche Vakuum bewahrt. Die Wasserkühlung ist die beste Art, eine Röhre zu regulieren, da bei Anwendung von kaltem Wasser die Röhre härter, bei Benutzung von heißem Wasser dieselbe weicher wird.

Herr Ossig-Breslau sagt, daß er seit einiger Zeit eine weiche Bauerröhre, wie die hier vorgeführte, im Betriebe habe. Diese Röhre sei unverändert weich geblieben und habe gut funktioniert. (Sie wurde hauptsächlich zur Behandlung benutzt.)

Herr Berger-Cöln: Die schließungslichtfreie Röhre, welche Herr Bauer demonstrierte, ist eine Vereinigung der Gundelachschen Ventilröhre mit einer Röntgenröhre, und besitzt die so armierte Röhre zweifellos ausgeprägten Ventilcharakter, so daß sie als schließungslichtfrei bezeichnet werden muß. Nach den Ausführungen von Herrn Bauer besitzt die Funkenstrecke an der Röhre den Zweck, die statischen Ladungen der Antikathode, welche isoliert bleiben, periodisch durch Übergang von Funken abzuleiten und besteht die Frage, ob in dem Augenblick des Funkenüberganges die Ruhe des Brennpunktes nicht beeinträchtigt wird. Ist dies der Fall, so wäre dies zweifellos ein Nachteil, der notwendigerweise beseitigt werden müßte. Ich mache den Vorschlag, daß die freistehende Antikathode mit einer isolierten großen Kapazität verbunden wird. Bei dieser Gelegenheit möchte ich dem Herrn Röntgenröhrenfabrikanten den Vorschlag machen, Versuche mit Röntgenröhren anzustellen, welche nicht, wie alle anderen Röntgenröhren Strahlung komplexer Natur aussenden, sondern Röntgenstrahlen ganz bestimmter Durchdringungsfähigkeit, was insbesondere für die Therapie von weittragender Bedeutung sein dürfte. Die Idee besteht darin, die Kathodenstrahlen mittels eines Magneten abzulenken und auf diese Weise infolge der differenten Ablenkbarkeit der Kathodenstrahlen verschiedener Geschwindigkeiten das Spektrum dieser Strahlen zu entwerfen. Läßt man dann durch einen schmalen Spalt nur Kathodenstrahlen einer bestimmten Geschwindigkeit zur Antikathode durchtreten, so besitzen die erzeugten Röntgenstrahlen notwendigerweise eine ganz bestimmte Durchdringungskraft. Tiefen- oder Oberflächenschädigungen als unbeabsichtigte Nebenwirkung würden damit vermieden.

Herr Janus-Erlangen: Das eben erwähnte Springen des Brennfleckes auf dem Antikathodenspiegel beim Funkenausgleich an der äußeren Funkenstrecke der Röhre habe ich bei eingehenden Versuchen mit den Bauerröhren tatsächlich festgestellt. Ich versuchte diese Erscheinung dadurch zu beseitigen, daß ich einen gewöhnlichen Schieferstift, wie er zum Schreiben auf Schiefertafeln benützt wird, zwischen Anoden- und Antikathodenanschluß schaltete. Die Zuführung erfolgte vorschriftsmäßig an der Anode. Es zeigte sich nun, daß der Brennfleck vollkommen still stand und die Antikathodenaufladung sich stetig durch den hohen Widerstand des Schieferstiftes ausglich. Der Schieferstift hatte dabei eine Länge von ca. 11 cm. Bei dieser Gelegenheit verschob ich die Stromführung auf dem Schieferstifte zur Antikathode hin und bemerkte dabei, daß dadurch die von der Röhre ausgehenden Röntgenstrahlen ihren Charakter vollständig änderten. Während die Röhre vorher ca. 6 Wehnelteinheiten hatte, stieg die Härte der Röhre bis gegen 10 Wehnelteinheiten, wenn die Zuführung an der Antikathode lag. Sämtliche Zwischenwerte wurden stetig durchlaufen beim allmählichen Verschieben der Stromzuführung auf dem Schieferstifte. Man vermochte nach Belieben jeden Härtegrad einzustellen der zwischen den Grenzwerten 6 und 10 Wehnelteinheiten lag. Es ist dies also eine außerordentlich einfache und bequeme Methode der Röhrenregulierung, ohne das Vakuum der Röhre zu ändern.

Herr Bauer-Berlin (Schlußwort): Zunächst danke ich denjenigen Herren verbindlichst, die meine Röhren aus eigener Erfahrung kennen und in so warmer Weise hier für dieselben eingetreten sind. Die Bemerkung des Herrn Dr. Walter ist für den vorliegenden Fall unzutreffend, denn ich habe ja durch den Anschluß der Röhre an die Antikathode gezeigt, in welch hohem Maße das Instrumentarium Schließungsströme hergibt. Das gute Funktionieren der Röhren ist also keineswegs auf das verwendete Instrumentarium zurückzuführen, sondern lediglich eine Eigenschaft der demonstrierten Röhre. Den Erfahrungen des Herrn Dr. Cowl im Universitätsinstitut für Untersuchungen mit Röntgenstrahlen muß entschieden ein Irrtum zugrunde liegen. Dem genannten Institut sind am 15. Juni vorigen Jahres zwei Röhren geliefert worden, über die sich Herr Professor Grunmach nach etwa drei Monaten denkbar

günstig äußerte. Da ich dem Wunsche des Herrn Professor Grunmach die verbrauchten Röhren durch blau fluoreszierende zu ersetzen, aus Gründen, die zunächst hier nicht interessieren, nicht entsprach und das Institut Röhren nicht mehr von mir erhielt, so dürfte Herr Dr. Cowl solche zu prüfen später kaum Gelegenheit gehabt haben. Die Regulierfähigkeit durch Ersatz kochender Flüssigkeit durch kalte, die Herr Dr. Albers-Schönberg den Wasserkühlröhren nachrühmt, wissen meiner Erfahrung nach nur sehr wenige Röntgenologen zu würdigen. Platin ist ein guter Wärmeleiter, Glas ein schlechter, und viele Röntgenologen, auch ich in zwei Fällen, mußten die Ausübung des Verfahrens durch ein Springen der Röhre büßen. Was den uns von Herrn Berger mitgeteilten Vorschlag des Herrn Professor Wehnelt anbetrifft, so ist derselbe höchst interessant, allerdings im wesentlichen in theoretischer Hinsicht. Für die Röntgenographie kommt es im Gegenteil darauf an, daß eine Röhre möglichst Strahlen der verschiedensten Härtegrade hergibt, da die Bilder einer solchen Röhre entschieden kontrastreicher werden, wie von Röhren, die nur Strahlen einer Härte ergeben. Für therapeutische Zwecke wäre die Röhre allerdings verwendbar, ohne jedoch besondere Vorteile zu bieten. Harte Strahlen lassen sich einfacher durch Dazwischenschalten von Platten geeigneten Materials verschiedener Dicke filtrieren, weiche Strahlen jedoch, selbst solche, denen eine Tiefenwirkung von 1 bis 2 mm abgeht, fast homogen zu erzeugen, gelingt ohne besondere Schwierigkeit mit Hilfe der eben demonstrierten schließungslichtfreien Röhre. Den Vorschlag des Herrn Janus akzeptiere ich bestens dankend und werde nach dieser Richtung hin Versuche unternehmen. Zum Schluß möchte ich Ihnen hier noch die bereits am vormittag erwähnte Röhre mit Hahnregulierung nach Hartwig demonstrieren. Der Schliff weist also, wie ich bereits ausführte, eine blasenförmige Vertiefung auf, die sich mit Luft füllt. Dieses abgemessene Quantum gelangt nun, gleichviel ob man schnell oder langsam dreht, in das Röhreninnere, so daß an die Geschicklichkeit des die Einrichtung Betätigenden keinerlei Anforderungen mehr gestellt sind und daß, ob schnell oder langsam die Drehung erfolgt, ein Überregenerieren ausgeschlossen ist. In der definitiven Ausführung ist der Schliff, wie ich ebenfalls bereits heute vormittag ausführte, mit seinem unteren Ende am Röhrenhals befestigt, während ihn oben, dort, wo die Schleifflächen zusammenkommen, eine mit einem Dichtungsmittel versehene Hartgummibuchse so abschließt, daß also ein ungewollter Zutritt von Luft ausgeschlossen ist.

Herr Rodde-Hamburg (Schlußwort): Herr Bauer führte vorhin eine Röhre vor und bestätigte mir auf meine Aufforderung auch die Antikathode zu verbinden, daß dieses nicht gehe. Es ist jedem Praktiker bekannt, daß alle Röhren ohne Antikathodenverbindung weich sind und zwar ohne Rücksicht auf die Form der Anode.

Herr Cowl hat vollkommen recht, daß die Anode nur zur Fabrikation eine Bedeutung hat; dieselbe ist also mindestens überflüssig für den Röntgenpraktiker, schädlich wegen der Vergrößerung der Oberfläche der anodischen Elektroden.

Nebenbei bemerkt ist Herr Bauer im Irrtum, wenn er glaubt, daß bei Wasserröhren die Kapazität der Antikathode durch das Wasser vergrößert wird. Es kommt nur auf die freibleibende Oberfläche an, bei Müller Wasserröhren also infolge des Glasmantels lediglich auf die Antikathodenplatte.

Die vielen Kunstgriffe, welche Herr B. bei seinen Röhren zur Abhaltung des Schließungsstrom anwendet, sind bei Röhren deren Antikathoden keine großen Metallmassen enthalten, überhaupt überflüssig und jene Kunstgriffe versagen übrigens auch sämtlich, sobald die Röhre sich im Stadium der Beckenhärte befindet, denn dann ist es, wenn die Röhre überhaupt intensive Röntgenstrahlen geben soll, unbedingt notwendig, daß die Antikathode direkt mit dem positiven Pol des Induktort verbunden wird.

---

29. Herr **Berger**-Cöln: **Apparatetechnik und Aufnahmetechnik.**

Es ist eine eigenartige Erscheinung, daß Anfänger auf dem Röntgengebiete die Begriffe der Handhabung des Röntgenapparates und der Aufnahmetechnik nur in wenigen Ausnahmefällen auseinanderhalten.

Die meisten sind der Meinung, daß sie, sobald der Röntgenapparat betriebsfertig aufgestellt ist, nunmehr in der Lage sind, alles dasjenige mit dem Röntgenapparat machen zu können, was nach dem modernen Stand der Röntgentechnik möglich ist.

Gelingt ihnen dies nicht, so begegnet man der Meinung, daß der Apparat die Schuld hieran trage, obgleich doch der Gedanke nahe liegt, daß die anfänglichen Mißerfolge auf mangelnde Übung in der Aufnahmetechnik zurückzuführen sind.

Die Aufnahmetechnik und die Apparatetechnik sind zwei vollkommen getrennte Begriffe, welche sich jeder für sich scharf definieren lassen.

Die Apparatetechnik ist eine rein mechanische, leicht zu erlernende Arbeit, soweit sie sich auf die Handhabung des eigentlichen Apparateteiles beschränkt, sie erfordert eine gewisse, wenn auch keine sehr große Übung soweit sie die Tätigkeit der Röntgenröhre angeht.

Die Aufnahmetechnik dagegen ist eine Sache, die erhebliche Erfahrung und eine gewisse Geschicklichkeit bedingt, sofern von dem Ausübenden ein guter Erfolg erwartet wird.

Für beide Begriffe findet man einen Vergleich, wenn man den Röntgenapparat beispielsweise mit irgend einem Werkzeug, z. B. dem Uhrmacherwerkzeug vergleicht. Der Apparat stellt das Werkzeug, die Apparatetechnik die richtige Kenntnis und Handhabung desselben, dagegen die Aufnahmetechnik dasjenige dar, was mit dem Werkzeug gemacht werden kann, von der primitivsten Uhr bis zur Kunstuhr.

Wer würde, einen Fall herausgegriffen, erwarten können, daß irgend ein beliebiger Laie, welcher mit dem vorzüglichsten Uhrmacherwerkzeug ausgerüstet wird, sofort in der Lage ist, eine regelrechte Kunstuhr zu bauen. Die Erlernung dieser Technik würde, im Bilde des Vergleiches zu sprechen, der Erlernung der Aufnahmetechnik gleichkommen.

Mit der Entwicklung der Röntgenapparate und der Verbesserung ihrer Konstruktionen, ebenso mit der Entwicklung der Röntgenröhre haben die Apparatetechnik Umwälzungen von einschneidender Bedeutung erfahren. Kannte man in der ersten Zeit der Röntgenära nur ganz einfache Apparate für Akkumulatorenbetrieb mit gewöhnlichem Platinunterbrecher, so ist man in der kurzen Spanne Zeit zu Vervollkommnungen gelangt, welche kein anderes Gebiet der Technik in gleicher Zeit aufzuweisen imstande ist.

Nicht allein, daß man zum Betriebe des Röntgenapparates durch Starkstrom übergegangen ist, vor dem man sich anfänglich eigentümlicherweise außerordentlich gescheut hat, zieht man in der Neuzeit sämtliche Stromarten, sei es Gleich-, Wechsel- oder Drehstrom jeglicher Spannung, sofern es nicht direkt Hochspannung ist, zum Betriebe der Apparate in mannigfachster Art und Weise heran. Bei den Gleichstromapparaten kennt man den Quecksilberstrahl-, den rotierenden Kontakt- und den elektrolytischen Unterbrecher in vielen Variationen, der Induktor wird mit verschiedenen Schaltungen versehen, bei den Wechselstromapparaten sieht man synchron arbeitende Platin-Quecksilberstrahl- und Kontaktunterbrecher, auch ist der elektrolytische Unterbrecher üblich, und schließlich gibt es Wechselstromapparate mit Hochspannungsgleichrichtern, Ventilzellen und Funkenstrecken. Hieraus resultieren selbstverständlich Apparate von ganz verschiedener Bauart, deren Handhabung ebenso verschieden ist. Immerhin, mögen die Apparate noch so kompliziert sein, bedarf es, um die Röhre in Betrieb zu setzen, abgesehen von etwaiger Umformung des Stromes doch immer nur lediglich der Einschaltung des Induktors oder Hochspannungstransformators allein, oder des Induktors und Unterbrechers, eine verhältnismäßig einfache Sache.

Mit der Entwicklung des Apparates hat die Entwicklung der Röntgenröhre gleichen Schritt gehalten. Kannte man erst nur ganz einfache evakuierte Gefäße, so besitzt man heute eine Reihe von guten Röhrenkonstruktionen, welche eine verschiedenartige Handhabung beanspruchen.

Das schwierigste Kapitel in der Apparatetechnik ist die Beurteilung der richtigen Funktion der Röntgenröhre. Jeder Fehler, der hier gemacht wird, sei es zu frühzeitige oder zu späte Regenerierung, sei es Unter- oder Überbelastung, verkehrte Einschaltung oder Außerachtlassung des so schädlichen Schließungslichtes, rächt sich in sehr empfindlicher Weise, und muß der Anfänger in dieser Beziehung meist sehr viel Lehrgeld bezahlen.

Es empfiehlt sich daher immer, daß der Anfänger zunächst keine so teueren Röhrenkonstruktionen anwendet und wenn angängig, mit alten Röhren sich erst etwas einübt.

Gewöhnlich wird der Fehler gemacht, daß der Anfänger zu ängstlich ist, die Röhre genügend kräftig mit Strom zu beschicken, was zur Folge hat, daß dieselbe sehr bald hart und weniger brauchbar wird. Schlimmere Fehler, die ich bereits aufzählte, gehören ebenfalls zur Regel.

Alle diese Handgriffe und die Kenntnis der richtigen Röhrenfunktion lassen sich aber in recht kurzer Zeit erlernen.

Anders die Aufnahmetechnik.

Hier spielt zunächst die richtige Beurteilung der Härte der Röntgenröhren eine äußerst wichtige Rolle. Dies ist meist der Kardinalpunkt, der für das Gelingen einer Aufnahme von Bedeutung ist.

Über die richtige Lagerung des Objektes, die Röhrendistanzen, die Fixierung und die Exposition, unter Berücksichtigung der Konstruktion des Röntgenapparates und der Empfindlichkeit der Platten, gibt es ja genug Lehrbücher, Meßverfahren und Tabellen, immer aber wird Erfahrung und Übung der maßgebliche Faktor für das Gelingen der Aufnahme bzw. Durchleuchtung sein. Die Regeln, welche unter Berücksichtigung aller Punkte für die Aufnahmen aufgestellt sind, sind Legion, und es ist schlechterdings nicht zu verlangen, daß in einer so schwierigen Technik, von der Therapie gar nicht zu reden, mit Bücherweisheit von Anfang an etwas Befriedigendes geleistet wird. Nur derjenige wird in der Lage sein, für seine Aufnahmen garantieren zu können, welcher über einen Schatz reicher Erfahrung und Übung, erworben durch jahrelange Beschäftigung mit der Materie verfügt.

Die richtige Beurteilung des Durchleuchtungsbildes und der Röntgenaufnahme inbezug auf ihren diagnostischen Wert ist selbstverständlich eine Sache für sich und liegt auf rein ärztlichem Gebiet. Sie erfordert zweifellos ebenfalls große Erfahrung und Übung.

Immer wird es gut sein, gute Lehrbücher zu studieren und an Röntgenkursen teilzunehmen. Die Fortbildungsschule ist die Praxis.

---

30. Herr **Köhler**-Wiesbaden: **Chronischer Gelenkrheumatismus.** (Projektionen.)

In der Annahme, daß den Herren Kollegen Fälle von chronischem Gelenkrheumatismus nicht in solcher Menge zu Gebote stehen wie mir in meiner Heimatstadt Wiesbaden, erlaube ich mir Ihnen an einer Reihe von Projektionsbildern die bei diesem Leiden sich ausbildenden typischen Knochenveränderungen vom ersten Anbeginn bis zu den schwersten Formen in gedrängter Kürze vorzuführen. Ich werde mich dabei nur an die beiden am häufigsten befallenen Gelenke, das Knie- und Hüftgelenk, halten.

Von den ca. 200 Fällen von chronischem Gelenkrheumatismus, die mir brauchbare Röntgenbilder lieferten, handelt es sich in rund dreiviertel der Fälle um allmählich einsetzende resp. eingesetzt habende Osteoarthritiden. Das sind auch im allgemeinen die leichteren Fälle. Den Rest bilden Gelenke, in denen einerseits nach einem akuten fieberhaften Anfall von Polyarthritis Störungen in einem oder mehreren Gelenken zurückgeblieben sind, die sich mit der Zeit allmählich verschlimmert haben, oder in denen andererseits nach Traumen im Gelenk oder seiner nächsten Nähe sich Deformationen der Knochenenden herausgebildet haben, sei es, daß dies durch heftige mechanische Gewalt oder spontan bei beeinträchtigter Gelenkssensibilität (Tabes, Syringomyelie) bewirkt worden ist. Die Patienten dieses Restviertels haben die schwereren Veränderungen nachzuweisen; hier hat sich oft in wenigen Jahren eine derartig hochgradige Osteoarthritis deformans eingestellt, wie sie bei den schleichend einsetzenden Fällen sich selbst in Jahrzehnten nicht auszubilden vermag. Aber selbst in den schwersten Fällen von Osteoarthritis deformans scheint es niemals zu einer Synostose der das Gelenk bildenden Knochen kommen zu wollen; letzterer Zustand bildet sich aber bald und fast regelmäßig aus im Anschluß an eitrige Arthritis. Es entsteht dann eine vollständige knöcherne Verbindung, schon bevor sich an den bevorzugten Stellen der Knochen die gleich zu demonstrierenden typischen Randwucherungen ausbilden können.

Es erübrigt sich wohl hier zu betonen, daß wir im Röntgenbilde nur die Knochenveränderungen vollständig übersehen; auf Knorpelveränderungen können wir nur aus Verengerungen und Unregelmäßigkeiten des sogen. Gelenkspaltes schließen, und von den bekannt-

lich stets reichlich vorhandenen Wucherungen der Gelenkmembran, den Synovialzotten und den Kapselbänderverdickungen, sehen wir rein gar nichts, ausgenommen, wenn in den Zotten der Synovia entstandene Knorpelherde sich verknöchert haben.

Ich zeige Ihnen hier zunächst ein normales Knie eines Erwachsenen in Dorsalprojektion und bitte Sie, vor allem auf folgende Stellen Ihr ganz besonderes Augenmerk zu richten: an der Tibia auf die annähernd rechtwinkeligen Ecken der beiden Kondylenschatten. Am Femur wollen Sie sich bitte auch die im Groben rechtwinkelige Kontur der beiden Kondylenschatten einprägen, die normalerweise keine spitzen Hervorragungen zeigt. — Am Profilbild des Knies sind an der Tibia ebenfalls wieder sowohl vorn als hinten die annähernd rechtwinkeligen Begrenzungen des Gelenkendes zu betonen. An dem Femur merken wir uns, daß der Übergang der Kondylen in das Planum popliteum resp. den Schaft normalerweise so erfolgt, daß der konvexe Kondylusschatten in einen kleinen konkaven Bogen zu der geraden Kontur des Schaftes überleitet. Vorn am Femur, gegenüber der Patella, geht der konvexe Kondylenschatten direkt in den geradkonturierten Schaft über. An der Patella achten wir auf die obere hintere und die untere hintere Schattenbegrenzung, von denen die erstere meist einem 80grädigen, letztere einem 110grädigen Winkel entspricht. Auch hier finden sich normalerweise nie Vorsprünge.

Alle diese genannten Partien bieten die ersten Veränderungen der betreffenden Knochen bei chronischem Gelenkrheumatismus dar.

Wie Sie an den nun folgenden Bildern pathologischer Fälle konstatieren werden, finden sich an diesen Stellen regelmäßig wulstartige Prominenzen, entstanden, wie Ihnen bekannt, aus Umkrempung des Knochenrandes infolge atrophischer und appositioneller Vorgänge. Am ersten und infolgedessen meist am weitesten vorgeschritten sehen wir immer die Patella an den erwähnten Winkeln und die ihr gegenüberliegende Gelenkfläche am Femur in Mitleidenschaft gezogen. Am zweitstärksten finden wir die medialen und lateralen Gelenkecken der Tibia verändert, es folgen die gleichen Ecken des Femurschattens. Demnächst folgen die hintere Gelenkecke der Tibia und der Übergang der Femurkondylen dorsal in den Schaftkontur. Am relativ seltensten lassen sich Randwucherungen an der vorderen Ecke des Tibiaschattens feststellen.

Was die Konfiguration der Prominenzen selbst anbetrifft, so sind ihre Schatten an den Gelenkenden der Kondylen im allgemeinen wulstig, stumpf; an der Patella hingegen, ferner am Femur gegenüber dem proximalen Ende der Patella und hinten zwischen Schaft und Kondylen meist spitz, dornartig.

Nachzutragen wäre noch, daß auch die Tubercula intercondyloidea tibiae zuweilen verunstaltet angetroffen werden.

Am Hüftgelenk ist in erster Linie der normalerweise nur wenig prominierende Rand des Pfannendaches beteiligt. Er zeigt beim beginnenden Gelenkrheumatismus immer einen spitzen Vorsprung. In schwereren Fällen knickt derselbe vielleicht ab und imponiert dann als freier Schatten in Nähe des Pfannendaches. Man möchte für den ersten Augenblick geneigt sein, diesen Schatten für eine Ossifikation in der Gelenkkapsel zu halten, indessen läßt das eine Bild, welches ich Ihnen hier projiziere, keinen Zweifel übrig, daß es sich tatsächlich um eine vom Pfannendach abgebrochene Randwucherung handelt und nicht um eine aus Knorpel in der Synovialmembran entstandene Knochenplatte. — Ferner pflegt der untere Rand der Pfanne zuweilen kleinere Prominenzen zu produzieren.

Am Femur beachte man, wie oben und unten der konvexe Bogenkontur des Kopfes schön geschweift in je einen konkaven Bogen als Halsbegrenzung übergeht. Bei beginnender Osteoarthritis chronica nun flacht sich bekanntlich der Kopf bald etwas ab, und wir finden dann fast immer beim Übergang des Kopfes in den Hals eckige bis dornförmige Konturen.

Sie haben an all den vorgeführten Röntgenogrammen erkannt, daß die Veränderungen durchweg an denselben eingehends beschriebenen Knochenstellen ihren Sitz haben, daß diese pathologischen Gebilde auch im großen und ganzen dieselbe Gestalt aufweisen, ganz gleich, ob es sich um eine schleichend beginnende, akut fieberhaft entstandene, traumatische,

tabische usw. chronische Osteoarthritis handelte. Das Wesen der Umbildungen ist überall dasselbe, nur graduelle Verschiedenheiten sind vorhanden; außerdem imponiert bei den tabischen Arthropathien noch der Umfang der Weichteilossifikationen.

Endlich lasse ich noch ein paar Röntgenogramme von Patienten folgen, die mit der Diagnose chronischer Gelenkrheumatismus zur Badekur nach Wiesbaden geschickt waren. Wie Sie sofort an diesen Bildern konstatieren, handelt es sich um bösartige Knochentumoren, die ja zuweilen Symptome wie beim chronischen Gelenkrheumatismus hervorbringeu können. Den Kollegen, die nach äußerer Untersuchung in der Diagnose sich irrten, ist kein Vorwurf zu machen. Ultra posse nemo tenetur. Tiefbetrübend liegen die Verhältnisse nur, wenn tatsächlich mehrfache Röntgenuntersuchungen bei Kollegen vorhergegangen sind, die den Tumor nicht festgestellt haben, so daß derselbe weiter und weiter wuchs bis zur Inoperabilität. Der Kunstfehler hatte lediglich daran gelegen, daß, statt das Plattenverfahren in jedem Falle anzuwenden, man sich mit der Schirmuntersuchung begnügt hatte.

---

31. Herr **Paul Krause**-Breslau: **Experimentelle Studien über die Einwirkung der Röntgenstrahlen auf tierisches Gewebe,** nach Untersuchungen, welche zusammen mit Dr. Curt Ziegler angestellt wurden.

Die Wirkung der Röntgenstrahlen auf die Haut gehört nach klinischen, experimentellen und therapeutischen Erfahrungen zu den am besten studierten.

Viel geringer sind unsere Kenntnisse über die Wirkung der Röntgenstrahlen auf die inneren Organe.

Am bekanntesten sind die so großes Aufsehen erregenden Mitteilungen von Albers-Schönberg, betreffend die Wirkung der Röntgenstrahlen auf die Hoden, welche von verschiedener Seite bestätigt worden sind (Scholz, Seldin u. a.).

Einen großen Schritt vorwärts tat Heineke durch seine Arbeiten über die Wirkung der Röntgenstrahlen auf innere Organe, durch seine Studien an Mäusen, Meerschweinchen, Kaninchen, Ratten, Hunden. Er fand, daß die Röntgenstrahlen an Milz, Knochenmark, Lymphdrüsen degenerative Veränderungen hervorbringen, auch wenn die äußere Haut nicht pathologisch verändert ist.

Seitdem die Röntgentherapie der Leukämie und Pseudoleukämie in so ausgedehnter Weise geübt wird, hat die Frage nach der Wirkung der Röntgenstrahlen auf innere Organe ein erhöhtes Interesse bekommen.

Es schien deshalb naheliegend, zur Klärung dieser Frage durch experimentelle Untersuchungen beizutragen.

Ich stellte in Verbindung mit Herrn Dr. Curt Ziegler eine Anzahl derartige Versuche an Mäusen, Meerschweinchen, Kaninchen, Hunden an. Aus äußeren Gründen wurden die meisten (systematischen) Versuche an Mäusen ausgeführt. Diese Tiere wurden zwei, vier, sechs, acht, zehn Stunden bestrahlt, zum Teil sofort, zum Teil eine bestimmte Anzahl von Stunden nach der Bestrahlung getötet. Nähere Angaben können an dieser Stelle wegen Zeitmangels nicht gemacht werden.

Was nun die Wirkung der Röntgenstrahlen anbetrifft, so verzichte ich hier auf die Veränderungen auf die Haut und die Hoden einzugehen. Unsere Versuche brachten im allgemeinen eine Bestätigung schon mehrfach nachgeprüfter Tatsachen.

Gestatten Sie mir, meine Herren, daß ich Ihnen an der Hand von Bildern, welche nach unseren Präparaten gemacht sind, vor allem die Wirkung der Röntgenstrahlen auf Milz, Lymphdrüsen, Knochenmark, Darmfollikel demonstriere.

In der Milz betrifft die Schädigung durch Röntgenstrahlen zuerst die Keimzentren der Follikel, bei stärkerer Einwirkung das ganze Follikelgewebe, schließlich auch die lymphatischen Zellen der Pulpa. Das ganze Organ schrumpft zusammen. Die Pulpagefäße kollabieren, die

daselbst noch vorhandenen Erythrozyten wandeln sich in körniges Pigment um. Je nach der Intensität der Bestrahlung ist der Weg zu diesem Endstadium ein verschieden langer. Bis zur vollständigen Zerstörung der Follikel dauert es bei den Mäusen z. B. bei sechsstündiger, hintereinander vorgenommener Bestrahlung drei Tage, nach vierstündiger Bestrahlung ca. fünf Tage.

Eine einzigartige Beobachtung ist das Auftreten von Amyloid nach vierstündiger Bestrahlung. Dieser Befund wird mit großer Reserve mitgeteilt und bedarf noch weiterer experimenteller Klärung.

Die Wirkung der Röntgenstrahlen auf das Lymphdrüsengewebe besteht kurz gesagt darin, daß bei gewisser Dauer derselben zunächst die Lymphozytenkerne der Keimzentren nekrotisch zerfallen und zwar stets in Form kleiner vereinzelter oder multipler Herde. Des weiteren können auch Zellen der Lymphstränge zugrunde gehen. Die Folge davon ist ein Versiegen der Lymphozythenproduktion, wodurch sekundär eine Verschmälerung und Rarefikation der Lymphstränge, schließlich eine Verödung der Lymphbahnen bedingt ist. Die nekrotischen Prozesse sind von geringen entzündlichen Vorgängen begleitet, d. h. von Auswanderung von polymorphkernigen Leukozyten und Desquamationsvorgängen am Endothel der Lymphbahnen, sowie starker Füllung der Gefäße. Der Grad der Schädigung hängt von der Dauer und der Intensität der Bestrahlung ab.

Die Wirkung der Röntgenstrahlen auf das Knochenmark läßt sich dahin zusammenfassen, daß die kernhaltigen Zellelemente teils durch direkten, bröckligen Kernzerfall, teils auf nekrobiotischem Wege zugrunde gehen. In erster Linie betrifft dies die einkernigen Myelozyten, sodann auch die vorhandenen Lymphozyten, etwas später auch die Riesenzellen.

Die polymorphkernigen Leukozyten sind auch bei langdauernder Bestrahlung nicht sichtbar verändert. Ob sie überhaupt unter dem Eintritte der Bestrahlung zerfallen, erscheint fraglich. Jedenfalls spielt der Zerfall keine große Rolle. Ihr allmähliches Verschwinden findet durch ihren Übertritt in die Blutbahn und durch den fehlenden Ersatz neuer Zellen eine genügende Erklärung.

Die Normoblasten scheinen ebenfalls nicht zu zerfallen, denn die Zahl der Erythrozyten nimmt nicht ab, sondern eher eine Zeitlang zu. Dagegen werden wohl die Ausgangszellen der Normoblasten zerstört, da schließlich alle typischen Knochenmarkselemente verschwinden. Wahrscheinlich würden wohl schließlich auch die reifen Erythrozytenformen verschwinden, wenn nach dem totalen Verluste der spezifischen Markzellen ein Leben noch möglich wäre. Auch hier ist die Strahlenwirkung abhängig von der Dauer und Intensität der Bestrahlung. Indessen muß besonders hervorgehoben werden, daß die knöcherne Hülle zweifellos ein gewisses Schutzmittel gegenüber den Röntgenstrahlen darstellt, daher sind gerade an den Knochen je nach der Lage derselben zu der in Wirkung gewesenen Röntgenröhre, sehr beträchtliche Unterschiede vorhanden.

Auch in den Darmfollikeln finden sich ähnliche Wirkungen der Röntgenstrahlen wie sie in den Lymphdrüsen beschrieben sind.

Einige der kleineren Tiere — Mäuse und Meerschweinchen — sind ganz plötzlich zugrunde gegangen. Ich schiebe diesen plötzlichen Tod auf das Verschwinden des spezifisch lymphatischen Apparates. Auch bei einer mit Röntgenstrahlen behandelten Henne und Taube sahen wir viele Tage nach der Bestrahlung einen ganz plötzlichen Tod.

Wir haben auch auf diesem Kongresse wieder von ganz plötzlich, nach langandauernder Röntgenbestrahlung eingetretenen Todesfällen von Patienten gehört.

Es liegt der Gedanke nahe, diese durch Schädigungen ähnlicher Art, wie wir sie bei Tieren experimentell erzeugt haben, zu erklären. Histologische Untersuchungen würden uns darüber Aufklärung bringen müssen, es ist aber nicht ausgeschlossen, daß die mikroskopische Untersuchung zu keinem Resultate kommt, wenn nämlich die durch Zerfall von Zellen entstehenden Stoffwechselprodukte den Tod herbeiführten.

Bemerkenswert erscheint es mir mit Rücksicht auf die Röntgentherapie von Strumenkranken, daß wir an den normalen Schilddrüsen der untersuchten Tiere keine histologischen Veränderungen an den normalen Geweben der Thyreoiden fanden.

Aus unseren Untersuchungen möchte ich zwei wichtige Schlüsse ziehen:

1. Die Einwirkung der Röntgenstrahlen auf die lymphatischen Organe von an Leukämie und Pseudoleukämie (im weitesten Sinne des Wortes), erkrankten Patienten scheint durch die Ergebnisse der Tierversuche sehr verständlich. Zu gleicher Zeit wird dadurch aber auch die Leistungsfähigkeit der Röntgentherapie bei diesen Fällen gekennzeichnet — es wird dadurch pathologisches lymphatisches Gewebe zerstört und durch bindegewebiges ersetzt. Neues funktionsfähiges Gewebe entsteht nicht. Es würde daher den Röntgenstrahlen, ähnlich wie bei der Wirkung auf die Haut, nur eine lymphatisches Gewebe zerstörende Kraft anhaften.

2. Nach den von verschiedensten Autoren (Albers-Schönberg, Birch-Hirschfeld Heineke u. a.) in fast völliger Übereinstimmung mit unseren Ergebnissen bekannt gewordnen experimentellen Studien auf tierisches Gewebe haben alle, welche mit Röntgenstrahlen längere Zeit täglich zu tun haben, die Pflicht, ihren ganzen Körper viel mehr, als das bisher geschieht, zu schützen.

Ein Schutzfell vor den Keimdrüsen ist als durchaus ungenügend zu bezeichnen. Es ist ein ausreichender Schutz der Augen, der Haut, vor allem auch der Milz, Knochen, Hoden resp. Ovarien zu verlangen. Dieses Ziel wird nur durch zweckmässige Schutzmäntel, Handschuhe, Bleibrillen erreicht.

Diskussion.

Herr M. Wolff-Berlin: Ich habe vielfach Bestrahlungen bei Tieren vorgenommen, und es war mir mehrfach sehr auffallend gewesen, daß die Leber und Nieren besonders anämisch waren. Ferner habe ich mehrfach Blutungen bei den bestrahlten Tieren in der Schleimhaut des Magens und Dünndarms, sowie Blutungen in den Mesenterialdrüsen gesehen.

Herr Försterling-Hannover weist auf eine, seiner Ansicht nach bisher nicht genügend beachtete weitere Wirkung der Röntgenstrahlen hin, nämlich auf die Wachstumstörungen bei jungen Individuen. Er hat mit sehr geringen Dosen, die eine Dermatitis nicht erzeugten, bei jungen Kaninchen und Hunden schon nach 2—3 Wochen erhebliches Zurückbleiben des Wachstums an den bestrahlten Körperteilen (Kopf, Ohren, Extremitäten) festgestellt. Nähere Mitteilung erfolgt in längerer Veröffentlichung.

Herr Levy-Dorn-Berlin: Ich habe unter einer großen Zahl von Leukämien, die ich zu bestrahlen Gelegenheit hatte, zweimal auffallend schnell die Milzschwellung zurückgehen sehen Auch das Blut gewann eine fast normale Beschaffenheit wieder. Sehr bald aber entstand ein Rezidiv, die Milz schwoll sehr schnell wieder an und die Patienten gingen unter peritonitischen Erscheinungen zugrunde. Um eine Intoxikation mit Röntgenstrahlen — wenn man sich so ausdrücken darf — konnte es sich nicht gehandelt haben, da dafür eine zu geringe Menge Strahlen angewandt worden war. Diese Beobachtungen sprechen, wie auch andere Momente, dafür, daß die Erfolge der Röntgenstrahlen bei Leukämie weniger auf Vernichtung der zu zahlreichen Leukozyten, als auf Beeinflussung eines toxischen Agens beruhen, welches der Leukämie zugrunde liegt.

Herr Paul Krause-Breslau (Schlußwort): Im Anschlusse an die Bemerkungen von Herrn Försterling möchte ich an die glänzenden Untersuchungen des leider so früh verstorbenen Embryologen Professor Alfred Schaper über die Einwirkung der Radiumstrahlen auf Froschlarven (Anatomischer Anzeiger, Deutsche med. Wochenschrift 1904) erinnern — es gelang ihm, sehr ausgeprägte Mißbildungen durch Bestrahlung mit Radium zu erzielen, die histologischen Unersuchungen stehen leider noch aus. Schaper teilte mir vor seinem Tode noch mit, daß es, soweit er aus seinen angefangenen Studien sagen könne, anscheinend regelmäßig gar nicht zur Anlage der Milz bei den bestrahlten Tieren gekommen sei. Es wäre sehr zu wünschen, wenn von berufner Seite derartige Untersuchungen embryologischer Art auch mit Röntgenbestrahlung angestellt würden. Es steht mit größter Wahrscheinlichkeit zu erwarten, daß wir dadurch bessere Einblicke in die Wirkungsart dieser Strahlen auf das tierische Gewebe erhalten würden. Auf die Anfrage von Herrn Geh. Rat Wolff erwidere ich, daß wir aufallende Anämie der Leber bei unseren Tieren vermißt haben. Herrn Levy-Dorn gegenüber möchte ich bemerken, daß meiner Ansicht nach die Gründe über die Wirkungsweise der Röntgentherapie bei Leukämikern noch nicht völlig geklärt sind. Leukämiefälle, bei denen nach der Röntgenbestrahlung sich plötzlich eine perniziöse, zu Tode führende Anämie anschloß, sind schon mehrfach bekannt geworden. Auch deletäre Wirkungen auf den Blutbefund von Anämischen sind mehrfach beobachtet.

Auf die Hypothese, die Erfolge der Röntgentherapie durch Einwirkung auf das „toxische Agens" der Leukaemie zu erklären, verzichten wir besser; wir wissen darüber tatsächlich gar nichts.

32. Herren **R. Werner** und **A. von Lichtenberg**-Heidelberg; **Über den Einfluß einiger Intoxikationen auf die Gewebsstrahlung.** Aus der chirurgischen Klinik des Herrn Geheimrat Prof. Dr. V. Czerny, Exzell. (Vortr. Herr Werner.)

M. H.! Aus den Untersuchungen Schläpfers geht hervor, daß das Gewebe eine Strahlung aussendet, welche die photographische Platte beeinflußt, durch vorherige Belichtung der Tiere verstärkt und durch Vergiftung derselben, insbesondere mit oxydationshemmenden Mitteln, geschwächt werden kann.

In einer vor kurzem erschienenen Publikation (Werner, Erworbene Photoaktivität der Gewebe als Faktor der biologischen Strahlenwirkung und ihrer Imitation, Münch. med. Wochenschrift Nr. 1, 1906) hat der eine von uns gezeigt, daß auch die Bestrahlung mit Radium- und Röntgenstrahlen parallel der Reaktionshöhe des Gewebes und entsprechend der Empfindlichkeit desselben die Eigenstrahlung der Zellen zu steigern vermag, während der Übergang in Nekrose oder Fäulnis, also zwei die Lebenstätigkeit zerstörende Prozesse, die Photoaktivität herabsetzen event. vollständig aufheben können, daß ferner Entzündungen, gleichgültig, ob sie durch Infektionserreger (Kokken) oder durch chemische Agentien hervorgerufen wurden, in der Regel die Strahlungsfähigkeit nur wenig zu vermehren, unter Umständen herabzusetzen imstande sind.

Eine Ausnahme hiervon macht das Cholin, ein Zersetzungsprodukt des Lezithins, das bekanntlich an den für die Strahlenwirkung besonders empfindlichen Geweben schon in relativ schwachen Konzentrationen ähnliche Veränderungen verursacht, wie die Strahlen selbst.

Zum Unterschiede von einer Reihe anderer, entzündungserregender Chemikalien, welche die radiogenen Prozesse nicht imitieren, ließ sich nämlich, sowohl nach lokalen, intrakutanen Cholininjektionen an der Haut, wie nach subkutanen an Tumoren eine sehr beträchtliche Photoaktivitätssteigerung (schätzungsweise auf das 10—20fache!) konstatieren. Die Zunahme ging auch hier dem Reaktionsgrade des Gewebes parallel.

Die vermehrte Strahlung desselben nach Cholininjektionen war deshalb von Wichtigkeit, weil sie bewies, daß die Verstärkung auf gesteigerter Chemoluminiszenz, nicht auf einer Art von Photoluminiszenz beruht, wie man nach der Intensitätszunahme im Anschlusse an die Belichtung mit Sonnen-, Radium- oder Röntgenstrahlen hätte vermuten können.

Sehr merkwürdig und als ein Novum auf dem Gebiete der Radiologie erschien die Eigenschaft des vom Gewebe emittierten Lichtes, schwarzes Mattpapier zu durchdringen, was bei einer auf dem Wege der Chemoluminiszenz entstandenen Strahlenart noch nie beobachtet worden war. Dabei muß hervorgehoben werden, daß das Cholin selbst völlig photointaktiv, frisch aus der Fabrik (Merck) bezogen und mit emanationshaltigen Gegenständen absolut nicht in Berührung gekommen war.

Von Bedeutung war ferner der positive Ausfall der Cholinversuche für die Anschauung über die Entstehung der Gewebsstrahlen. Die Experimente bildeten eine direkte Stütze der Hypothese Schläpfers, daß es sich um eine Luminiszenz infolge langsamer Oxydation der Lezithine und ähnlicher, fettartiger Körper handle. Für diesen Vorgang hat Radziszewsky nachgewiesen, daß er, namentlich wenn er im alkalischen Stadium zustande kommt, von sichtbaren Lichterscheinungen begleitet sein kann, und daß das Cholin ganz besonders geeignet ist, den Prozeß zu unterhalten und zu steigern.

Diese Versuche wurden nun von uns gemeinsam in der Richtung fortgesetzt, daß wir daran gingen, den Einfluß der klinisch interessantesten, den Stoffwechsel schwer alterierenden Intoxikationen auf die Photoaktivität der Gewebe zu studieren; hierbei hatten wir uns des fördernden Interesses unseres Chefs, Herrn Geheimrat Prof. Dr. V. Czerny, Exzellenz, zu erfreuen, wofür wir ihm unseren verbindlichsten Dank aussprechen möchten.

Zu den Experimenten verwendeten wir Kaninchen, die entweder in Holzkästen mit Hilfe des Roth-Drägerschen Chloroformsauerstoffapparates 5—7 Stunden narkotisiert erhalten, oder durch Exstirpation beider Nieren urämisch, oder endlich durch Unterbindung des Ductus choledochus cholämisch gemacht und dann in ersterem Falle in der Narkose getötet, in beiden letzteren im Stadium der terminalen Vergiftungserscheinungen, wenn der Tod binnen

kurzem zu erwarten war, getötet wurden. Dies geschah entweder durch Genickschlag oder durch Verbluten.

Von den Tieren wurden Gehirn, Blut, Leber, Niere (wenn sie nicht exstirpiert waren), Herz, Lunge und einige Male auch die Milz zur Photoaktivitätsprüfung entnommen. Kontrollversuche wurden mit denselben Organen normaler und mit Cholin injizierter Kaninchen angestellt.

Die Methoden, nach denen die Strahlungsfähigkeit festgestellt wurde, waren zweifacher Art. Entweder wurde das in der Münchner med. Wochenschrift bereits von Werner geschilderte Verfahren der Interpolation von Zinkdraht angewendet, oder die Zwischenschaltung von Glimmerplättchen zwischen die photographische Platte und das Gewebe, das stets in gleichen Mengen und fein zerhackt in kleinen Glasschälchen exponiert wurde, zur Ausschaltung der bekannten Fehlerquellen (chemische oder thermische Beeinflussung der lichtempfindlichen Schichte) herangezogen.

Das Ergebnis war in kurzen Worten folgendes (Demonstration photographischer Tafeln): Das normale Gewebe zeigt eine bestimmte Strahlung, die beim Gehirn am stärksten, bei den übrigen Organen — in charakteristischer Weise abgestuft — schwächer ist. Cholininjektionen, sowohl in einmaligen großen, wie in mehrmaligen kleinen Dosen verstärken die Photoaktivität des Gehirnes, ebenso jene des Herzens, schwächen aber die der übrigen Gewebe. Die Steigerung der Lichtemission ist nach subkutanen Injektionen am Orte der Wahl sowohl am Herzen, wie am Gehirne nicht im entferntesten so stark, wie sie an Tumoren beim Menschen oder nach lokaler Injektion an der Haut beobachtet wurde. Die Empfindlichkeit des Gewebes spielt somit eine große Rolle.

Die Urämie vermehrt die Strahlung des Herzens beträchtlich, weniger jene der Lunge und setzt die der übrigen Organe herab.

Die Cholämie schwächt die Photoaktivität aller untersuchten Organe.

Durch die Chloroformnarkose werden Leber und Niere wesentlich intensiver strahlend, während die Lichtemission der übrigen Organe abnimmt, beim Gehirne sogar regelmäßig völlig erlischt.

Die Resultate dieser Versuche zeigen, daß jene Organe, bei denen es zu einer mit Steigerung der Funktion und Vermehrung des Stoffwechsels verbundenen Schädigung kommt (wie z. B. am Herzen bei der Urämie, an der Leber und der Niere bei der Chloroformnarkose), photoaktiver erscheinen, während bei solchen, bei denen die Veränderung mit einer Herabsetzung des Stoffwechsels, sowie der spezifischen Tätigkeit einhergeht (wie z. B. am Gehirne bei der Chloroformnarkose), die Strahlung abnimmt und eventuell völlig erlöschen kann. Jedenfalls ist eine Abhängigkeit der Intensität des Lichtemissionsvermögens vom Stoffwechsel der Gewebe deutlich erkennbar, wenn es auch noch nicht möglich ist, die Beziehung in ihren Details zu überblicken.

Eine Frage war jedoch noch zu beantworten: Handelt es sich bei der Strahlung um einen vitalen oder einen supravitalen Prozeß? Ferner war zu entscheiden, ob sie eine bedeutungslose Nebenerscheinung ist oder eine gewisse biologische Wirkung besitzt, so daß ihr eine Rolle im Haushalte des Organismus zugeschrieben werden mußte.

Folgende Versuche scheinen uns diese beiden Punkte in ebenso einfacher wie überzeugender Weise geklärt zu haben.

Es wurde an einer etwa markstückgroßen Stelle eines Kaninchenohres eine Injektion mit 5% Cholinlösung gemacht, sodann eine Glimmerblende (d. h. ein Glimmerplättchen in Gaze eingehüllt, oder in einen Pappdeckelausschnitt eingefügt) aufgelegt, und nun entweder das Ohr in sich umgebogen oder an das andere herangezogen und derart mit Heftpflasterstreifen fixiert, daß der eingespritzten Hautpartie eine normale gegenüberlag. Der Verband wurde 3—6 Tage unverändert belassen. In sechs von zehn Fällen gab es nun entsprechend dem Umfange des injizierten Bezirkes eine Reaktion an der gegenüberliegenden, früher normal gewesenen Hautstelle, welche der Wirkung schwacher Radiumbestrahlungen nicht unähnlich war, aber eine kürzere Latenzzeit besaß und rascher verlief. Der stärkste Effekt (Demon-

stration histologischer Präparate) bestand in einer völligen Nekrose der Epidermis und der oberflächlichsten Coriumpartien an der Seite, welche dem mit Cholin injizierten Ohrteile gegenüber gelegen hatte; sonst kam es nur zum Haarausfalle mit Hyperämie, eventuell auch zur Schuppung oder Quaddelbildung. Die präzise Lokalisation schloß die wichtigsten Fehlerquellen (Reizung durch Hautsekret, Anämie usw.) aus. Die Interpolation des Glimmers garantierte, daß hier der Effekt einer Strahlung vorlag, die von dem auf Cholin reagierenden Gewebe ausgegangen war. Die vier negativen Resultate erklären sich aus dem Umstande, daß es in diesen Fällen infolge zu energischer Einspritzung des Cholins zu rasch zur Nekrose des Gewebes gekommen und dadurch offenbar die Strahlung vorzeitig geschwächt oder unterdrückt worden war.

Jedenfalls geht aus diesen Versuchen hervor, daß zum mindesten die vermehrte Strahlung biologisch wirksam ist, indem sie dies durch ihre entzündungserregenden Eigenschaften demonstrierte. Es ist demnach mit großer Wahrscheinlichkeit anzunehmen, daß auch die normale Luminiszenz des Gewebes, die ja im wesentlichen qualitativ dieselben Eigenschaften zu besitzen scheint wie die verstärkte, eine gewisse Rolle im Haushalte des Organismus spielt. In welchem Grade und in welchem Sinne dies der Fall ist, das zu entscheiden muß freilich späteren Untersuchungen vorbehalten bleiben.

---

33. Herr **F. M. Groedel III**-Bad Nauheim: **Vorrichtung zur direkten und gemeinsamen Aufzeichnung des Orthodiagrammes und der Orientierungspunkte des Körpers auf eine ebene Fläche.**

Bei der Aufnahme eines Orthodiagrammes macht sich uns der Mangel eines sicheren und bequemen Verfahrens zur Übertragung des auf einer gewölbten Fläche aufgezeichneten Bildes auf eine Ebene in unliebsamer Weise bemerkbar. Zeichnen wir das Orthodiagramm, auf den Körper auf, so müssen wir es, wollen wir Vergleiche ziehen oder Messungen vornehmen, auf eine ebene Fläche übertragen, projizieren wir es direkt auf diese, so haben wir gewisse Orientierungspunkte und Linien des Thorax nachträglich einzuzeichnen. Die Methoden, deren wir uns seither hierzu bedient haben, brauche ich nicht näher zu besprechen. Sie werden zugeben, daß theoretisch wie praktisch alle mehr oder weniger unzureichend sind.

Ich will Ihnen kurz zeigen, wie uns die Orthodiagraphie selbst den Weg angibt welchen wir zu gehen haben, um das Ziel zu erreichen.

Bei der Orthodiagraphie haben wir einen zwangsläufig mit der Röhre beweglichen Schreibstift. Diesen stellen wir so ein, daß er mit dem Normalstrahl eine gerade Linie bildet. Die beiden fest miteinander verbundenen Punkte führen wir um das Herz herum und lassen den Schreibstift die verschiedenen Stellungen des Systems, bei denen der Zentralstrahl den Herzumfang gerade tangiert, auf die Haut markieren. Das Resultat ist ein auf die Brustwand parallel projiziertes Bild des Herzens.

Wenn wir nun umgekehrt den Schreibstift auf die verschiedenen Punkte dieses Orthodiagrammes aufsetzen, muß die Röhre mit ihm wieder denselben Weg beschreiben. Befestigen wir also an Stelle der Röhre einen weiteren Schreibstift, der sich ebenfalls in der Achse des Normalstrahles befindet, so können wir mit diesem auf einer vorgesetzten Ebene den Weg des ersten Schreibstiftes aufzeichnen. Dieses zweite Bild ist natürlich ebenfalls eine parallele Projektion des Herzens.

Wir haben nun ein Bild von einer gewölbten auf eine ebene Fläche in paralleler Projektion übertragen. Der Apparat, den wir benutzten, war ein „Führungsstift", den wir auf die einzelnen Punkte aufsetzten, der zwangsläufig mit einem Schreibstift verbunden war und dessen Längsachse eine Gerade mit der des schreibenden Stiftes gebildet hat.

Mit Hilfe nebenstehender Skizze will ich Ihnen demonstrieren, in welcher Weise ich den Levy-Dornschen Orthodiagraphen modifiziert habe, um ihn in soeben beschriebener Weise benutzen zu können.

Hinter der Röhre habe ich eine Stange angebracht, die einen Schreibstift trägt. Dieser ist ebensoweit wie die Marke des Schirmes von der Drehungsachse entfernt und bewegt sich in der umgekehrten Richtung des Normalstrahles. Mittels einer pneumatischen Auslösung kann ich ihn auf eine zum Körper parallele Ebene schreiben lassen. Ich habe somit nun drei zwangsläufig verbundene, in der Achse des Normalstrahles liegende Punkte. Vor dem Patienten die Marke des Leuchtschirmes, hinter ihm die Antikathode und hinter dieser die Schreibvorrichtung. Nebenbei will ich bemerken, daß ich an letzterer ein Tintenreservoir habe anbringen lassen. Der Leuchtschirm ist mittels Bajonettverschlusses an seiner Stange befestigt. Durch einen gleichen Verschluß kann an seiner Stelle eine gerade Stange befestigt werden, welche da, wo der Normalstrahl auf sie auffällt, durchbohrt ist. Durch diese Durchbohrung kann ich einen Metallköcher führen, der einen Kolben enthält, welcher in der Richtung auf den Körper des zu Untersuchenden hin ausgezogen werden kann. Diese Vorrichtung will ich „Führungsstift" nennen. Die drei zwangsläufig zu bewegenden Punkte sind nun: Führungsstift, Antikathode und Schreibstift.

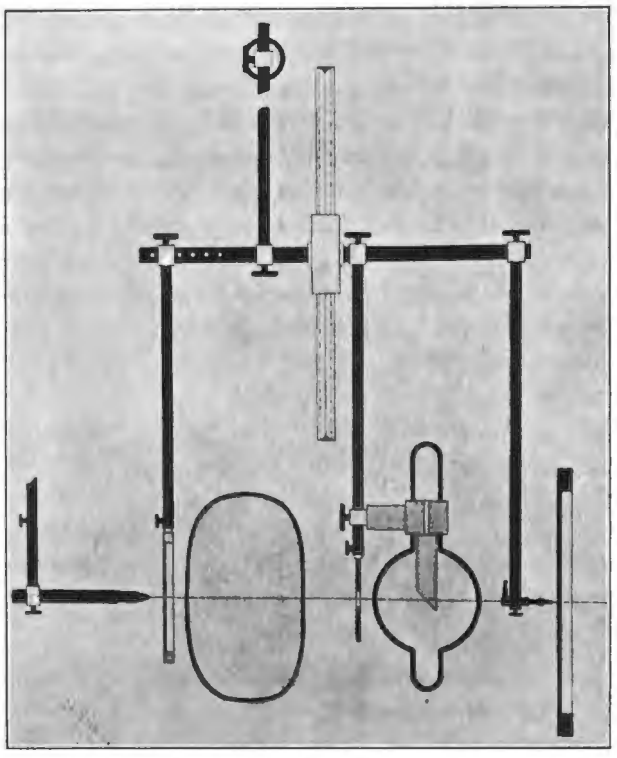

Fig. 1.

Da die Bewegung des Führungsstiftes stets in der genauen, das heißt eigentlich umgekehrten Richtung des Normalstrahles erfolgt und ich das ganze zwangsläufig verbundene System der drei Punkte an ihm und mit ihm bewegen kann, ist es mir möglich, durch ihn indirekt die Röhre in die Stellung zu bringen, in welcher der Normalstrahl durch die zu übertragenden Punkte gehen würde. Notiere ich mir dabei die jeweilige Lage der Röhre mit der Zeichenvorrichtung, so erhalte ich eine parallele Projektion der betreffenden Punkte.

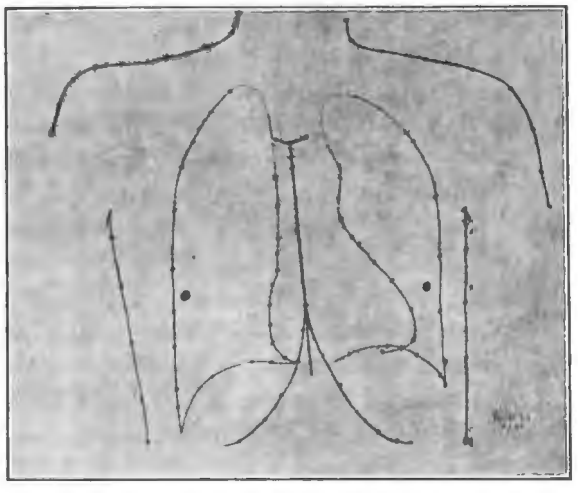

Fig. 2.

Der Gang der Orthodiagrammaufnahme mit einem derartig modifizierten Apparat ist ein wesentlich einfacherer und angenehmerer für Patient und Arzt wie bisher.

Der zu Untersuchende wird in irgend einer Lage zwischen Röhre und Schirm möglichst gut fixiert. Mit einem Dermatographen umfahre ich die Incisura jugularis, den Proc. xiphoideus und die Rippenbogen. Alsdann orthodiagraphiere ich in gewohnter Weise, wobei ich jedoch mittels meiner pneumatischen Übertragung auf das hinter der Röntgenröhre befindliche Zeichenbrett punktiere. Wenn der Mittelschatten, die Zwergfellkonturen und die äußeren Lungengrenzen aufgezeichnet sind, schalte ich den Induktor aus und erhelle den Raum. Ich löse den Bajonettverschluß, entferne den Leuchtschirm und setze an seiner Stelle den Führungs-

stift ein. Da durch meine Anordnung das Zeichenbrett nicht mehr wie seither zwischen Patient und Arzt steht, bin ich in der Lage, den Körper des zu Untersuchenden bequem zu übersehen. Ich setze den Führungsstift auf die verschiednen blau vorgezeichneten Linien auf und punktiere auf dasselbe Papier, auf welches ich zuvor das Orthodiagramm aufgezeichnet habe. Ebenso kann ich jeden anderen Punkt des Körpers auf das Papier projizieren.

Nebenstehendes Orthodiagramm zeigt, in welcher Weise sich nun die beiden Projektionen ergänzen.

Wir erhalten ein parallel projiziertes Schattenbild des ganzen Oberkörpers, in welches die ebenfalls parallel projizierte Silhouette des Mittelschattens und der Lungen eingezeichnet ist. In dem Mittelschatten endlich sehen Sie die wieder mit parallelen Strahlen projizierte Mittellinie.

Die Aufnahme eines derartigen kombinierten Flächenschnittes des ganzen Oberkörpers erfordert nicht viel mehr Zeit wie seither die Aufnahme des Orthodiagrammes allein. Was wir erreichen, ist die Möglichkeit einer bequemen Orientierung an einem derartigen Orthodiagramm, bessere Anhaltspunkte für den Vergleich und die exakte Übertragung der Mittellinie.

---

34. Herr Dr. **Albers-Schönberg**-Hamburg: **Eine neue Methode der „Orthodiagraphie".**

Die von Moritz eingeführte Orthoröntgenographie gestattet mit einem der modernen Instrumentarien nur dann eine genaue Messung des Herzens, wenn der Untersucher über eine grosse Erfahrung und ausreichende technische Fertigkeit verfügt. Aber selbst beim Geübten kann, wie Guttmann gezeigt hat, die Fehlerbreite auf $^1/_2$ cm, bei der Orthoröntgenographie durch verschiedene Personen sogar auf 1 cm anwachsen. Dieser Umstand, sowie die mit Schwierigkeiten verbundene Übertragung der Orthoröntgenogramme vom Körper des Patienten auf eine besondere Zeichenfläche, ferner die geringe Übersichtlichkeit, welche die bekannten Orthoröntgenogramme für die richtige Beurteilung der Herzlage zu den Nachbarorganen gewähren, haben die Orthoröntgenographie nicht so allgemein in Aufnahme gebracht, wie sie es ohne Zweifel verdient.

Der Wunsch, die von der Subjektivität des Untersuchers abhängige Orthoröntgenographie durch eine mechanische Messmethode zu ersetzen, hat zur „Orthophotographie" nach Immelmann geführt. Diese Technik, welche ich hier als bekannt voraussetzen kann, ist indessen durchaus nicht fehlerfrei und unabhängig von der Subjektivität des Untersuchers, da auch hier von dem letzteren die Herzgrenzen umfahren werden müssen.

Eine dritte Methode zur Bestimmung der Herzgrenzen ist die Aufnahme auf grosse Distanz, wie sie von mir in meinem *Lehrbuch der Röntgentechnik, II. Auflage, Seite 316* beschrieben worden ist.

Köhler hat sich das Verdienst erworben, die Distanzaufnahmen weiter auszubilden, so dass es ihm gelungen ist, auf 2 m Entfernung gute Bilder zu erzielen. Neuerdings habe ich diese Versuche wieder aufgenommen und bin dabei folgendermassen zu Werke gegangen: Ein 2 m langes Rohr aus Eisenblech von 23 cm Durchmesser wird zwischen die Röntgenröhre und den Rücken des zu untersuchenden Patienten gebracht. Die Einstellung der Röntgenröhre erfolgt nach den üblichen Prinzipien der Centrierung derart, dass sich der Fokus genau über der Längsachse des Eisenrohres befindet. Mithin deckt sich die Längsachse des Rohrs mit dem sogenannten senkrechten Röntgenstrahl. Diese Centrierung lässt sich in sehr einfacher Weise durch Anbringung eines mit verschiebbaren Klemmen versehenen Brettes, wie ich dasselbe im *Lehrbuch der Röntgentechnik, Seite 94* beschrieben habe, erreichen. Auf diesem Brett wird eine Blende angebracht, deren Weite nach den bekannten Regeln so zu wählen ist, dass die Basis des Lichtkegels am Ende des Eisenrohres gleich der unteren Apertur des letzteren ist. An dem der Röhre gegenüberliegenden Ende trägt das Eisenrohr ein Brett, gegen welches sich der Patient bei der Untersuchung mit dem Rücken anlehnt. Der in sitzender Stellung befindliche Kranke muss selbstverständlich genau senkrecht zur Längsachse des Eisenrohrs sitzen, wobei besonders darauf zu achten ist, dass er keine seitlichen

Verdrehungen des Körpers ausführt. Das eiserne Rohr wird in eine solche Stellung gebracht, dass seine Längsachse durch den 6. Brustwirbel geht. Schaltet man die Röhre ein und betrachtet das Bild auf dem Leuchtschirm, so erhält man ein gutes Übersichtsbild des Herzens, der grossen Gefässe, des Zwerchfells und der anliegenden Lungenpartien. Selbst bei einer Länge des Eisenrohres von 2 m ist der Kontrastreichtum und die Klarheit des Bildes gegenüber Untersuchungen auf nahe Distanz kaum herabgesetzt. Zur Aufnahme des auf dem Leuchtschirm gesehenen Bildes wird an Stelle des letzteren eine nach Rieder-Rosenthal mit Film und zwei Verstärkungsschirmen armierte Kassette oder eine Schleussnerplatte mit einfachem Verstärkungsschirm gesetzt. Die Aufnahme erfolgt bei mittlerer Respirationsstellung in der Atempause und ergiebt bei 20 Sekunden Exposition ein vorzügliches Bild des Thoraxinhaltes. Vergleicht man die Grösse des auf diese Weise zur Darstellung gebrachten Herzens mit einem unter den gleichen Bedingungen von demselben Patienten aufgenommenen Orthoröntgenogramm, so wird man konstatieren, dass die photographisch aufgezeichnete Herzgrösse die orthoröntgenographisch gefundene nur um ein geringes überragt. Wir haben also eine Methode, welche sehr wohl gestattet, das Herz annähernd in normaler Grösse photographisch zur Darstellung zu bringen. Die Technik selbst bietet keine Schwierigkeiten. Durch Zuhilfenahme eines Eisenrohres ist die unbedingt nötige, absolut genaue Einstellung der Röhre, sowie die richtige Stellung des Patienten leicht zu erreichen.

Wenn es sich indessen darum handelt, die an und für sich absolut exakte Orthoröntgenographie durch eine gewissermassen mechanische und von der Subjektivität des Untersuchers losgelöste Methode zu ersetzen, so kann dieser Versuch nur dann eine Berechtigung haben, wenn die neue Methode nicht nur Annäherungswerte, sondern genau richtige Masse festzustellen gestattet. Aus diesem Grunde habe ich die Distanzaufnahmen wieder aufgegeben und folgende neue Technik der orthophotographischen Herzaufnahmen in Anwendung gebracht.

Fig. 1 zeigt eine Bleikistenblende, in welcher sich die Röntgenröhre befindet. Die im *Lehrbuch der Röntgentechnik, Seite 78* beschriebene Schiebeblende ist derart eingestellt, dass ein 5 mm breiter Längsspalt entsteht. Die Röntgenröhre befindet sich, wie aus der inneren Konstruktion der Bleikistenblende sich ergiebt, und worauf hier nicht näher einzugehen ist, in einer solchen Stellung, dass ihr Fokus genau hinter der Mitte des Schlitzes steht. Vor der Bleikistenblende befindet sich der Untersuchungsstuhl, über dessen nähere Konstruktion *l. c. Seite 340* nachzulesen ist. Dieser Stuhl trägt ein Sitzbrett, das sich nach rechts und links mittels einer Spindel leicht und schnell verschieben lässt. Der Patient wird auf den Stuhl gesetzt und vor seiner Brust eine mit Film und doppeltem Verstärkungsschirm armierte Kassette befestigt. Durch Drehung der Spindel am Stuhl kann der Patient in jedem beliebigen Tempo an dem Längsschlitz vorbeigezogen werden. Das Bild, welches auf diese Weise entsteht, gleicht äusserlich durchaus einem gewöhnlichen Übersichtsbild der Thoraxorgane, nur fällt sofort auf, dass die Herzfigur wesentlich kleiner ist. Vergleicht man die gewonnene Herzfigur mit dem Orthoröntgenogramm, so ist eine absolute Übereinstimmung der Grösse zu konstatieren.

Es ist selbstverständlich nicht angängig, als Untersuchungsobjekt für den Beweis der Exaktheit einer Messmethode das menschliche Herz zu wählen, da eine Nachprüfung meist ausgeschlossen ist. Ich habe infolgedessen die Probe in folgender Weise angestellt:

Auf dem verschiebbaren Sitz wurde eine viereckige Bleiplatte vertikal befestigt und 8 cm von derselben eine photographische Platte angebracht. Der Fokus-Objektabstand betrug 57 cm, der Objektplattenabstand 8 cm. Nun wurde, nachdem die Röhre eingeschaltet, die Bleiplatte zusammen mit der photographischen Platte an dem Spalt vorübergezogen und dann die Platte entwickelt. Ich erhielt ein absolut exaktes Bild der Bleiplatte, welches in seiner Grösse auch nicht um einen Millimeter von der wirklichen Grösse differierte. Das Bild war ferner scharfrandig ausgefallen, so dass eine genaue Nachmessung möglich war. Es wurde jetzt ein zweiter Versuch angestellt, bei welchem der Objekt-Plattenabstand von 8 auf 30 cm vergrössert wurde. Die Aufnahme zeigte wiederum ein gutes Bild der Bleiplatte, dieses Mal allerdings mit unscharfen Rändern. Die Aufnahme genügte indessen, um

durch Nachmessung festzustellen, dass sich das Untersuchungsobjekt und das Bild in ihren Grössenverhältnissen deckten. Hier muss selbstverständlich die Einschränkung gemacht werden, dass nur die Quermasse exakt waren, während die Längsmasse der Bleiplatte wesentlich vergrössert waren. Es ergiebt sich demnach, dass man mittels der geschilderten Methode des Vorüberziehens des Patienten an einer Schlitzblende sämtliche Querdurchmesser des Herzens mathematisch genau bestimmen kann, so dass die



Fig. 1.

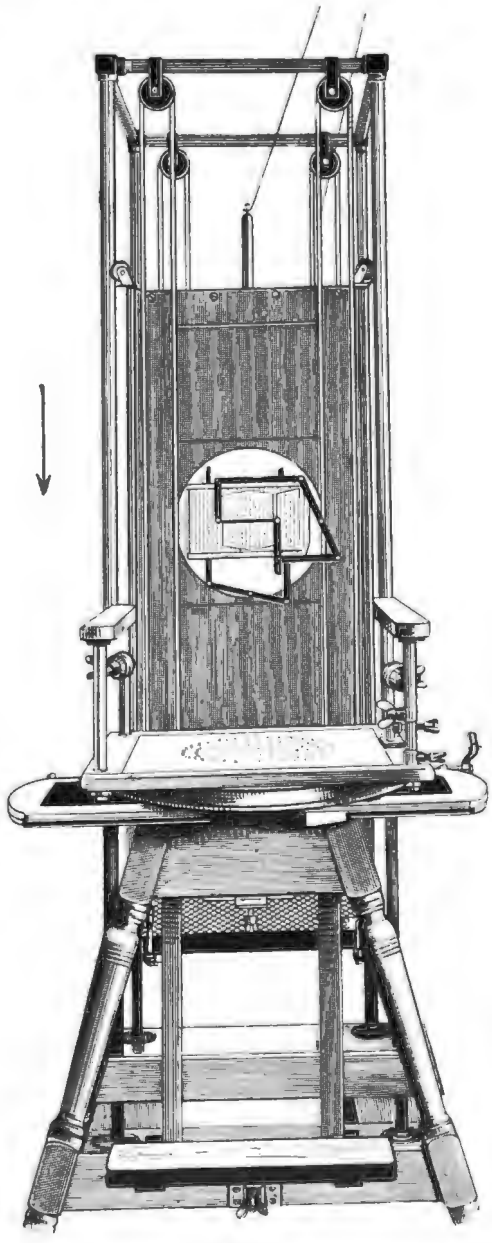

Fig. 2.

gewonnenen Aufnahmen, soweit die Querdimensionen in Betracht kommen, als richtige anzusehen sind. Die Längsdurchmesser, also beispielsweise die Höhe der Aorta, sind auf diesen Orthophotogrammen genau so verzeichnet, d. h. vergrössert, wie auf den üblichen Übersichtsaufnahmen. Es ist die Frage, ob vom klinischen Standpunkt ein Bedürfnis für die exakte Höhenbestimmung vorliegt. Meines Erachtens wird man in den meisten Fällen für die Beurteilung eines Falles mit den Querdurchmessern des Herzens vollkommen auskommen. Handelt es sich indessen darum, auch die Höhenmasse mathematisch richtig festzustellen, so ist die Methode in der Weise, wie Fig. 2 zeigt, auszuführen. Statt eines Längsspaltes wird

mittels der Schiebeblende ein Querspalt, vor welchen der Patient gesetzt wird, hergestellt. Der Fokus der Röhre ist selbstverständlich wieder auf die Mitte dieses Querspaltes zentriert. Nun wird die Bleikistenblende empor gezogen, so dass sich der Querspalt in der Höhe des Hinterhauptes befindet. Nachdem die Röhre eingeschaltet ist, lässt man die Bleikistenblende langsam herunter. Es ergiebt sich wiederum eine Übersichtsaufnahme, welche den gewöhnlichen Übersichtsaufnahmen in sämtlichen Querdimensionen gleicht, also ein quervergrössertes Herzbild zeigt, welches dagegen ins einen Höhendimensionen kleiner erscheint als die üblichen Bilder. Auch diese Aufnahme mit bewegter Röhre und Querspalt wurde an dem gleichen Bleistück mit dem Objekt-Plattenabstande von 8 resp. 30 cm ausprobiert. Es ergab sich, wie nicht anders zu erwarten war, ein in den Längsmassen exaktes Bild, welches in den Quermassen zu gross war.

Die Schnelligkeit, mit welcher der Patient an dem Längsspalt resp. die Röhre an dem Patienten vorbei bewegt wurde, war nur auf 30—40 Sekunden bemessen worden, so dass die ganze Prozedur innerhalb des Atemstillstandes in mittlerer Respirationsstellung ausgeführt werden konnte.

Es ergiebt sich aus dem Vorstehenden, dass durch Kombination dieser beiden Aufnahmemethoden mittels Längs- und Querspalt eine absolut exakte mechanische Herzgrössenbestimmung gemacht werden kann. Die Technik ist die denkbar einfachste, und kann auch in anderer Weise als hier beschrieben ausgeführt werden. Voraussetzung für das Gelingen ist eine exakte Röhreneinstellung, sowie genau senkrechte, von seitlichen Verdrehungen freie Einstellung des Patienten. Diese Einstellung ist auf dem von mir beschriebenen Aufnahmestuhl zu erreichen. An ihm befindet sich eine, auf nebenstehender Abbildung der Übersicht wegen fortgelassene Rückenlehne aus Segeltuch, gegen welche der Patient sich anlehnend, mit Fixiervorrichtungen festgehalten wird. Ausserdem sind zwei Armhalter angebracht, die in beide Achselhöhlen geschoben werden, um ein Zusammensinken des Patienten, namentlich wenn es sich um schwache Personen handelt, zu verhüten. Nicht weniger wichtig ist die der Brustwand und damit der Rückenlehne und der vorderen Bleikistenwand parallele Fixierung der photographischen Platte, was durch einen hierfür konstruierten, auf den Armen des Stuhles verschiebbaren Kassettenträger erreicht wird. Die Plattenkassette wird bei dieser Anordnung dazu benutzt, um gegen die Brust des Patienten einen leichten, die Ruhestellung des letzteren befördernden Druck, auszuüben.

Es ist klar, dass bei Benutzung eines durch zwei Schlitzblenden gehenden Strahlenbündels theoretisch immerhin noch eine minimale Verzeichnung stattfinden könnte. Dieselbe ist indessen so gering, dass sie praktisch nicht in Betracht kommt, da sie mit der üblichen Messmethode nicht nachgewiesen werden kann. Man ist also berechtigt, hier von einem parallelen Strahlenbündel, welches die obere Schlitzblende passiert, zu reden. Es ist bereits früher von Gocht u. Pasche versucht worden, Schlitzblendenvorrichtungen zur Aufnahme von Extremitäten zu benutzen, jedoch ist der Erfolg ein negativer gewesen, was seinen Grund unter anderem darin hat, dass die Expositionszeit für eine Extremitätenaufnahme wesentlich länger sein muss als für Herzaufnahmen, bei welchen man Verstärkungsschirme benutzen kann, da es nur auf die Darstellung der Grössenverhältnisse und nicht auf feine Strukturdetails, wie bei den Extremitäten, ankommt.

Meine Ausführungen beanspruchen durchaus nicht eine fertige neue Methode zu proklamieren, es ist vielmehr nur ihr Zweck, auf diese Art der Technik hinzuweisen und die Anregung zur Herstellung von Apparaten zu geben, welche auf den beschriebenen Prinzipien fussend, eine mechanische Aufzeichnung des Herzens in natürlicher Grösse ermöglichen.

Diskussion zu Vortrag 33 u. 34.

Herr Levy-Dorn-Berlin: Die ungenügende Übereinstimmung, welche Herr Albers-Schönberg zwischen seinen mit verschiedenen Methoden gewonnenen Orthodiagrammen fand, dürfte — wenigstens zum großen Teil — daran liegen, daß das Herz sich die drei Male verschieden zeigte. Die lebenden Organe, welche so labil sind wie das Herz, sind nicht geeignet, die Genauigkeit einer Methode zu prüfen. Wenn

in einer Enfernung von $2^1/_2$ m das Herz bis 1 cm zu groß gefunden wird, so kann es sich nur um einen Fehler der genannten Art handeln, wie die absolut zuverlässige Rechnung ergibt.

Herr Köhler-Wiesbaden: Ich kann mir die Möglichkeit, welche Vorredner erwähnte, auf Entfernung von $2^1/_2$ m Verzerrungen des Herzens um 1 cm erhalten zu haben, nicht recht erklären. Mathematisch berechnet, kommen hier Verzerrungen von ca. $1^1/_2$ mm an der Spitze vor, aber selbst bei fehlerhafter Einstellung kann die Verzerrung wohl nur bis 4 mm betragen.

Herr Groedel-Bad Nauheim (Schlußwort): Die Zeit ist zu kurz, um Ihnen, meine Herren, zu zeigen, wie durch meine Modifikation des Orthodiagraphen die Genauigkeit der Herzgrößenbestimmung mit Röntgenstrahlen gefördert und die Aufnahme eines Orthodiagrammes wesentlich erleichtert wird. Ich hoffe dazu beigetragen zu haben, die Orthodiagraphie wieder etwas mehr in den Vordergrund zu stellen. Die in letzter Zeit beschriebenen orthophotographischen Methoden mögen manches Bestechende haben, besonders wenn sie mit der Zeit noch vervollkommnet werden. Die Orthodiagraphie werden sie nach meiner Ansicht nie ersetzen können. Ich glaube, wir sollen deshalb unser Augenmerk darauf richten, zunächst diese Methode noch auszugestalten, die unstreitig exakter, leichter und schneller ausführbar und weniger kostspielig ist als die Orthophotographie.

---

35. Herr **R. Hahn**-Hamburg: **Knochensyphilis im Röntgenbilde.**

M. H.! Ich möchte mir erlauben, aus einer größeren Anzahl von Röntgenbildern, die ich in gemeinsamen Untersuchungen mit Prof. Deycke-Konstantinopel und Dr. Albers-Schönberg-Hamburg bei syphilitischen Knochenerkrankungen gewonnen habe, einige besonders interessante Platten zu demonstrieren.

Ich möchte vorwegnehmen, daß wir durch unsere Untersuchungen feststellen konnten, daß die syphilitische Knochenerkrankung an einer ganzen Anzahl von Knochen des Skeletts in einer so charakteristischen Form auftritt, daß sie unschwer von Knochenerkrankungen anderen Ursprungs zu unterscheiden ist. Wenn bei einigen Knochen, wie den Wirbeln, und bei den Gelenken eine absolut sichere Diagnose aus dem Bilde allein nicht gestellt werden kann, so liegt das wohl in der Hauptsache darin, daß das Material, an dem diese Verhältnisse studiert werden müssen, noch nicht genügend groß ist im Gegensatz zu dem, das uns in bezug auf die andern Knochen zur Verfügung steht. Wir sehen den Hauptzweck unserer heutigen Demonstrationen deshalb auch hauptsächlich darin, an der Hand einiger Projektionsbilder den Wert der Untersuchungsmethode vor Fachkundigen zu zeigen und zu bitten, durch eingehende Nachprüfungen zum Abschluß dieses Kapitels der Knochenpathologie beitragen zu wollen. Eine ausführliche Schilderung unserer Resultate würde an dieser Stelle zu weit führen, erübrigt sich aber auch dadurch, daß wir in einem Ergänzungsbande der „*Fortschritte auf dem Gebiete der Röntgenstrahlen*“ eingehend darüber berichten werden.

Bei den syphilitischen Erkrankungen der Knochen haben wir zu beachten solche des Periost und solche des Knochens selbst, und bei beiden haben wir zu unterscheiden irritative und gummöse Formen.

Schon geringe periostale Auflagerungen luetischer Provenienz lassen sich im Röntgenbilde erkennen und sind äußerst charakteristisch. Sie sind meist zirkumskript, geben einen starken Schatten und heben sich so deutlich von der Knochenrinde ab. Sie verschwinden spurlos nach durchgeführter antiluetischer Therapie. (Demonstration einer Periostitis simplex metacarpi V.) Die gummöse Form tritt nur zirkumskript auf, kann aber natürlich in der Mehrzahl vorhanden sein. Bei ihr pflegt schon frühzeitig die Corticalis des Knochens in Mitleidenschaft gezogen zu werden. (Demonstration einer Periostitis gummosa tibiae.) Auch sie kann unter geeigneter Therapie ohne sichtbare Spuren zu hinterlassen, abheilen. Bei längerem Bestande organisiert sich das luetische Exsudat und verdichtet sich zu Knochen, so zwar, daß der Corticalis neu gebildeter Knochen teils in Buckelform, teils in Form von Osteophyten derart innig verschmolzen aufliegt, daß er von dem ursprünglichen Knochen nicht zu unterscheiden ist. (Demonstration einer Periostitis gummosa et ossificans.)

Im Knochen selbst kommt es, wie bereits oben angedeutet, ebenfalls zu entzündlichen und gummösen Veränderungen. Die krankhaften Veränderungen gehen zumeist gleichzeitig

vom Knochenmark und der Knochenrinde aus, so daß fast immer eine Ostitis und Osteomyelitis vergesellschaftet sind. Geradezu typisch ist das gemeinsame Vorkommen bei der entzündlichen Form, so daß eine Ostitis diffusa nie ohne eine Osteomyelitis diffusa vorkommt. Das Aussehen eines solchen Knochens ist daher so charakteristisch, daß eine Verwechselung mit anderen pathologischen Prozessen einfach unmöglich erscheinen möchte. Durch das luetische Exsudat ist der Knochen in seinem innersten Gefüge auseinandergedrängt, so daß es zu einer Volumsvermehrung des Knochens und zu einer Verdickung und Aufblähung kommt. In langgestreckten, unregelmäßig angeordneten, im großen und ganzen aber der Knochenrinde parallel laufenden Zügen wechseln Schatten (Knochenlamellen) und hellere Schichten (Exsudat) miteinander ab. Nach der Behandlung verschwindet das Exsudat. Der Knochen gibt wieder stärkeren Schatten, indem die Lamellen sich wieder nähern und schließlich kann es so weit zur Ausheilung kommen, daß der Knochen wieder ein völlig normales Röntgenbild ergibt. (Demonstration von Ostitis osteomyelitis diffusa humeri, ulnae, femoris, Dactylitis luetica.)

Die Ostitis und Osteomyelitis gummosa tritt zirkumskript auf, Verwechslungen mit der Osteomyelitis acuta sind unter Umständen wohl möglich, lassen sich aber bei Berücksichtigung der klinischen und anamnestischen Daten mit großer Wahrscheinlichkeit vermeiden. Vor Verwechslung mit Tumoren schützt die stets vorhandene Mitbeteiligung des Periosts. Das Gumma selbst zeigt in seiner Peripherie stets einen stärkeren Schatten als Folge der dort vorhandenen reaktiven Entzündung des Knochens. Heilen die Ostitiden und Osteomyelitiden aus, so kann der Knochen wieder normal werden, es kann aber auch zu Sklerosierungen kommen, die so enorm sein können, daß der Knochen wie eine elfenbeinerne undurchlässige Masse erscheint. Wieder in andern Fällen hellt sich schließlich die Sklerose wieder auf und es resultiert der unter dem Namen Osteoporose bekannte Zustand. (Demonstration von Osteomyelitis et Ostitis gummosa ulnae, Ostitis, Osteomyelitis diff. et Sclerosis radii, Sclerosis humeri et ulnae nach abgelaufener Ostitis und Osteomyelitis. Ostitis, Osteomyelitis gummosa mit Sklerose in der Nähe der Handgelenke.)

Daß auch die Gelenke syphilitisch erkranken, ist ja jetzt genügend anerkannt. Ja, manche Autoren gehen so weit, daß sie behaupten, eine Reihe von Gelenken, die für chronisch tuberkulös gehalten würden, seien es nicht, sondern die Erkrankung sei luetischer Natur. Es kann nun sowohl die Gelenkkapsel, als auch der Gelenkknorpel und schließlich der das Gelenk mitbildende Knochen erkranken. Im ersten Falle wird es von der erkrankten Synovia aus zu einer mehr oder minder starken Exsudation ins Gelenk kommen. Der entstandene Tumor wird vermöge seines Inhalts, des transparenten Exsudats keine Veränderungen auf der Röntgenplatte zeigen, auch die Synovia gibt keine Schatten. Anders die erkrankten Knorpel oder gar die Knochen. Der Knorpel zeigt mehr oder minder ausgefranste Oberfläche, der Knochen ist von dem Knorpelüberzug entblößt, ja es kann zur Sequestration des auf diese Weise schlecht ernährten Knochens kommen. In andern Fällen kommt es zu den unter dem Namen Caries sicca bekannten Knochenerkrankungen. Vielfach sind die Gelenkerkrankungen symmetrisch. Wie schon in der Einleitung gesagt, bieten die Gelenkerkrankungen in bezug auf die Differentialdiagnose große Schwierigkeiten, Verwechslung mit Coxitis jeder Provenienz sind wohl möglich. Man wird daher ganz besonders auf andere etwa vorhandene luetische Zeichen, auf die klinischen Erscheinungen und auf die Anamnese achten müssen. Genau dasselbe gilt von den luetischen Wirbelerkrankungen. Doch ist zu hoffen, daß weitere Studien auch weitere Aufklärungen bringen werden. (Demonstration eines Pseudotumor albus mit Ostitis des Condylus int. und Exsudat im Kniegelenk, Ostitis osteomyelitis diffusa, Periostitis ossificans in der Nähe des Handgelenks. Sklerose des Humerus und der Ulna in der Nähe des Ellenbogengelenks, Ankylose des Gelenks infolge von Ostitis der nächstgelegenen Knochen. Osteomyelitis gummosa des dritten und vierten Halswirbels.)

Durchaus eindeutig sind dann wieder die luetischen Erkrankungen der Schädelknochen. Obwohl sich an ihnen im großen und ganzen dieselben Prozesse abspielen, wie an den Röhrenknochen, so zeigen sie doch einige erwähnenswerte Besonderheiten. Es findet am Orte, wo die Gummiknoten sitzen, stets eine Resorption von Knochengewebe statt und zwar am aus-

giebigsten bei jenen Knoten, welche sich durch Reichtum an Rundzellen auszeichnen. Solche Herde kommen am häufigsten im äußeren Periost des Schädeldaches vor, können indes auch an dem innern Periost der Schädelhöhle, an der Dura mater auftreten. Bei Sitz im äußeren Periost wird zuerst die äußere Tafel kariös, doch pflegt die Entzündung bald auf die Diploe überzugreifen und kann schließlich bis unter die Dura mater sich erstrecken. Der einzelne Herd kann klein und unscheinbar sein und macht dann nur kleine Defekte. Mit dem Wachstum des Herdes vergrößert sich auch der Knochendefekt und wenn sich zahlreiche Herde bilden, so kann das Schädeldach in großer Ausdehnung von unregelmäßig gestalteten Grübchen und Gruben durchsetzt werden. Dringen die Entzündungsprozesse in die Tiefe und wird auch die Dura mater in Mitleidenschaft gezogen, so wird der zwischen den Defekten vorhandene Knochen mehr und mehr von der Zirkulation abgeschnitten und so geschieht es, daß sich zur Caries noch eine mehr oder minder umfangreiche Knochennekrose hinzugesellt. Diese Nekrose kommt dann häufig in der Weise zustande, daß die Gummositäten ein Knochenstück inselförmig umgeben und so aus seinem Zusammenhang mit dem Gesamtknochen lösen, so daß dasselbe als Sequestor daliegt und entweder durch Eiterung fortgeschafft wird oder durch Caries sicca zum Schwund gebracht wird. Das in diesen Fällen entstandene Loch in der Schädeldecke schließt sich nicht knöchern, sondern nur durch eine gefäßarme, bindegewebige Schwiele. (Demonstration einer Periostitis luetica mit Nekrose der Tabula externa des Stirnbeins, Periostitis diffusa mit Nekrose der Tabula externa, moosförmige Caries sicca der Innentafel, Bildung einer Knocheninsel durch Gummata in drei verschiedenen Stadien.)

Aus unsern Befunden dürfen wir wohl ohne weiteres folgende Schlüsse ziehen:

1. die syphilitischen Knochenerkrankungen zeigen im Röntgenbilde erkennbare Veränderungen;
2. dieselben sind zum großen Teil überaus charakteristisch, besonders an den Rippen, den verschiedenen Röhren- und den Schädelknochen;
3. in den andern Fällen (Wirbel- und Gelenkerkrankungen) wird es unter Berücksichtigung der Anamnese und der klinischen Erscheinungen zumeist gelingen, die Differentialdiagnose zu stellen;
4. da die syphilitische Knochenerkrankung alle Knochen des Skeletts befallen kann und verhältnismäßig häufig angetroffen wird, so ist bei unklaren Knochenerkrankungen die Möglichkeit der syphilitischen Erkrankung ganz besonders in Betracht zu ziehen.

---

36. Herr **Walter**-Hamburg demonstriert noch einmal die Versuche zu seinem obigen Vortrage Nr. 1, da dieselben am Morgen wegen des nicht zu verdunkelnden Sitzungsraumes nicht allgemein sichtbar gemacht werden konnten.

Abends 10½ Uhr.

Schlußsitzung.

Vorsitzender: Mit Genugtuung und Befriedigung können wir auch auf den diesjährigen Kongreß zurückblicken. An einem Tage sind drei wissenschaftliche Sitzungen und zwei Geschäftssitzungen abgehalten worden. In diesen Sitzungen wurden 33 Vorträge gehalten und über 3 Vorträge, deren Verfasser am Erscheinen verhindert waren, referiert. Hieran haben sich zahlreiche Diskussionen geschlossen. Jedem Redner, welcher das Wort zum Vortrage gewünscht hat, konnte dasselbe erteilt werden; der Diskussion ist der weiteste Spielraum gewährt worden. Die Ausschuß- und Geschäftssitzungen haben über mehrere sehr wichtige Beschlüsse entschieden. Ferner wurden in denselben die Satzungen beraten und die Wahlen vollzogen. Wenn es möglich war, die sehr reichhaltige Tagesordnung an einem Tage zu erledigen, so verdanken wir dies in erster Linie den Herren Vortragenden und Rednern, welche in mustergültiger Weise die Geschäftsordnung beachtet und namentlich die Redefristen innegehalten haben.

Jetzt am Schlusse unserer Verhandlungen können wir mit Recht behaupten, daß der diesjährige Kongreß sich würdig seinem Vorgänger anreiht. Die uns in den Vorträgen gebotenen neuen wissenschaftlichen Errungenschaften und die in der Diskussion herbeigeführte gegenseitige Aussprache hat uns vielseitige Belehrung, Aufklärung und neue Anregungen zu weiteren Forschungen gegeben. Trotz der reichhaltigen Tagesordnung ist das Interesse der Teilnehmer bis zum Schluß wach geblieben. Allen Vortragenden und Rednern spreche ich deshalb unseren besten Dank aus.

Es gereicht mir ferner zur Freude, mitteilen zu können, daß zu den 184 alten Mitgliedern 127 neue hinzugetreten sind, so daß die Deutsche Röntgen-Gesellschaft nunmehr 311 Mitglieder zählt. Dem Kongresse haben 214 Teilnehmer beigewohnt. Sie sehen, daß auch die wirtschaftliche Entwickelung der Deutschen Röntgen-Gesellschaft sich sehr günstig gestaltet.

Nunmehr erkläre ich den II. Kongreß der Deutschen Röntgen-Gesellschaft für geschlossen.

Herr **M. Wolff**-Berlin: Wir dürfen nicht auseinandergehen, m. H., bevor wir unserem verehrten Herrn Vorsitzenden für die Bemühungen um das Zustandekommen des II. Kongresses und für seine allseitig anerkannte sachliche Leitung der Verhandlungen unsern verbindlichsten Dank ausgesprochen haben. (Beifall.)

Druck von Hesse & Becker in Leipzig.

Verhandlungen

der

Deutschen Röntgen-Gesellschaft

Band III.

Verhandlungen und Berichte

des

Dritten Kongresses

am 31. März und 1. April 1907 in Berlin.

Herausgegeben vom

Publikations-Sonderausschuß.

Redigiert von

Professor Dr. Albers-Schönberg-Hamburg.

Hamburg
Lucas Gräfe & Sillem
(Edmund Sillem)
1907.

Ausgegeben im Juli 1907.

Dem Andenken

ihres am 25. März 1907 verstorbenen, unvergeßlichen Ehrenmitgliedes und Ehrenvorsitzenden des Herrn Generalarzt à la suite, Wirklichen Geheimen Rat, ord. Professor der Chirurgie und Direktor der chirurgischen Klinik und Poliklinik der Königl. Friedrich Wilhelms-Universität zu Berlin

Dr. Ernst von Bergmann — Exzellenz
Ritter höchster Orden

die Deutsche Röntgen-Gesellschaft.

Vorwort.

Der III. Band der Verhandlungen der Deutschen Röntgen-Gesellschaft enthält die Verhandlungen und Berichte des III. Röntgenkongresses. Auch diesesmal sind die Verhandlungen in zwei Abteilungen zerlegt. Vorangestellt sind das Verzeichnis der Mitglieder der Deutschen Röntgen-Gesellschaft im Jahre 1907, sowie das Verzeichnis der Teilnehmer am Kongreß 1907, die Satzungen der Deutschen Röntgen-Gesellschaft und die auf dem diesjährigen Kongreß angenommene Geschäftsordnung.

Der **I. Teil** — Geschäftliche Sitzungen — enthält die Protokolle der I. Ausschußsitzung am 31. März d. Js. und der II. Ausschußsitzung am 1. April d. Js., ferner das Protokoll, Referat und Korreferat der Intensitätskommission, das Protokoll der Sitzung zur Erledigung des Antrages Bade, sowie den Bericht über die Geschäfts- und Eröffnungssitzung am 1. April d. Js. In diesem Teil finden sich durch besondern Druck hervorgehoben die auf dem Kongreß gefaßten Beschlüsse.

Der **II. Teil** — Wissenschaftliche Sitzungen — enthält die 44 auf dem Kongreß erledigten Vorträge und Demonstrationen, sowie die im Anschluß daran stattgehabten Diskussionen nach den überreichten, resp. eingesandten Manuskripten. Da für die Erledigung der 53 Anmeldungen von Vorträgen und Demonstrationen nur ein Tag zur Verfügung stand, konnten nicht alle Vorträge gehalten werden. Die Vorträge der am Erscheinen verhinderten, sowie der nicht zu Worte gekommenen Redner (Nr. 15, 16, 20, 38) lagen dem Kongreß schriftlich vor und wurden den Verhandlungen beigefügt.

Berlin im Mai 1907.

Der Publikations-Sonderausschuß.

Inhalt.

	Seite
Widmung	III
Vorwort	V
Alphabetisches Inhaltsverzeichnis	VII
Mitglieder der Deutschen Röntgen-Gesellschaft	IX
Teilnehmer des Kongresses 1907	XVII
Satzungen der Deutschen Röntgen-Gesellschaft	1
Geschäftsordnung der Deutschen Röntgen-Gesellschaft	5
Sonderausschüsse 1907	10
I. Ausschußsitzung	13
II. Ausschußsitzung	14
Kommissionsberichte	15
Geschäfts- und Eröffnungssitzung	28
Übersicht der Redner und Vorträge	39
I. Sitzung	42
II. Sitzung	68
III. Sitzung	152
IV. Sitzung (Schlußsitzung)	186

Alphabetisches Inhaltsverzeichnis.

Bemerkung: (D) = Diskussion.

A.

Ammoniumoxalat-Sublimatreaktion: **Schwarz** 118.
(D) v. Kowalski.
(D) Schwarz.
Analogien, mechanische: **Jirotka** 166.
Antrag: **Bade** 26, 33.
Arthrit, deform.: **Settegast** 157.
(D) Holzknecht.
(D) Wollenberg.
(D) Settegast.
I. Ausschußsitzung 13.
II. Ausschußsitzung 14.

B.

Barlow: **Fraenkel** 156.
(D) Guradze.
Basedow: **Decastello** 141.
Basedow: **Dohan** 139.
(D) Gottschalk.
(D) Schmidt.
Bestrahlungskonzentrator: **Werner** 114.
Bibliothek 13. 30.
Bibliotheksbericht 32.
Bluteinwirkungen: **Krause** 126.
(D) Schwarz.
(D) Cowl.
(D) Krause.
Botryomykose: **Eberlein** 142.

D.

Dickdarmstenose: **Cohn** 66.
Distanzaufnahmen: **Albers-Schönberg** 149.
Dosierung: **Walter** 106.

E.

Embryonen: **Schmidt** 129.
Eröffnungssitzung 28.

F.

Frakturen: **Graeßner** 56.
Frakturen, Hauptthema: **Wendt** Referat 42. **Immelmann**: Korreferat 51.
(D) Grashey.
(D) Stieda.
(D) Cowl.
(D) Haenisch.
(D) Muskat.
(D) Grunmach.
(D) Bardenheuer.
(D) Alexander.
(D) Preiser.
(D) Köhler.
(D) Bade.
(D) Gocht.
(D) Levy-Dorn.
(D) Wendt.

G.

Gehirntumor: **Gottschalk** 92.
(D) Hoehl.
(D) Holzknecht.
(D) Cowl.
(D) Krause.
(D) Grunmach.
(D) Gottschalk.
Geschäftsordnung der Deutschen Röntgen-Gesellschaft 5. 34.
Geschäftliche Sitzungen 11.
Geschäftssitzung 28.

H.

Harte Strahlen: **Walter** 110.

I.

Intensität: **Kienböck** 96.
Intensität: **v. Kowalski** 15.
Intensität: **Wertheim-Salomonson** 15. 33.
Instrumentarium: **Levy-Dorn** 150.

K.

Kassenbericht 32.
Kinematographie: **Köhler** 164.
(D) Cowl.
Kontentivvorrichtung: **Cowl** 159.

L.

Lues: **Haenisch** 154.
(D) Fraenkel.

Lungendiagnostik: **Dohan** 85.
(D) Stuertz.
(D) Jamin.
(D) Albers-Schönberg.
(D) Grashey.
(D) Cowl.
(D) Zabel.
(D) Holzknecht.
(D) Meyer.
(D) Stuertz.
(D) Dohan.

M.

Magendiagnostik: **Holzknecht** 73. **Groedel III** 74.
(D) Grunmach.
(D) Lassar.
(D) Jollasse.
(D) Levy-Dorn.
(D) Cowl.
(D) Holzknecht.
(D) Groedel.
Mundhöhle: **Grunmach** 64.
(D) Levy-Dorn.
(D) Grunmach.
Museum 13. 30.
Myositis ossificans: **Krause** 152.

N.

Nierendiagnostik: **Sträter** 90.
(D) Köhler.
(D) Immelmann.
(D) Cowl.
(D) Albers-Schönberg.
(D) Ossig.
(D) Dohan.
(D) Sträter.
Normen, feste für Intensität: **Kommission** 15.

O.

Orthophotographie: **Haenisch** 146.
(D) Albers-Schönberg.
(D) Cowl.

P.

Pagetsche Krankheit: **Belot** 120.

R.

Resonator: **Grisson** 179.
(D) Gocht.
(D) Klingelfuß.
(D) Bauer.
(D) Cowl.
(D) Bauer.
(D) Cowl.
(D) Berger.
(D) Grisson.
Röhrenausstellung 1908 13. 30.
Röntgenbilder: **Alexander** 70.
(D) Gergö.
(D) Albers-Schönberg.
Röntgenbilder: **Gergö** 125.
(D) Alexander.
(D) v. Kowalski.
(D) Gergö.
Röntgenstereometrie: **Fürstenau** 172.
Röntgenstrahlen, geometrische Körper: **Alexander** 111.
Röntgenstrahlen, Farbstoffe: **Alexander** 113.
(D) Wertheim-Salomonson.
(D) Alexander.
Röntgentherapie: **Gottschalk** 131.
Röntgenverbrennung: **Kienböck** 96.

S.

Salzsäureprobe: **Schwarz** 68.
(D) Krause.
(D) Holzknecht.
(D) Krause.
(D) Schwarz.
Satzungen der Deutschen Röntgen-Gesellschaft 1.
Sauerstoffinsufflation im Kniegelenk: **Jacobsohn** 60.
(D) Cohn.
(D) Rosenblatt.
(D) Cowl.
(D) Holzknecht.
(D) Stuertz.
(D) Wollenberg.
(D) Eberlein.
(D) Hoffa.
(D) Albers-Schönberg.
(D) Senger.
(D) Schwarz.
Schlußrede 186.
Schlußsitzung 186.
Selenzellen: **Wertheim-Salomonson** 96.
(D) v. Kowalski.
(D) Bauer.
I. Sitzung 42.
II. Sitzung 68.
III. Sitzung 152.
IV. Sitzung 186.
Sonderausschüsse 7. 8. 9.
Spaltblende Lepper: **Immelmann** 183.
Stereoskopie: **Gillet**.
Strumen: **Grunmach** 124.

U.

Übersicht über die Sitzungen etc. 39.
Untersuchungsstuhl: **Albers-Schönberg** 178.
Untersuchungsstuhl: **Biesalski** 174.

V.

Vas deferens Verkalkung: **Fraenkel** 157.
Virchow-Krankenhaus: **Levy-Dorn** 142.
Vorderarmbrüche: **Jaquet** 59.

W.

Wachstumsstörungen: **Försterling** 126.
(D) Cohn
(D) Holzknecht.
(D) Hahn.
(D) Senger.
(D) Försterling.
Wissenschaftliche Sitzungen 37.

I. Mitglieder der Deutschen Röntgen-Gesellschaft 1907.

a) Ehrenmitglied.

1. Dr. W. C. Röntgen, Geheimer Rat, ordentlicher Professor der Physik u. Direktor des physikalischen Instituts der Universität München.

b) Ausschußmitglieder.

2. **I. Vorsitzender**: Dr. H. Albers-Schönberg, Professor, Leitender Arzt des Röntgeninstituts am Allg. Krankenhaus St. Georg. Hamburg, Klopstockstr. 10.
3. **II. Vorsitzender**: Dr. R. Eberlein, ord. Prof. der Chirurgie und Direktor der chirurgischen Klinik der kgl. tierärztlichen Hochschule. Berlin NW. 6, Luisenstr. 56.
4. **I. Schriftführer**: Dr. M. Immelmann, Med.-mechan. Institut und Röntgen-Laboratorium. Berlin W., Lützowstr. 72.
5. **II. Schriftführer**: Dr. Alban Köhler, Spezialarzt für Röntgenologie. Wiesbaden.
6. **Kassenführer**: Dr. W. Cowl, Arzt für Röntg.-Diagnostik u. Technik. Berlin W., Gleditschstr. 6.
7. **Beisitzer**: Dr. H. Rieder, Professor, Vorstand der med.-physik. Abteilung d. Krankenhauses I. d. Isar. München.
8. — Dr. B. Walter, Professor a. Physik. Staats-Laboratorium. Hamburg.
9. — Dr. H. Gocht, Spezialarzt für orthopäd. Chirurgie. Halle a. S.
10. — Dr. R. Grashey, Assistenzarzt a. d. kgl. chirurg. Klinik München.
11. — Dr. Rich. Bourwieg, San.-Rat, Delegierter d. Röntgenvereinigung in Berlin, Spez.-Arzt f. orthop. Chirurgie u. Mechanotherapie. Berlin N., Oranienburgerstr. 67.
12. — Dr. Paul Krause, Prof., Direktor d. mediz. Poliklinik, Jena. Vorsitzender d. Röntgenvereinigung in Breslau.

c) Erwählte Ausschuß-Beisitzer des Kongresses.

13. Dr. J. Belot, Spez.-Arzt. f. Röntgenologie. Paris.
14. Dr. Hoffa, Geh. Med.-Rat ao. Prof. d. Orthop. Chirurgie. Berlin, Kurfürstendamm 185.
15. Dr. G. Holzknecht, Doz. f. Radiologie. Wien, Alserstr. 18.
16. Dr. J. v. Kowalski, Prof. d. Physik. Freiburg (Schweiz).
17. Dr. Oscar Lassar, Prof., Arzt f. Hautkrankh. Berlin NW., Karlstr. 19.
18. Dr. T. Sjögren, Oberstabsarzt, Arzt f. Röntgen-Diagn. u. Ther. Stockholm (Schweden).
19. Dr. J. Wertheim-Salomonson, Professor d. Radiogr. u. Neuropath. an d. städt. Univ. Amsterdam (Holland).

d) Mitglieder.

A.

20. Dr. Karl Abel, Frauenarzt. Berlin, Potsdamerstr. 118a.
21. Dr. Béla Alexander, Arzt für Röntgen-Diagn. Hon. Physikus. Késmark, Oberungarn.
22. Dr. R. Altmann, Dir. Arzt d. Knappsch.-Laz. Zabrze (O.-Schl.).
23. Dr. Franc. Antoniotti, Chir. u. Dir. d. labor. d. radiol. d. Osp. Mauriz. Umberto I. Turin (Italien).
24. Dr. Julius Appel, Arzt. Hamburg, Kolonnaden 80.
25. A. Assenheim, Ing., Vertr. d. Fa. Hecht, Pfeiffer & Co. Berlin W., Ritterstr. 48.

B.

26. Dr. R. Bacher, Sek.-Arzt a. d. Landes-Geb.-Anstalt. Olmütz (Mähren).
27. Dr. Peter Bade, Arzt. Hannover.
28. Dr. Gust. Bär, Arzt. Röntgen-Labor. Zürich (Schweiz).
29. Dr. J. Bagge, Arzt. Radiol. Inst. Göteborg (Schweden).
30. Dr. G. Bakker, Priv.-Krkhs. f. Chirurg. Emden.
31. Dr. Rud. Bandel, Arzt. Nürnberg.
32. Dr. Bardenheuer, Geh. Med. Rat, Prof., Dirig. Arzt d. Bürgerhospitals. Köln a. R.
33. Dr. Bauch, Oberarzt im Leib-Grenad.-Regt. 8. komm. z. chir. Abt. d. Stadtkrkh. Stettin, Apfelallee 72.
34. Heinz Bauer, Ing. u. Fabr. Berlin, Lützowstr. 106.
35. R. Baum, Fabr. Hamburg V.
36. Dr. Carl Beck, Professor d. Chirurgie a. d. postgrad. med. School. New York. 37 East 31 st. (U. S. A.).
37. Dr. A. Becker, Priv.-Doz., Assist.-Arzt a. d. chir. Univ.-Klinik. Rostock i. M.
38. Dr. Otto J. W. Behn, Arzt. Kiel, Beselerallee 56.
39. Dr. F. R. Berger, Oberarzt i. Feld-A. R. 8, k. z. Abteilung für Haut- u. Geschlechts-Krkh. d. städt. Kr.-Anst. Köln-Lindenburg.
40. Wilhelm Berger, Ing. d. Fa. Reiniger, Gebbert & Schall, Erlangen. Köln a. Rh., Kamekestr. 19.
41. Dr. Adolf von Bergmann, dirig. Arzt. Riga, Schülerstr. 5.
42. Dr. Konrad Berkowsky, Assist.-Arzt am Krankenh. am Friedrichshain. Berlin.
43. Dr. Robert Bernhardt, Arzt. Warschau, Mazowieczstr. 8 (Rußland).
44. Dr. K. Biesalski, Leitender Arzt d. Röntgeninstituts a. Krankenh. a. Urban-Berlin. Berlin S., Hasenhaide 66.
45. Dr. Aug. Blencke, Spez.-Arzt für orthopäd. Chir. u. Röntgenogr. Magdeburg, Kaiser-Wilhelmplatz 12.
46. Dr. Blumensath, Spez.-Arzt f. Unters. m. Röntgenstrahlen. Breslau.
47. Dr. G. Boegel, Oberarzt d. chir. Abt. d. St. Vinzenz-Stifts. Hannover.
48. Christian Bockemeyer, Techn. d. Elektr. Ges. „Sanitas". Berlin, Friedrichstr. 131 d.
49. Dr. Hans Brettner, Oberstabsarzt. Spandau
50. Dr. J. H. Brodersen, Arzt. Drammen (Norwegen).
51. Dr. A. Burchard, Licht- und Röntgen-Inst. Rostock.
52. Reinh. Burger, Fabr. Berlin N., Chausseestr. 8.
53. Dr. W. Deane Butcher, M. R. C. S., Spez.-Arzt f. Hautkrkh. Red. d. „Archives of the Röntgen Ray". Holyrood, Ealing, London W.
54. Dr. S. Buxbaum, Inst. f. elektr. Heilmethoden. Karlsbad i. Böhmen.

C.

55. Dr. E. W. Caldwell, Dir. d. F. S. Gibbs, Röntgen-Labor. a. d. Bellevue-Hosp., Doz. f. Röntgen-Diagn. u. Techn. a. d. New Yorker Univ. New York (U. S. A.).
56. Dr. O. de la Camp, Prof. Marburg.
57. Dr. L. Caro, Arzt. Hannover.
58. Dr. Antonio Ceci, Prof. Dir. d. chir. Univ.-Klinik. Pisa (Italien).
59. Dr. Wenzel Chlumsky, Priv.-Doz. f. Chir. Krakau (Galizien). Rynek Kleparski.
60. Dr. Chudowszky, Dirig.-Arzt d. Krankenh. z. Satoralja Ujhely (Ungarn).
61. Dr. Alessandro Codivilla, Prof. d. Orthopädie. Bologna (Italien).
62. Dr. Max Cohn, leit. Arzt d. Röntgen-Abt. am städt. Krankenhaus Moabit, Berlin.
63. Dr. O. Collatz, Dir.-Arzt a. Diakon.-Haus. Darmstadt.
64. Dr. F. Colley, Arzt. Insterburg.
65. Dr. Franz Colmers, Assist.-Arzt d. chir. Univ.-Klinik, Heidelberg.
66. Dr. Carlo Colombo, Prof. a. d. med. Fakultät. Rom (Italien).
67. Dr. C. Comas, Doz. f. Röntgenologie d. med. Fak. Röntgenolog d. Krkh. Sta. Cruz. Barcelona (Spanien).
68. Dr. O. Croce, Arzt. Essen a. d. Ruhr.

D.

69. G. David, Fabr. Minden i. W.
70. Dr. P. Dahlhaus, Arzt. Remscheid.
71. Dr. Geo Delhaes, Arzt. Teplitz (Böhmen).
72. Dr. Gust. Delkeskamp, Arzt. Berlin, Schiffbauerdamm 37.

73. Dr. v. Dembowski, Wilna (Rußland).
74. Dr. R. Destot, Radiolog. Lyon (Frankreich).
75. Dr. F. Deutsch, Arzt. München.
76. Dr. P. Diettrich, Arzt. Magdeburg.
77. Dr. Norbert Dohan, Arzt. Assist. am radiol. Inst. d. allgem. Poliklinik. Wien IX, Marianneng. 10.
78. Dr. Johannes Doyé, Spez.-Arzt f. Haut- u. Geschl.-Krh. Privatklinik. Institut f. Lichtbehandl. Münster i. W.
79. Dr. H. Dreesmann, Dirig. Arzt am Vincenz Krankenh. Köln.

E.

80. Dr. Herm. G. Engelken, Dir. Arzt am Knappschafts-Laz. Neunkirchen (Regbz. Trier).
81. Dr. Guido Engelman, Spez.-Arzt f. Orthopäd. Wien I. Rathausstr. 7.
82. Dr. Karl Eickenbusch, leit. Arzt. Hamm i. W.
83. Dr. A. Eulitz, Oberarzt an der Diakonissen-Anstalt. Dresden-N.
84. Dr. Robert Evers, Marine-Stabsarzt. Göttingen, Bühlstr. 42.
85. Dr. Karl Evler, Stabsarzt. Treptow a. R.
86. Dr. Ezekiel. Santiago (Chili).

F.

87. Dr. Fabre, Prof. Lyon (Frankreich).
88. Dr. Jul. Finck, Arzt f. Röntgen-Diagn. u. Ther. Charkow (Rußland).
89. Dr. J. F. Fischer, Stabsarzt, Dir. d. Röntgen-Inst. d. Kommunalhosp. Kopenhagen (Dänemark).
90. Robert Fischer, Techn. d. Fa. Reiniger, Gebbert & Schall, Erlangen. Berlin, Friedrichstr. 131c.
91. Dr. K. Foersterling, Assist.-Arzt am städt. Krankenh. Hannover.
92. Dr. Karl Francke, Spez.-Arzt f. innere Leiden. München, Rückertstr. 2.
93. Dr. Paul Frangenheim, Assist. d. chir. Univ.-Klinik. Königsberg i. Pr.
94. Dr. James Fränkel, Assist.-Arzt a. d. kgl. Univ.-Poliklinik f. orthopäd. Chirurgie. Berlin, Dorotheenstr. 42.
95. Dr. P. Friedrich, Prof., Dir. d. chir. Univ.-Klinik. Greifswald.
96. Dr. Karl Funck, Arzt. Röntgen-Labor. Köln, Hohenzollernring 34.
97. Robert Fürstenau, Assist. Charlottenburg, Savignyplatz 11.
98. Theophil Fuß, Dir. Ing. d. Fa. W. A. Hirschmann. Berlin-Pankow.

G.

99. Dr. E. Galewsky, Haut-Arzt d. Säuglingsheim u. Kinderpoliklinik. Dresden-A.
100. Dr. Heinr. Gaudlitz, Arzt. Aue i. Erzgeb.
101. Dr. Ernst Gelinsky, Oberarzt, komm. z. chir. Univ.-Klinik. Rostock, Friedrichstr. 17.
102. Dr. Emerich Gergö, Chirurg. Budapest.
103. Dr. Gillet, Oberstabsarzt. Schöneberg, Kaiser Friedrichstr. 5.
104. Dr. P. Glaessner, Assist.-Arzt a. d. Königl. Univ.-Klinik für orthopäd. Chirurgie. Berlin W., Achenbachstr. 16.
105. Dr. Otto Goebel, leit. Arzt. Ruhrort.
106. Dr. J. G. Gohl, Arzt. Amsterdam (Holland).
107. Dr. W. G. Goldammer, Oberarzt. Hamburg.
108. Dr. Adolf Goldmann, Assist.-Arzt. a. St. Hedwig-Krankenhaus. Berlin.
109. Dr. Gonzalez, Santiago (Chili).
110. Dr. D. H. van der Goot, Chirurg. Haag (Holland).
111. Dr. Maximilian Gortan, Dir. Arzt d. radiol. Inst. d. ospitale civico. Triest (Istrien).
112. Dr. E. Gottschalk, Arzt. Stuttgart.
113. Dr. Josef Gottstein, Spez.-Arzt f. orthopäd. Chirurgie. Reichenberg (Böhmen), Brauhofgasse 5a.
114. Dr. R. Graeßner, Stabsarzt, Doz. a. d. Akademie f. prakt. Med. Köln a. Rh.
115. Robert Grisson, Ing. u. Fabr., Dir. d. Grisson G. m. b. H. Berlin W., Sächsische Str. 2.
116. Dr. Franz M. Groedel III, Bad Nauheim.
117. Dr. Carl Gründgens, Arzt. Aachen.
118. Dr. Paul Grüneberg, Spez.-Arzt f. Hautkranke. Halle a. S., Poststr. 8.
119. Dr. E. Grunmach, Prof., Direktor d. kgl. Univ.-Inst. für Unters. mit Röntgenstrahlen. Berlin NW., Luisenstr. 3.
120. Max Gundelach i. Fa. Emil Gundelach, Fabr. Gehlberg i. Thür.
121. Dr. Gunkel, Dir. d. Landkrankenh. Fulda.

H.

122. Dr. J. Haberern, Doz. f. Chir., Prim.-Arzt a. hauptstädt. Krhs. Budapest IV.
123. Dr. R. Habs, leit. Arzt d. städt. Krankenh. Magdeburg.
124. Dr. F. Haenisch, Spez.-Arzt f. Röntgenologie. Hamburg 36, Klopstockstr. 10.
125. Dr. Rud. Härting, Spez.-Aszt f. Chirurgie. Leipzig, Johannisgasse 8.
126. Dr. R. Hahn, Arzt f. Dermatol. Hamburg.
127. Dr. Rudolf Hartmann, San.-Rat, Dirig. Arzt. Königshütte, Ob.-Schl.
128. Dr. Georg Hartung, Spez.-Arzt f. orthopäd. Chir. Röntgen-Inst. Dresden-A.
129. Robert Hartwig, Fabr. Berlin, Siegmundhof 5.
130. Dr. Max Heckmann, Oberstabsarzt. Berlin, Kurfürstendamm 214.
131. Dr. Albert Heddaeus, Spez.-Arzt f. Chir. u. Frauenkrkh. Zittau i. S., Schillerstr. 7b.
132. Dr. W. Heidemann, dirig. Arzt d. Aug. Vikt. Heims. Eberswalde.
133. Dr. Victor Hennecart, Arzt. Sedan (Frankreich).
134. Dr. A. Hennig, Arzt. Königsberg i. Pr.
135. Dr. Hermann Hentschel, Oberarzt u. stellvertr. Dir. am kgl. Krankenstift. Zwickau i. S.
136. Dr. S. A. Heyerdahl, ärztl. Leiter d. Röntgen-Inst. a. Reichshospital. Christiania (Norwegen).
137. Alfred Hirschmann, Fabrikbesitzer. Berlin, Ziegelstr. 30.
138. Dr. Erwin Hoehl, Nervenarzt. Chemnitz.
139. Dr. H. Hoeftmann, Arzt f. Chirurgie. Königsberg i. Pr.
140. Dr. Ludwig Hoffmann, Spez.-Arzt f. Orthopädie, Arzt d. mediko-mech. Instituts. Stettin, Preußischestr. 2.
141. Dr. Friedrich Horak, Prim.-Arzt. Carlau (Böhmen).
142. Dr. Antoni Horoszewicz, Prim.-Arzt am Eisenbahnkrkh. Warschau, Brzeska 12 (Rußland).

J.

143. Dr. H. P. Jacobs, Arzt, Röntgen-Laboratorium. Trier.
144. Dr. Eugen Jacobsohn, Assist.-Arzt d. chir. Abt. d. Allerheil.-Hospitals. Breslau.
145. Dr. Alex Jagdhold, Arzt. Libau (Rußland).
146. Dr. L. Jakob, Dir.-Arzt d. Wasserheilanst. u. Röntgen-Lab. i. Fasor.-San. Budapest.
147. Dr. F. Jamin, ao. Prof., Oberarzt a. d. Med. Univ.-Klinik. Erlangen.
148. Friedrich Janus, Ing. d. Fa. Reiniger, Gebbert & Schall. Erlangen.
149. Dr. Alb. Jaquet, Arzt. Berlin W., Ansbachstr. 33.
150. Dr. Michael Jedlicka, Assist. a. d. Chir. Univ.-Klinik. Lemberg (Galizien).
151. Dr. Rud. Jedlicka, Priv.-Doz. f. Chirurgie. Prag II.
152. Bogumil Jirotka, Ing. d. Fa. W. A. Hirschmann. Berlin, Urbanstr. 28.
153. Dr. Otto Jolasse, Oberarzt a. allg. Krankenh. St. Georg. Hamburg.
154. Dr. M. Jungengel, Hofrat, Kgl. Ob.-A. d. chir. Abt. d. Allg. Krkh. Bamberg.

K.

155. Dr. Hermann Kaestner, Spez.-Arzt f. Hautleiden. Schwerin (Mecklenburg).
156. Dr. W. Kafka, Primar.-Chirurg. d. Kinder-Hosp. Prag (Böhmen).
157. Dr. Max Kahleyss, Arzt f. Chir. u. Orthop. Dessau.
158. Dr. Albert Kaïsin, Floreffe (Belgien).
159. Dr. Ludwig Kalicinzki, Arzt. Warschau-Praga, Brzeska 12 (Rußland).
160. Dr. Sigm. Karplus, Kinderarzt. Warschau-Praga (Rußland).
161. Dr. Karl Katholicky, Prim.-Arzt. Brünn (Mähren).
162. Dr. Walter Kausch, Prof. Leit. Dir. d. Auguste Viktoria-Krankenh. Schöneberg, Viktoria Luisepl. 6.
163. Dr. Karl Kellermann, Hofrat u. Arzt. Bad Kissingen.
164. Dr. Robert Kienböck, Priv.-Doz. f. med. Radiol. Vorst. d. Radiolog. Inst. d. Allg. Polikl. Wien.
165. Dr. Leo Kiewe, Arzt. Königsberg i. Pr.
166. Dr. Robert Kinn, Sek.-Arzt a. Komitats-Krankenh. Schäßburg (Siebenbürgen).
167. Dr. Philipp Kissinger, dir. Arzt d. chir. Abt. d. städt. Krhs. Königshütte O.-S.

168. Dr. Max Klar, Arzt f. orthop. Chir. München, Luisenstr. 49.
169. Fr. Klingelfuß, Ing. u. Fabr., Inh. d. Fa. Fr. Klingelfuß. Basel (Schweiz).
170. Dr. M. Klopstock, Arzt. Berlin W., Potsdamerstr. 41.
171. Dr. Ludwig Klostermann, Arzt. Gelsenkirchen.
172. Dr. Hermann Knierim, San.-R. Dirig. Arzt am Kinderhospital. Kassel.
173. Fr. Jos. Koch, Ing. u. Fabr., Mitinhaber d. Fa. Koch & Sterzel. Dresden-A.
174. Dr. Karl Koch, Chirurg. Nürnberg.
175. Dr. P. Köhler, San.-Rat, Privatklinik. Bad Elster.
176. Dr. Franz König, Geh. Med.-Rat, Prof. Grunewald, Hagenstr. 11.
177. Dr. B. Kollaritz, Budapest IV, Koronaherczeg ut. 11.
178. Dr. W. Kolosser, Spez.-Arzt f. Magen-, Darm- u. Stoffwechselkrh. Nordhausen.
179. Dr. Zygm. Koronkiewicz, Assist.-Arzt a. d. chirurg. Abt. d. Hosp. Kindlein Jesu. Warschau (Russ. Polen).
180. Dr. Adolf Kozerski, Arzt. Warschau, Hortensia 4 (Russ. Polen).
181. Dr. Heinr. Krafft, Priv.-Doz. f. Röntgenologie. Straßburg i. E.
182. Dr. Emil Krahn, Arzt f. Chir. u. Orthopädie. Landsberg a. W.
183. Dr. Friedrich Krause, Arzt. Berlin N., Kastanien Allee 11.
184. Dr. Walter Krause, Spez.-Arzt f. orthop. Chir. Breslau.
185. Dr. Gustav Kreglinger, San.-Rat. Koblenz.
186. Dr. Erwin Kreuter, Priv.-Doz. f. Chir. Erlangen.
187. Dr. W. Krönlein, Prof. d. Chirurgie. Zürich (Schweiz).
188. Dr. E. Kromayer, Prof., Arzt f. Hautkrankheiten. Berlin NW., Brücken Allee 4.
189. Dr. Franz Kronecker, Arzt. Berlin W., Augsburgerstr. 64.
190. Dr. Martin Krutsch, Arzt. Bes. d. Heilanstalt Callenberg. Schirgiswalde.
191. Dr. Gerh. Heinr. Kuehler, Spez.-Arzt f. Chir. u. Orthop. Bad Kreuznach.
192. Dr. Rudolf Kuh, Arzt. Prag (Böhmen).
193. Dr. Arthur Kunick, Marine-Stabsarzt. Kiel.
194. Dr. Hans Kurella, Dir. Arzt d. Sanator. Ahrweiler.

L.

195. Dr. A. Laastad, Arzt. Assist.-Arzt a. städt. Krankenh. Bergen (Norwegen).
196. Dr. B. Lange, Spez.-Arzt f. chir. Orthopädie. Straßburg i. E., Poststr. 13.
197. Dr. Ferdinand Langguth, Arzt. Probstzella.
198. H. Larsen, Techniker. Kopenhagen (Dänemark).
199. Dr. R. Ledermann, Spez.-Arzt f. Hautkrankh. Berlin W., Mohrenstr. 7.
200. Dr. Ladislaus Lehr, Arzt. Warschau, Dlugastr. 21 (Rußland).
201. Dr. Hans Lengnick, dirig. Arzt d. städt. Heilanstalt. Tilsit, Hoherstr.
202. Dr. Charles Lester Leonard, Arzt f. Röntgen-Diagn. u. Therapie. Philadelphia, 112 So. 20. Street. (U. S. A.)
203. Dr. Freiherr v. Lesser, Priv.-Doz. f. Chirurgie. Leipzig, Schwägrichenstr. 1.
204. Dr. Lewinsohn, Assist.-Arzt a. d. chir. Klinik d. akad. Krkh. Heidelberg.
205. Dr. M. Levy-Dorn, Leitender Arzt des Röntgeninstitut a. Rudolf Virchow-Krankenh. Berlin.
206. Dr. phil. Max Levy, Fabr. elektr. Apparate. Berlin NW., Brücken-Allee 33.
207. Dr. Alfred Lilienfeld, Spez.-Arzt f. orthopäd. Chirurgie. Leipzig.
208. Dr. Erik Lindström, dirig. Arzt. Gefle (Schweden).
209. Dr. H. Linkenheld, Assist.-Arzt a. d. chir. Univ.-Klinik. Göttingen.
210. H. Löwenstein, Fabrikbes., i. Fa. Louis & H. Löwenstein. Berlin, Ziegelstr. 28.
211. Dr. Otto Loose, Arzt. Berlin, Friedrichstr. 131a.
212. Dr. Karl Ludloff, Priv.-Doz., Oberarzt d. orthop. Abt. d. chir. Univ.-Klin. Breslau.
213. Dr. Gust. Lücking, Arzt. Rehme, Bad Oeynhausen.
214. Dr. August v. Luzenberger, Prof. d. Neuropath. a. d. Univ. Neapel (Italien).

M.

215. Dr. Josef Mahr, Oberarzt II. Feld.-Art. Reg., kom. z. Krankenh. l. d. Isar München.

216. Paul Mangold, Ing. u. Fabr. Berlin N., Linienstr. 155.
217. Dr. Ad. Manheimer, Spez.-Arzt f. Röntgenologie. Hamburg.
218. Dr. Vilmos Manninger, suppl. Prim.-Arzt am neuen St. Johannesspital. Budapest.
219. Wilh. Rudolf Martin, Techn. i. Fa. F. Schwartze. Moskau, Schmiedebrücke (Rußland).
220. Dr. Kalman Martiny, Direkt. d. Krankenh. Trancsén (Ungarn).
221. Dr. F. Matthias, Arzt. Königsberg i. Pr.
222. Wilhelm Mayer, Chef d. Röntgeninst. d. Bürgerspitals. Basel (Schweiz).
223. Dr. Paul Meißner, Arzt. Aue i. Erzg.
224. Dr. Albert Mayer, 2. Arzt d. Berliner Medikomechan. Inst. Gr.-Lichterfelde.
225. Dr. F. S. Meijers, Nervenarzt. Amsterdam (Holland).
226. Dr. W. Michal, Primar-Chirurg. Prag, Komensky-Pl. 1 (Böhmen).
227. Dr. Richard Milner, Arzt. Leipzig.
228. Dr. W. Mollof, Leiter d. Röntgenlabor. a. Alexanderhosp. Sofia (Bulgarien).
229. Dr. David Morgan, Med.-Officer, X-Ray Dept. Royal Southern Hosp. Liverpool (England).
230. Dr. Ernst Moser, Spez.-Arzt f. Chir. u. Orthopäd. Zittau i. S.
231. Dr. R. Müller, Oberstabsarzt. Hannover, Bädekerstr. 8.
232. Dr. Max Mulzer, Arzt. Memmingen (Bayern).
233. Dr. G. Muskat, Spez.-Arzt f. orthopäd. Chirurgie. Berlin W., Potsdamerstr. 16.

N.

234. Dr. Reinh. Naether, Stabsarzt i. 2. Jägerbat. B. Dresden-A.
235. Dr. Alfred Neumann, Dir. d. chirurg. Abt. d. städt. Krankenh. am Friedrichshain. Berlin.
236. Dr. Boguslav Niederle, Prim.-Arzt. Kladno (Böhmen).
237. Dr. Niehues, Stabsarzt im Kriegsministerium. Berlin, Alt Moabit 109.
238. Dr. Otto Nippold, Med.-Rat. Prim.-Arzt am Stadtkrankenh. Freiberg i. S.
239. Dr. Jules de Nobele, Chef d. Serv. d. radiogr. d. l'Hop. civ. Gent (Belgien).

O.

240. Dr. Adolf Oberst, Privatdoz. Assist.-Arzt a. d. chir. Univ.-Klinik. Freiburg i/B.
241. Dr. J. Oberth, Dir. u. Prim.-Arzt d. Komitatsspitals. Schäßburg (Siebenbürgen).
242. Dr. Charles Ogilvy, Chirurg, New York (U. S. A.) 125. W. 58st.
243. Dr. Gustav Opitz, Arzt f. orthop. Chir., Röntgen-Diagn. u. Ther. Stettin.
244. Dr. Curt Ossig, Spez.-Arzt f. Chirurgie und Röntgenologie. Breslau II, Neue Taschenstr. 6.
245. Dr. Max Otten, Sek.-Arzt. Hamburg-Eppendorf.
246. Rob. Otto, Fabr. Berlin, Friedrichstr. 131d.
247. Werner Otto, Ing. Berlin, Spenerstr. 25.

P.

248. Dr. Emanuel Patz, Prim.-Arzt. Hohenelbe (Böhmen).
249. Dr. J. Perl, Spez.-Arzt f. Chir. u. Orth. Berlin, Wilhelmstr. 143.
250. Dr. G. Perthes, Prof. Dir. Arzt d. chir.-poliklin. Inst. d. Univ. Leipzig, Albertstr. 28.
251. Dr. Nikolaus Petrow, Priv.-Doz. f. Chirurgie, St. Petersburg, Nüstasikaja Uldza 3 (Rußland).
252. Dr. G. E. Pfahler, Dir. Arzt d. Röntgen-Labor. d. med.-chir. Hosp. Philadelphia 1409 Spruce st. (U. S. A.)
253. Dr. Karl Pfeiffer, Assist.-Arzt a. städt. Krankenh. Frankfurt a. M.
254. Dr. Sigmund Pförringer, Arzt f. Chir., Röntgen-Inst. Regensburg.
255. Dr. Hermann Plagemann, Assist.-Arzt d. Chir. Univ.-Klinik. Rostock i. M.
256. Dr. Georg Preiser, Spez.-Arzt f. orthop. Chirurgie. Hamburg, Kolonnaden 5, I.
257. Dr. Aug. Prio, Röntgenolog a. Krh. Sta. Cruz u. a. städt. Findelhaus. Barcelona (Spanien).
258. Dr. K. Purkert, Arzt. Chirurg. Röntgen-Inst. Graz, Johanneumring 18 (Steiermark).

R.

259. Dr. Richard Radike, Arzt. Berlin, Tauenzienstr. 8, Nürnbergerstr. 9/10.

260. Dr. Egon Ranzi, Assist.-Arzt d. I. chir. Univ.-Klin. Wien IX. Mariannengasse 2.
261. Dr. Reichmann, Arzt. Chicago, 400—406 Schiller Building, 109 Randolphstreet (U. S. A.).
262. Dr. Hans Reichold, Chirurg u. dir. Arzt. Lauf b/Nürnberg.
263. Dr. Paul Reyher, Oberarzt a. d. Kinderklinik der kgl. Charité. Berlin W., Schaperstr. 35.
264. Dr. Hermann Riedl, Assist.-Arzt d. chir. Abt. d. allg. Krh. Linz a. D.
265. Dr. J. Riedinger, Privat-Doz. f. orthopäd. Chirurgie. Würzburg.
266. Dr. J. A. Rivière, Red. d. Ann. d. Physicother. Paris. 25 rue d. Mathurins.
267. C. F. Rodde, Ing. d. Fa. C. H. F. Müller-Hamburg. Hamburg.
268. Dr. C. Römert, Arzt. Berlin SW., Großbeerenstr. 28d.
269. Dr. Joh. Rosenberger, Prof. d. Chir., Hofrat, Generaloberarzt à l. s. dirig. Arzt. Würzburg, Grabenweg 1.
270. Dr. Jac. Rosenblatt, Chem.-Bakt.- u. Röntgen-Inst Odessa (Rußland).
271. Dr. Leonh. Rosenfeld, Spez.-Arzt f. orthopäd. Chirurgie. Nürnberg.
272. Dr. phil. J. Rosental, Dipl.-Ing., wiss.-techn. Beir. d. Elektr.-Ges. Polyphos. München.
273. Dr. Felix v. Roy, Arzt, Röntgeninst. Insterburg.
274. Dr. J. Rudis-Jicinsky, Chirurg. X-Ray Labor. Cedar Rapids (U. S. A.).
275. Dr. O. Rumpel, Stabsarzt, komm. zur kgl. Chirurg. Univ.-Klinik. Berlin N., Ziegelstr. 5/9.
276. Dr. Carl Ruppin, Arzt. Berlin, Münchenerstr. 2.

S.

277. Dr. O. Samter, Prof. dirig. Arzt d. chirurg. Abt. d. städt. Krankhs. Königsberg i. Pr.
278. Dr. Sapeschko, Prof. Odessa (Rußland).
279. Dr. Gerhard Sauer, Assist.-Arzt d. chir. Abt. a. städt. Krkh. Stettin.
280. Dr. Otto Schär, Arzt. Bern, Mattenhof, Belfsstr. 65a (Schweiz).
281. Dr. Max Scheier, Spez-Arzt f. Hals-, Nasen- und Ohrenleiden. Berlin SW., Friedrichstr. 31.
282. Dr. Georg Schellenberg, Oberarzt d. Heilstätten. Beelitz i. M.
283. Dr. Rud. Schenk, Arzt u. Inh. e. San. u. Röntgen-Inst. Salzburg (Steiermark).
284. Dr. Edward Schiff, Prof. d. Dermatol. Wien I, Maximilianstr. 13.
285. Dr. W. Schild, Anst. f. Hautkrank. Magdeburg.
286. Dr. Hans Schirmer, Arzt. Grünberg i Schles., Bahnhofstr.
287. Dr. C. Schirren, Arzt f. Hautkrankh. Kiel.
288. Dr. Leo F. Schirrmacher, Arzt f. Hautkrankh. Röntgen- u. Finsen-Labor. Bremen.
289. Frl. Dr. Anna Schleifer. Kiew (Rußland).
290. Dr. phil. C. Schleußner, Dir. d. Trockenplattenfabrik. Frankfurt a. M.
291. Dr. P. Schlichthorst, Arzt f. Chirurgie u. Orthopädie. Norderney.
292. Dr. Paul Schlichting, Arzt. Röntgen-Labor. Potsdam.
293. Dr. Hermann Schloffer, Prof. d. Chir. Innsbruck (Tirol).
294. Dr. Ludwig v. Schmarda, Arzt. Wien VIII 1, Auerspergstr. 19.
295. Dr. Alex. Schmidt, Arzt. Röntgen-Laboratorium. Altona.
296. Dr. Arnold Schmidt, Spez.-Arzt f. Chir. Röntgen-Inst. Leipzig, Weststr. 4.
297. Dr. H. E. Schmidt, Assist.-Arzt a. d. Univ.-Inst. f. Lichtbehandl. Berlin W., Potsdamerstr. 105.
298. Dr. Ernst Schmidt, Arzt. St. Johanna. d. S.
299. Albrecht Schneider, Chemiker d. Kautschukwerke von Dr. Heinr. Traun und Söhne, Hamburg 22, Oberalten Allee 12.
300. Dr. Wlad. Schönaich, Assist.-Arzt a. Hosp. u. d. Therap. Univ.-Kl. Warschau (Rußland).
301. Dr. Arthur Schucht, Assist.-Arzt a. d. Univ. Hautklinik. Breslau XVI, Maxstr. 1.
302. Dr. Th. Schüler, Arzt. Berlin, Tauenzienstr. 9.
303. Dr. H. Schüller, Arzt. Röntgen-Labor. St. Johann a. d. Saar.
304. Dr. Ferd. Schultze, Prof., dir. Arzt a. St. Vinzenz-Hosp. Duisburg a. H.

305. Paul Schultze, Vertr. d. Neuen Photograph. Ges. (N. P. G.) Berlin, Marburgerstr. 8.
306. Dr. Bruno Schürmayer, Spez.-Arzt f. Gallensteinkrh. Magen-, Darm- und Leberleidende. Berlin S.W., Königgrätzerstr. 110.
307. Dr. Bernh. Schuster, Arzt. Bad Nauheim.
308. Dr. Gustav Schütz, San.-Rat, dir. Arzt d. Medico-mechan. Inst. Berlin W., Wilhelmstr. 92/93.
309. Dr. Goltwald Schwarz, Arzt a. Röntgen-Lab. d. k. k. allg. Krankenh. Wien.
310. Hans Schwarz, Ing. d. Siemens u. Halske Akt.-Ges. Wernerwerk. Berlin-Westend, Nonnendamm.
311. Dr. Eugen Schwertzel, dirig. Arzt. Altona a. E.
312. Dr. Jul. Schwieger, Oberstabsarzt. Schwerin i. M.
313. Rich. Seifert, Fabr. Hamburg.
314. Dr. Hermann Settegast, San.-Rat. Berlin, Alexandrinenstr. 118.
315. Dr. George Severeanu, Arzt f. Radiologie. Bukarest, 25 Str. Campineanu (Rumänien).
316. Dr. Otto Silberberg, Spez.-Arzt f. Chir. u. Röntgenologie. Breslau.
317. Edmund Sillem, Verlagsb., Inh. d. Fa. Lucas Gräfe & Sillem. Hamburg.
318. Dr. Otto Simon, Chefarzt u. Priv.-Doz. Karlsruhe.
319. Dr. Béla Simonyi, Leiter d. Röntgen-Lab. d. Israel.-Spitals. Budapest VI.
320. Dr. Edo Slajmer, Vorst. d. chir. Abt. a. Landesspital. Laibach (Krain).
321. Dr. Eduard Solger, Geh. San.-Rat. Berlin N. 39., Reinickendorferstr. 2c.
322. Dr. Ernst Sommer, Prof., Spez.-Arzt f. physik. Therapie. Zürich (Schweiz).
323. Dr. Bozidan Spisié. Wien, Hernalsengürtel 47.
324. Dr. Hans Spitzy, Priv.-Doz. Oberarzt d. chir.-orthopäd. Abt. d. Univ.-Kinder-Klinik. Graz (Steiermark).
325. Dr. Heinrich Stabel, Spez.-Arzt f. Chir. Berlin, Schönebergerufer 14.
326. Dr. Adolf Stein, Leiter d. Röntgen-Inst. d. St. Rochus-Spital. Budapest.
327. Dr. Albert E. Stein, dirig. Arzt d. chir. orthopäd. Abt. a. Aug. Vikt.-Bad. Wiesbaden.
328. Dr. Alfred Steinauer, Arzt. Berlin W., Augsburgerstr. 50.
329. Kurt Sterzel, Diplom-Ing., Mitinh. d. Fa. Koch & Sterzel. Dresden-A.
330. Dr. Rud. Stich, Priv.-Doz. a. d. Chir. Univ.-Klinik. Breslau XVI, Tiergartenstr. 46.
331. Dr. Alfred Stieda, Prof., Priv.-Doz. d. Chir., Assist.-Arzt a. d. Chir. Univ.-Klinik. Königsberg i. Pr.
332. Dr. P. Straßmann, Prof. f. Geburtsh. u. Gynäkol. Berlin NW., Alexander-Ufer 1.
333. Dr. A. Sträter, Arzt. Med.-mechan. u. Röntgen-Inst. Aachen.
334. Dr. Herm. Strebel, Spez.-Arzt f. Röntgen- u. Lichtbehandlung. München.
335. Dr. Ernst Stuertz, Stabsarzt. Metz.

T.

336. Otto Thiers, Ing. Dresden-A.
337. Carl Tröster, Stabs-Vet. Berlin NW., Heidestr. 54.

U.

338. Dr. Carl Unger, Chirurg. Leipzig.

V.

339. Dr. Adolf Veith, Inh. u. dirig. Arzt d. Inst. f. röntgenol. Diagn. Bad Kissingen.
340. Dr. Camillo Vidakovich, Assist.-Arzt, Neues St. Johannesspital. Budapest.
341. Dr. F. W. Viering, Arzt, Orthop. Lichtheil- u. Röntgen-Inst. Hamm i. W.
342. Dr. Oscar Vulpius, ao. Prof. d. Chir. Heidelberg.

W.

343. Dr. Robert Waeber, Arzt. Jekaterinoslaw (Rußland).
344. Dr. Karl Wagner, Bes. d. medic-mechan. u. radiol. Heilanstalt. Teplitz-Schönau (Böhmen).
345. Dr. L. Wauer, Arzt. Dresden 16, Canalettostr. 9.
346. Dr. W. Weecke, Arzt. Gr.-Lichterfelde.
347. Dr. Hermann Weik, Arzt. Davos (Platz) Sanat. Schweizerhof (Schweiz).

348. Dr. M. Weinberger, Univ.-Assist.-Arzt. Wien IX.
349. Dr. August Weiß, dirig. Arzt. Düsseldorf, Graf Adolfstr. 16.
350. Dr. Wendt, Assist.-Arzt a. d. chir. Univ.-Poliklinik. Halle a. S.
351. Dr. Richard Werner, Priv.-Doz. f. Chir. Heidelberg.
352. Dr. Aug. Westhoff, Chirurg.-orthopäd. Klinik, Röntgen-Inst. Münster i. W.
353. Kurt Westphal, Techniker. Berlin N.W., Karlstr. 26.
354. Dr. Georg Wichmann, Chirurg a. Landkrh. Greiz i. V.
355. Dr. Paul Wichmann, Spez.-Arzt f. Hautkr., Lupusheilanst. f. d. Landesversicherungsanstalt d. Hansastädte, Röntgen-Inst. Hamburg.
356. Dr. R. Wiesel, Leiter u. Bes. d. ehemals Prellerschen Anstalt. Ilmenau.
357. Dr. B. Wiesner, Arzt. Aschaffenburg.
358. Dr. Ludwig Wille, Arzt. Herrischdorf b. Hirschberg i. Schles.
359. Dr. F. Winkler, Oberarzt i. k. bayrisch. Eisenb.-Bat. München, Baserstr. 56.
360. Dr. Arnold Wittek, Priv.-Doz. f. orthop. Chir. Graz (Steiermark).
361. Dr. Kazimierz Wloczewski, Arzt. Warschau, Podval 17 (Rußland).
362. Dr. Max Wolff, Geh. Med.-Rat, Prof. Dir. d. Univ.-Poliklinik f. Lungenleidende. Berlin W., Potsdamerstr. 121g.
363. Dr. Walter Wolff, Spez.-Arzt f. innere Krankh. Wilmersdorf, Heilbronnerstr. 9.
364. Dr. Eduard Wolffenstein, Arzt. Berlin, Petersburgerstr. 91.
365. Dr. Alb. Wollenberg, Assist.-Arzt. Berlin, Am Zirkus 9.

Z.

366. Dr. Fredrik Zachrisson, Doz. für Chirurgie. Upsala (Schweden).
367. Dr. C. H. Zaengel, San.-Rat, Chirurg d. Stadtkrh. Radeberg bei Dresden.
368. Dr. Paul Zander, Spez.-Arzt. f. orthop. Chirurgie. Röntgen-Labor. Berlin N., Oranienburgerstr. 45.
369. Dr. Franz Zahradnicky, Prim.-Arzt a. allg. Krankenh. Deutschbrod (Böhmen).
370. Dr. Aleksander von Zawadzki, Hofrat, Prim.-Arzt. Warschau, Sienna 8, (Russ. Polen).
371. Dr. Guido Zipser, Arzt. Wien IV, Hechtengasse 1.

II. Teilnehmer am Kongress 1907.

(Bis zum Kongreß-Schluß eingetragen.)

A.

1. Dr. Karl Abel, Frauenarzt. Berlin, Potsdamerstr. 118a.
2. Dr. H. Alapy, Priv.-Doz. u. Prim-Arzt. Budapest.
3. Dr. H. Albers-Schönberg, Prof., leit. Arzt d. Röntgeninstituts am Allg. Krankenhaus St. Georg in Hamburg.
4. Dr. Béla Alexander, Arzt f. Röntgen-Diagn. Hon.-Physikus. Késmàrk (Oberungarn).
5. Dr. Reinhold Altmann, dirig. Arzt d. Knappsch.-Laz. Zabrze (O.-Schl.).
6. Dr. Julius Appel, Arzt. Hamburg, Kolonnaden 80.

B.

7. Dr. Peter Bade, Arzt. Hannover.
8. Dr. Bang, Arzt, Sanitätsoffizier. Trondhjem (Norwegen).
9. Dr. Bardenheuer, Geh. Med.-Rat, Prof., dirig. Arzt d. Bürgerhospitals. Köln a. R.
10. Dr. Ludwig Bauch, Oberarzt. Stettin, Apfelallee 72.
11. Heinz Bauer, Ing. u. Fabr. Berlin, Lützowstraße 106.

12. Dr. Th. Ferdinand Becker, Spez.-Arzt f. Hautkrkh. Frankfurt a. M.
13. Carl Beez, Ing. Berlin, Friedrichstr. 131a.
14. Dr. Fredrik von Bergen, Assist.-Arzt. Upsala (Schweden).
15. Wilh. Berger, Ing. d. Fa. Reiniger, Gebbert & Schall, Erlangen. Köln a. Rh., Kamekestr. 19.
16. Dr. Adolf v. Bergmann, dirig. Arzt. Riga, Schülerstr. 5 (Rußland).
17. Dr. M. Bertha, Ordinarius im allg. Krankenh. Bruck a. Mur (Steiermark).
18. Dr. Konrad Biesalski, Leitender Arzt d. Röntgeninstituts a. Krankenh. a. Urban, Berlin. Berlin S.
19. Dr. Alfred Blaschko, San.-Rat. Berlin.
20. Dr. Aug. Blencke, Spez.-Arzt f. orthopäd. Chir. u. Röntgenogr. Magdeburg. Kaiser Wilhelmplatz 12.
21. Dr. Richard Bosse, Assist.-Arzt. Frankfurt a. M.
22. Dr. Rich. Bourwieg, San.-Rat, Spez.-Arzt f. orthopäd. Chir. u. Mechanother. Berlin N., Oranienburgerstr. 67.
23. Dr. Brühann, Arzt. Ortenburg.
24. Dr. A. Burchard, Licht- u. Röntgen-Inst. Rostock i. Meckl.
25. Dr. S. Buxbaum, Inst. f. elektr. Heilmethoden. Karlsbad i. Böhmen.

C.

26. Dr. L. Caro, Arzt. Hannover.
27. Dr. Antonio Ceci, Prof. Dir. d. chir. Klinik. Pisa (Italien).
28. Dr. Wenzel Chlumsky, Priv.-Doz. d. Chir. Krakau (Galizien).
29. Dr. Chudowsky, dirig. Arzt d. Krankenh. Satoralja Ujhely (Ungarn).
30. Dr. Max Cohn, leit. Arzt d. Röntgen-Abt. a. Krankenh. Moabit. Berlin.
31. Dr. Fritz Colley, Arzt. Insterburg.
32. Dr. F. Colmers, Assist.-Arzt d. chir. Univ.-Klinik. Heidelberg.
33. Dr. W. Cowl, Arzt f. Röntgen-Diagn. u. Technik, Berlin W., Gleditschstr. 6.

D.

34. Dr. Paul Dahlhaus, Arzt. Remscheid.
35. G. David, Fabr. Minden i. W.
36. Dr. Felix Davidsohn, Spez.-Arzt f. Lichtbehandlung. Berlin.
37. Dr. Gust. Delkeskamp, Arzt. Berlin NW., Schiffbauerdamm 27.
38. Dr. v. Dembowski, Wilna (Rußland).
39. Dr. Norbert Dohan, Arzt, Assist. a. radiol. Inst. d. allg. Poliklinik. Wien IX, Mariannenweg 10.
40. Dr. H. Dreesmann, Dirig. Arzt a. St. Vincenz-Krankenh. Köln a. R.
41. Dr. Gustav Drehmann, Spez.-Arzt f. Chir. Breslau.

E.

42. Dr. R. Eberlein, o. Prof. d. Chirurgie u. Direktor d. chir. Klinik d. Kgl. tierärztl. Hochschule. Berlin NW. 6.
43. Dr. Karl Eickenbusch, leit. Arzt. Hamm i. W.
44. Dr. Gustav Ekehorn, dirig. Arzt. Sundwall (Schweden).
45. Dr. Herm. G. Engelken, leit. Arzt a. Knappschaftslaz. Neunkirchen (Trier).
46. Dr. Guido Engelman, Spez.-Arzt f. Orthopäd. Wien I, Rathausstr. 7.
47. Dr. A. Eulitz, Oberarzt a. d. Diakonissen-Anstalt. Dresden-N.
48. Dr. Robert Evers, Marine-Stabsarzt. Göttingen, Bühlstr. 42.
49. Dr. Max Eyff, Arzt. Nimptsch i. Schl.
50. Dr. Ezekiel, Santiago (Chili).

F.

51. Dr. J. F. Fischer, Stabsarzt, Dir. d. Röntgen-Inst. d. Kommunehospitals. Kopenhagen (Dänemark).
52. Dr. K. Foersterling, Assist.-Arzt a. städt. Krankenhaus. Hannover.
53. Dr. Eugen Fraenkel, Arzt, Prosektor d. allg. Krankenh. Hamburg-Eppendorf.
54. Dr. James Fränkel, Assist. Arzt a. d. Kgl. Univ.-Poliklin. f. orthopäd. Chirurgie. Berlin, Dorotheenstr. 42.
55. Dr. Paul Frangenheim, Assist. d. Chir. Univ.-Klinik. Königsberg i. Pr.
56. Dr. F. E. Freitag, Arzt. Lauter i. Erzgeb.
57. Robert Fürstenau, Assist. Charlottenburg, Savignypl. 11.

G.

58. Dr. Heinrich Gaudlitz, Arzt. Aue i. Erzg.

59. Dr. Emerich Gergö, Chirurg. Budapest.
60. Dr. Josef Gillet, Oberstabsarzt. Schöneberg, Kaiser-Friedrichstr. 5.
61. Dr. Georg Glogau, Oberstabsarzt. Hannover.
62. Dr. Hermann Gocht, Spez.-Arzt f. orthopäd. Chirurgie. Halle a. S.
63. Dr. Otto Goebel, leit. Arzt. Ruhrort.
64. Dr. W. G. Goldammer, Oberarzt. Hamburg.
65. Dr. Adolf Goldmann, Assist.-Arzt am St. Hedwig-Krankenh., Berlin.
66. Dr. Emanuel Golossouker, Arzt. Kiew (Rußland).
67. Dr. Gonzales. Santiago (Chili).
68. Dr. D. H. van der Goot, Arzt. Haag (Holland).
69. Dr. Maximilian Gortan, Dir. Arzt d. radiol. Inst. d. ospitale civico. Triest (Istrien).
70. Dr. Eduard Gottschalk, Arzt. Stuttgart.
71. Dr. Josef Gottstein, Spez.-Arzt f. orthopäd. Chirurgie. Reichenberg, Brauhofg. 5a (Böhmen).
72. Dr. Rudolf Graeßner, Stabsarzt, Doz. a. d. Akad. f. prakt. Medizin. Köln a. Rh.
73. Dr. R. Grashey, Assist.-Arzt a. d. kgl. chir. Klinik. München.
74. Reinhold Grisson, Ing. Berlin.
75. Robert Grisson, Ing. u. Fabr., Dir. d. Grisson G. m. b. H. Berlin, Friedrichstr. 131d.
76. Dr. Franz M. Groedel III, Arzt. Bad Nauheim.
77. Dr. Carl Gründgens, Arzt. Aachen.
78. Dr. Paul Guradze, Arzt Wiesbaden.
79. Philipp Guttentag, Vertr. d. Fa. Heinz Bauer & Co. Berlin.

H.

80. Dr. Alfred Haas, Arzt. München.
81. Dr. R. Habs, Arzt, Dir. d. städt. Krankenh. Magdeburg.
82. Dr. F. Haenisch, Spez.-Arzt f. Röntgenologie. Hamburg, Klopstockstr. 10.
83. Dr. Wilhelm Hagen, Sek.-Arzt. Nürnberg.
84. Dr. R. Hahn, Arzt f. Dermatologie. Hamburg.
85. Dr. Georg Hartung, Spez.-Arzt f. orth. Chirurgie. Röntgen-Inst. Dresden A.
86. Dr. Max Heckmann, Oberstabsarzt i. II. Garde-Rgt. z. F. Berlin W., Kurfürstendamm 214.
87. Dr. Albert Heddaeus, Spez.-Arzt f., Chir. u. Frauenkrankh. Zittau i. S. Schillerstr. 7 b.
88. Dr. W. Heidemann, dirig. Arzt. Eberswalde.
89. Dr. Arnold Heilporn. Antwerpen, 34 rue Jacob (Belgien).
90. Dr. Karl Herbst, Arzt. Hildesheim.
91. Dr. Karl Hirsch, Spez.-Arzt f. Chir. Berlin W.
92. Dr. H. Hoeftmann, Arzt f. Chirurgie. Königsberg i. Pr.
93. Dr. Erwin Hoehl, Nervenarzt. Chemnitz.
94. Dr. Karl Hoffmann, Spez.-Arzt f. Chir. Heilbronn.
95. Emil Hofmann, Eelektrotechniker. Berlin, Schönhauser Allee 84.
96. Dr. Friedrich Horak, Prim.-Arzt. Carlau (Böhmen).
97. Karl Horn, Techniker. Erlangen.
98. Dr. Oskar Huber, Direkt. am städt. Krankenh. Schöneberg. Berlin, Neue Winterfeldstr. 29.

I.

99. Dr. M. Immelmann, Med.-mechan. Institut u. Röntgen-Labor. Berlin W. 35.
100. Kurt Joël, Redakteur. Halensee, Westfälischestr. 25. I.
101. Dr. Eugen Jacobsohn, Assist.-Arzt d. chirurg. Abt. d. Allerheil.-Hospitals. Breslau.
102. Dr. F. Jamin, Prof. Oberarzt a. d. Med. Univ.-Klinik. Erlangen.
103. Friedr. Janus, Ingen. d. Fa. Reiniger, Gebbert & Schall. Erlangen.
104. Dr. Michael Jedlička, Assist.-Arzt a. d. Chirurg. Univ.-Klinik. Lemberg (Galizien).
105. Dr. Rudolf Jedlička, Priv.-Doz. f. Chir. Prag II (Böhmen).
106. Bogumil Jirotka, Ingen. d. Fa. W. A. Hirschmann. Berlin N.
107. Dr. A. Johnsson, Assist.-Arzt. Helsingfors (Finland).
108. Dr. Otto Jollasse, Oberarzt am Allgem. Krankenh. St. Georg. Hamburg.

109. Paul Jordan, Dir. Ing. d. Allgem. Elektrizitäts-Gesellschaft. Berlin.
110. Dr. M. Jungengel, Hofrat. Oberarzt d. chir. Abt. d. Allg. Krankenh. Bamberg.

K.

111. Dr. Max Kahleyss, Arzt f. Chir. u. Orthop. Dessau.
112. Dr. Albert Kaïsin, Floreffe (Belgien).
113. Dr. Karl Katholicky, Prim.-Arzt. Brünn (Mähren).
114. Dr. Walter Kausch, Prof. Dir. d. Auguste Viktoria-Krankenh. Schöneberg, Vikt. Luise-Platz 6.
115. Dr. Karl Kellermann, Hofrat. Arzt. Bad Kissingen.
116. Dr. Leo Kiewe, Spez.-Arzt f. orthop. Chir. Königsberg i. Pr.
117. Dr. Robert Kinn, Sek.-Arzt a. Komitas-Krankenh. Schäßburg (Siebenbürgen).
118. Dr. Ph. Kissinger, dir. Arzt d. chir. Abt. d. städt. Krankenh. Königshütte O.-S.
119. Dr. Max M. Klar, Arzt f. orthop. Chir. München.
120. Fr. Klingelfuß, Ing. u. Fabr.-Inh. d. Fa. Fr. Klingelfuß. Basel (Schweiz).
121. Dr. Ludw. Klostermann, Arzt. Gelsenkirchen.
122. Dr. Hermann Knierim, San.-Rat. Kassel.
123. Fr. Jos. Koch, Ingen. u. Fabr.-Mitinh. d. Fa. Koch & Sterzel. Dresden-A.
124. Dr. Karl Koch, Spez.-Arzt f. Chir. Nürnberg.
125. Dr. Alban Köhler, Spez.-Arzt für Röntgenologie. Wiesbaden.
126. Dr. Heinr. Kohlhardt, Arzt. Halle a. S.
127. Dr. Jos. Kopp, Spitalarzt. Luzern (Schweiz).
128. Dr. Hans Kornmann, Arzt. Odessa (Rußl.).
129. Dr. I. v. Kowalski, Prof. d. Physik. Freiburg (Schweiz).
130. Dr. Emil Krahn, Arzt für Chir. u. Orthopädie. Landsberg a. W.
131. Dr. Friedrich Krause, Arzt. Berlin N., Kastanien-Allee 11.
132. Dr. Paul Krause, Prof. Dir. d. med. Poliklinik. Jena.
133. Dr. Walter Krause, Spez.-Arzt f. orth. Chir. Breslau.
134. Dr. Gustav Kreglinger, San.-Rat. Koblenz.
135. Dr. Erwin Kreuter, Priv.-Doz. f. Chir. Erlangen.
136. Dr. Ali Krogius, Prof. Helsingfors (Finland).
137. Dr. Kühler, Arzt. Bad Kreuznach.
138. Dr. Rudolf Kuh, Arzt. Prag (Böhmen).

L.

139. Dr. Ferdinand Langguth, Arzt. Probstzella.
140. Dr. Oskar Lassar, Prof., Arzt f. Hautkrankheiten. Berlin NW.
141. Dr. Ladislaus Lehr, Arzt. Warschau, Dluga-Str. 21 (Rußland).
142. Dr. Hans Lengnick, dirig. Arzt d. städt. Heilanstalt. Tilsit, Hohestr.
143. Dr. L. Freiherr v. Lesser, Priv.-Doz. f. Chir. Leipzig, Schwägrichenstr. 1.
144. Dr. M. Levy-Dorn, Arzt. Röntgenlab. Berlin, Mauerstr. 68.
145. Dr. Alfred Lilienfeld, Spez.-Arzt f. orthopäd. Chirurgie. Leipzig.
146. Dr. Erik Lindström, dirig. Arzt. Gelfe (Schweden).
147. Dr. J. Lumnitzer, Prim.-Arzt. Budapest.

M.

148. Dr. Fritz Magnus, Spez.-Arzt f. orth. Chir. Dresden.
149. Dr. Josef Mahr, Oberarzt II. Feld-Art.-Rgt. München.
150. Dr. Ad. Manheimer, Spez.-Arzt f. Röntgenologie. Hamburg.
151. Dr. Vilmos Manninger, Prim.-Arzt am neuen St. Johannesspital. Budapest.
152. Dr. Kalman Martin, Direkt. d. Kranhhs. Trencsén (Ungarn).
153. Dr. Matyas, Regimentsarzt. Innsbruck (Tirol).
154. Dr. O. E. Mayer, Arzt. Köln a. Rh.
155. Dr. Albert Meyer, II. Arzt d. Berliner Medico-mechan. Inst. Groß-Lichterfelde.
156. Dr. P. Möhring, Arzt. Kassel.
157. Dr. W. Mollof, Oberarzt, Leiter d. Röntgenlabor. a. Alexanderhosp. Sofia (Bulgarien).
158. Dr. David Morgan, Arzt, Med.-Off., X-Ray Dept. Royal Southern Hosp. Liverpool (England).

159. Dr. Richard Morian, dirig. Arzt. Essen a. Ruhr.
160. Dr. E. Moser, Spez. Arzt f. Chir. u. Orthopädie. Zittau i. S.
161. Dr. R. Müller, Oberstabsarzt. Hannover, Bädekerstr. 8.
162. Dr. G. Muskat, Spez.-Arzt f. orth. Chir. Berlin W, Potsdamerstr. 16.

N.

163. Dr. Alfred Neumann, Direktor d. chir. Abteil. des städt. Krankenhauses am Friedrichshain. Berlin.
164. Dr. Boguslav Niederle, Prim.-Arzt. Kladno (Böhmen).
165. Dr. Niehues, Stabsarzt im Kriegsministerium. Berlin, Alt Moabit 109.
166. Dr. Otto Nippold, Med.-Rat. Freiberg i. S.

O.

167. Dr. J. Oberth, Dir. u. Prim.-Arzt des Kommitatsspitals. Schäßburg (Siebenbürgen).
168. Dr. Gustav Opitz, Arzt f. orthop. Chir. Röntgen-Diag. u. Ther. Stettin.
169. Dr. Curt Ossig, Spez.-Arzt f. Chir. u. Röntgenologie. Breslau I, Neue Taschenstraße 6.
170. Dr. Max Otten, Sek.-Arzt. Hamburg-Eppendorf.
171. Rob. Otto, Fabr. Berlin, Friedrichstr. 131.
172. Werner Otto, Ing. Berlin, Spenerstr. 25.

P.

173. Dr. Emanuel Patz, Prim.-Arzt. Hohenelbe (Böhmen).
174. Dr. J. Perl, Spez.-Arzt f. Chir. u. Orthopäd. Berlin, Wilhelmstr. 143.
175. Dr. Nikolaus Petrow, Priv.-Doz. f. Chir. St. Petersburg, Nüstasckaja Uldza 3 (Rußland).
176. Dr. Richard Pflugradt, Assist.-Arzt d. Chir. Univ.-Klinik. Halle a. S.
177. Dr. Herrmann Plagemann, Assist.-Arzt d. Chir. Univ.-Klinik. Rostock.
178. Dr. Georg Preiser, Spez.-Arzt f. orthopäd. Chirurgie. Hamburg, Kolonnaden 5.
179. Dr. Vittorio Putti, Assist.-Arzt. Instituto Ortopedico Rizzoli. Bologna (Italien).

R.

180. Dr. Richard Radike, Arzt. Berlin, Tauenzienstr. 8.
181. Dr. Egon Ranzi, Assist.-Arzt d. I. chir. Univ.-Klinik. Wien IX, Marianneng. 2.
182. Dr. Jacob Rehder, San.-Rat. Itzehoe.
183. Dr. Hans Reichold, Chirurg u. dirig. Arzt. Lauf b. Nürnberg.
184. Dr. Reichmann, Arzt. Chicago, 400 bis 406 Schiller Building, 109 Randolphstreet (U. S. A.).
185. Dr. J. Riedinger, Priv.-Doz. f. orthopäd. Chir. Würzburg.
186. Dr. Joh. Rosenberger, Hofrat, Prof. d. Chir., Generaloberarzt à l. s., dirig. Arzt. Würzburg, Graben-Weg 1.
187. Dr. Jac. Rosenblatt, Chem.-, Bakt.- u. Röntgeninstitut. Odessa (Rußland).
188. Dr. Leonh. Rosenfeld, Spez.-Arzt f. orthop. Chir. Nürnberg.
189. Dr. Carl Ruppin, Arzt. Münchenerstr. 2.

S.

190. Dr. Franz Sauer, k. bay. Oberarzt. Bayreuth.
191. Dr. Max Scheier, Arzt. Berlin SW, Friedrichstr. 31.
192. Dr. Georg Schellenberg, Oberarzt d. Heilstätten. Beelitz i. M.
193. Dr. Erich Scheu, Arzt. Berlin.
194. Dr. Edward Schiff, Prof. Wien I, Maximilianstr. 13.
195. Dr. Bruno Schindler, Chirurg. Görlitz.
196. Frl. Dr. Anna Schleifer, Assist.-Ärztin, Kiew (Rußland).
197. Frl. Anna Schlemm, Schwester am Virchow-Krankenhaus. Berlin.
198. Dr. Hermann Schloffer. Prof. d. Chir. Innsbruck (Tirol).
199. Dr. Ernst Schmidt, Arzt. St. Johann a. d. S.
200. Albrecht Schneider, Chemiker. Hamburg 22, Oberalten Allee 12.
201. Dr. Konrad Schneider, Arzt. Rosenheim u. Bad. Reichenau.
202. Dr. Th. Schüler, Arzt. Berlin W, Tauenzienstr. 9.
203. Dr. Gustav Schütz, San.-Rat, dirig. Arzt d. Medico-mechan. Inst. Berlin.
204. Dr. Ferd. Schultze, Prof., dirig. Arzt am Vinzenz-Hosp. Duisburg a. H.

205. Paul Schultze, Vertr. d. Neuen Photogr. Ges. (N. P. G.), Berlin, Marburgerstr. 8.
206. Dr. Gottwald Schwarz, Arzt am Röntgenlabor. d. k. k. allg. Krankenh. Wien.
207. Hans Schwarz, Ing. d. Siemens & Halske Akt.-Ges. Wernerwerk. Berlin-Westend, Nonnendamm.
208. Dr. Eugen Schwertzel, dirig. Arzt. Altona.
209. Frl. Anna Schwickert, Oberschwester am Virchow-Krankenhaus. Berlin.
210. Rich. Seifert, Ing. u. Fabr. Hamburg.
211. Dr. Hermann Settegast, San.-Rat. Berlin, Alexandrinenstr. 118.
212. Dr. Jakob Silberberg, Oberarzt. Odessa (Rußland).
213. Edmund Sillem, Verlagsb. Inh. d. Fa. Lucas Gräfe & Sillem. Hamburg.
214. Dr. Otto Simon, Prim.-Arzt u. Priv.-Doz. Karlsruhe i. B.
215. Dr. T. Sjögren, Oberstabsarzt, Arzt f. Röntgen-Diagn. u. Ther. Stockholm (Schweden).
216. Dr. Ed. Slajmer, Vorst. d. chir. Abt. a. Landesspital. Laibach (Krain).
217. Dr. A. Smith, Locarno. Lago Maggiore (Schweiz).
218. Dr. Bozidan Spisié. Wien, Hernalsengürtel 47.
219. Dr. Heinz Stabel, Spez.-Arzt f. Chir. Berlin W, Schöneberger Ufer 14.
220. Dr. Albert E. Stein, dirig. Arzt d. orthop. Abt. d. Aug. Vikt.-Bad. Wiesbaden.
221. Dr. Alfred Steinauer, Arzt. Berlin W. Augsburgerstr. 50.
222. Dr. A. Sträter, Med.-mech. u. Röntgen-Inst. Aachen.
223. Dr. Ernst Stuertz, Stabsarzt. Metz.

T.

224. Dr. Tayard, Licencié d. Sciences. Institut chirurgical. St. Etienne (Frankreich, Dep. Loire).
225. Franz Thiele, Ing. Berlin.
226. Dr. Carl Tietz, Arzt. Berlin, Fasanenstr. 29.

U.

227. Dr. Hugo Unruh, Med.-Rat. Wismar.

V.

228. Dr. Camillo Vidakovich, Assist.-Arzt. Budapest, Neues St. Johannspital.
229. Dr. F. W. Viering, Arzt. Orthop. Lichtheil- u. Röntgen-Inst. Hamm i. W.
230. Dr. Oskar Vulpius, Prof. Heidelberg.

W.

231. Dr. Karl Wagner, Bes. d. medico-mechan. u. radiol. Heilanst. Teplitz-Schönau (Böhmen).
232. Dr. L. Wauer, Arzt. Dresden 16, Canalettostr. 9.
233. Dr. W. Weecke, Arzt. Groß-Lichterfelde.
234. Dr. August Weiß, dirig. Arzt, Düsseldorf, Graf Adolfstr. 16.
235. Dr. Richard Werner, Priv.-Doz. f. Chir. Heidelberg.
236. Dr. August Westhoff, Chirurg.-orthopäd. Klinik, Röntgen-Inst. Münster i. W.
237. Dr. Georg Wichmann, Chirurg a. Landkrankenhaus. Greiz i. V.
238. Dr. R. Wiesel, Leiter u. Bes. d. ehemals Prellerschen Anstalt. Ilmenau.
239. Dr. W. Willemer, Med.-Rat und Oberarzt d. Stiftes Bethlehem. Ludwigslust.
240. Dr. Kazimierz Wloczewski. Warschau, Podval 17 (Rußland).
241. Dr. Walter Wolff, Spez.-Arzt f. innere Krankheiten, Wilmersdorf.
242. Dr. Eduard Wolffenstein, Arzt. Berlin, Petersburgerstr. 91.
243. Dr. Alb. Wollenberg, Assist.-Arzt. Berlin, Am Zirkus 9.

Z.

244. Dr. Erich Zabel, Spez.-Arzt f. innere Krankh. Rostock.
245. Dr. C. H. Zaengel, San.-Rat, Chirurg d. Stadtkrh. Radeberg bei Dresden.
246. Dr. Zahradnicky, Prim.-Arzt. Deutschbrod (Böhmen).
247. Dr. Paul Zander, Spez.-Arzt f. orthop. Chir. Röntgen-Labor. Berlin N, Oranienburgerstr. 45.
248. Dr. Alexander von Zawadzki, Hofrat u. Prim.-Arzt. Warschau, Sienna 8 (Rußland).
249. Dr. Guido Zipser, Arzt. Wien IV, Hechtengasse 1.

Satzungen der Deutschen Röntgen-Gesellschaft.

(Begründet am 2. Mai 1905.)

Name, Zweck und Sitz der Gesellschaft.

§ 1.

Die „Deutsche Röntgen-Gesellschaft" hat den Zweck, die Entwicklung der wissenschaftlichen Röntgenologie durch gemeinsame Arbeit ihrer Mitglieder zu fördern.

Sie hat ihren Sitz in Berlin.

Zur Erreichung dieses Zweckes veranstaltet die Gesellschaft alljährlich einen Kongreß (eine Jahresversammlung), in der Regel in Berlin.

Anzahl und Datum der Sitzungstage, sowie Sitzungslokal des Kongresses bestimmt der Ausschuß.

Mitglieder und Leitung der Gesellschaft.

§ 2.

Die Gesellschaft besteht aus Mitgliedern und Ehrenmitgliedern. Die Leitung liegt in der Hand eines Ausschusses.

§ 3.

Mitglied kann jeder sich mit der Röntgenologie beschäftigende Arzt, Physiker und Techniker werden.

Die Aufnahme erfolgt auf schriftlichen Vorschlag von zwei Mitgliedern durch den Ausschuß.

§ 4.

Zu Ehrenmitgliedern können solche Personen ernannt werden, welche sich um die Förderung der Röntgenologie ein hervorragendes Verdienst erworben haben. Die Ernennung zu Ehrenmitgliedern erfolgt auf einstimmigen Antrag des Ausschusses in der geschäftlichen Sitzung der Gesellschaft. Zur Wahl bedarf es einer Majorität von $^2/_3$.

Die Ehrenmitglieder haben die Rechte der ordentlichen Mitglieder ohne deren Pflichten. Sie sind ferner von den Beiträgen entbunden.

§ 5.

Der Beitrag beträgt für die Mitglieder pro Jahr 10 M. Durch Zahlung von 150 M. wird die lebenslängliche Mitgliedschaft erworben.

Die Zahlung der Mitgliederbeiträge hat in der ersten Hälfte des Jahres an den Kassenführer zu erfolgen. Ein erst in der zweiten Hälfte des Jahres aufgenommenes Mitglied hat den vollen Jahresbeitrag zu entrichten. Nähere Angaben enthält die Geschäftsordnung.

Das Geschäftsjahr ist das Kalenderjahr.

§ 6.

Mitglieder, welche trotz zweimaliger Aufforderung des Kassenführers ihre Beiträge nicht zahlen, werden aus der Liste gestrichen. Ihr Wiedereintritt kann ohne weiteres erfolgen, sobald die rückständigen Beträge nachgezahlt worden sind.

Rechtskräftiger Verlust der bürgerlichen Ehrenrechte zieht den Verlust der Mitgliedschaft nach sich.

Gäste.

§ 7.

Nichtmitglieder können zum einmaligen Besuche des Kongresses von Mitgliedern als Gäste eingeführt werden. Sie dürfen jedoch nur mit Genehmigung des Vorsitzenden Vorträge halten und an der Diskussion sich beteiligen.

Der Ausschuß.

§ 8.

Der Ausschuß besteht aus:

1. einem Vorsitzenden,
2. einem stellvertretenden Vorsitzenden,
3. einem Schriftführer,
4. einem stellvertretenden Schriftführer,
5. einem Kassenführer,
6. den Begründern und den Ehrenmitgliedern der Gesellschaft, sowie
7. den früheren Vorsitzenden als Beisitzer,
8. aus je einem Vertreter der von der Deutschen Röntgen-Gesellschaft anerkannten Röntgenvereinigungen.

Dem Ausschuß bleibt es überlassen, weitere Beisitzer für die Dauer des jedesmaligen Kongresses in Vorschlag zu bringen.

§ 9.

Die Wahl des Ausschusses findet jährlich in der während des Kongresses abzuhaltenden Geschäftssitzung der Gesellschaft statt.

1. Die Wahl des Vorsitzenden erfolgt jährlich für die Dauer des nächstfolgenden Kalenderjahres durch absolute Stimmenmehrheit der anwesenden Mitglieder und muß stets durch Stimmzettel in besonderem Wahlgang erfolgen.

Wird die absolute Stimmenmehrheit im ersten Wahlgang nicht erreicht, so findet eine Stichwahl zwischen denjenigen beiden Mitgliedern statt, welche die meisten Stimmen erhalten haben.

Im Falle der Stimmengleichheit entscheidet der Vorsitzende durch das Los.

2. Der stellvertretende Vorsitzende ist ohne weiteres der Vorsitzende des abgelaufenen Jahres.

Der Schriftführer ist ständig, während der Kassenführer auf 5 Jahre, der stellvertretende Schriftführer auf 2 Jahre gewählt wird.

Die Wahl der in § 8 unter 3—5 genannten Ausschußmitglieder erfolgt durch Zuruf und nur in zweifelhaften Fällen durch Zettelwahl.

Eine Wahl der ausgeschiedenen Ausschußmitglieder ist für alle Ämter zulässig.

Scheidet ein Mitglied des Ausschusses im Laufe des Geschäftsjahres aus, so ergänzt sich der Ausschuß durch Zuwahl.

§ 10.

Der Ausschuß regelt seine innere Tätigkeit und die Amtstätigkeit seiner Mitglieder selbst.

§ 11.

Der Ausschuß ist beschlußfähig, wenn außer dem Vorsitzenden oder dessen Stellvertreter noch vier Ausschußmitglieder anwesend sind.

Im Falle der Unmöglichkeit mündlicher Verhandlung oder in eiligen Fällen kann der Vorsitzende auf Grund der schriftlich oder telegraphisch eingeholten Vota sämtlicher Ausschußmitglieder selbständig handeln.

§ 12.

Der Ausschuß leitet die sämtlichen inneren Angelegenheiten der Gesellschaft, er übernimmt die Vertretung nach außen, ferner die nötigen Vorbereitungen für die Kongresse, auch hat er für die Verwaltung der Bibliothek und Sammlung Sorge zu tragen.

§ 13.

Jährlich in der Geschäftssitzung hat der Ausschuß einen Bericht über das abgelaufene Jahr, sowie eine Kassenabrechnung vorzulegen. Die Prüfung der letzteren erfolgt durch zwei Mitglieder der Gesellschaft. Nach Erledigung etwaiger Beanstandungen wird dem Ausschuß Entlastung erteilt.

Vermögen der Gesellschaft.

§ 14.

Das Vermögen der Gesellschaft wird nach den Grundsätzen der Vormundschaftsordnung unter Aufsicht des Ausschusses und der Geschäftssitzung verwaltet.

Geschäftssitzung.

§ 15.

Der Geschäftssitzung, welche alljährlich gelegentlich des Kongresses stattfinden muß, steht allein der Beschluß über Änderung der Statuten und Änderung der Mitgliederbeiträge zu. Stimmberechtigt sind Mitglieder und Ehrenmitglieder.

Einfache Stimmenmehrheit entscheidet. Bei Stimmengleichheit gibt der Vorsitzende oder sein Stellvertreter den Ausschlag.

Wissenschaftliche Sitzungen.

§ 16.

Zu den alljährlich abzuhaltenden Kongressen müssen die Aufforderungen durch öffentliche Mitteilungen in den Hauptblättern der medizinischen und physikalischen Presse seitens des Vorsitzenden anfangs Januar erfolgen.

Zur allgemeinen Besprechung kommende Fragen und dergleichen müssen den Mitgliedern von seiten des Vorsitzenden mindestens 4 Wochen vor Beginn des Kongresses bekannt gegeben werden.

§ 17.

Der Vorsitzende setzt die Tagesordnung fest und bestimmt die Reihenfolge der Vorträge und Demonstrationen.

§ 18.

Die Vorträge dürfen bis zu 15 Minuten dauern. Die Demonstrationen von Apparaten und Patienten bis zu 10 Minuten. Der Vorsitzende kann für Vorträge weitere 10 Minuten bewilligen. Soll diese Zeit überschritten werden, so bedarf es der Zustimmung der Versammlung durch Zuruf.

Die Diskussionen dürfen pro Redner nicht länger als 5 Minuten dauern. Der Vorsitzende kann weitere 5 Minuten bewilligen. Soll diese Zeit überschritten werden, so bedarf es der Zustimmung der Versammlung durch Zuruf.

Verhandlungen.

§ 19.

Die geschäftlichen Mitteilungen, sowie die auf dem Kongresse gehaltenen Vorträge, Demonstrationen, Diskussionen erscheinen alljährlich als „Verhandlungen der Deutschen Röntgen-Gesellschaft“ nach den Bestimmungen der Geschäftsordnung. Ein Exemplar der Verhandlungen wird jedem Mitgliede kostenfrei zugestellt.

Ausstellungen.

§ 20.

Mit dem Kongresse können Fachausstellungen verbunden werden.
Die näheren Angaben enthält die Geschäftsordnung.

Statutenänderungen.

§ 21.

Statutenänderungen können nur dann vorgenommen werden, wenn die diesbezüglichen Anträge den Mitgliedern mindestens acht Tage vor der Geschäftssitzung schriftlich mitgeteilt worden sind.

Auflösung der Gesellschaft.

§ 22.

Die Auflösung der Gesellschaft kann nur mit einer Mehrheit von $^3/_4$ der anwesenden Mitglieder in der Geschäftssitzung beschlossen werden. In dieser Versammlung ist auch gleichzeitig über die Verwendung des vorhandenen Vermögens und anderen Besitzes zu bestimmen.

Geschäftsordnung.

§ 23.

Die vorstehenden Satzungen der Gesellschaft werden durch eine besondere Geschäftsordnung ergänzt.

Berlin, den 2. April 1906.

Der Ausschuß.

R. Eberlein
Vorsitzender.

M. Immelmann
Schriftführer.

W. Cowl
Kassenführer.

H. Rieder

H. Albers-Schönberg

B. Walter

H. Gocht

R. Grashey

A. Köhler

Geschäftsordnung der Deutschen Röntgen-Gesellschaft.

(§ 23 der Satzungen.)

§ 1.

Um die Leitung der Gesellschaft zu erleichtern und den Ausschuß in seinen Funktionen zu unterstützen, ernennt die Deutsche Röntgen-Gesellschaft für bestimmte Obliegenheiten Sonderausschüsse, wie den Sonderausschuß für die Herausgabe der Verhandlungen und den Sonderausschuß für Ausstellungen usw.

§ 2.

Der Sonderausschuß wird für eine bestimmte Zeitdauer bestellt, oder er besteht fort bis zur Erledigung der ihm gestellten Aufgabe, oder er ist ständig und kann dann nur durch den Beschluß der Geschäftssitzung aufgelöst werden.

§ 3.

Im allgemeinen setzt sich der Sonderausschuß aus 3 bis 5 Mitgliedern zusammen.

§ 4.

Die Bestellung des Sonderausschusses geschieht durch die Geschäftssitzung oder durch den Ausschuß. Die Mitglieder des Sonderausschusses werden jedoch vom Ausschuß ernannt, und zwar in der Regel auf die Dauer von 3 Jahren.

Die Mitglieder des Sonderausschusses bestimmen aus ihrer Mitte einen Vorsitzenden, einen Schriftführer und eventuell einen Kassenführer.

§ 5.

Der Vorsitzende der Gesellschaft ist zu allen Sitzungen des Sonderausschusses einzuladen und fortgesetzt über die Tätigkeit des Ausschusses unterrichtet zu halten. Wenn er in den Sitzungen erscheint, geht die Leitung derselben auf ihn über. Auch steht ihm das Recht zu, zu jeder Zeit einen Bericht über die Tätigkeit des Sonderausschusses einzufordern.

§ 6.

Für die einzelnen Sonderausschüsse können noch besondere Vorschriften erlassen werden.

I.

Sonderausschuß für die Herausgabe der Verhandlungen.

(Publikationsordnung.)

§ 1. Die Verhandlungen der Deutschen Röntgen-Gesellschaft werden unter der Verantwortung des Publikations-Sonderausschusses von letzterem herausgegeben. Der Sonderausschuß besteht aus dem Redakteur, dem jeweiligen I. Schriftführer und einem weiteren Mitglied der Gesellschaft. Der Redakteur wird vom Ausschuß der Gesellschaft jedesmal auf die Dauer von 3 Jahren gewählt. Er leitet die Verhandlungen mit den Autoren und dem Verleger, ferner übernimmt er sämtliche übrigen Redaktionsarbeiten.

§ 2. Sämtliche Korrekturen der Verhandlungen, Fahnen und Umbruch, erhalten die 3 Mitglieder des Sonderausschusses. Das „Imprimatur“ wird vom Redakteur erteilt.

§ 3. Für Druck und Ausstattung sind die bereits erschienenen beiden ersten Bände der Verhandlungen vorbildlich, Tafeln usw. werden in der Regel nicht gebracht, es sei denn, daß die Autoren die Herstellungskosten tragen.

§ 4. Die Manuskripte der gehaltenen Vorträge und Demonstrationen sind vor Schluß des Kongresses dem I. Schriftführer zu übergeben. Nicht eingereichte Manuskripte können während der nächsten 8, dem Kongreßschluß folgenden Tage dem Schriftführer nachträglich eingereicht werden. Nach diesem Termin eingehende Manuskripte haben keinen Anspruch auf Publikation in den Verhandlungen.

Alle Manuskripte sind in leserlicher Schrift abzufassen und in druckfertigem Zustande einzuliefern.

Die Diskussionsbemerkungen sind bis zum Schluß des Kongresses dem I. Schriftführer einzureichen. Später eingehende Diskussionsmanuskripte sind von der Aufnahme ausgeschlossen.

§ 5. Über die Aufnahme schriftlich eingereichter, nicht auf dem Kongreß gehaltener Vorträge entscheidet der Ausschuß.

§ 6. Die Autoren erhalten von Vorträgen und Demonstrationen einmalige Korrektur.

§ 7. Von Diskussionsbemerkungen werden den betreffenden Rednern keine Korrekturen geliefert.

§ 8. Die Zahl der von den Autoren gewünschten Separata ist auf dem Korrekturbogen deutlich anzugeben.

§ 9. Der I. Schriftführer ist verpflichtet, die Vorträge und Demonstrationen nach der Reihenfolge, wie dieselben gehalten wurden, zu ordnen und zu numerieren, ferner die Diskussionsbemerkungen zu ordnen und zu numerieren und jeden Vortrag resp. jede Demonstration mit den dazu gehörigen Diskussionsbemerkungen in ein besonderes, mit einer den genauen Inhalt angebenden Aufschrift versehenes Kuvert zu legen.

Schema.

Vortrag: Dr. Müller, gehalten 12. 4. 1905 (Vormittagssitzung).

Diskussionen: 1. Dr. Meier,
2. Dr. Lehmann,
3. Dr. Schulze,
4. Dr. Müller (Schlußwort).

Diese kuvertierten Manuskripte sind sämtlich bis zum 12. Tage nach Schluß des Kongresses dem jeweiligen Redakteur der Verhandlungen eingeschrieben zu übersenden.

§ 10. Der I. Vorsitzende und der I. Schriftführer haben während der Versammlung eine Rednerliste zu führen. Unmittelbar nach Schluß der Versammlung sind die Listen zu vergleichen. Die so definitiv festgelegte Rednerliste ist maßgebend für die Reihenfolge der Publikationen.

§ 11. Der I. Schriftführer ist verpflichtet, die Protokolle der Geschäfts-, der Ausschußsitzungen, ferner die Mitglieder-, Teilnehmer-, Redner-Liste bis zum 14. Tage nach Schluß des Kongresses sowie eventuell Ausstellungsberichte bis spätestens 3 Wochen nach Schluß des Kongresses dem Redakteur in druckfertigem Zustande zu übersenden.

§ 12. Nach Abschluß jedes Bandes der Verhandlungen hat der Sonderausschuß innerhalb 4 Wochen einen Bericht und die Rechnungslegung dem Ausschuß der Deutschen Röntgen-Gesellschaft, zu Händen des Vorsitzenden derselben, zu überreichen. Dieser beantragt nach Prüfung der Abrechnung in der nächsten Geschäftssitzung Entlastung des Sonderausschusses.

[Sonderausschußmitglieder siehe Seite 10.]

II.

Sonderausschuß für Ausstellungen.

(Ausstellungsordnung.)

§ 1. Mit dem Röntgen-Kongreß kann eine Ausstellung verbunden werden.

§ 2. Die Vorbereitung und Leitung einer Ausstellung liegt einem hierfür zu wählenden, ständigen „Sonderausschuß für Ausstellungen" ob. Derselbe besteht aus 4 Mitgliedern und wird vom Ausschuß der Deutschen Röntgen-Gesellschaft jedesmal auf die Dauer von 3 Jahren gewählt. Die Mitglieder des Sonderausschusses bestimmen aus ihrer Mitte einen Vorsitzenden, einen Schriftführer und einen Kassenführer.

§ 3. Die Entscheidung darüber, wann eine Ausstellung abgehalten werden soll, steht der Geschäftssitzung der Gesellschaft zu. In dringlichen Fällen kann hierüber jedoch auch der Ausschuß der Gesellschaft beschließen.

§ 4. Alle eine Ausstellung betreffenden Publikationen und für die Gesellschaft rechtsverbindlichen Verpflichtungen sind vom Vorsitzenden und vom Kassenführer der Gesellschaft, sowie vom Vorsitzenden des Sonderausschusses zu zeichnen.

§ 5. Die Bestimmungen über die Ankündigung, Arrangierung, Einteilung, Dauer, den Ort, Zeitpunkt usw. der Ausstellung haben sich den jeweiligen Verhältnissen anzupassen. Für jede Ausstellung sind deshalb besondere Bestimmungen erforderlich. Im allgemeinen sind bezüglich der Anordnungen usw. die Bestimmungen der ersten Ausstellung der Deutschen Röntgen-Gesellschaft im Jahre 1905 vorbildlich.

Die Ausstellungsbestimmungen sind jedesmal von dem Sonderausschuß für Ausstellungen vorzuschlagen, dem Ausschuß der Gesellschaft zu unterbreiten und vom Vorsitzenden der Deutschen Röntgen-Gesellschaft zu genehmigen.

§ 6. Nach Ablauf der Ausstellung hat der Sonderausschuß innerhalb 4 Wochen einen Bericht und die Rechnungslegung der Ausstellung dem Ausschuß der Deutschen Röntgen-Gesellschaft zu Händen des Vorsitzenden derselben zu überreichen. Dieser beauftragt nach Prüfung der Abrechnung in der nächsten Geschäftssitzung Entlastung des Sonderausschusses.

[Sonderausschußmitglieder siehe Seite 10.]

III.

Sonderausschuß für die Bibliothek.

(Bibliotheksordnung.)

§ 1. Die Verwaltung der Bibliothek, welche im Langenbeckhaus, Berlin N. 24, Ziegelstraße 10/11 aufgestellt ist, führt der hierfür gewählte, ständige „Sonderausschuß für die Bibliothek". Derselbe besteht aus 4 Mitgliedern und wird vom Ausschuß der Deutschen Röntgen-Gesellschaft jedesmal auf die Dauer von 3 Jahren gewählt.

§ 2. Die Mitglieder des Sonderausschusses bestimmen aus ihrer Mitte den Bibliothekar. Derselbe erledigt die regelmäßigen Geschäfte nach außen, führt die Korrespondenz und überweist die einlaufenden Rechnungen nach erfolgter Prüfung dem Kassenführer der Gesellschaft. In Zweifelsfällen ist er verpflichtet, die Zustimmung der übrigen Mitglieder des Sonderausschußes durch schriftliche Abstimmung einzuholen.

Außerdem liegt dem Bibliothekar die Führung des Hauptkatalogs ob.

§ 3. Jährlich mindestens einmal, und zwar in der Regel vor dem Röntgen-Kongreß muß eine ordentliche Sitzung des Sonderauschusses stattfinden. In dringenden Fällen können auch außerordentliche Sitzungen von dem Bibliothekar einberufen werden.

§ 4. Alljährlich vier Wochen vor dem Kongreß hat der Sonderausschuß einen zusammenfassenden Bericht über den derzeitigen Stand der Bibliothek, die im letzten Jahre erfolgte Benutzung derselben, die für dieselbe gemachten Aufwendungen usw. an den Ausschuß

der Deutschen Röntgen-Gesellschaft zu Händen des Vorsitzenden derselben zu erstatten. Dieser beauftragt nach erfolgter Prüfung Entlastung des Sonderausschusses.

§ 5. Der Sonderausschuß hat für die Vervollständigung und den weiteren Ausbau der Bibliothek Sorge zu tragen. Er hat zu diesem Zweck Vorschläge über neu zu beschaffende Abhandlungen, Werke, Zeitschriften usw. zu machen. Die Beschlußfassung hierüber steht dem Ausschuß der Gesellschaft zu.

§ 6. Die Benutzung der Bibliothek ist unentgeltlich und erfolgt durch Entleihung der Bücher nach Hause, jedoch können nicht mehr als 5 Bücher zu gleicher Zeit entliehen werden. Dem Sonderausschuß ist es überlassen, die Benutzung der Bibliothek auch im Lesesaale zu gestatten, wenn sich das Bedürfnis hierzu herausstellt.

Das Entleihen von Büchern ist nur den Mitgliedern der Deutschen Röntgen-Gesellschaft gestattet. In Ausnahmefällen können Bücher auch an Nichtmitglieder entliehen werden.

Im Monat August werden wegen Reinigung und Revision der Bibliothek keine Bücher ausgegeben und die verliehenen Bücher bis zum 1. August jeden Jahres zurückerbeten.

§ 7. Der Entleiher hat seinen Namen, seine Wohnung, seinen Wohnort, sowie Titel, Band und Jahrgang des gewünschten Buches und das Datum der Entleihung auf einen in der Bibliothek zu erhaltenden Entleihzettel deutlich zu verzeichnen. Für jedes erbetene Buch muß ein besonderer Zettel ausgefüllt werden.

Die Bestellzettel sind an die Bibliothek der Deutschen Röntgen-Gesellschaft, Berlin N. 24, Ziegelstraße 10/11 (Langenbeckhaus), einzusenden.

Kann ein gewünschtes Buch nicht geliefert werden, so kommt der betr. Zettel mit Vermerk zurück.

§ 8. Der Sonderausschuß hat das Recht zu bestimmen, daß besonders wertvolle Werke überhaupt nicht verliehen werden dürfen und anzugeben, wo dieselben einzusehen sind.

§ 9. Die so bestellten Bücher können von den in Berlin wohnenden Mitgliedern am folgenden Tage abgeholt werden. Den auswärtigen Mitgliedern werden dieselben kostenpflichtig zugesandt.

Die Rücksendung der Bücher hat kostenfrei zu erfolgen. Bei der Rücksendung ist für sorgfältige Verpackung Sorge zu tragen. Streifbandsendungen sind unzulässig.

Die Verschickung der Bücher wird sehr erleichtert, wenn statt der Zeitschriften Sonderabdrücke, soweit dieselben im Katalog angeführt sind, verlangt würden.

§ 10. Die längste Frist für die Rückgabe eines Buches ist ein Monat. Falls dasselbe nicht anderweitig verlangt wird, kann die Ausleihefrist von 14 zu 14 Tagen verlängert werden.

Die Empfangsscheine über die zurückgelieferten Bücher müssen, bei Vermeidung späterer Inanspruchnahme, von den Entleihern zurückgenommen werden. An Auswärtige werden dieselben auf Verlangen und nach Beifügung des Portos zurückgesandt.

§ 11. Wird der Termin für die Rückgabe der Bücher nicht eingehalten, so erhält der betreffende Entleiher durch die Post einen Mahnbrief, dessen Porto er zu tragen hat.

Die nach Ablauf von 3 Tagen jetzt noch nicht zurückgelieferten Bücher werden durch eingeschriebenen Mahnbrief eingefordert.

Bleiben die Mahnbriefe ohne Erfolg, so erhält eine Speditionsfirma den Auftrag, die Bücher aus der Wohnung des Entleihers auf Kosten desselben einzuholen.

§ 12. Alles Einzeichnen oder Einschreiben in die Bücher mit Feder oder mit Stift, selbst eine Berichtigung von Druckfehlern und anderen Versehen, alles Umbiegen der Blätter, Einlegen von Lesezeichen und falsches Brechen der Tafeln ist untersagt.

Für jede Beschädigung der entliehenen Bücher bis zur Rückgabe haftet der Entleiher. Dieser hat sich daher beim Empfang eines Buches von dessen Zustande zu

überzeugen und etwa entdeckte Mängel dem Bibliothekar alsbald anzuzeigen und feststellen zu lassen.

Für verdorbene oder in Verlust geratene Bücher ist von dem Entleiher voller Ersatz zu leisten (Marktpreis und Einbandkosten).

[Sonderausschußmitglieder siehe Seite 10.]

Sonderausschüsse ohne besondere Vorschriften.

IV.

Sonderausschuß für das Röntgenmuseum.

[Sonderausschußmitglieder siehe Seite 10.]

V.

Sonderausschuß für wissenschaftliche und praktische Meßmethoden der Röntgenstrahlen.

[Sonderausschußmitglieder siehe Seite 10.]

Berlin, den 1. April 1907.

Der Ausschuß.

H. Albers-Schönberg
I. Vorsitzender.

R. Eberlein
II. Vorsitzender.

M. Immelmann
I. Schriftführer.

A. Köhler
II. Schriftführer.

W. Cowl
Kassenführer.

H. Rieder.

H. Gocht.

B. Walter.

R. Grashey.

P. Krause.

Die Sonderausschüsse 1907.

I. Sonderausschuß für die Herausgabe der Verhandlungen.

Albers-Schönberg (Hamburg), Redakteur.
Immelmann (Berlin).
Köhler (Wiesbaden).

II. Sonderausschuß für Ausstellungen.

Eberlein (Berlin), Vorsitzender.
Cowl (Berlin), Schriftführer.
Hirschmann (Berlin), Kassenführer.
Grashey (München).

III. Sonderausschuß für die Bibliothek.

Immelmann (Berlin), Bibliothekar.
Rieder (München).
Krause (Jena).
Gocht (Halle).

IV. Sonderausschuß für das Röntgenmuseum.

Eberlein (Berlin), Vorsitzender.
Walter (Hamburg), Schriftführer.
Grashey (München).
Cowl (Berlin).

V. Sonderausschuß für wissenschaftliche und praktische Meßmethoden der Röntgenstrahlen.

Wertheim-Salomonson (Amsterdam), Referent.
v. Kowalski (Freiburg/Schweiz), Korreferent.
Albers-Schönberg (Hamburg).
Berger (Köln).
Cowl (Berlin).
Dessauer (Aschaffenburg).
Holzknecht (Wien).
Immelmann (Berlin).
Klingelfuß (Basel).
Köhler (Wiesbaden).
Levy-Dorn (Berlin).
Rieder (München).
Walter (Hamburg).

I. Teil.

Geschäftliche Sitzungen.

I. Ausschußsitzung.

Sonntag, den 31. März 1907.

Abends 8 Uhr.

Anwesend die Herren: Albers-Schönberg (Vorsitzender), Eberlein, Immelmann, Cowl, Köhler, Gocht, Grashey; und Krause (als Vertreter der Breslauer Röntgenvereinigung). Es fehlen entschuldigt die Herren Rieder und Walter.

Der Vorsitzende eröffnet die Sitzung, begrüßt die Erschienenen und gedenkt der verstorbenen Mitglieder der Gesellschaft:

v. Bergmann, Stegmann, Hirschmann.

Die Versammlung erhebt sich zu Ehren der Verstorbenen von ihren Sitzen.

Der I. Vorsitzende dankt dem Vorsitzenden des Jahres 1905/06, Herrn Eberlein, für seine Mühewaltungen im Interesse der Gesellschaft.

Es werden die fälligen Neuwahlen für das Geschäftsjahr 1908 besprochen.

Herr Bourwieg-Berlin wird als Vertreter der Berliner Röntgenvereinigung für den Ausschuß gemeldet.

Auf Vorschlag des I. Vorsitzenden wird beschlossen, Herrn Gocht-Halle als Vorsitzenden für 1908 in der Geschäftssitzung am 1. April in Vorschlag zu bringen.

Als Beisitzer für den diesjährigen Kongreß sollen unter anderen die Herren Wertheim-Salomonson-Amsterdam, v. Kowalski-Freiburg, Sjögren-Stockholm, Belot-Paris und Holzknecht-Wien in Vorschlag gebracht werden.

Herr Eberlein schlägt vor, einen Berliner Ausschuß zu ernennen, der die laufenden Geschäfte erledigt und es dem I. Vorsitzenden zu überlassen, sich in Berlin zu diesem Zweck einen geeigneten Herrn zu kooptieren. (Angenommen.)

Der Vorsitzende schlägt vor, in der Geschäftssitzung folgende Beschlüsse zur Annahme zu empfehlen.

1. Beschluß: Gründung eines Röntgenmuseums, als Museumssonderausschuß die Herren Eberlein, Cowl, Walter, Grashey.

2. Beschluß: Ausbau der Bibliothek, als Bibliothekssonderausschuß die Herren Immelmann, Rieder, Gocht, Krause.

3. Beschluß: Veranstaltung einer Röhrenausstellung vorwiegend historischen Charakters gelegentlich des Kongresses 1908.

Der Kassenführer erstattet seinen Bericht. Als Revisoren werden vorgeschlagen die Herren Grashey und Ossig, in Stellvertretung für letzteren Krause.

Der Vorsitzende legt die Verhandlungen des II. Röntgenkongresses 1906, welche als II. Band der Verhandlungen der Deutschen Röntgen-Gesellschaft erschienen sind, vor und beantragt dem Verleger, Herrn Edmund Sillem den Dank der Gesellschaft auszusprechen. (Angenommen.)

Es folgt die Besprechung der Geschäftsordnung, welche durch Herrn Eberlein eingeleitet wird. Die definitive in der Geschäftssitzung vorzubringende Fassung wird festgestellt.

Als Publikationssonderausschuß werden gewählt die Herren Albers-Schönberg (Redakteur), Immelmann, Köhler.

Als Ausstellungssonderausschuß die Herren Eberlein, Cowl, Grashey und Alfred Hirschmann.

Es soll eine Bibliotheksordnung aufgestellt werden. Herr Eberlein erklärt sich bereit, dieselbe zu entwerfen (cf. S. 8—9).

Auf Wunsch der American Röntgen-Ray-Society wird beschlossen, künftig die gegenseitigen Verhandlungen in 5 Exemplaren auszutauschen.

Zum Schluß finden einige Vorbesprechungen für den Kongreß 1908 statt. Die definitive Beschlußfassung hierüber wird vertagt.

II. Ausschußsitzung.

Montag, den 1. April 1907.

Abends 9 Uhr.

Anwesend: Albers-Schönberg, Eberlein, Immelmann, Cowl, Grashey, Krause, Gocht.

Seine Exzellenz der königl. ungarische Minister für Kultus und Unterricht hat auf Antrag der medizinischen Fakultät der königl. ungarischen Universität Herrn Alexander in diesem Jahre zum dritten Male zur Teilnahme an den Verhandlungen des Röntgenkongresses entsandt. Der Ausschuß beschließt, sowohl Sr. Exzellenz dem Herrn Minister als auch der medizinischen Fakultät der königl. ungarischen Universität für die durch die dreimalige Entsendung des Herrn Alexander bewiesene Wertschätzung und Unterstützung der Röntgenologie zu danken und gleichzeitig mitzuteilen, daß Herr Alexander den Kongressen Arbeiten von hervorragendem, wissenschaftlichen Interesse vorgelegt hat.

Herrn Alexander wird hiervon Kenntnis gegeben. Derselbe spricht seinen besten Dank aus.

Schluß der Sitzung.

Kommissionsberichte.

I. Kommission zur Festsetzung fester Normen für die Messung der Intensität der Röntgenstrahlen.

Sitzung am 31. März 1907.

Nachmittags 6 Uhr.

Anwesend die Kommissionsmitglieder Albers-Schönberg (Vorsitzender), Eberlein, v. Kowalski, Wertheim-Salomonson, Cowl, Immelmann, Holzknecht, Klingelfuß, Köhler, Levy-Dorn.

Als Gäste: Hahn, Gocht, Bade, Alexander, Grunmach.

Der Vorsitzende berichtet, daß die Kommission im Jahre 1905 einmal getagt habe, daß sie ferner im Jahre 1906 für den 3. April, sowie für den 16. Dezember einberufen gewesen, aber beide Male wegen ungenügender Beteiligung nicht verhandlungsfähig gewesen sei.

Der Vorsitzende hatte Herrn Wertheim-Salomonson gebeten das Referat zu übernehmen.

Herr **Wertheim-Salomonson**-Amsterdam:

Schon von der Zeit an, zu der man mit der praktischen Röntgenographie angefangen hat, hat sich das Bedürfnis bemerkbar gemacht, in irgend welcher Weise die Intensität der Röntgenstrahlen zu messen. Dieses Bedürfnis hat sich rasch gesteigert, wenn die Röntgenstrahlen in die Therapie ihren Eintritt machten.

Infolge des Auftrages der Intensitätskommission beehre ich mich, Ihnen einen kurzen Überblick zu geben über die verschiedenen Methoden, die man zu diesem Zweck herbeigezogen hat.

Zur besseren Übersicht dürften sich diese Methoden in zwei große Gruppen trennen lassen. Bei den direkten Methoden versucht man die Intensität zu messen durch Ausnutzung irgend einer Eigenschaft der Röntgenstrahlen. Bei den indirekten Methoden mißt man physische Größen, von denen man weiß oder vermutet, daß sie mit der Produktion von Röntgenstrahlen zusammenhängen und deren Größenänderung jedenfalls von Einfluß ist auf die Intensität der Röntgenstrahlen.

Zu den direkten Methoden gehören:

1. Messung der von den Röntgenstrahlen erregten Fluoreszenz,
2. Messung der von den Röntgenstrahlen erregten Phosphoreszenz,
3. Messung der von den Röntgenstrahlen ausgeübten Wirkung auf photographische Präparate,
4. Messung von der Größe chemischer Wirkungen anderer Art,
5. Messung der photoelektrischen Wirkung,
6. Messung der ionisierenden Wirkung,
7. Messung der thermischen Wirkung.

Zu den indirekten Methoden gehören:

8. Messung der Stromstärke durch die Röntgenröhre,
9. Integrierende Strommessung durch die Röntgenröhre,
10. Messung der primären Energie,
11. Messung der Energie der Kathodenstrahlen,
12. Messungen anderer Art.

Zu diesen Messungen kommt noch immer eine andere hinzu, ohne welche dieselben unvollständig sind — und zwar die Messung des Durchdringungsvermögens der Röntgenstrahlen.

Direkte Messung.

§ 1. Messung der Intensität aus der Wirkung auf fluoreszierende Stoffe. Röntgen hat in seiner zweiten Mitteilung schon darauf hingewiesen, daß die fluoreszierende Wirkung zum Vergleich der relativen Intensität von Röntgenstrahlen herangezogen werden konnte. Tatsächlich hat er diese Methode auch benutzt. An jeder Seite einer vertikal aufgestellten langen Bleiplatte befand sich eine Röntgenröhre. Von einem Fluoreszenzschirm am Ende der Bleiplatte wurde jede Hälfte bloß von je einer Röhre bestrahlt. Durch Annäherung einer der beiden Röhren wurde die Helligkeit der Fluoreszenz beider Schirmhälften aneinander gleichgemacht. Diese Methode gestattet also die Intensität der Strahlung zweier Röhren zahlenmäßig miteinander zu vergleichen.

Roïti hat schon in 1896 (Elettricista Nr. 9, 1896 und Electrician 1896, p. 670) einen Röntgenlichtmesser angegeben, der nach dem gleichen Prinzip konstruiert ist. Er überdeckte zwei Flächen eines Bleiprismas mit einer fluoreszierenden Substanz, und konnte wieder beide Flächen mit je einer Röntgenröhre bestrahlen. Er teilt aber zu gleicher Zeit mit, daß eine Fläche mit einer konstanten Lichtquelle beleuchtet werden konnte bei der beide Flächen gleich hell erscheinen. Er verwendete hierzu eine Glühlampe mit Kobaltglaslichtfilter.

Ich möchte hierzu bemerken, daß die Farbe des Fluoreszenzlichtes erheblich differiert von der Farbe, welche der Schirm annimmt bei Beleuchtung durch Kobaltglas. Eine genaue Einstellung ist dabei ziemlich schwierig zu erreichen. Nur bei sehr schwacher Beleuchtung, wobei das Phänomen von Purkinje auftritt, läßt sich Gleichheit herstellen. Dennoch erscheint mir diese Methode nicht gänzlich ungeeignet, wenn nur das bekannte Woodsche, nur Ultraviolett durchlässige Filter verwendet wird.

In ungefähr ähnlicher Weise haben auch noch andere Forscher Messungen angestellt, ohne jedoch wirklich Neues zu schaffen.

Die praktische Verwendbarkeit der Methode hängt fast gänzlich ab von der Möglichkeit, eine leicht reproduzierbare, genügend definierbare Vergleichungslichtquelle zu finden, was durchaus nicht zu dem Unerreichbaren gehört. Die neueren Glühlampen mit Osmium-, Wolfram-, Tantalfaden, die sich durch beträchtliche Konstanz und Reichtum an kurzwelligen Strahlen auszeichnen, dürften hier vielleicht in Frage kommen.

Courtade verwendet als Vergleichslichtquelle einen von Radiumbromid bestrahlten Fluoreszenzschirm, während Contremoulins dazu eine kleine Azetylenflamme gebrauchte.

Nebenbei sei bemerkt, daß man auch versucht hat den unteren Schwellenwert für die visuelle Wahrnehmung der Fluoreszenz als Maß für die Röntgenlichtintensität zu verwenden. Da aber die Adaptation der Retina den Schwellenwert auf den 200. Teil herabzusetzen vermag, dürfte dieser Versuch wohl kaum als ernsthaft betrachtet werden, selbst auch dann, wenn die Retina nach einem halbstündigen Aufenthalt im Dunkeln dem Adaptationsmaximum ziemlich nahe gekommen ist.

Gaiffe machte den Vorschlag, die Fluoreszenzermüdung des Bariumplatinacyanür unter Einfluß fortgesetzter Röntgenbestrahlung zur Messung zu benutzen. Seine sehr ingeniöse Methode ist jedoch leider sehr ungenau und abhängig von der Qualität und Präparation des Salzes und von dem Bindemittel. (Compt. rend. 142, p. 447, 1906.)

§ 2. Messung durch die Wirkung auf phosphoreszierende Stoffe. Diese Methode wurde in meinem Laboratorium versucht. Statt des Bariumplatinacyanürschirm wurde ein phosphoreszierender Schirm angewandt. Hierzu zeigte sich die Balmainsche Leuchtfarbe, welche in ziemlich gleichmäßiger Qualität käuflich ist, am besten geeignet. Wenn ein solcher Schirm lange im Dunkeln an einem nicht zu kühlen Orte gelegen hat, bis kein Phosphoreszenzlicht mehr wahrnehmbar ist, ruft eine Beleuchtung mit Röntgenstrahlen lebhafte Phosphoreszenz hervor. Bei nicht zu langer und nicht zu intensiver Röntgenisation ist die Helligkeit proportional mit dem integralen Wert der Röntgenintensität. Eine Vergleichung mit der Helligkeit einer durch Kobaltglas hindurch beleuchteten Mattglasplatte ist möglich. Genaue Resultate liefert diese Vergleichslichtquelle jedoch nicht, da die Phosphoreszenz stark beeinflußt wird von der Temperatur. Bessere Resultate wurden erhalten mit zwei phosphoreszierenden Schirmen, von denen der erste mit Röntgenlicht, der zweite von einer vierkerzigen, etwas zu stark beanspruchten

kleinen Glühlampe bestrahlt wurde. Zeit und Abstand ergeben ein Maß, wenn die Lichtquelle konstant ist. Für praktische Zwecke hat sich diese Methode jedoch nicht bewährt.

§ 3. Messung mittelst der photographischen Wirkung. Das Prinzip der Methode ist sehr einfach. Da eine Lichtquelle bestimmter Intensität i während einer bestimmten Zeit t eine bestimmte photographische Wirkung ausübt, die dem Produkte it proportional ist, so wird auch angenommen, daß dieses Verhältnis bei den Röntgenstrahlen zutrifft. Obgleich der strenge Beweis noch fehlt, und sogar die Richtigkeit von J. Precht[1]) in Abrede gestellt worden ist, wird doch ziemlich allgemein diese Stellung anerkannt, wenigstens innerhalb nicht zu weiter Grenzen. Unter gewissen Kautelen gibt diese Methode jedenfalls noch die genauesten Resultate, die sich überhaupt erreichen lassen. Die Messungsresultate sämtlicher anderer Methoden werden denn auch an dieser photographischen Methode geprüft. Für genaue Messungen wird dabei die photographische Wirkung der Röntgenstrahlen nicht unmittelbar aus dem Grade der Schwärzung abgeleitet, sondern es wird die Schwärzung photometrisch verglichen mit derjenigen, welche von einer Hefnerlampe in einer gewissen Zeit, aus einem bestimmten Abstande verursacht wird. Dabei ist es unerläßlich, daß bei jeder empfindlichen Platte außer einer Röntgenbestrahlung auch eine Expositionsskala mit der Vergleichslichtquelle vorgenommen wird, und daß die beiden Hälften zu gleicher Zeit entwickelt und fixiert werden, und zwar in derselben Schale. Als Vergleichungsphotometer möchte ich besonders das Martenssche Polarisationsphotometer empfehlen, das den Vorteil gewährt nicht nur genau zu sein, sondern auch die Vergleichung von kleinen Feldern (5 mm Durchmesser) zu ermöglichen. Es läßt sich dabei leicht eine Genauigkeit von weniger als 1% erreichen für das ganze Resultat.

Eine derartige Methode ist schließlich von fast jedem gebraucht, der genaue Messungen mit Röntgenstrahlen anzustellen hatte. Sie eignet sich fast nur für das Laboratorium und ist für die medizinische Praxis völlig untauglich.

Kienböck[2]) hat daher die Methode für praktische Zwecke des Arztes vereinfacht, indem er statt der photographischen Platte lichtempfindliches Papier gebraucht; er verzichtet auf die jedesmalige Anfertigung einer Vergleichs-Expositionsskala und vergleicht mit einer dem Instrument beigegebenen Expositionsskala. Dagegen gibt er genaue Vorschrift über die Entwickelung der exponierten Streifen und erzielt in dieser Weise ein brauchbares „Quantimeter". Die Angaben des Quantimeters sollen nach Lord Blythswood und W. Scoble[3]) für die medizinische Praxis genügen. Da Kienböcks Quantimeter außerdem angibt, wie groß die photographische Wirkung der Strahlen ist, nachdem dieselben durch 1, 2 oder 3 Millimeter dickes Aluminium hindurchgegangen sind, und da schließlich das Messungsresultat aufgehoben werden kann, so darf man erwarten, daß das Kienböcksche Quantimeter sich in die Praxis einbürgern wird.

§ 4. Messung durch chemische Wirkungen anderer Art.

A. Die Verfärbung einzelner Halogensalze durch Röntgenstrahlen ist die Basis, auf die Holzknecht sich gestützt hat bei der Konstruktion seines bekannten Chromoradiometers. Während das Instrument anfangs mit Begeisterung empfangen ist, haben sich leider nachher die gehegten Erwartungen nur teilweise erfüllt. Die Ablesung ist schwierig, in hohem Grade abhängig von der Beleuchtung; außerdem ist die Farbenveränderung abhängig von der Temperatur und besonders von der Feuchtigkeit der Luft. Hierdurch können Fehler von 50% und mehr entstehen. Obgleich der Apparat jetzt wohl nur noch ausnahmsweise verwendet wird, freue ich mich, Holzknechts Namen zu nennen als einen der Pioniere auf dem Gebiet der Messung der Intensität.

B. Die Farbenveränderung bei dem Platinacyanür-Alkali und Erdalkali-Salze ist von Sabouraud und Noiré zuerst verwendet worden. Ihre Pastillen sind bedeutend unempfindlicher als diejenigen Holzknechts, und der Gebrauch derselben setzt uns noch viel größeren Fehlern aus. Der Einfluß von Licht, Temperatur und Feuchtigkeit ist hier noch bedeutend

[1]) Archiv f. wissenschaftliche Photogr. Bd I, S. 260. 1899.

[2]) Kienböck, Fortschritte a. d. Gebiete d. Röntgenstrahlen, Bd. 9, Heft 4, S. 276. 1906.

[3]) Journal of the Röntgen Society, 1906, Dez. p. 36.

größer, und in Amsterdam, wo im Sommer das Hygrometer nur ausnahmsweise unter 72 % sinkt, sind Fehler von 100 bis 200 % unvermeidlich. Auch die von Bordier empfohlene Modifikation scheint mir dieselben Fehler zu besitzen als das ursprüngliche Verfahren. (Bordier, Arch. d'électr. medic. 1906. p. 363.)

C. Noch schlimmer steht es mit der von Freund empfohlenen Methode, wobei eine Jodoformlösung in Chloroform zerlegt wird und Jod abgetrennt wird. Es sind nicht nur die Röntgenstrahlen, sondern auch gewöhnliches Licht, welches die Zerlegung bewirkt Dies allein wäre kein Hindernis; es zeigte sich aber in einem Laboratorium, daß die Zerlegung nur auftritt unter Einfluß des Wassers und abhängig ist von dem Wassergehalt. Bei vollständig wasserfreiem Material, z. B. in gut geschlossenen Flaschen, deren Boden mit Hydraskalicus fusus bedeckt ist, tritt gar keine Zerlegung auf.

D. Die vor kurzem von G. Schwarz beschriebene Methode, wobei eine Ammoniumoxalat-Sublimatlösung bestimmter Zusammenstellung unter dem Einflusse der Röntgenbestrahlung Calomel ausfällt, scheint mir vielleicht für die Praxis mehr passend zu sein. Die schließliche Messung geschieht durch Zentrifugierung und läßt eine sehr genaue Messung zu. Die Ablesung erfolgt neuerdings kolorometrisch. Mitteilungen über die Genauigkeit, außer der vom Erfinder, sind mir noch nicht bekannt geworden. Ich habe auch keine persönliche Erfahrung hierüber.

§ 5. Messung durch die ionisierende Wirkung.

Messungen der relativen Ionisation der Luft unter dem Einflusse der Röntgenstrahlen sind ziemlich einfach. Die am meisten gebräuchlichen sind folgende. Wird ein geladenes Elektrometer bekannter Kapazität bestrahlt, so verliert es die Ladung. Durch die Zeit, die gebraucht wird, damit der Ausschlag bis auf die Hälfte herabsinkt, läßt sich der Ionisationsgrad bestimmen, wenn das Potential der Lösung hoch genug war, um den Sättigungsstrom zu erreichen.

Da nur kleinere Elektroskope geringer Kapazität verwendbar sind, lassen sich vergleichende Messungen anstellen bei genügender Entfernung von der Röhre, z. B. 5 Meter, wo die Zeit mit einer gewöhnlichen Uhr bestimmt werden kann. (Hurmuzescu, Deane Butcher u. a.) Genaue Messungen erfordern einen gut isolierten Kondensator, ein empfindliches Elektrometer und gehören mehr in das Laboratorium.

In außerordentlich einfacher Weise lassen sich jedoch sehr genaue und unmittelbar vergleichbare Messungen mit einem empfindlichen Spiegelgalvanometer anstellen. Zwei isolierte Platten von etwa 10 cm Durchmesser sind mit einer Stromquelle von 100 bis 200 Volt verbunden unter Zwischenschaltung des Galvanometers. Der Abstand der Platten betrage etwa 10 cm. Während die Platten selbst vor direkter Bestrahlung geschützt sind, wird der Luftraum zwischen den Platten von den Röntgenstrahlen durchsetzt. Sogleich entsteht dann ein Strom im Galvanometer, der dem Ionisationsgrade proportional ist. Bei dem Potential von etwa 100 Volt ist er auch dieser Spannung proportional. Die Stromstärke ist von der Größenordnung von 0,05 Mikroampère bei 1 m Röhrendistanz, falls die Röhre so viel Licht aussendet, daß in 20 Sekunden eine Handaufnahme von 30 cm Distanz gelingt. Ich verwende entweder ein Hartmann und Braunsches oder ein Siemens-Halskesches Instrument, das etwas weniger als 10^{-9} Ampère anzeigt.

Vor einigen Wochen ist diese Methode von R. Hon. Lord Blythswood und Walter Scoble (Journal of the Röntgen Society, 1907, Bd. 3, p. 53) warm empfohlen. Aus eigener Erfahrung kann ich dem nicht ohne jede Einschränkung beistimmen. Man bekommt allerdings bei einem bestimmten Härtegrade der Röhre Ausschläge, die der Intensität genau proportional sind. Sobald sich aber der Härtegrad ändert, besteht keine Proportionalität mehr — wenigstens wenn die Intensität photographisch bestimmt wird. Ich bekam den Eindruck, daß die Ionisation und die fluoreszenzerregende Wirkung mit größerer Annäherung proportionaler sind, als dies bei der photographischen Wirkung der Fall ist. Jedenfalls wirken stark durchdringende Röntgenstrahlen stärker ionisierend, als aus der photographischen Wirkung hervorgehen würde.

§ 6. Messung mittelst photoelektrischer Wirkung.

Wird eine von zwei in Chlornatriumlösung eingesenkten, mit Chlorsilber oder Chlorkupfer bedeckten Elektroden bestrahlt, so zeigt sich eine Potentialdifferenz, die mit einem empfindlichen Galvanometer gemessen werden kann, falls dieses mit den beiden Elektroden verbunden wird. Meistens muß dabei ein „Ruhestrom" kompensiert werden. Bei kurzer Bestrahlung sind die Ablenkungen annähernd proportional mit der Intensität. Die Methode gehört in das Laboratorium und eignet sich nicht für die Praxis.

Auch die Wirkung der Röntgenstrahlen auf den Widerstand von Seleniumzellen, welche von Forster in Berne entdeckt wurde, gehört hierzu. Ruhmer-Levy haben daraus eine Meßmethode ausgearbeitet; genaue vergleichende Messungen liegen jedoch noch nicht vor. Die Sache ist jedenfalls ziemlich kompliziert und die Verwendbarkeit scheint mir recht zweifelhaft zu sein.

Coffin Johnston mißt die Fluoreszenzintensität eines von Röntgenstrahlen getroffenen Wolfram-Calcium-Schirmes mittelst eines Selenphotometers. Die Zelle wird in einer Wheatstoneschen Brücke eingesetzt und er nimmt an, daß die Galvanometerablenkungen der Röntgenlichtintensität proportional sind.

§ 7. Die Messung der thermischen Wirkung, obgleich theoretisch die beste, ist praktisch nicht brauchbar. Dorn hat allerdings die Erwärmung durch absorbierte Röntgenstrahlen gemessen, und ebenso auch Schoeps, Rutherford und M. Clung; dagegen ist dies F. Leininger mit vorzüglichen Instrumenten nicht gelungen. Die neuesten Untersuchungen über diesen Gegenstand von Angerer bestätigen jedoch die Dornschen Untersuchungen; Angerer gebrauchte jedoch eine elektrische Meßmethode zur Bestimmung der Gesamtenergie, die sich leider auch nicht für die Praxis eignet.

Indirekte Messung.

§ 8. Die Messung der mittleren Stromstärke durch die Röntgenröhre geschieht meistens mit Instrumenten Deprez-d'Arsonvalscher Bauart, die $\frac{1}{t}\int Jdt$ messen, nach Einschaltung einer Ventilstrecke oder Ventilröhre.

Es besteht in keiner Weise Proportionalität zwischen den Angaben des Milliampèremeters und der photographischen oder fluoreszenz-erregenden Wirkung. Bei konstantem Strom und gleicher Röhrenhärte sinken letztere bei Erhöhung der Frequenz. Der Unterschied kann dabei leicht 100 Prozent und mehr betragen. Die Ablenkungen des Milliampèremeters sind abhängig von dem Härtegrad der Röhre.

Während also vergleichende Messungen bei verschiedenen Apparaten vollkommen ausgeschlossen sind, gibt das Milliampèremeter uns ein einfaches Mittel, um bei einem bestimmten Apparat, bei einer bestimmten Röhrenhärte und einer bestimmten Frequenz auch eine bestimmte Intensität der Röntgenstrahlen wiederherzustellen. Wir können dann durch Zeitmessungen genaue Dosierung erreichen, wenn einmal durch Versuche die Wirkung in der Zeiteinheit festgestellt worden war. Das Milliampèremeter ist also ein vorzügliches Hilfsinstrument bei Installationen mit fester Frequenz, u. a. bei Wechselstrombetrieb oder mit einigen mechanischen Unterbrechern wie der Rochefortsche Unterbrecher. Bei dem Motorunterbrecher mit veränderlicher Frequenz und bei dem Wehnelt-Unterbrecher ist die Angabe völlig wertlos.

Von ganz besonderem Interesse ist der Gehrkesche Glimmlichtoszillograph. Dieses Instrument zeigt die in jedem Augenblick bestehende Stromintensität im sekundären Kreis an. Seine Angaben dürften also am genauesten Einsicht geben in die bestehenden Stromverhältnisse usw. Es wird vorausgesetzt, daß es sich dabei um photographische Registrierung oder doch wenigstens um Beobachtungen im drehenden Spiegel handelt. Dieselben zeigen z. B., daß bei bestimmtem Härtegrad die Anfangsintensität sehr wenig veränderlich ist bei wechselndem primären Energieverbrauch. Da sich weiterhin die Kurve als eine einfache exponentielle zeigt, und wir mit genügender Annäherung eine rechtwinklig dreieckige Kurvenfigur statt der exponentiellen Kurve nehmen können (man vergleiche die Leducschen Photographien), ergibt

die Beobachtung des geeichten Oszillographen zu gleicher Zeit mit der Beobachtung des Milliampèremeters und die Kenntnis der Frequenz des mechanischen Unterbrechers alle Daten zur genauen Bestimmung der sekundären Stromstärke auch ohne Spiegel- oder photographische Registrierung.

Von Curchod und Klingelfuß (Arch. d'electr. med., No. 15, p. 29, 1907) wird statt des Milliampèremeters ein integrierendes Instrument, und zwar das Knallgasvoltameter empfohlen.

§ 9. Messung der mittleren effektiven Stromstärke $\frac{1}{t}\left[\int J^2\,dt\right]^{\frac{1}{2}}$. Dieselbe kann geschehen mit Hitzdrath-Instrumenten, bolometrischen, thermoelektrischen, Weicheisen-, elektrodynamischen Instrumenten, und mit dem Elektrometer in idiostatischer Schaltung an den Enden eines Widerstandes. Ich habe die erste und besonders die letztgenannte Methode gebraucht. Auch hier ist eine Ventilstrecke anzuwenden. Der Vorteil dieser Methoden besteht darin, daß die photographische Intensität innerhalb ziemlich weiter Grenzen fast proportional ist mit den Ablenkungen (zwischen 1 bis 5 Milliampère), wenn der Härtegrad konstant ist. — Auch sind die Angaben nahezu unabhängig von der Frequenz.

Als Elektrometer habe ich dabei ein Carpentiersches aperiodisches Instrument verwendet.

Integrierende Messungen lassen sich hierbei leicht anstellen. Ich verwende dazu „Widerstandsdilatometer". Diese bestehen aus einem Schiefer-Widerstand, der in eine mit Paraffinöl gefüllte Glasröhre eingeschlossen ist. Wird der Widerstand infolge des Stromdurchganges warm, so steigt das Paraffinöl in einer Steigröhre. Das Instrument wird geeicht durch Vergleichung mit einem kalorimetrischen Strommeßapparat, mit dem es erst parallel, nachher in Serie geschaltet wird. — Für kurzdauernde Expositionen gibt das Widerstandsdilatometer ziemlich genaue Angaben. Bei länger dauerndem Stromdurchgang macht sich die Abkühlung durch die Umgebung in unangenehmer Weise bemerkbar. Die Methode scheint mir für die Praxis vorläufig noch nicht geeignet.

§ 10. Messung der primär verbrauchten Energie.

Selbstverständlich kommt hierbei nur die im Induktor verbrauchte Energie in Frage. Am einfachsten läßt sich diese mit einem Wattmeter messen. Die Angaben des Wattmeters sind bei konstanter Röhrenhärte annähernd proportional mit der photographisch gemessenen Röntgenlichtintensität, wobei jedoch im allgemeinen bei niedriger Energie die Wattmeterzahlen relativ zu hoch erscheinen gegenüber der Röntgenlichtintensität, während bei sehr hoher primärer Energie die Wattmeterangaben relativ zu niedrig sind. Bei konstanter primärer Energie und konstantem Härtegrad ist die Röntgenlichtintensität auch konstant innerhalb einiger Prozente, sowohl bei photographischer als bei Ionisationsmessung.

Gebraucht man das Wattmeter zur Kontrolle, daß die primäre Energie konstant bleibt und das Milliampèremeter zur Beobachtung des Härtegrades, so ergibt die Zeitmessung eine genaue Dosierung der integralen Röntgenlichtintensität bei demselben Apparat.

In England wird schon seit einigen Jahren dosiert, indem einem Induktorium konstante primäre Energie zugeführt wird und die Gesamtzahl der Unterbrechungen als Maß gebraucht wird. Die Gesamtzahl wird vorher bestimmt und der Strom öffnet sich automatisch, sobald diese Zahl erreicht ist. Diese Methode, welche auch neuerdings in Frankreich erfunden wurde, arbeitet in sehr zuverlässiger Weise.

§ 11. Messung der Energie der Kathodenstrahlen.

Walter hat früher darauf hingewiesen, daß die Erwärmung der Antikathode ein Maß ist für die Gesamtenergie der Kathodenstrahlen. Da ein bestimmter Teil dieser Energie in Röntgenimpulse transformiert wird, so dürfen wir annehmen, daß eine hierauf fußende Messung der Röntgenstrahlen zulässig ist. Auch von englischer Seite ist hierauf hingewiesen. Alban Köhler hat dieses Prinzip in sinnreicher Weise praktisch verwertet, indem er in eine Einstülpung der Röhrenglaswand an der Kathodenseite ein kleines Thermometer angebracht hat. Der von dem Thermometer angezeigte Temperaturanstieg wird von ihm als Maß für die inte-

grale Röntgenstrahlintensität benutzt. Als Nachteil der Methode muß die mit der Außentemperatur und Expositionsdauer wechselnde Abkühlung betrachtet werden; und schließlich auch die Notwendigkeit, nur bestimmte Röhrenformen anwenden zu können. Nur mit Wasserkühlröhren läßt sich diese Methode auch anwenden, wenigstens mit denjenigen Formen, wo die Antikathode unmittelbar vom Wasser bespült wird. Obgleich annähernde Messungen also allerdings möglich sind, so muß die Möglichkeit genauer Messungen in Abrede gestellt werden.

§ 12. Zu den Messungen anderer Art muß ich noch Jirotkas Vorschlag zählen, der darin besteht, daß das Produkt von Zeit, Spannung an der primären Spule und mittlerer sekundärer Stromintensität als Maß benutzt wird. Die Jirotkasche Größe ist offenbar eine Zahl, die angenähert den Quotient aus sekundärer Leistung und jeweiligem Übersetzungsverhältnis vorstellt. Da aber die Übersetzungszahl bei hohen Sekundärspannungen ziemlich veränderlich ist, unter Einfluß der sekundären Kapazität, können wir seinen Vorschlag nur als eine unrichtige relative Leistungsmessung betrachten.

§ 13. Über Härtegradmesser. Direkte Messung.

Da die von einer Röntgenröhre ausgesandten Strahlen aus Ätherstrahlen verschiedener äquivalenter Wellenlänge bestehen, so bedürfen wir noch eines Mittels zur Bestimmung der Natur dieser Mischung.

Von Röntgen ist der erste Härtegradmeßapparat angegeben (III. Mitteil. a. d. Akad. f. Wissensch. 13. Mai 1897. § 576). Er beschreibt da sein Platinaaluminiumfenster, welches bis jetzt von keinem einzigen weiteren Apparat in seiner Leistung überholt worden ist. Sämtliche später konstruierte Apparate stellen nur kleine Abänderungen, jedoch keine Verbesserungen dar, wenigstens in theoretischer Hinsicht. Praktisch gewähren die späteren Apparate einigen Vorteil, und zwar weil sie einfacher zu reproduzieren sind.

In historischer Folge zähle ich folgende Apparate.

Gardiner (Arch. of the R.-Ray. Bd. IV. S. 90. 1900) änderte Röntgens Aluminiumfenster, indem er die Durchlässigkeit einer dünnen Beiplatte mit derjenigen von Aluminium in verschiedener Dicke verglich. Seine Anordnung ist eine sehr bequeme, dem Wehneltschen Kryptophotochromometer ähnlich.

Benoist scheint seinen Apparat erst 1901 konstruiert zu haben, wenigstens seine vorläufigen Mitteilungen sind 1901 publiziert, während erst im März 1902 der Apparat in den Archives d'électricité médicale, S. 129, beschrieben wurde.

Walter hat im Oktober 1902 seine beiden Härtemesser der Öffentlichkeit übergeben. Sein Platinfensterapparat ist theoretisch sehr interessant und auch praktisch sehr gut, obgleich er in seinen Angaben erheblich von der Intensität abhängt. Bei dem zweiten Apparat, der nur eine Modifikation des Benoistschen Instruments ist, hat er eine leichtere Ablesbarkeit und mehr graduelle Abstufung erreicht.

Wehnelts Modifikation ermöglicht eine feinere Abstufung, hat jedoch den Fehler der schwierigen Reproduktion.

Übersehen wir obige Apparate, dann zeigt sich Benoists Instrument — besonders wenn man es in einer linearen Anordnung benutzt — in einer Hinsicht sämtlichen anderen Apparaten überlegen. Es ist das einzige, dessen Angaben keine theoretische Voraussetzung enthält, und wobei die abgelesene Nummer unmittelbar und ohne Rechnung oder Messung oder weiteres Suchen ein absolutes Faktum mitteilt. Wird Nr. 5 abgelesen, dann weiß man, daß die betreffenden Strahlen von einer 5 mm dicken Aluminiumplatte gleich stark absorbiert werden als von der Vergleichssilberplatte. Bei Walters Instrument muß man zuerst entweder messen oder nachschauen, welcher Aluminiumdicke die betreffende Skalennummer entspricht. Bei Wehnelts Apparat ist dasselbe in noch höherem Maße der Fall. Ich ziehe darum Benoits Apparat allen andern vor.

Neuerdings ist von Haga die Härte der Röntgenstrahlen und Sekundärstrahlen bestimmt durch die selektive Absorption von Ebonit und Kohle. Das Prinzip ist immer dasselbe.

Indirekte Messungen des Härtegrades können in verschiedener Weise geschehen.

1. Aus der parallelen Funkenstrecke. Diese gibt die Initialspannung an und darf

als ein ziemlich genaues Maß betrachtet werden, wenn man sich nur einigen kann über die Form der Funkenelektroden.

In Betracht kommen:

a) Kugelelektroden von gleichem Durchmesser. Empfehlenswert dürfte ein Durchmesser von 2·5 cm sein.

b) Negative Platte und positive Kugel, beide von bestimmtem Durchmesser.

c) Negative Platte von bestimmtem Durchmesser und positive Spitze. Empfehlenswert wäre eine Platte von 5 cm und eine kegelförmige Spitze mit einem Spitzenwinkel von 30°. Als Material wäre eine Platiniridiumspitze zu verwenden. Eine Angabe der Funkenlänge ohne Daten über Elektrodengröße und -Form ist vollständig wertlos.

2. Aus der mittleren sekundären Klemmenspannung (Bergonié). Diese läßt sich mit einem Hochspannungselektrometer genau bestimmen. Die Angaben scheinen zuverlässig zu sein bei direktem Wechselstrombetrieb ohne Unterbrecher. (Arch. d'électr. méd. 1907. S. 123.) Bei anderem Betrieb sind die Angaben ziemlich wertlos. Bei derartigem Betrieb genügt auch einigermaßen ein Wechselstromvoltmeter an den primären Klemmen. (Bergonié.)

3. Angenäherte Angaben über den Härtegrad erhält man aus der Ablenkung des Milliampèremeters, falls das Induktorium oder der Hochspannungstransformator mit konstanter primärer Energie gespeist wird.

4. Ziemlich genaue vergleichende Angaben gibt der Gehrkesche Glimmlichtoszillograph auch ohne den drehenden Spiegel (s. o.). Eine absolute Eichung dieser Apparate, die sich leicht durchführen läßt, würde den Wert der Angaben erheblich vergrößern. Man liest die Anfangsintensität ab als angenähertes Maß des Härtegrades.

§ 14. Aus obiger kurzen übersichtlichen Darstellung geht hervor, welche Methoden uns zur Verfügung stehen. Welche Methode sollen wir jetzt wählen?

Einzelne Methoden, wie z. B. die Wirkung auf die photoelektrische Zelle, auf phosphoreszierende Substanzen, die thermische Wirkung können außer Betrachtung bleiben. Die Unzuverlässigkeit der Verfärbung einzelner Substanzen machen diese Wirkung vollkommen ungeeignet zur genauen, ja selbst zur angenäherten Messung.

In Betracht kommen nur:

die photometrische Bestimmung durch Fluoreszenzwirkung;

die photographische Bestimmung;

die Ionisationsbestimmung

und ferner die indirekten Methoden. Daß bei letzteren eine Härtebestimmung unerläßlich ist, wird wohl als feststehend anzunehmen sein. Aber ich bin der festen Überzeugung, daß auch bei sämtlichen direkten Methoden eine Härtebestimmung nicht unterbleiben darf. Eine einfache Betrachtung wird die Richtigkeit dieser Behauptung beweisen.

Als feststehend dürfen wir annehmen, daß die Fluoreszenzwirkung der Röntgenstrahlen nicht parallel geht mit der photographischen Wirkung: härtere Röhren geben starke Fluoreszenz und mäßige photographische Wirkung; bei weichen Röhren verhält sich die Sache umgekehrt. Die Ionisation geht bestimmt nicht parallel mit der photographischen Wirkung und dürfte mehr der fluoreszierenden Wirkung zur Seite gestellt werden. Die photographische Wirkung geht erst recht nicht parallel mit irgend einer dieser Eigenschaften. Wir wissen nur, daß die Strahlung weicher Röhren besonders Oberflächenwirkung ausübt, während die harten Strahlen Tiefenwirkung veranlassen. Obgleich also bei oberflächlicher Bestrahlung eine direkte Strahlenmessung besondere Vorteile zu bieten scheint, gehört zu diesen Vorteilen bestimmt nicht derjenige, daß die alleinige Intensitätsmessung ohne Härtegradbestimmung genügt. Der Vorteil der direkten Messung besteht also nur darin, daß wir dabei in etwas größerem Maße unabhängig sind von Transformations-Konstanten, wozu ich nicht nur die übliche Bezeichnung für die Transformation primärer in sekundäre Energie rechne, sondern auch die Transformation von sekundärer Energie in Kathodenstrahlenenergie, und von letzterer in Röntgenstrahlen. — Wir dürfen immerhin nicht vergessen, daß bei der direkten Messung auch ein solcher Trans-

formationskoeffizient als eine Konstante betrachtet wird und zwar bei der Umformung von den als gedämpfte Ätherwellen zu betrachtenden Röntgenstrahlen in chemische Energie, in Ätherwellen anderer Wellenlänge, in Ionisierungsarbeit usw. Der Unterschied zwischen direkten und indirekten Messungen ist also nur ein gradueller und nicht ein prinzipieller und die durchgeführte Trennung darf nur als eine schematische aufgefaßt werden. Bei der indirekten Messung wird die Größe der Energie bestimmt, welche nachher in Röntgenstrahlen transformiert wird. Bei der direkten Messung beobachten wir die Größe irgend einer Energieform, welche aus der partiellen Transformation von Röntgenstrahlen hervorgegangen ist.

§ 15. Aus obigem geht zur Genüge hervor, daß die Wahl einer bestimmten Meßmethode ziemlich willkürlich ist. Vorderhand besteht keine Meßmethode, die in vollständig eindeutiger Weise Auskunft gibt über die Röntgenstrahlenenergie. Und ich möchte sogleich bemerken, daß theoretisch gedacht nicht die geringste Wahrscheinlichkeit besteht, daß jemals eine derartige Meßmethode gefunden werden wird. Würde doch eine derartige Meßmethode tatsächlich eine Bestimmung in absoluten Einheiten nach dem C.-G.-S.-System darstellen; und eine solche, die bis jetzt für das Licht nicht möglich ist, scheint mir für die Röntgenstrahlen gleichfalls ausgeschlossen, wenigstens mit den uns jetzt zur Verfügung stehenden Mitteln und theoretischen Kenntnissen. Eine auffallend schöne Betrachtung über diesen Gegenstand ist vor kurzem von V. Boys geliefert worden. (Journal of the Röntgen Society Vol. III, p. 27, Dec. 1906.)

Wir müssen folglich unsere Wünsche einschränken. Wir können nur versuchen Messungen bestimmter Art anzustellen und den Befund als Intensitätsmessung zu betrachten. Und die Wahl der Meßmethode kann dann nur aus praktischen Rücksichten hervorgehen. Wir verfügen noch nicht über ein genügendes Beobachtungsmaterial, um unserer Wahl eine unerschütterlich feste Stütze zu verleihen. Dennoch können wir eine Wahl treffen, und ich möchte hinweisen auf die photographische Meßmethode als diejenige, die vorläufig am meisten für die Praxis geeignet scheint. Wir haben bei dieser Methode den Vorteil, schon jetzt über eine brauchbare, sei es auch nicht eine besonders bequeme, Methode zu verfügen. Ein weiterer Vorteil besteht darin, daß wir die Intensitäten mit reproduzierbaren, technisch allgemein verwendeten Normen vergleichen können. Ich meine die Hefnerkerze. Es macht nicht die geringste Schwierigkeit, um die photographische Wirksamkeit von einer Röntgenstrahlenquelle zu vergleichen mit derjenigen einer Amylazetatlampe. Wir haben dabei selbstverständlich die Dauer der Einwirkung und die Distanz anzugeben, gerade wie es mit der Amylazetatlampe geschieht. Das Resultat einer Messung wird bei dieser in deutlicher Weise ausgedrückt in Sekunden-Meterkerzen, bei jener können wir reden von äquivalenten Sekunden-Meterkerzen, und wenn wir dazu bemerken wie groß der Härtegrad war — am besten nach der Benoist-Skala — so haben wir auch eine eindeutige Bezeichnung für die applizierte Dosis Röntgenstrahlen. Die Helligkeit der von Röntgenstrahlen beleuchteten Fläche wäre in äquivalenten Meterkerzen auszudrücken, während die Intensität der Röntgenlichtquelle in äquivalenten Kerzen gemessen werden kann. Persönlich würde ich wünschen, zu diesen Bezeichnungen als Präfix den Namen Röntgens hinzuzusetzen, und folglich bei einer von einer Röntgenlichtquelle von der Lichtstärke von einer bestimmten Zahl von Röntgenkerzen, welche eine Fläche bestrahlt mit einer Beleuchtung, welche in Röntgen-Meterkerzen gegeben ist, wobei während einer bestimmten Zeit eine Belichtung oder besser Bestrahlung erzielt wird, deren Größe in Röntgensekunden-Meterkerzen gegeben ist, während die Härte mittels der Benoist-Skala angegeben wird.

Wenn ich diesen Vorschlag mache, möchte ich sogleich dazu bemerken, daß jeder von uns, der sich mit photographischen Röntgenmessungen beschäftigt hat, das Prinzip dieser Bezeichnung schon gebraucht hat — bewußt oder unbewußt —, und daß unsere Methodik in keiner Weise durch den Gebrauch einer solchen Bezeichnung geschmälert wird.

Es möchte meinem Vorschlag zugute kommen, daß eine in der Praxis schon gebrauchte Methode, namentlich die Kienböcksche Quantimeter-Methode, sich in leichtester Weise zu Messungen dieser Art verwenden läßt. Kienböck gibt an, daß sein Quantimetergrad 1 nach 30 Minuten (1800 Sekunden) Belichtung mittelst einer Scheinerlampe aus 30 cm Entfernung

erreicht wird. Da die Scheinerlampe nach Eders Versuchen eine photographische Wirksamkeit von $\frac{1}{13 \cdot 2}$ Hefnerkerzen hat, entspricht Kienböcks Quantimetergrad 1 offenbar $\frac{1800 \times 100^2}{13 \cdot 2 \times 30^2} = 1515$ Röntgensekundenmeterkerzen. Sein Quantimetergrad 2 entspricht 2×1515 oder rund 3000 Sekundenmeterkerzen usw. Wird also sein Quantimetergrad 8x in 10 Minuten bei 20 cm Antikathodendistanz erreicht, so entspricht dies einer Bestrahlung von 8×1515 oder rund 12000 Röntgensekundenmeterkerzen (RSMK), wobei die Beleuchtung 20 Röntgenmeterkerzen betrug und die Lichtstärke 0,8 Röntgenkerzen erreichte.

Während der Röntgograph jetzt schon imstande ist, seine Röntgenlichtstärke, Beleuchtung und Bestrahlung bei der photochemischen Bestimmung in vergleichbarem Maße auszudrücken, eignet sich diese Bezeichnung auch vorzüglich für die ungleich empfindlichen und genauen Laboratoriumsversuche mit gewöhnlichen photographischen Platten. Ich habe übrigens dieselbe schon vor mehreren Jahren gebraucht und auch obige Bezeichnung vor fast drei Jahren benutzt.

Noch einmal muß ich betonen, daß diese Methode ohne Angabe des Härtegrades völlig wertlos ist, daß also bei jeder Zahlenangabe auch die Härte der benutzten Strahlen zu vermerken ist.

Wie verhalten sich die übrigen Intensitätsbestimmungen zu dieser photographischen Meßmethode? Sind sie entbehrlich oder gar gänzlich überflüssig? Diese Frage ist zu verneinen. Sehr viele Ärzte werden sich nicht entschließen können, zu der regelmäßigen Anwendung des Kienböckschen Verfahrens, sei es wegen der Ansprüche an Zeit und Geduld, die es erfordert, sei es wegen der Nachteile, die eine integrierende Meßmethode bietet. Und dann dürfen wir diese Ärzte noch nicht beschuldigen, daß sie gar nicht oder in willkürlicher Weise dosieren. Man würde entgegnen, daß unsere und ihre Meßmethoden schließlich die gleichen wären. Tatsächlich können wir mit oder ohne Quantimeter das Milliampèremeter, oder das Ampèremeter und Voltmeter, oder das Wattmeter nicht entbehren, und ebensowenig die Uhr. Vielleicht werden auch die Ionisationsmessungen, die Glimmlichtoszillographmessungen in ausgedehnterem Maße Verwendung finden, und wird man bessere Maßeinheiten entdecken. Voraussichtlich werden alle diese Meßmethoden mit der photographischen verglichen werden, und von vielen Forschern wird dazu nach Kräften beigetragen werden müssen, bevor wir ein endgültiges Urteil aussprechen können. Bis zu der Zeit sehe ich keinen besseren Ausweg als die Einführung der von mir vorgeschlagenen äquivalenten Maßeinheiten.

Herr **v. Kowalski**-Freiburg (Schweiz), welchen der Vorsitzende gebeten hatte, das Korreferat zu übernehmen:

Als Ergänzung zu dem so grundlegenden Referat des Herrn Prof. Dr Wertheim-Salomonson, erlaube ich mir ganz kurz von den Ergebnissen der rein physikalischen Forschungen, welche sich auf die Messung der Energie der Röntgenstrahlen beziehen, zu berichten. Wenn dieselben zurzeit auch kein allgemein für den Praktiker verwendbares Meßverfahren als Resultat ergeben haben, so erlauben sie nichtsdestoweniger gewisse Wege anzugeben, welche befolgt werden sollten, um mehr Einheitlichkeit in den Einzelforschungen zu erzielen. Es sind unter den diesbezüglichen Forschungen folgende zu nennen:

1. Die Untersuchungen von Dorn[1]), Schöps[2]), Rutherford, Macdonald und Mc. Clung[3]), Wien[4]) und Angerer[5]), welche die Messung der Energie der Röntgenstrahlen auf die Messung der durch sie hervorgebrachten Wärmewirkungen zurückführen.

---

[1]) Dorn, E. Wied. Ann. 63, p. 160, 1897.
[2]) Schöps, K. Zeitschr. für Naturw. 72, p. 145, 1899.
[3]) Rutherford, Macdonald und Mc. Clung. Phys. Zeitschr. 2, p. 53, 1900.
[4]) Wien, W. Ann. der Phys. 18, p. 991, 1905.
[5]) Angerer, E. Ann. d. Phys. 21. p. 87, 1906.

2. Die Untersuchungen von Dorn[1]), R. Curie u. G. Sagnae[2]), Holtsmark[3]), Wien[4]), Hahn[5]), Angerer[6]), Carter[7]), Bestelmeyer.[8]) Dieselben erlauben uns die Messungen der Energie der Röntgenstrahlen auf Messungen der an einem Metallbleche erzeugten Sekundärstrahlen zurückzuführen.

Die für uns wichtigen Resultate dieser Forschungen kann man in folgenden Sätzen zusammenstellen:

a) Die an einem Metallblech, welches im Vakuum aufgestellt ist, durch Röntgenstrahlen erzeugte Elektrizitätsmenge ist den Wärmewirkungen derselben proportional.

b) Die so erzeugte Elektrizitätsmenge ist proportional der Oberfläche des Metallbleches und umgekehrt proportional dem Quadrat der Entfernung von der Quelle der Röntgenstrahlen.

c) Das Verhältnis der durch die Sekundärstrahlen gemessenen Energie der Röntgenstrahlen zur Energie der sie erzeugenden Kathodenstrahlen ist für eine bestimmte Härte der Röntgenröhre von der Primärstromstärke des dabei benutzten Induktoriums unabhängig.

d) Dieses Verhältnis nimmt zu mit der Zunahme der Härte der Röhre.

e) Die Geschwindigkeit der durch Röntgenstrahlen erzeugten Sekundärstrahlen ist merklich unabhängig von der Intensität der Röntgenstrahlen, und nimmt zu mit der Härte der Röhre.

Aus diesen Resultaten glaube ich folgern zu dürfen, daß die Zurückführung der Messung der Intensität der Röntgenstrahlen auf die Messung der durch dieselben erzeugten Sekundärstrahlen, gestattet ist. Allerdings wäre es wünschenswert auch immer den Härtegrad der dabei benutzten Röntgenröhre genau anzugeben. Selbstverständlich ist die Anstellung der entsprechenden Messungen für den Praktiker, bei dem jetzigen Stand der Technik, schwer durchführbar und deswegen nicht zu empfehlen. Für rein wissenschaftliche physikalische Untersuchungen wäre es aber, um die Vergleichbarkeit der Resultate zu erzielen, wünschenswert auf Grund des Gesagten, eine genau definierte Einheit der Energie der Röntgenstrahlen einzuführen.

Diesen Vorschlag halte ich aus zwei Gründen für durchführbar und zweckmäßig:

1. Die Messung der Elektrizitätsmenge, welche an einem im Vakkuum aufgestellten Platinblech erzeugt wird, ist viel leichter und genauer durchführbar als z. B. die Messung der Wärmewirkungen der Röntgenstrahlen. Jeder, der sich mit diesbezüglichen Messungen befaßt hat, wird mir, glaube ich, dieses zugeben.

2. Die Größenordnung der unter gewöhnlichen Umständen erzeugten Elektrizitätsmenge ergibt eine leicht meßbare Größe, und es sind die entsprechenden Versuchsanordnungen in jedem physikalischen Laboratorium leicht reproduzierbar.

Als Ergebnis des Gesagten erlaube ich mir daher der Kommission folgenden Vorschlag zu machen:

Als wissenschaftliche Einheit der Intensität (Gesamtenergie pro Zeiteinheit) der Röntgenstrahlen nehmen wir die eines Strahlenkegels von der Winkelöffnung Eins an, welcher auf ein im Vakuum aufgestelltes Platinblech fallend und von diesem absorbiert in einer Sekunde die positive absolute elektrostatische Elektrizitätsmenge Eins erzeugt. — Ich wiederhole nochmals, daß wohl kaum der Röntgenologe direkt bei seinen praktischen Arbeiten, die Intensität der in Betracht kommenden X-Strahlen nach dem vorgeschlagenen Verfahren messen kann. Es wäre zu

---

[1]) Dorn, E. Abh. d. naturf. Ges. zu Halle 22, p. 39, 1900.
[2]) P. Curie und. G. Sagnae. Compt. rendus. 130, I, p. 1013, 1900.
[3]) Holtsmark, G. Ann. d. Phys. 10, p. 522.
[4]) Wien, W. l. c.
[5]) Hahn, K. Ann. d. Phys. 18, p. 140, 1905.
[6]) Angerer, E. l. c.
[7]) Carter, E. Ann. d. Phys. 21, p. 955, 1906.
[8]) Bestelmeyer, A. Ann. d. Phys. 22, p. 429, 1907.

schwierig und zu kompliziert. Ich glaube aber, daß bei rein wissenschaftlichen Arbeiten durch die Zurückführung der Messungen auf diese Einheit eine größere Vergleichbarkeit der Resultate erzielt wird.

Nachdem der Vorsitzende dem Herrn Referenten und Korreferenten für ihre Berichte gedankt hat, eröffnet er die Diskussion, an welcher sich alle Anwesenden lebhaft beteiligen und sowohl den rein wissenschaftlichen wie den praktischen Standpunkt vertreten.

Herr Levy-Dorn beantragt: Alle gangbaren Meßmethoden für anwendbar zu erklären und keine bestimmte zu empfehlen, jedoch soll nach Vorschlag des Herrn Wertheim-Salomonson die Meßmethode gestatten, die benutzte Dosis zu reproduzieren.

Unter Zustimmung aller Anwesenden wird Herr Wertheim-Salomonson gebeten, eine Resolution im angeregten Sinne zu verfassen und in der Geschäftssitzung zu verlesen.

Auf Vorschlag des Herrn Eberlein soll die Kommission dauernd weiter arbeiten und sollen die Herren Wertheim-Salomonson und v. Kowalski auch in der nächsten Sitzung berichten.

Herr Cowl schlägt vor, die Kommission in Zukunft: Sonderausschuß für wissenschaftliche und praktische Meßmethoden der Röntgenstrahlen zu nennen. (Angenommen.)

Der Vorsitzende schließt die Sitzung.

II. Kommission zur Erledigung des Antrages des Herrn Bade-Hannover.

Sitzung am 31. März 1907.

Abends 7 Uhr.

Anwesend die Kommissionsmitglieder Albers-Schönberg (Vorsitzender), Eberlein, Bade, Grunmach, Cowl.

Als Gäste: Grashey, Alexander, Krause, Gocht, Holzknecht, Immelmann, Köhler.

Der Vorsitzende teilt mit, daß der auf dem vorigen Kongreß ausführlich motivierte Antrag des Herrn Bade, die Hebung und Regelung der sozialen Interessen der Röntgenologen bezweckt.

Die Kommission hat am 3. April und am 16. Dezember 1906 getagt. Herr Bade wird ersucht seinen Antrag zu verlesen und zu motivieren.

Herr **Bade**:

In Erwägung, daß der medizinische Gebrauch der Röntgenstrahlen ernste Unfälle und eventuell sogar soziale Gefahren veranlassen kann, daß ferner allein die Ärzte fähig sind, die durch die Diagnostik und Therapie gewonnenen Resultate zu deuten, hält die Deutsche Röntgen-Gesellschaft es für notwendig zu erklären, daß die verantwortliche Anwendung der Röntgenstrahlen zu diagnostischen und therapeutischen Zwecken durch nichtapprobierte Personen einen Akt ungesetzlicher Ausübung der Medizin darstellt.

Der von uns in der Kommission gemeinsam formulierte Antrag, welcher Ihnen zur Annahme empfohlen wird, lehnt sich in seinem Wortlaut eng an einen schon im Jahre 1905 von der Akademie der Wissenschaften in Paris einstimmig angenommenen Antrag.

Wer die Entwickelung der Röntgenstrahlen beobachtet hat, wird wissen, daß erstens die Diagnostik mittels der Röntgenstrahlen gewisse Anforderungen an den Untersucher stellt, welche nur durch gründliches, anatomisches Studium erworben werden können. Zum

Beispiel wissen Sie, daß am Knochensystem eine ganze Reihe von Sesamknöchelchen vorkommen, die zu Fehldiagnosen Veranlassung geben können. Sie wissen, daß durch die geeignete Lagerung des Patienten erst mittels der Röntgenstrahlen Brüche festgestellt werden können, die bei einer oberflächlichen röntgenographischen Untersuchung verborgen bleiben können. Sie wissen, daß die Diagnose von Knochenerkrankungen selbst dem röntgenographisch geschulten Arzte oft außerordentliche Schwierigkeiten macht und ihm die richtige Diagnose erst auf Grund seiner, durch das ärztliche Studium erworbenen Erfahrungen ermöglicht wird. Aber auch die Anwendung der Röntgenstrahlen zu therapeutischen Zwecken ist, wie Sie wissen, mit großen Gefahren verknüpft. Die Einwirkung der Röntgenstrahlen auf epiteliales Gewebe ist Ihnen bekannt. Die Einwirkungen auf die Haut, welche von der leichtesten Verbrennung bis zur Entstehung von Röntgenkarzinomen führt, die Einwirkung auf die blutbildenden Organe, die deletären Wirkungen, welche die Röntgenstrahlen auf die Genitaldrüsen ausüben, die Entwicklungsstörungen, welche selbst durch kurze Bestrahlungen beim wachsenden Knochen hervorgerufen werden, sind Ihnen bekannt. Sie sind ein Beweis für die außerordentliche Differenz dieses therapeutischen Mittels. Wie jedes andere differente Heilmittel nur durch einen Arzt verordnet und nur in staatlich konzessionierten Anstalten (Apotheken) verabfolgt werden darf, so muß auch die Röntgenbestrahlung als ein, diesem staatlichen Zwange unterstehendes Heilmittel angesehen werden.

Aus diesen Gründen empfehlen wir Ihnen dringend, einstimmig den von uns formulierten Antrag anzunehmen.

Herr Bade wird ersucht seinen Antrag in der Geschäftssitzung vorzubringen.

Der Vorsitzende schließt die Sitzung.

Geschäfts- und Eröffnungssitzung.

Montag, den 1. April 1907.

Vormittags 9 Uhr.

Vorsitzender Herr **H. Albers-Schönberg**-Hamburg.

Hochansehnliche Versammlung!

Indem ich den dritten Kongreß der Deutschen Röntgengesellschaft für eröffnet erkläre, heiße ich Sie alle herzlich willkommen und gebe gleichzeitig meiner Freude darüber Ausdruck, daß Sie es nicht gescheut haben, den zweiten Ostertag zu opfern, um anstrengendes und umfangreiches Tagewerk zum Nutzen der Wissenschaft zu vollbringen. Die sehr bedeutende Zahl der diesjährigen Anmeldungen für Vorträge und Demonstrationen, sowie die große Zahl der zum Kongreß herbeigekommenen Röntgenforscher berechtigt uns, mit Befriedigung auf die Gründung der Gesellschaft zu blicken und mit Zuversicht ihrer Weiterentwickelung entgegenzusehen. Bevor wir an unsere Arbeit herantreten, geziemt es sich, derjenigen unserer Mitglieder und Freunde zu gedenken, welche im Verlaufe des letzten Jahres aus unserer Mitte geschieden sind:

Am 25. März 1907 verschied nach einer wegen Darmverschluß vorgenommenen Operation Ernst v. Bergmann, Ehrenmitglied unserer Gesellschaft. Was der Tod dieses Mannes für die medizinische Wissenschaft bedeutet, das zu schildern ist nicht meines Amtes. Von berufener Seite werden Sie bald von dem Lebenswerk dieses einzigen Mannes hören, den nicht nur die medizinische Welt, sondern die Menschheit betrauert, denn in ihm hat sie einen ihrer hervorragendsten Geister verloren, gleichbedeutend in seiner Wissenschaft wie in seinen Eigenschaften als Mensch. Wer von Ihnen das Glück gehabt hat, den Ehrentag des 70. Geburtstages des Entschlafenen am 16. Dezember vorigen Jahres mitzufeiern, und sich erinnert, mit welcher Rüstigkeit und Frische v. Bergmann die Huldigungen empfing, welche ihm aus allen Teilen der Kulturwelt entgegengebracht wurden, den wird es tief ergreifen, daß sobald schon das unerbittliche Geschick seinem Leben und Wirken, das noch so reichen Segen hätte bringen können, ein Ziel gesetzt hat. Auch unsere junge Gesellschaft steht trauernd an seiner Bahre und gedenkt mit dem Gefühl tiefen Dankes alles dessen, was er getan hat, um ihr das Emporblühen zu ermöglichen. Lassen Sie uns, meine Herren, dessen eingedenk bleiben, lassen Sie uns in Ernst v. Bergmann das leuchtende Vorbild wissenschaftlichen Geistes und menschlicher Tugenden sehen, dem nachzueifern unser Stolz sein soll.

Am 14. Januar 1907 verstarb in Karlsruhe Rudolf Stegmann, früher Arzt am Rudolfinerhaus in Wien.

Sie alle erinnern sich der frischen und lebhaften Art, mit welcher er auf dem vorjährigen Kongreß an den Debatten teilnahm. Wohl niemand hat gedacht, daß seinem Streben so schnell ein Ziel gesetzt werden würde. Wir betrauern in Stegmann einen talentvollen, für seine Wissenschaft begeisterten Mann. Sowohl auf diagnostischem, wie ganz besonders auf therapeutischem Gebiete hat er die Röntgenologie gefördert. Ich hebe aus seinen zahlreichen Arbeiten die Versuche hervor, durch Bestrahlungen die Struma und die Prostatahypertrophie zu heilen oder doch wenigstens zu bessern. Sein Leben verlor er durch eine Leukämie. Zu unserem Schmerze versagte auch bei ihm wie bei so vielen anderen die Röntgentherapie.

Am 17. März 1907 verstarb infolge eines Herzschlages Georg Wilhelm Ludwig Hirschmann im 48. Lebensjahre. Als Mitinhaber der bekannten Firma W. A. Hirschmann in Berlin, deren Wirkungskreis auf dem Gebiete der medizinischen Elektrotechnik liegt, ist sein Name weit über die Grenzen seiner Vaterstadt hinaus ehrenvoll bekannt geworden. Hinter ihm liegt ein kurzes, aber arbeitsreiches Leben. Seine rastlose Tätigkeit und die Liebe zur Arbeit für sein Geschäft waren die Ursache, daß er sich zu wenig Ruhe und Erholung gönnte und hierdurch die Kräfte seiner ohnehin nicht starken Gesundheit vor der Zeit erschöpfte.

Hirschmann hat sich um die Konstruktion zweckmäßiger Röntgenapparate große Verdienste erworben. Er ersetzte als einer der ersten die alten Platinunterbrecher durch Quecksilbermotortauchunterbrecher, welchen später die Unterbrecher mit Gleitkontakt folgten. Sein Bestreben richtete sich ständig dahin, die Röntgeneinrichtungen, welche allgemein nach dem Muster physikalischer Apparate, einzeln als Induktor, Regulierwiderstand, Unterbrecher usw. zusammengestellt waren, in einem Schrank zu vereinigen, welche Ausstattung, infolge ihrer großen Übersichtlichkeit und handlichen Form, sofort die Anerkennung der Ärzte fand. Für Versuche im Röntgengebiet, mit denen von allen Seiten die Ärzte an ihn herantraten, war er stets ein hilfsbereiter und selbstlos arbeitender Ratgeber. Aus diesem Zusammenarbeiten sind viele mustergültige Hilfsutensilien hervorgegangen. Auf dem Gebiete der Röhrenkonstruktion hat sich der Verstorbene bleibende Verdienste erworben. Seine letzten Arbeiten und Versuche erstreckten sich auf Röntgenapparate zum Anschluß an direkten Wechselstrom ohne Benutzung eines Unterbrechers.

Es sei schließlich an die großen Verdienste erinnert, welche sich der Verstorbene gelegentlich des Röntgenkongresses 1905 um das Zustandekommen der imposanten Ausstellung erworben hat. Bis zum letzten Tage galt ihm die Arbeit auf dem Gebiet der Elektromedizin als sein Lebensziel. Als lauterem Charakter und gewissenhaft tüchtigem Fachmann wird ihm die ärztliche Wissenschaft ein dauerndes Andenken bewahren.

Wir erheben uns zu Ehren der Verstorbenen von den Sitzen. (Geschieht.)

Ich gehe jetzt auf den Bericht des verflossenen Geschäftsjahres über und konstatiere zunächst die erfreuliche Tatsache, daß unsere Gesellschaft sich außerordentlich günstig entwickelt hat. Der Kongreß 1906 wurde mit 311 Mitgliedern geschlossen. Im Jahre 1906/07 sind 3 Mitglieder gestorben und 8 Mitglieder ausgeschieden. Wir beginnen also den diesjährigen Kongreß mit 300 Mitgliedern. Unsere Finanzlage ist günstig, das Nähere werden Sie später von unserem Kassenführer hören.

Die Tätigkeit des Ausschusses und des Vorstandes war im verflossenen Jahre sehr rege, da mehrere Beschlüsse erledigt werden mussten.

Der Vollständigkeit wegen sei darauf hingewiesen, daß von den Beschlüssen des I. und II. Kongresses der Beschluß, betr. die Einführung einer einheitlichen Nomenklatur für die Röntgenologie, der Beschluß, betr. die Ausarbeitung der Statuten der Deutschen Röntgen-Gesellschaft, und der Beschluß, betr. die Notwendigkeit der gesetzlichen Regelung der Anwendung der Röntgenstrahlen bereits bis zum vorjährigen Kongreß ihre Erledigung gefunden hatten.

Durch einen weiteren Beschluß war die Bildung einer Kommission zur Festsetzung fester Normen für die Messung der Intensität der Röntgenstrahlen gefordert, die Kommission bestehend aus dem jeweiligen Vorsitzenden, sowie den Herren Wertheim-Salomonson (Referent), v. Kowalski (Korreferent), Albers-Schönberg, Berger, Cowl, Dessauer, Holzknecht, Immelmann, Klingelfuß, Köhler, Levy-Dorn, Rieder, Walter, hatte im vorigen Jahre einmal getagt. Im letzten Geschäftsjahre war dieselbe für den 3. April 1906 (am Tage nach dem Kongreß) und am 16. Dezember 1906 einberufen worden, war aber wegen ungenügender Beteiligung nicht verhandlungsfähig. Am 31. März 1907 ist diese Kommission dann wieder zusammengetreten. Das Ergebnis will uns nachher Herr Wertheim-Salomonson mitteilen.

Herr Bade-Hannover hatte auf dem vorigen Kongreß einen ausführlich motivierten Antrag eingebracht, welcher die Hebung und Regelung der sozialen Interessen der Röntgenologen bezweckt. Zur Beratung und Vorbereitung dieses Antrages ist eine Kommission eingesetzt worden, in welche die Herren Eberlein, Bade, Grunmach, Hahn, Cowl und Schmidt gewählt wurden. Diese Kommission hat am 3. April 1906, am 16. Dezember 1906 und am 31. März 1907 getagt. Herr Bade wird uns nachher über das Ergebnis selbst referieren.

Der von Ihnen weiterhin gewählten Kommission zur Ausarbeitung einer Geschäftsordnung gehören an die Herren Eberlein, Cowl, Albers-Schönberg, Gocht, Immelmann. Dieselbe hat am 3. April 1906, 14. September 1906, 31. November 1906, sowie 31. März 1907 getagt und einen Entwurf ausgearbeitet, der Ihnen vorliegt und über den Sie nachher beschließen wollen.

Allen Herren, welche ihre Zeit geopfert und zum Wohle unserer Gesellschaft in den Kommissionen mit Eifer und Hingebung tätig gewesen sind, sage ich den besten Dank der Deutschen Röntgengesellschaft.

Die Verhandlungen des II. Röntgenkongresses sind als II. Band der Verhandlungen der Deutschen Röntgengesellschaft erschienen und allen Teilnehmern, Ehren- und Ausschußmitgliedern, sowie den betreffenden Behörden zugestellt worden. Von letzteren sind zahlreiche Dankschreiben eingelaufen.

Infolge der prompten Ablieferung der Manuskripte seitens der Autoren war es möglich, den Band bereits im Juli herauszubringen. Der große Wert, welcher dem schnellen Erscheinen der Verhandlungen zu einer Zeit, wo die Erinnerungen an den mündlichen Austausch auf dem Kongresse noch frisch sind, beizumessen ist, hat seinen Ausdruck in der Ihnen vorliegenden Publikationsordnung gefunden.

Dank dem bereitwilligen und uneigennützigen Entgegenkommen der Verlagsbuchhandlung Lucas Gräfe & Sillem in Hamburg konnten die Verhandlungen auch in diesem Jahre sehr würdig und vornehm ausgestattet werden. Herrn Edmund Sillem, dem Inhaber der genannten Verlagsbuchhandlung, sage ich auch diesmal unseren besten Dank.

Der Ausschuß selbst hat im verflossenen Geschäftsjahre fünf Ausschuß-, bzw. Vorstandssitzungen abgehalten, und zwar am 31. April 1906, 21. August 1906, 14. Oktober 1906, 16. Juli 1906 und 31. März 1907. Von den in diesen Sitzungen gepflogenen Verhandlungen möchte ich die wichtigsten hier mitteilen.

In Anlehnung an den Beschluß des vorjährigen Kongresses, wonach die Begründung einer Röntgensammlung bestimmt war, ist der Ausschuß in seinen Beratungen zu der Überzeugung gelangt, daß es schon heute an der Zeit ist, die Begründung eines Röntgenmuseums ins Auge zu fassen. Im Auftrage des Ausschusses unterbreite ich Ihnen daher folgenden Antrag (Nr. 1):

> Die Deutsche Röntgengesellschaft beschließt die Begründung eines Röntgenmuseums und ernennt hierfür einen Museumssonderausschuß, bestehend aus den Herren Eberlein, Walter, Grashey, Cowl.

Zur Begründung dieses Antrages möchte ich darauf hinweisen, daß das geplante Museum, zu dessen vorläufiger Unterbringung uns ein Zimmer im Langenbeckhause in Aussicht gestellt worden ist, die Entwickelung der gesamten Röntgenologie im allgemeinen, sowie der Deutschen Röntgengesellschaft im speziellen zum Ausdruck bringen soll. Selbstverständlich kann es sich nicht darum handeln, Exemplare der unzähligen Apparatentypen aufzustellen, hierfür würde zurzeit der Raum nicht ausreichen. Es sollen vielmehr solche Gegenstände gesammelt werden, welche gewissermaßen Marksteine der Entwickelung unserer Wissenschaft darstellen. Hierbei ist auch besonders an die Anlegung von Sammlungen seltener Röntgenogramme, welche entweder einen Fortschritt der Technik oder der Diagnostik darstellen, ferner an Moulagen, welche die therapeutische Wirksamkeit der Röntgenstrahlen zeigen, gedacht worden.

Auch sollen in diesem Museum Porträts der Ehrenmitglieder, sowie der jedesmaligen Vorsitzenden in einer würdigen Wiedergabe aufbewahrt werden.

Die gleichfalls laut Beschluß des vorjährigen Kongresses begründete Bibliothek der Deutschen Röntgengesellschaft ist durch die emsige Tätigkeit des Herrn Immelmann sehr weit gefördert. Ich will seinen Mitteilungen, welche Sie nachher entgegennehmen wollen, nicht vorgreifen, möchte es aber nicht unterlassen, auch ihm an dieser Stelle unseren besten Dank auszusprechen. Um eine weitere Pflege und Entwickelung der Bibliothek zu sichern, unterbreitet der Ausschuß Ihnen nachstehenden Antrag (Nr. 2):

Die Deutsche Röntgengesellschaft beschließt, die Bibliothek weiter auszubauen und ernennt zur Pflege des Bibliothekwesens einen Bibliotheks-sonderausschuß, bestehend aus den Herren Immelmann, Rieder, Krause, Gocht.

Einen weiteren sehr wichtigen Beschluß des Ausschusses möchte ich Ihnen in Form des folgenden Antrages (Nr. 3) unterbreiten:

Die Deutsche Röntgengesellschaft beschließt, mit dem Röntgen-kongresse 1908 eine Röhrenausstellung zu verbinden und überträgt die Vorbereitung derselben dem Sonderausschuß für Ausstellungen.

Außerdem wurde in der vorletzten Ausschußsitzung der Termin und die Tagesordnung des diesjährigen Kongresses festgestellt. Wenn in diesem Jahre der zweite Osterfeiertag als Kongreßtag gewählt war, so war hierfür der Wunsch maßgebend, den Kongreßbesuchern, welche zum großen Teil auch Interessenten des Orthopäden- und Chirurgenkongresses sind, Gelegenheit zu geben, sämtlichen drei Kongressen beiwohnen zu können.

Auf dem vorjährigen Kongreß war beschlossen worden, daß wir einer Einladung zum III. Internationalen Kongreß für medizinische Elektrologie und Radiologie, welcher vom 5. bis 9. September in Mailand tagte, entsprechen wollten. Durch ein bedauernswertes Versehen hat uns diese Einladung erst so spät erreicht, daß wir uns darauf beschränken mußten, ein Begrüßungstelegramm zu senden. Ebenso haben wir der American Röntgen-Ray-Society, welche am 21. August v. J. einen Röntgenkongreß in Niagara-Falls abgehalten hat, unsere Glückwünsche übersandt. Beide Telegramme sind sehr warm erwidert worden.

Wie Ihnen bekannt ist, hat unser verstorbenes Ehrenmitglied Se. Exzellenz Prof. Ernst v. Bergmann am 16. Dezember v. J. seinen 70jährigen Geburtstag gefeiert. Bei den dem großen Forscher dargebrachten Huldigungen der gesamten wissenschaftlichen Welt hat auch unsere Deutsche Röntgengesellschaft nicht gefehlt, sondern dem großen Meister die tiefempfundenen Glückwünsche durch den derzeitigen Vorsitzenden Herrn Eberlein bei dem Festakte darbringen lassen. In warmen Worten dankte der Jubilar und gab dem Wunsche Ausdruck, daß die Deutsche Röntgengesellschaft sich auch in der Zukunft ebenso gedeihlich entwickeln möge wie bisher.

Bei der am vergangenen Freitag in diesen Räumen abgehaltenen Trauerfeier hat Herr Eberlein im Namen unserer Gesellschaft einen Kranz am Sarge niedergelegt.

Dieses, meine Herren, ist das Wesentliche, was ich Ihnen über das abgelaufene Geschäftsjahr zu berichten habe.

Ich glaube in Ihrem Sinne zu sprechen, wenn ich unserem verehrten Herrn Vorsitzenden der Jahre 1905/06 für seine aufopfernde Tätigkeit im Interesse der Gesellschaft unseren herzlichen Dank ausspreche. Herr Eberlein hat 2 Jahre lang sein Amt bekleidet und hat in hervorragender Weise bei den schwierigen und mühsamen Arbeiten, welche in den ersten Jahren einer neugegründeten Gesellschaft unvermeidlich sind, mitgeholfen. Ihm ist es vorwiegend zu danken, daß wir schon jetzt, nach so kurzer Zeit, eine große, festgefügte und angesehene, wissenschaftliche Gesellschaft geworden sind.

Wir haben nunmehr über die Anträge 1—3, welche ich nochmals vorlesen werde, abzustimmen.

[Die Anträge werden einstimmig angenommen.]

Ich bitte Sie nun zunächst die Berichte des Kassenführers und des Schriftführers, sowie der Kommissionen entgegenzunehmen.

I. Herr Cowl erstattet den *Kassenbericht für das Jahr 1906.*

Einnahmen.

213 Beiträge an das Bureau bis zum Kongreßschluß	*eingezahlt:*	*M. 2130.—*	
89 Beiträge durch das Bureau	*eingezogen:*	*„ 890.—*	
	insgesamt:		*M. 3020.—*

Ausgaben.

Auslagen für den Kongreß	*ausbezahlt:*	*M. 442.10*	
Bureauarbeit bis zum 10. Dez.	„	„ *170.92*	
Vergütung an den Bureauvorsteher . . .	„	„ *200.—*	
Verlagsfirma L. Gräfe u. Sillem-Hamburg	„	„ *625.08*	
Buchdruckerei L. Schumacher-Berlin . .	„	„ *230.—*	
Schreibbureau J. Petzel-Berlin	„	„ *141.10*	
Buchbinder Kruse (Verh. f. d. Ehrenausschuß)	„	„ *78.70*	
Kongreßanzeigen	„	„ *28.—*	
Telegramm an die American Roentgen Society	„	„ *21.—*	
Ausgaben des Kassenführers	„	„ *25.10*	
	insgesamt:		*M. 1962.—*
	mithin Überschuß:		*M. 1058.—*

Auf Antrag der Gesellschaft revidiert und richtig befunden.

(gez.) Krause.

(gez.) Grashey.

Dem Kassenführer, Herrn Cowl, wird Entlastung erteilt.

II. Herr Immelmann:

Unsere Bibliothek umfaßt jetzt schon ca. 300 einzelne Nummern und es steht zu erwarten, daß dieselbe im nächsten Jahre noch bedeutend wachsen wird. Ich habe mich an sämtliche Teilnehmer des I. und II. Röntgenkongresses gewandt und werde dies jetzt noch einmal tun.

Die Bücher befinden sich zurzeit noch bei mir, werden aber, sobald uns hier im Langenbeckhause der entsprechende Raum angewiesen ist, hier eingestellt werden.

Folgende Herren haben ihre Arbeiten der Bibliothek geschenkt:

Dr. Albers-Schönberg-Hamburg. Dr. B. Alexander-Késmárk. Dr. Carl Beck-New York. Dr. A. Bencke-Magdeburg. Dr. F. R. Berger. Dr. Robert Bernhardt-Rußland. Dr. Ludolf Brauer-Heidelberg. Priv.-Doz. Dr. L. Burkhardt und Priv.-Doz. Dr. O. Polano-Würzburg. Professor Charles Colombo-Rom. Dr. Cowl-Berlin. Professor Eberlein-Berlin. Dr. Evler-Treptow a. R. Dr. Evler und Dr. Wobersin. Dr. Karl Försterling-Hannover. Dr. F. M. Groedel III.-Bad Nauheim. Dozent J. Paul Haberern-Budapest. Dr. Fedor Haenisch-Hamburg. Dr. Heyerdahl-Kristiania. Dr. Holzknecht und Dr. Kienböck-Wien. Dr. Jaquet-Berlin. Dr. Immelmann-Berlin. Dr. Keen, Dr. Pfahler and Dr. Ellis-Philadelphia. Dr. Robert Kienböck-Wien. Dr. A. Köhler-Wiesbaden. Dr. B. Lange-Straßburg i. Elsaß. Dr. S. Loewenthal-Braunschweig. Dr. Meijers-Amsterdam. Dr. E. Moser-Zittau. Dr. Pfahler-Philadelphia. Dr. Pfahler and Dr. Thrush-Philadelphia. Dr. Vittorio Putti-Bologna. Dr. Egon Ranzi-Wien. Dr. Max Scheier-Berlin. Dr. Th. Schilling-Nürnberg. Dr. Sjögren-Stockholm. Dr. T. Sjögren und Dr. E. Sederholm-Stockholm. Prof. A. Voller und Prof. B. Walter-Hamburg. Prof. B. Walter-Hamburg. B. Walter u. R. Pohl-Hamburg. Dr. Kurt Ziegler-Breslau.

Lucas Gräfe nnd Sillem-Hamburg, Fortschritte auf dem Gebiete der Röntgenstrahlen. Band VII, Heft 1—6. Band IX, Heft 1—6. Band X, Heft 1—6. Ergänzungsbände 1—13.

Dr. Albers-Schönberg-Hamburg, 1—5. Dr. Delkeskamp-Berlin. Dr. Gillet-Berlin, 1, 2. Dr. Fedor Haenisch, 1—2. Dr. Holzknecht und Dr. Kienböck-Wien, 2. Dr. Kienböck-Wien, 1—2. Dr. E. Moser-Zittau. Dr. Rosenberger-Würzburg. Dr. Schellenberg-Beelitz i. M. Dr. Sjögren-Stockholm, 1—2. Prof. Dr. B. Walter-Hamburg, 1—10.

III. **Herr Wertheim-Salomonson:**

Bei jeder Messung sollen Daten angegeben werden, die die Stärke der Röntgenstrahlen charakterisieren.

Die Intensität soll in der Weise angegeben werden, daß die Dosis reproduzierbar sei.

Alle gangbaren Meßmethoden, sowohl die direkten als auch die indirekten können dafür gebraucht werden.

Eine bestimmte Methode läßt sich zurzeit noch nicht empfehlen.

Falls eine photographische, photometrische oder ähnliche Methode benutzt wird, so sollen die Messungsergebnisse womöglich mit der Wirkung einer Hefnerkerze verglichen werden.

IV. **Herr Bade:**

In Erwägung, daß der medizinische Gebrauch der Röntgenstrahlen ernste Unfälle und eventuell sogar soziale Gefahren veranlassen kann, daß ferner allein die Ärzte fähig sind, die durch die Diagnostik und Therapie gewonnenen Resultate zu deuten, hält die Deutsche Röntgen-Gesellschaft es für notwendig zu erklären, daß die verantwortliche Anwendung der Röntgenstrahlen zu diagnostischen und therapeutischen Zwecken durch nichtapprobierte Personen einen Akt ungesetzlicher Ausübung der Medizin darstellt.

Der von uns in der Kommission gemeinsam formulierte Antrag, welcher Ihnen zur Annahme empfohlen wird, lehnt sich in seinem Wortlaut eng an an einen schon im Jahre 1905 von der Akademie der Wissenschaften in Paris einstimmig angenommenen Antrag.

Wer die Einwirkung der Röntgenstrahlen beobachtet hat, wird wissen, daß erstens die Diagnostik mittels der Röntgenstrahlen gewisse Anforderungen an den Untersucher stellt, welche nur durch gründliches, anatomisches Studium erworben werden können. Zum Beispiel wissen Sie, daß am Knochensystem eine ganze Reihe von Sesamknöchelchen vorkommen, die zu Fehldiagnosen Veranlassung geben können. Sie wissen, daß durch die geeignete Lagerung des Patienten erst mittels der Röntgenstrahlen Brüche festgestellt werden können, die bei einer oberflächlichen röntgenographischen Untersuchung verborgen bleiben können. Sie wissen, daß die Diagnose von Knochenerkrankungen selbst dem röntgenographisch geschulten Arzte oft außerordentliche Schwierigkeiten macht und ihm die richtige Diagnose erst auf Grund seiner, durch das ärztliche Studium erworbenen Erfahrungen ermöglicht wird. Aber auch die Anwendung der Röntgenstrahlen zu therapeutischen Zwecken ist, wie Sie wissen, mit großen Gefahren verknüpft. Die Einwirkung der Röntgenstrahlen auf epiteliales Gewebe ist Ihnen bekannt. Die Einwirkungen auf die Haut, welche von der leichtesten Verbrennung bis zur Entstehung von Röntgen-Karzinomen führt, die Einwirkung auf die blutbildenden Organe, die deletären Wirkungen, welche die Röntgenstrahlen auf die Genitaldrüsen ausüben, die Entwicklungsstörungen, welche selbst durch kurze Bestrahlungen beim wachsenden Knochen hervorgerufen werden, sind Ihnen bekannt. Sie sind ein Beweis für die außerordentliche Differenz dieses therapeutischen Mittels. Wie jedes andere differente Heilmittel nur durch einen Arzt verordnet und nur in staatlich konzessionierten Anstalten (Apotheken) verabfolgt werden

darf, so muß auch die Röntgenbestrahlung als ein, diesem staatlichen Zwange unterstehendes Heilmittel angesehen werden.

Aus diesen Gründen empfehlen wir Ihnen dringend, einstimmig den von uns formulierten Antrag anzunehmen.

[Da sich kein Widerspruch erhebt, so stimmt die Versammlung der Resolution des Herrn Bade zu.]

Ich bitte jetzt Herrn Eberlein einige einleitende Erklärungen zu dem Ihnen vorliegenden Geschäftsordnungsentwurf zu sprechen.

V. Herr Eberlein:

Auf dem vorjährigen Kongreß sind die Satzungen der Deutschen Röntgen-Gesellschaft gutgeheißen und angenommen worden. Nach § 23 der Satzungen sind dieselben noch durch eine besondere Geschäftsordnung zu ergänzen, bzw. zu vervollständigen. Zur Vorbereitung und Ausarbeitung dieser Geschäftsordnung war eine besondere Kommission ernannt worden, welche aus den Herren Albers-Schönberg, Immelmann, Cowl, Gocht und mir bestand. Dieselbe hat nun einen Entwurf ausgearbeitet, welcher Ihnen vorliegt und über den Sie heute beschließen wollen.

Die Geschäftsordnung zerfällt in zwei Teile. Der erste (allgemeine) Abschnitt umfaßt nur sechs Paragraphen. Von großer Bedeutung ist § 1, in welchem bestimmt wird, daß, um die Leitung der Gesellschaft zu erleichtern und den Ausschuß in seinen Funktionen zu unterstützen, für bestimmte Obliegenheiten Sonderausschüsse ernannt werden sollen. Dieselben haben neben und unter dem Ausschuß und dem Vorsitzenden der Gesellschaft zu arbeiten und sind diesem zu jeder Zeit Rechenschaft schuldig. Dabei wird den Sonderausschüssen in den in § 4—6 festgesetzten Grenzen eine gewisse Selbständigkeit und eigene Verantwortlichkeit eingeräumt, indem ihnen die Erledigung bzw. dauernde Pflege bestimmter Aufgaben überlassen wird. Es ist sicher zu erwarten, daß in dieser Form die Sonderausschüsse erfolgreicher wirken können und werden, als dies bisher von den Kommissionen erwartet werden konnte. Jedenfalls hat sich in anderen großen Gesellschaften das Prinzip der Sonderausschüsse ausgezeichnet bewährt.

In dem zweiten (speziellen) Abschnitt finden sich die Vorschriften über den Sonderausschuß für die Herausgabe der Verhandlungen und den Sonderausschuß für Ausstellungen. Die hier aufgenommenen Bestimmungen entsprechen vollkommen den in unserer Gesellschaft bereits erprobten Grundsätzen.

Alles in allem ist die Geschäftsordnung so einfach, daß Sie heute über dieselbe beschließen können. Sie liegt Ihnen vor und haben Sie dieselbe wohl auch schon durchgesehen; vom Ausschuß ist sie einstimmig angenommen. Ich glaube deshalb, Ihnen die Annahme der Geschäftsordnung en bloc vorschlagen zu dürfen. Ferner möchte ich bitten, zuzustimmen, daß auch die notwendigen Bestimmungen für den bereits gewählten Ausschuß für die Bibliothek angeschlossen werden, und die Abfassung derselben dem Ausschuß zu übertragen.

Nach den Erklärungen des Herrn Eberlein bitte ich, da sich niemand zum Wort gemeldet hat, folgendem Antrag (No. 4), zuzustimmen:

Die Versammlung nimmt die Geschäftsordnung en bloc an und wählt als Publikationssonderausschuß die Herren Albers-Schönberg als (Redakteur), Immelmann und Köhler,

als Ausstellungssonderausschuß die Herren Eberlein (Vorsitzender), Cowl (Schriftführer), Alfred Hirschmann (Kassenführer) und Grashey.

[Der Antrag wird einstimmig angenommen.]

Ich ersuche Sie ferner dem Beschluß des Ausschusses mit der American Röntgen

Ray-Society in Zukunft die gedruckten Verhandlungen in 5 Exemplaren auszutauschen, beistimmen zu wollen. [Geschieht.]

Ich bitte Sie nunmehr zur Wahl des I. Vorsitzenden für das Geschäftsjahr 1908 zu schreiten und schlage Ihnen im Namen des Ausschusses Herrn H. Gocht-Halle vor.

(Herr Gocht wird mit 101 Stimmen gewählt, 12 Stimmen sind zersplittert.)

Herr Gocht nimmt die Wahl dankend an.

Als Beisitzer für den diesjährigen Kongreß schlägt Ihnen der Ausschuß folgende Herren vor:

Herrn Prof. Dr. Wertheim-Salomonson-Amsterdam.
Herrn Prof. Dr. v. Kowalski-Freiburg.
Herrn Dozenten Dr. Holzknecht-Wien.
Herrn Dr. Belot-Paris.
Herrn Oberstabsarzt Dr. Sjögren-Stockholm.
Herrn Prof. Dr. Lassar-Berlin.
Herrn Geh. Med.-Rat Prof. Dr. Hoffa-Berlin.

[Zustimmung.]

Wir haben die Freude, eine Reihe auswärtiger Gäste auf dem diesjährigen Kongreß begrüßen zu können. Herr Dr. Béla Alexander-Késmárk wurde auch in diesem Jahre vom königl. ungarischen Ministerium für Kultus und Unterricht entsandt und mit besonderen Empfehlungen ausgestattet.

Von Herrn Prof. Rieder-München, welcher leider am Erscheinen verhindert ist, liegt ein Begrüßungstelegramm vor. Ferner liegt ein Telegramm von Herrn Dr. Belot-Paris vor, welcher infolge einer Erkrankung am Kommen verhindert ist.

Die Namen der sich zur Aufnahme in die Gesellschaft meldenden Herren werden Ihnen im Verlaufe des Kongresses genannt werden.

Da sich niemand mehr zum Worte gemeldet hat, schließe ich die Geschäftssitzung.

II. Teil.

Wissenschaftliche Sitzungen.

Übersicht über die Sitzungen und über die in denselben gehaltenen Vorträge, Demonstrationen und Projektionen.

I. Sitzung.

Montag, den 1. April.

Vormittags 10 Uhr.

Hauptthema.

1. „Welchen Einfluß hat die Röntgendiagnostik auf die Erkennung und Behandlung der Knochenbrüche gehabt?"
   Referent: Herr **Wendt**-Halle.
   Korreferent: Herr **Immelmann**-Berlin.
   Diskussion: Grashey, Stieda, Cowl, Haenisch, Muskat, Grunmach, Bardenheuer, Alexander, Preiser, Köhler, Bade, Gocht, Levy-Dorn.
   Wendt (Schlußwort).
2. Herr **Graeßner**-Köln: Beiträge zu den Frakturen, welche sicher nur im Röntgenbilde zu diagnostizieren sind.
3. „ **Jaquet**-Berlin: Neue Gesichtspunkte bei der Behandlung beider Vorderarmbrüche im mittleren Drittel.
4. „ **Jacobsohn**-Breslau: Todesfall bei Sauerstoffinsufflation eines Kniegelenkes.
   Diskussion zu den Vorträgen 2, 3 und 4: Max Cohn, Rosenblatt, Cowl, Holzknecht, Stuertz, Wollenberg, Eberlein, Hoffa, Albers-Schönberg, Senger, Schwarz.
5. „ **Grunmach**-Berlin: Die Röntgenuntersuchung der Mund-, Schlund- und Nasenhöhle bei der Phonation.
   Diskussion: Levy-Dorn.
   Grunmach (Schlußwort).
6. „ **Max Cohn**-Berlin: Zur Diagnostik der Dickdarmstenose, zugleich ein Beitrag zur Topographie der Leber bei allgemeinem Meteorismus. (Mit Demonstrationen.)

II. Sitzung.

Nachmittags 2¼ Uhr.

7. Herr **Schwarz**-Wien: Über Salzsäureproben ohne Magenschlauch.
   Diskussion: Krause, Holzknecht, Krause.
   Schwarz (Schlußwort).
8. „ **Béla Alexander**-Késmárk: Über Röntgenbilder.
   Diskussion: Gergö, Albers-Schönberg.
9. „ **Holzknecht**-Wien: Derzeitiger Stand der röntgenologischen Diagnostik der Magentumoren.
10. „ **Groedel III**-Bad Nauheim-München: Die Ausgestaltung der Riederschen Röntgen-Wismutmethode für Magenuntersuchungen.
    Diskussion zu den Vorträgen 9 und 10: Grunmach, Lassar, Jolasse, Levy-Dorn, Cowl.
    Holzknecht (Schlußwort), Groedel (Schlußwort).

11. Herr **Dohan**-Wien: Die Röntgendiagnostik der Lungenspitzenfiltration.
Diskussion: Stuertz, Jamin, Albers-Schönberg, Grashey, Cowl, Zabel, Holzknecht, Meyer, Stuertz.
Dohan (Schlußwort).

12. „ **Sträter**-Aachen: Die Röntgenographie der Nieren.
Diskussion: Köhler, Immelmann, Cowl, Albers-Schönberg, Ossig, Dohan.
Sträter (Schlußwort).

13. „ **Gottschalk**-Stuttgart: Demonstration der Röntgenogramme eines Gehirntumors.
Diskussion: Hoehl, Holzknecht, Cowl, Krause, Grunmach.
Gottschalk (Schlußwort).

14. „ **Wertheim-Salomonson**-Amsterdam: Die Wirkung der Röntgenstrahlen auf Selenzellen.
Diskussion: v. Kowalski, Bauer.

15. „ **Kienböck**-Wien: Ein Maß der Oberflächenwirksamkeit der Röntgenstrahlen. (Eingesandt.)

16. „ **Walter**-Hamburg: a) Zur Dosierungsfrage. (Eingesandt.) b) Über die Erzeugung harter Röntgenstrahlen zur therapeutischen Bestrahlung innerer Organe. (Eingeschickt.)

17. „ **Béla Alexander**-Késmárk: Über Röntgenstrahlen.
Diskussion: Wertheim-Salomonson.
Alexander (Schlußwort).

18. „ **Werner**-Heidelberg: Ein Bestrahlungskonzentrator für Röntgentherapie. (Demonstration.)

19. „ **Schwarz**-Wien: Über die Ammoniumoxalat-Sublimatreaktion der Röntgenstrahlen und das Fällungs-Radiometer.
Diskussion: v. Kowalsky.
Schwarz (Schlußwort).

20. „ **Belot**-Paris: Traitement et guérison de la maladie de Paget du mamelon et cutanée par la radiothérapie. (Eingesandt.)

21. „ **Grunmach**-Berlin: Zur Röntgentherapie der substernalen Strumen.

22. „ **Gergö**-Budapest: Sind Röntgenbilder einfache Schattenbilder? (Demonstration.)
Diskussion: Alexander, v. Kowalski.
Gergö (Schlußwort).

23. „ **Krause**-Breslau: Experimentelle Untersuchungen über die Einwirkung der Röntgenstrahlen auf tierisches und menschliches Blut.
Diskussion: Schwarz, Cowl.
Krause (Schlußwort).

24. „ **Försterling**-Hannover: Wachstumsstörungen infolge Röntgenbestrahlungen.
Diskussion: Max Cohn, Holzknecht, Hahn, Senger.
Försterling (Schlußwort).

25. „ **Schmidt**-Berlin: Über den Einfluß der Röntgenstrahlen auf Embryonen.

26. „ **Gottschalk**-Stuttgart: Beiträge zur Röntgentherapie.

27. „ **Dohan**-Wien: Die Röntgentherapie des Morbus Basedowii und der Struma parenchymatosa.
Diskussion: Gottschalk, Schmidt.

28. „ **Eberlein**-Berlin: Die Röntgentherapie bei der Botryomykose des Pferdes.

29. „ **Levy-Dorn**-Berlin: Das radiologische Institut des Rudolf Virchow-Krankenhauses. Erläuterung und Einladung zum Besuch desselben.

30. „ **Haenisch**-Hamburg: Orthophotographie, Apparat-Demonstration.
Diskussion: Albers-Schönberg, Cowl.

31. „ **Levy-Dorn**-Berlin: Einige Neuerungen im Röntgeninstrumentarium.

III. Sitzung.

Abends 8 Uhr.

Vorträge mit Projektionen.

32. Herr **Krause**-Breslau: Über Myositis ossific. progressiva.
33. „ **Haenisch**-Hamburg: Zur Differentialdiagnose zwischen Tumor und kongenitaler Lues.
Diskussion: Fraenkel.
34. „ **Fraenkel**-Hamburg: a) Zur Röntgendiagnostik der Barlowschen Krankheit. b) Über Fehldiagnosen bei Harnleiterstein- und Blasensteinuntersuchungen.
Diskussion: Guradze.
35. „ **Settegast**-Berlin: Die charakteristischen Formen der Arthritis deformans bei den verschiedenen Gelenken im Röntgenbilde.
Diskussion: Holzknecht, Wollenberg.
Settegast (Schlußwort).
36. „ **Cowl**-Berlin: Zwei neue Kontentiv-Vorrichtungen. a) Für Patienten. b) Für die Röntgenröhre.
37. „ **Köhler**-Wiesbaden: Kinematographische Röntgenvorführungen normaler und pathologischer Atmung.
Diskussion: Cowl.
38. „ **Jirotka**-Berlin: Mechanische Analogien für die Erzeugung und Wirkung der Röntgenstrahlen. (Eingesandt.)
39. „ **Gillet**-Schöneberg: Demonstration eines auf der Stereoskopie mit unbewaffnetem Auge beruhenden, für die Lokalisation von Fremdkörpern usw. dienenden Röntgenmeßinstrumentes.
40. „ **Fürstenau**-Charlottenburg: Über Röntgenstereometrie. (Demonstration.)
41. „ **Biesalski**-Berlin: Untersuchungsstuhl für Brust- und Baucheingeweide.
42. „ **Albers-Schönberg**-Hamburg: Ein Untersuchungsstuhl für Brust- und Bauchorgane.
43. „ **Grisson**-Berlin: Über den Grisson-Resonator.
Diskussion: Gocht, Klingelfuß, Bauer, Cowl, Bauer, Cowl, Berger.
Grisson (Schlußwort).
44. „ **Immelmann**-Berlin: Die Leppersche Spaltblende.

IV. Sitzung.

Abends 11 Uhr.

Schlußsitzung.

Schlußrede des Vorsitzenden Herrn **Albers-Schönberg.**

Dank an den Vorsitzenden und den Ausschuß im Namen der Gesellschaft durch Herrn **Levy-Dorn.**

I. Sitzung.

Montag, den 1. April.

Vormittags 10 Uhr.

I. Hauptthema.

1. Referent Herr **Wendt**-Halle a. S.: **Welchen Einfluß hat die Röntgendiagnostik auf die Erkennung und Behandlung der Knochenbrüche gehabt?**

Meine Herren! In Vertretung meines Chefs, des Herrn Geheimrat Oberst, dem es leider nicht möglich ist, persönlich hier zu erscheinen, habe ich die Ehre, Ihnen einen kurzen Überblick darüber zu geben, „welchen Einfluß die Röntgendiagnostik auf die Erkennung und Behandlung der Knochenbrüche" gehabt hat. Bereits im Jahre 1896, also kurze Zeit, nachdem Röntgen mit seiner Entdeckung in die Öffentlichkeit getreten war und später bei Besprechung der Knochenbrüche der oberen Extremitäten hat Oberst darauf hingewiesen, daß das Röntgenverfahren bei den Verletzungen der Knochen und Gelenke die größten Triumphe feiert, daß wir nicht nur imstande sind, in jedem einzelnen Falle mit vollkommener Sicherheit die anatomischen Verhältnisse der Knochenbrüche klarzulegen, sondern auch in dem Verfahren die besten Hilfsmittel besitzen, um den regelmäßigen Verlauf der Verletzung zu prüfen und bei allenfallsigen Störungen die Direktiven zu Eingriffen zu geben.

Das Röntgenverfahren ist bei den Knochenbrüchen ein diagnostisches Hilfsmittel, dem ein anderes nicht gleichkommt. Seine Vorteile bestehen darin, daß dem erfahrenen Untersucher die Diagnose mit größter Genauigkeit, Leichtigkeit und Schnelligkeit auf die für den Patienten schonendste Weise ermöglicht wird, wie es keinem anderen Verfahren zukommen kann.

Das Röntgenverfahren hat jedoch in der Lehre der Frakturen eine große Umwälzung hervorgerufen; es kann heute kein Lehrbuch der Knochenbrüche mehr geschrieben werden, in dem nicht auf das Eingehendste die Ergebnisse der Röntgenuntersuchungen herangezogen werden. Das Röntgenverfahren hat uns eine Reihe früher unbekannter oder doch als sehr selten gehaltener Frakturformen auf das Genaueste kennen gelehrt.

Es kann nicht unsere Aufgabe sein, heute auf alle die Errungenschaften, die uns Röntgen in der Erkenntnis der Frakturen in den letzten zehn Jahren gebracht hat, einzugehen, es würde dieses den Rahmen eines gedrängten Referates überschreiten. Ich bitte deshalb, mir zu erlauben, nur einige Punkte etwas eingehender zu betrachten:

Zunächst möchte ich nur andeuten, daß in der allgemeinen Frakturlehre unsere Kenntnis der Fissuren, der Torsionsfrakturen, der Biegungsbrüche, der Infraktionen durch die Röntgenuntersuchung eine große Bereicherung erfahren hat.

Alles was bisher mühsam aus einigen Sektionsbefunden zusammengetragen werden mußte, kann jetzt täglich ebenso genau wie am Sektionstisch im Röntgenogramm gesehen werden.

Weitgehende und erschöpfende Aufschlüsse hat uns das Röntgenverfahren gegeben in der Erkenntnis der in die Gelenke penetrierenden und der paraartikulären Knochenbrüche, deren genauere Feststellung mit den gewöhnlichen Methoden häufig genug vollkommen unmöglich ist; ich möchte hier besonders an die Brüche der Gelenkenden erinnern, bei denen ein Fragment weit disloziert ist oder sich um 90 bis 180 Grad gedreht hat, wie wir dies häufig genug bei Frakturen im Collum anatomicum und auch chirurgicum, bei Frakturen des

Condyl externus humeri, sowie bei den früher für sehr selten gehaltenen Frakturen des Capitul radii beobachtet haben.

Ich erinnere ferner an die schweren Verletzungen der Fußwurzel und Handwurzel, bei denen die differentielle Diagnose zwischen Fraktur und Luxation häufig genug sehr schwierig, hier und da fast unmöglich ist. Die häufigere Feststellung zum Beispiel der Luxation des os lunatum im Röntgenogramm (die, beiläufig bemerkt, wohl besser als Luxation des os capitatum benannt würde und) die früher kaum jemals in vivo oder bei subkutaner Verletzung diagnostiert wurde, hat uns eine Reihe von bisher nicht beachteten Symptomen der Verletzung kennen gelehrt, die es uns ermöglicht, die richtige Diagnose schon vor der Bestätigung durch die Röntgenaufnahme zu stellen.

Die exakte Diagnose der sehr mannigfaltigen Ellenbogengelenksverletzungen ist erst mit der Radiographie möglich geworden; eine empfindlich fühlbare Lücke in unserer Kenntnis der Frakturen, welche König noch in seinem Lehrbuche vor wenigen Jahren (1900) betonte, ist jetzt ausgefüllt.

Ich bitte, Ihnen von den verschiedenen Typen der Ellenbogengelenksbrüche, die wir durch das Röntgenverfahren kennen gelernt haben, die wichtigsten vorführen zu dürfen.

Bevor ich jedoch auf dieselben eingehe, möchte ich noch der großen Schwierigkeit gedenken, welche die Röntgenuntersuchung der noch in der Entwickelung begriffenen Ellenbogengelenke dem wenig erfahrenen Untersucher bietet. Nur die genaue Kenntnis der komplizierten Röntgenogramme kindlicher Gelenke kann hier vor groben Irrtümern bewahren und es ist dem nicht ganz Erfahrenen dringend zu empfehlen, vor der Röntgendiagnose eines Ellenbogengelenkbruches einen eingehenden Vergleich des Frakturbildes mit dem Bilde eines normalen Ellenbogens von einem gleichalterigen Individuum anzustellen.

Nur nebenbei will ich noch bemerken, daß auch hier durch das Röntgenverfahren die Forschungsergebnisse der Anatomie über die Verknöcherung der Epiphysen nicht nur bestätigt, sondern auch erweitert und in vieler Hinsicht berichtigt worden sind.

Die häufigste Fraktur am Ellenbogengelenk ist nach unserer Statistik die Fraktur des Epicondylus internus; dieselbe läßt sich in den allermeisten Fällen auch ohne Röntgenuntersuchung leicht und sicher erkennen; eine häufige und für die Funktion des Gliedes nach erfolgter Heilung schwerwiegende Dislokation aber, die Einklemmung des abgerissenen Knochenstückes zwischen Trochlea und Ulna, die vorwiegend bei gleichzeitiger Luxation der Vorderarmknochen, jedoch auch ohne dieselbe beobachtet wird, ist wohl nur durch die Röntgenuntersuchung mit Sicherheit zu erkennen.

So häufig die Fraktur des Epicondylus, so selten ist die Fraktur des Condyl. int., das heißt des ganzen inneren Gelenkknorrens.

Unter den von uns radiographisch untersuchten mehr als 5000 Frakturen haben wir die genannte Verletzung nur dreimal feststellen können; auch in der Literatur findet sich unseres Wissens nur ein weiterer Fall (von Wolff), Dt. Zeitschrift für Chir., Bd. 54). Sie sehen hier zwei Fälle im Bilde. Einmal den Bruch des ganzen Condylus int., ein anderes Mal den des vorderen Teiles der Trochlea.

Die Fraktur des äußeren Gelenkknorrens bietet im allgemeinen keine Schwierigkeiten für die Diagnose; jedoch sind wir auch hier erst durch das Röntgenverfahren in den Stand gesetzt, die vorliegenden Verhältnisse genauer festzustellen, und insbesondere eine häufige Dislokation, die Drehung des abgebrochenen Gelenkteiles nach außen und vorn, auf die übrigens bereits Kocher auf Grund operativer Feststellungen aufmerksam gemacht hat, mit Sicherheit zu erkennen und auf die eine oder andere Art zu beseitigen.

Die Fraktur der Eminentia capitata (die außerordentlich selten ist), kann ich Ihnen an einem leider erst nach einigen Wochen in unsere Behandlung gekommenen Falle radiographiert zeigen. Sie sehen das vordere Stück der Emcap. abgebrochen und nach oben disloziert.

In einem Falle haben wir auch den Bruch (Abriß) des ganzen äußeren Condylus bei gleichzeitiger Luxation der Vorderarmknochen nach innen gesehen.

Die Fractura diacondylica (Kocher) haben wir nicht beobachtet (bezweifeln auch ihr

Vorkommen). Da dieselbe nur bei jungen Kindern vorkommen soll, so entzieht sie sich natürlich wegen des Stadiums der Verknöcherung des unt. Humerusendes der radiographischen Diagnose.

Auch die genaue Kenntnis der supracondylären, der T- und Y-Frakturen des Humerus ist durch die Röntgenuntersuchung wesentlich gefördert worden. Wir sahen bei der Extensionsfraktur die Frakturlinie meist von hinten innen, oben nach vorn außen verlaufen also eine größere Häufigkeit der Adduktionsfrakturen; bei der bei Kindern seltenen, bei alten Leuten häufigeren Flexionsfraktur meist eine quere Bruchlinie. Wir beobachteten z. B. ferner bei Y-Frakturen, daß das mediale Fragment große Neigung hat nach vorn abzuweichen, ja einmal vollkommen luxiert war.

Erst durch das Röntgenverfahren ist bekannt geworden und von uns häufig, ja mit einer gewissen Regelmäßigkeit beobachtet worden, daß bei den sogenannten Extensionsbrüchen der Kinder sehr häufig das Periost der hinteren Seite des Humerus eine weite Strecke abgerissen wird; als Folge davon sehen wir im Anschluß an die Verletzung eine ausgedehnte Knochenneubildung an der hinteren Seite des Humerus, die freilich meist in verhältnismäßig kurzer Zeit der Resorption wieder anheimfällt.

Über die Häufigkeit der Brüche des proc. coronoid. -ulnae waren früher die Autoren in großer Uneinigkeit. Durch die Röntgenuntersuchung ist festgestellt, daß diese Verletzung außerordentlich selten ist. Wir haben sie nur mit Olecranon fractur zusammen in einem Falle von Zertrümmerung des oberen Ulnaendes gesehen; bei Luxationen im Ellenbogengelenk (bei denen, wie Malgaigne nach Ergebnissen von Leichenversuchen annehmen zu dürfen glaubt, die Frakturen des process. coron häufiger vorkommen, als die geringe Anzahl mitgeteilter Fälle vermuten lassen) haben wir die Fraktur niemals gesehen. Vielleicht sind die Ossifikationen im Musc. brachalis intern, die nach Luxationen im Ellenbogengelenk sehr häufig beobachtet werden, früher vielfach irrtümlich als Folgen von Fraktur des Proc. coron gedeutet werden.

Wir können auf diese interessante Affektion hier nicht genauer eingehen, möchten nur bemerken, daß wir diese Ossifikation in größerer oder geringerer Ausdehnung in wenigstens 25 Prozent der Luxation im Ellenbogengelenk haben entstehen sehen; in allen Fällen, in denen nach der Ellenbogenluxation eine hartnäckige Bewegungsbeschränkung beobachtet wurde, wurde als deren Ursache diese Ossifikationen festgestellt.

Die Frakturen des Radiusköpfchens gehören seit längerer Zeit nicht mehr zu den Seltenheiten. Bei Kindern haben wir öfters eine eingekeilte Fraktur des Köpfchens oder des Radiushalses beobachtet. Den Abbruch und die Zertrümmerung des ganzen Radiusköpfchens, seine vollkommene Umdrehung, seine Dislokation in die innere, in die hintere Seite des Gelenks beobachteten wir wiederholt bei Luxationen im Ellenbogengelenk Erwachsener.

Um nur noch ein Beispiel für den Umschwung, der in der Kenntnis der Gelenkbrüche durch das Röntgenverfahren hervorgerufen worden ist, zu erwähnen, so möchte ich hinweisen auf die Frakturen der Hüftgelenkspfanne und die sogenannte zentrale Luxation, die mit Sicherheit nur durch das genannte Verfahren zu erkennen sind; ich führe fernerhin an die lediglich durch unsere Röntgenerfahrungen geschaffene Erkenntnis, daß die Schenkelhalsfrakturen im jugendlichen Alter sehr viel häufiger sind, als früher angenommen wurde, daß die nach scheinbar geringfügigen Verletzungen bei jugendlichen Individuen auftretende sogenannte Coxa vara fast ausschließlich nicht diagnostizierten Schenkelhalsbrüchen ihre Entstehung verdankt.

Unsere Kenntnis von den Frakturen der kurzen Knochen hat durch das Röntgenverfahren eine außerordentliche Bereicherung erfahren; wir haben Bruchformen kennen gelernt, wie den Kompressionsbruch des os naviculare, die bisher in der Literatur gänzlich unbekannt waren, wir sind heute imstande, Brüche, die früher als die größten Seltenheiten galten, leicht sicher und auch oft genau zu diagnostieren; ich möchte hier besonders hinweisen auf die Frakturen und Luxationen der Handwurzelknochen und die Brüche des Fersenbeines. Wenn auch diese letzte Fraktur in ihren schweren Formen mit Zertrümmerung des Knochens und Einkeilung bereits Malgaigne genau bekannt war und von ihm eingehend beschrieben wurde, so war es doch dem Röntgenverfahren vorbehalten, uns die genaueren anatomischen

Verhältnisse kennen zu lehren und insbesondere die leichteren Kompressionsbrüche, die bisher fast nie erkannt wurden, so sicher zu kennzeichnen, daß wir schon vor der Röntgenaufnahme in vielen Fällen das Vorhandensein des Knochenbruches aus bestimmten hier nicht zu erörternden Anzeichen mit einer an Sicherheit grenzenden Wahrscheinlichkeit diagnostieren können.

Die schweren Zertrümmerungen des ganzen Fersenbeines in viele Stücke oder in etwas leichteren Fällen das Zerbrechen des Fersenbeines (neben der Kompression) nach Art eines Biegungsbruches mit einem keilförmigen Fragment, dessen Spitze nach oben gerichtet ist, ist zu unterscheiden von den eigentlichen Kompressionsbrüchen. Dieselben beschränken sich auf die Partie des Fersenbeines, die dem Talus gegenüber liegt, und zeigen sich in den leichtesten Graden als eine zarte, schmale Verdichtungszone der Spongiosa, die sich von der Berührungsstelle des hintersten Teiles des Corpus tali mit dem Calcaneus in einem nach unten konvexen Bogen nach dem vorderen Teile des Knochens zieht. In dem nächst höheren Grade ist diese komprimierte Zone nur dichter, der Calcaneus niedriger, der Talus etwas in ihn hineingedrückt, in den stärksten Graden der Kompression ist das Sprungbein vollkommen in das Fersenbein hineingepreßt, die Substanz des letzten außerordentlich verdichtet.

Dieselben kurz geschilderten Veränderungen „Verdichtung der Spongiosa und mehr oder weniger starke Gestaltsveränderungen“ haben wir auch bei den Kompressionsbrüchen der anderen kurzen Knochen, besonders am Os Lunatum, am Os naviculare und an den Wirbelkörpern nachweisen können.

Ebenso wie in frischen Fällen können wir die Kompressionsbrüche des Fersenbeines und der kurzen Knochen überhaupt aus den typischen zurückbleibenden Gestaltsveränderungen des Knochens noch lange Zeit, nachdem die Strukturveränderungen sich vollkommen ausgeglichen haben, mit Sicherheit nachweisen.

Auch für die Rißbrüche des Fersenbeines (Fraktur par. arrachement) hat uns das Röntgenverfahren gezeigt, daß die Brüche immer in einer bestimmten Linie verlaufen, die durch die Richtung der Knochenbälkchen gegeben ist.

Meine Herren! In den bisherigen Auseinandersetzungen, die nur kurz und fragmentarisch sein konnten, habe ich versucht, Ihnen darzulegen, welch gewaltigen und entscheidenden Einfluß das Röntgenverfahren auf die Erkenntnis der allermeisten Knochenbrüche gehabt hat. Nur bei den Schädelbrüchen haben wir erwähnenswerte Bereicherung unseres Wissens durch das Verfahren nicht gewonnen.

Auch für die Brüche des **dorsalen** Teiles der Wirbelsäule sind die Errungenschaften noch keine vollkommenen, obwohl durch die Einführung der Kompressionsblende von Albers-Schönberg ein wesentlicher technischer Fortschritt gegeben ist. Wir halten es nicht für wahrscheinlich, daß auch bei weiteren technischen Vervollkommnungen die Schwierigkeiten, die der Herstellung von durchaus tadellosen Röntgenogrammen von allen Partien der Wirbelsäule entgegenstehen (und die in anatomischen Verhältnissen begründet sind), überwunden werden; und wenn dies auch der Fall sein würde, so würde doch einem negativ ausfallenden, aus einer Ebene aufgenommenen und selbst einen stereoskopischen Bilde eine vollkommene Beweiskraft nicht zugesprochen werden können.

Meine Herren! Bei Besprechung des Einflusses der Röntgendiagnostik auf die Behandlung der Knochenbrüche muß an erster Stelle hervorgehoben werden, daß ein großer praktischer Wert darin liegt, daß es uns durch das Röntgenverfahren möglich geworden ist, ohne jede Belästigung des Verletzten jederzeit und bei jeder Verbandart, seien es Gips-, Schienen- oder andere Verbände, die Stellung der Bruchstücke zueinander, den Erfolg etwaiger zur Beseitigung fehlerhafter Stellungen vorgenommener Eingriffe zu kontrollieren und den Heilungsverlauf zu beobachten. Wie Oberst bereits in dem Vorwort zu den Frakturen der oberen Extremität hervorgehoben und uns auch die weitere Erfahrung bestätigt hat, gelingt es immer ohne Schwierigkeit eine Dialocatio adaxin und peripheriam und meist auch solche ad longitudinem zu beseitigen, während es auf die größten, ja oft auf unüberwindliche Schwierigkeiten stößt, eine Dislocatio ad latus der langen Röhrenknochen zu beheben.

Nun hat uns die Röntgenuntersuchung von Knochenbrüchen, die klinisch gut geheilt waren, das überraschende Ergebnis gezeigt, daß oft noch erhebliche Verschiebungen der Bruchstücke bestanden und als Ursache gewisser zurückgebliebener funktioneller Störungen anzuschuldigen waren. Wir sind ferner zu der Erkenntnis gekommen, daß wirklich ideale Heilungen bei irgend schweren Knochenbrüchen kaum vorkommen, daß geringere oder stärkere Verschiebungen die fast ständige Folge sind. Durch Röntgenuntersuchung ist fernerhin der Erweis gebracht worden, daß die oft schlechten funktionellen Resultate gewisser Knochenbrüche, insbesondere der Gelenkbrüche im Ellenbogen- und Schultergelenk lediglich in der zurückgebliebenen fehlerhaften Stellung der Bruchstücke begründet waren.

Da nun zweifellos die anatomisch ideale Stellung der Fragmente für die Vollkommenheit und Schnelligkeit des Erfolges bei der Behandlung der Knochenbrüche die besten Chancen bietet, war das Bestreben der Chirurgen mit Recht darauf gerichtet, diese zu erreichen und es war die Frage der besten Behandlungsmethode der frischen deformen Knochenbrüche infolge der Ergebnisse der Röntgenuntersuchungen wieder aktuell geworden.

Das Röntgenverfahren bietet uns die Möglichkeit, in jedem einzelnen Falle auf Grund der durch dasselbe (durch mehrere Aufnahmen in verschiedenen Ebenen) gewonnenen genauesten Kenntnis der anatomischen Verhältnisse des Knochenbruches in die Erwägung einzutreten, welche Behandlungsmethode gewählt werden soll. Zur richtigen und sicheren Entscheidung der Frage, welche der Behandlungsmethode (Fixation im Gipsverbande, permanente Gewichtsextension oder die gewaltsame unblutige oder blutige Korrektur der fehlerhaften Stellung mit folgender Fixation) gewählt werden soll, ist neben der durch die Röntgenographie gegebenen Kenntnis des Knochenbruches eine reiche, praktische, chirurgische Erfahrung nötig. In der Mannigfaltigkeit besonders der durch direkte Gewalt entstandenen Frakturen ist es begründet, daß dieselben, wenn man wirklich gute Erfolge erzielen will, nicht nach der Schablone behandelt werden dürfen, sondern daß jeder einzelne Fall auf die vorliegenden besonderen anatomischen Verhältnisse geprüft und danach behandelt werden muß.

Soweit es die für ein Referat gebotene Kürze gestattet, möchte ich im folgenden Ihnen noch die Grundsätze darlegen, die Professor Oberst nach unseren Röntgenerfahrungen in Bergmannstrost für die Behandlung deformer Knochenbrüche gewonnen hat.

Die reine Extensionsbehandlung, bei der entweder der allmähliche Ausgleich einer etwa vorhandenen Deformität oder lediglich eine Fixation der nicht dislozierten Fragmente bezweckt wird, eignet sich für die meisten Knochenbrüche, bei denen die Frakturlinie in ausgesprochen schräger Richtung verläuft, sodann für viele Gelenkfrakturen, die Frakturen des Femurschaftes und des Schenkelhalses, die Frakturen des Oberarmschaftes, und auch die des Beckens.

Es ist bekannt, daß in den genannten Fällen die Extensionsbehandlung schon vor Anwendung des Röntgenverfahrens sehr gute Resultate zu verzeichnen hatte; indessen ist es erst mit der exakten Röntgendiagnose möglich geworden, die Extension genau entsprechend den vorhandenen Verhältnissen einzurichten, den Erfolg des in verschiedener Richtung wirkenden Zuges zu beobachten und nötigenfalls Änderungen eintreten zu lassen.

Es ist gewiß in erster Linie der Röntgendiagnose zu verdanken, wenn durch die Extensionsbehandlung in geeigneten Fällen eine große Anzahl von tadellosen Heilungen erreicht wird.

Genauere Erörterungen hierüber würden uns zu weit führen, wir müssen uns deshalb darauf beschränken, hervorzuheben, daß bei den unter Röntgenkontrolle mit Extension behandelten Oberschenkelbrüchen Verkürzungen zu den Ausnahmen gehören, daß es unter der Extensionsbehandlung leicht gelingt, Beckenfrakturen mit starker Verschiebung der Bruchstücke in richtiger Stellung zur Heilung zu bringen. Eine Verletzung, bei der uns gleichfalls die Extensionsbehandlung unter ständiger Röntgenkontrolle vorzügliche Ergebnisse geliefert hat, ist die Fraktur der Ulna mit gleichzeitiger Luxation des Radiusköpfchens. Die Verletzung ist durch geeignete Manipulationen immer unschwer zu reponieren, jedoch haben wir in einigen Fällen gesehen, daß die Retention auf die größten Schwierigkeiten stieß. Mit dem Nachlassen des

reponierenden Zuges und Druckes kehrte die Deformität immer wieder zurück; in solchen Fällen hat uns die zweifache Extension: Zug- und Gegenzug in der Längsrichtung des rechtwinklig gebeugten Vorderarmes und ein weiterer Zug am oberen Drittel des Vorderarmes stets zum Ziel geführt.

Wir haben mehrere Tage die Stellung radiographisch kontrolliert und so die allmählich fortschreitende und schließlich volle Reposition überwachen können.

Nur nebenbei möchte ich hier bemerken, daß wir die Extensionsbehandlung meist nur so lange fortsetzen, bis der gewollte Ausgleich der Deformität erreicht ist oder eine weitere Änderung in der Stellung der Bruchstücke nicht mehr erwartet werden kann; wegen der hier nicht näher zu erörternden schädlichen Folgen eines langen dauernden energischen Zuges für die Gelenke wird, sobald angängig, die Extension durch andere Methoden (fixierende Verbände, Massage, Gehverbände usw.) ersetzt.

Für die Knochenbrüche mit beträchtlicher Verschiebung der Bruchstücke reicht meist die reine Extensionsbehandlung nicht aus; für diese Fälle tritt die gewaltsame Korrektur der fehlerhaften Stellung, die im übrigen auch von Bardenheuer vorgenommen wird, in ihre Rechte.

Für die unblutige Reposition deformer Bruchstücke ist das Röntgenverfahren ein ganz unentbehrliches Hilfsmittel. Jede deforme Fraktur erheischt zu ihrer Reposition ganz bestimmter, oft recht komplizierter Manipulationen, die nach den (in mehreren Ebenen aufgenommenen) Röntgenogrammen von Fall zu Fall zu bestimmen sind.

Ich möchte nur einige wenige Beispiele anführen, in denen es uns gelungen ist, schwere Deformitäten bei Knochenbrüchen mit Hilfe bestimmter, durch die Röntgenographie gegebener Repositionsmanöver ideal zu beseitigen.

Ich zeige Ihnen zunächst eine stark deforme Fraktur im chirurgischen Halse des Humerus, bei der die Reposition durch Abduktion des distalen Fragments starke Extension und Außenhebelung desselben bei gleichzeitigem energischen Druck auf das proximale Fragment vollkommen gelang.

Ich zeige Ihnen fernerhin zwei Fälle von Umdrehung des abgebrochenen äußeren Condylus der Humerus. Es gelang uns wiederholt (dreimal), diese Deformität auf unblutigem Wege durch Adduktion des Vorderarmes, direktem Druck auf das gedrehte Fragment in der Richtung von außen oben nach innen, Abduktion und Flexion des Vorderarmes vollkommen zu beseitigen.

In zwei weiteren Bildern sehen Sie eine Lösung der unteren Femurepiphyse mit starker Verschiebung der Epiphyse nach vorn und außen, resp. innen. In diesen beiden einander ähnlichen Fällen wurde die Deformität durch Hyperextension des unteren Bruchstückes, energischen Zug, Flexion und gleichzeitigen Druck gegen die Epiphyse nach innen, resp. außen und hinten ideal beseitigt.

Ich möchte als hierher gehörig fernerhin erwähnen die Luxation der Os lunatum, eine Verletzung, deren sichere Diagnose und zweckmäßige Behandlung erst durch das Röntgenverfahren ermöglicht wurde. Wir haben die Luxation fünfmal frisch gesehen und stets durch starken Zug an der überstreckten Hand, direktem Druck gegen das an der Beugeseite prominierende Os lunatum bei folgender Beugung der Hand zu beseitigen vermocht.

(In vier — vier Wochen bis sechs Monate alten — Fällen wurde, da die unblutige Reposition nicht gelang und schwere Funktionsstörungen vorlagen, die blutige Reposition mit vollem Erfolge vorgenommen. Außer diesen unseren Fällen von Reposition des Os lunatum sind weitere in der Literatur nicht bekannt.)

Wir möchten schließlich noch zweier typischer Frakturen mit häufig schweren Deformitäten gedenken, bei denen die Röntgenkontrolle von entscheidender Bedeutung für den endgültigen Erfolg ist: der typischen Radiusbrüche und der Pronationsbrüche der Malleolen. Für die Radiusbrüche hat Oberst schon wiederholt darauf hingewiesen, daß man sich nicht mit einem unvollkommenen Resultat begnügen, sondern die Repositionsversuche bis zu dem durch Röntgenaufnahme festgestellten vollen Erfolge wiederholen soll und daß eine voll reponierte Radius-

fraktur keine Neigung hat, wieder deform zu werden; damit ist auch ein guter funktioneller Erfolg gegeben. Wir haben daher auch gar keine Veranlassung, von unseren bewährten Grundsätzen der Behandlung dieser Fraktur (Reposition in Narkose, kurzdauernde Fixation auf Schiene, Massage usw.) abzugehen und komplizierte Extensionsschienen anzuwenden, wie sie von Bardenheuer empfohlen worden sind und die unseres Erachtens vollkommene Reposition nicht gewährleisten.

Für die deformen Radiusbrüche sind die zur Reposition nötigen Manipulationen längst bekannt. Für die deformen Malleolenbrüche hat die Röntgenerfahrung gelehrt, daß die alte Vorschrift zur Vermeidung späterer schwerer Funktionsstörungen, den Fuß in starke Supination zu stellen und zu fixieren, zur Beseitigung der Deformität nicht genügt.

Da die gewöhnliche Dislokation im wesentlichen in einer Drehung des Talus um seine anteposteriore Achse und in einer Verschiebung desselben nach außen besteht, so muß der Fuß gerade, das heißt in Mittelstellung zwischen Pro- und Supination gebracht und außerdem stark nach innen gedrängt werden. Ist die volle Reposition erreicht, so ist natürlich gleichgültig, ob wir das erzielte und durch Röntgenaufnahme festgestellte Resultat durch Gipsverband, Schienenverband oder Extension sichern, und es dürfte nicht angängig sein, den so erzielten Erfolg dem Gipsverbande oder der Extension gutzuschreiben.

Bei den deformen Brüchen des Radius und der Malleolen ist ein voller Erfolg sicher; es wurden deshalb hier, wie bereits erwähnt, die Repositionsversuche wiederholt, bis der Erfolg erreicht ist. Bei den schweren Deformitäten der Diaphysenbrüche und wohl auch der Gelenkbrüche kann ein voller Erfolg der Reposition nicht gewährleistet werden; Professor Oberst hat es sich daher zur Regel gemacht, hier die energischen Repositionsversuche in Narkose nur einmal, bei vorherigem teilweisen Erfolge höchstens zweimal vorzunehmen; wir haben öfter den Eindruck gehabt, daß nach häufigen gewaltsamen und vergeblichen Repositionsversuchen erst durch die bei denselben entstandenen neuen Blutungen, Zerreißen der Muskulatur usw. der Verlauf ungebührlich hinausgezogen wurde und das Endresultat sich ungünstiger gestaltete, als das ohne Repositionsversuch der Fall gewesen wäre; besonders scheint uns dies für die deformen Vorderarmbrüche zuzutreffen.

Für die immerhin zahlreichen Fälle von schweren Deformitäten bei Frakturen, bei denen die bisher erwähnten Behandlungsmethoden nicht zum Ziel führen, ist auch die Frage zu erwägen, ob es angezeigt erscheint, die Deformität operativ, auf blutigem Wege zu beseitigen.

Unter dem Einflusse der Röntgenergebnisse und in dem Vertrauen auf die Sicherheit der Anti- und Asepsis ist die Frage der operativen Behandlung der frischen deformen Knochenbrüche in den letzten Jahren wiederholt und eingehend erörtert worden; dieselbe gehört ja eigentlich vor ein rein chirurgisches Forum. Da aber einerseits eine Einigung hierüber noch nicht erzielt ist und anderseits unseres Erachtens die Röntgendiagnostik zur Klärung der Frage das Wesentlichste beizutragen berufen ist, so ist es wohl am Platze, unsere an einem großen Frakturenmateriale gewonnenen Erfahrungen in gedrängtester Kürze hier vorzutragen.

Oberst teilt den Standpunkt von Völcker v. A. A., daß blutige Eingriffe bei subkut. Frakturen nur dann gestattet sind, wenn durch sie eine wesentlich größere Gefahr als bei den bisher üblichen unblutigen Methoden nicht hervorgerufen wird und wenn mit Sicherheit zu erwarten steht, daß durch den Eingriff ein wesentlich besseres funktionelles Resultat erzielt wird. Ein Abgehen von der zuerst genannten Forderung kann nur für die seltenen Fälle zugestanden werden, in denen erfahrungsgemäß bei fortgesetzter konservativer Behandlung starke funktionelle Störungen zu erwarten sind, daß durch sie die Erwerbsfähigkeit oder Lebensfreude auf das schwerste beeinträchtigt wird.

Darüber, in welchen Fällen dies zutrifft, ob und welche Operation angezeigt ist, lassen sich allgemein gültige Regeln nicht feststellen; in den Fällen von schweren Gelenkbrüchen, bei denen von der Extensionsbehandlung ein nennenswertes Resultat nicht erwartet werden kann und ein unblutiger Repositionsversuch erfolglos geblieben ist, ferner auch in den Fällen, in denen die dislozierten Fragmente nach dem Ergebnis der Röntgenbeobachtung nicht in Be-

rührung miteinander gebracht werden können, ist es ohne weiteres klar, daß die schwersten Funktionsstörungen zu erwarten sind. Man wird sich also hier leicht zur Operation entschließen, in vielen anderen Fällen ist die Entscheidung der Frage schwerer und muß auf Grund der persönlichen Erfahrung des Chirurgen, die durch das Ergebnis der Röntgenuntersuchung wesentlich unterstützt wird, getroffen werden.

Es möge hier erwähnt werden, daß es eine Reihe von schwereren Deformitäten nach Frakturen der Extremitäten gibt, durch welche erhebliche funktionelle Störungen nicht hervorgerufen werden, wenn nur, was ja bei jeder Art von Behandlung leicht zu erreichen ist, darauf geachtet wird, daß die Achse des Gliedes gerade ist, so daß (für die untere Extremität) wieder normale statische Verhältnisse gewonnen werden können. Die Schrägbrüche und Spiralbrüche der Extremitäten bedürfen idealer Korrektur nicht. Die fehlerhafte Stellung wird durch unblutige Behandlung unschwer soweit gebessert, daß regelmäßig funktionell günstige Resultate erzielt werden.

Das bisher am meisten geübte operative Verfahren bei subkutanen deformen Knochenbrüchen bildet die Knochennaht, oder die Vereinigung der Bruchstücke mit Schrauben, Platten, Nägeln, Stiften usw.

Zur genaueren Ausführung dieser Operation besonders der Knochennaht ist, wenn wir von Operation bei Frakturen der Apophysen, der Patella, des Olecranon des Proc. post. calcanei absehen, fast immer eine weitgehende Freilegung der Bruchstücke, tiefes Eindringen in die Muskelinterstitien usw. nötig. Durch die Operation werden häufig ziemlich komplizierte Wundverhältnisse geschaffen, so daß auch bei vollkommen korrekter Handhabung der Antisepsis und Asepsis im Anschluß an die Operation oder im weiteren Verlaufe auftretende infektiöse Prozesse sich nicht mit voller Sicherheit ausschließen lassen.

Diese Operation ist also immer eine recht eingreifende und kann nach unserer Überzeugung nicht als eine ganz ungefährliche bezeichnet werden.

Dazu kommt noch, daß, wie von einer Reihe von Autoren berichtet wird und wie auch wir wiederholt gesehen haben, die Knochennaht die richtige Stellung der Bruchstücke nicht mit Sicherheit gewährleistet. Trotz der Naht werden erstaunliche Verschiebungen häufig beobachtet. Im spongiösen Knochen schneidet der verwendete Draht schon während der Operation oder später durch, beim Durchbohren des Knochens sind weitergehende Splitterungen der Fragmente nicht immer mit Sicherheit zu vermeiden. Im Anschluß an die Operation kommt es ab und zu infolge der weiteren Bloßlegung der Bruchstücke, der mechanischen Schädigung des Knochens zur Bildung von Sequestern, die zu lang dauernder fistulöser Eiterung führen.

Ein Verfahren, welches scheinbar bisher nur ausnahmsweise in Anwendung gezogen worden ist, ist die einfache blutige Reposition der dislozierten Bruchstücke. Ich finde das Verfahren nur bei Fritz König (Arch. f. klin. Chir., Bd. 76, S. 734) erwähnt, der es bei einer schwer dislozierten irreponiblen Radiusfraktur mit vorzüglichem Erfolge angewandt hat. König glaubt, daß das Verfahren nur zuweilen genüge, und daß man da, wo außer einer Interposition noch andere Hindernisse vorliegen, damit nicht zustande komme.

Wir können dieser Annahme nicht zustimmen, sondern behaupten, daß bei richtiger Indikationsstellung, Ausführung und Nachbehandlung mit dem Verfahren so gut wie immer der gewünschte Erfolg zu erzielen ist.

Für Professor Oberst ist die einfache blutige Reposition seit einer Reihe von Jahren das einzige normale Verfahren, welches bei subkutanen deformen Frakturen unter den oben angegebenen Bedingungen anzuwenden ist.[1])

Die Auswahl der für die blutige Reposition geeigneten Fälle ist nicht leicht und erfordert in jedem einzelnen Falle ein genaues Studium guter Röntgenogramme. Nach unserer Erfahrung eignen sich für die Methode zunächst alle auf unblutigem Wege nicht zu reponie-

[1]) Anm. bei der Korrektur: Auch Schlange übt, wie aus der Veröffentlichung in der letzten Zeit (Arch. f. kl. Chir. Bd 81) hervorgeht, dieses Verfahren.

renden schweren Gelenkbrüche; sodann diejenigen schweren Knochenbrüche, bei denen die Frakturlinie einen queren oder nur wenig schrägen Verlauf zeigt und hier und da von einer vorspringenden Zacke unterbrochen ist, die nach der Reposition der Fragmente, einen wenn auch nur geringen Halt gewähren kann. Bedingung für das Gelingen der blutigen Reposition ist gute Assistenz. Die Extremität muß bis zur Beendigung des nach der Operation anzulegenden Gipsverbandes, der sehr exakt liegen muß, tadellos gehalten werden.

Der beste Zeitpunkt für die Operation liegt zwischen dem sechsten und neunten Tage, die Operation ist eine wenig eingreifende und ungefährliche, nur bei den deformen Frakturen des Oberschenkels, bei denen man zur Bloßlegung der Bruchstücke tief in die Muskulatur eindringen muß usw., ist der Eingriff kein ganz gleichgültiger und deshalb auch nur selten zulässig.

Bei Ausführung der Operation wird nach Freilegung der Bruchstelle durch einen genügend langen Schnitt und Ausräumung der Blutgerinsel, worauf Oberst entgegen Bier aus hier nicht zu erörternden Gründen Gewicht legt, die Reposition vorgenommen, ohne weitere Bloßlegung der Fragmente mit voller Schonung der Weichteile. Zur Beseitigung der Deformität ist meist eine große Kraftanwendung notwendig.

Durch sehr starken Zug in der Längsrichtung der Extremität, der durch energische Hebelwirkung durch ein zwischen die Fragmente geschobenes Respotorium unterstützt wird, gelingt es immer, die Deformität zu beseitigen; stets muß man sein Augenmerk darauf richten, daß die Reposition eine vollkommen ideale ist. Bei richtiger Indikationsstellung bleiben bei Nachlaß des Zuges die Fragmente fest stehen, d. h. es kehrt auch bei leichten Bewegungen die Deformität nicht wieder. In einem Falle von hoher Humerusfraktur, bei der die Fragmente, obwohl die Bruchlinie nahezu quer verlief, nach der Reposition nicht aneinander stehen blieben, haben wir uns dadurch geholfen, daß wir einige Zacken und Kerben an beiden Fragmenten anbrachten und so das Abgleiten derselben verhinderten.

Nach Vollendung der Operation wird die Extremität im Gipsverband fixiert, Extension würde unseres Erachtens eine neu eintretende Verschiebung der Fragmente nicht mit Sicherheit verhindern können.

Die Zahl der im Bergmannstrost auf diese Weise operativ behandelten frischen subkutanen Frakturen beträgt 21. Es dürfte diese im Verhältnis zu dem reichen Frakturenmaterial recht geringe Zahl ein Beweis dafür sein, daß wir die Operation für nur selten indiziert halten. In der Mehrzahl der Fälle ist die Operation bei deformen Unterschenkelbrüchen angewandt worden, dreimal bei Frakturen des Oberschenkels, einmal bei einer suprakondylären Extensionsfraktur des Humerus, einmal bei einer Fraktur des Condylus externus humeri mit Umdrehung desselben, zweimal bei Radiusdiaphysenbruch, zweimal bei Vorderarmbrüchen, dreimal bei Frakturen am oberen Humerusende.

Ich möchte mir erlauben, einige Fälle von blutigen Repositionen im Röntgenogramm zu zeigen.

Zunächst sehen Sie hier eine deforme Querfraktur des Unterschenkels vor und nach der blutigen Reposition von vorn und seitlich.

Ferner zwei Fälle von Unterschenkelbruch, die das zackige Aussehen der Bruchlinie, welches wir für die blutige Reposition ja als besonders geeignet halten, demonstrieren.

Hier sind noch zwei weitere Fälle von Unterschenkelfraktur vor und nach der blutigen Reposition.

Eine blutige rep. Oberschenkelfraktur.

Hier sehen Sie eine Vorderarmfraktur, die auf blutigem Wege korrigiert wurde.

Des weiteren hier eine Radiusdiaphysenfraktur und endlich eine Fraktur in ch. Halse des Humerus, bei der (wie bereits erwähnt) die Bruchflächen etwas eingekerbt wurden, um ein Abgleiten der Fragmente zu verhindern.

Das gewollte Resultat, die Heilung bei korrekter Stellung der Fragmente, ist in allen Fällen erreicht worden. Die Konsolidation erfolgt in der Mehrzahl der Fälle in der normalen Zeit, einige Male sogar überraschend schnell. In wenigen Fällen war die Konsolidation wesent-

lich verzögert, dies traf besonders zu bei den blutig reponierten Oberschenkelbrüchen, die in allen drei Fällen eine recht lange Heilungsdauer beanspruchten.

Zum Schlusse meiner Ausführung möchte ich noch erwähnen, daß auch bei den deformen Knochenbrüchen, die erst in späterem Verlaufe oder erst nach erfolgter Konsolidation in unsere Behandlung kommen, das Röntgenphotogramm uns die wichtigsten Anhaltspunkte für das einzuschlagende Heilverfahren gibt, welches oft nur in Korrektur der fehlerhaften Stellung auf blutigem Wege (Osteotomie oder Resektion) bestehen kann; auch in den Fällen von verzögerter Heilung eines Knochenbruches und von Pseudarthrose gibt uns das Röntgenphotogramm Aufschluß darüber, ob eine Heilung ohne Eingriff möglich oder wahrscheinlich ist, indem es uns über die Callusbildung, eventuelle Interposition usw. genauer unterrichtet und überhaupt durch Klarstellung der anatomischen Verhältnisse den bei einer etwaigen Operation einzuschlagenden Weg angibt.

Wenn wir nun die Errungenschaften, die uns Röntgen in bezug auf die Diagnose und Behandlung der Knochenbrüche gebracht hat, richtig anwenden wollen, so müssen wir uns der Forderung von Bardenheuer anschließen, daß zwecks sachgemäßer Behandlung die Frakturverletzten in höherem Grade als früher geeigneten Krankenhäusern überwiesen werden, da in den meisten Fällen nur so die Durchführung einer entsprechenden Behandlung unter Röntenkontrolle möglich ist und erst dadurch ein ersprießlicher Erfolg gewährleistet wird.

Korreferent Herr **Immelmann**-Berlin:

M. H.! Mein Vorredner hat Ihnen eingehend die Bedeutung der Röntgenstrahlen für die Diagnose und Therapie der Knochenbrüche vor Augen geführt.

Ich möchte Ihnen nun eine Statistik der einzelnen Knochenbrüche geben, welche sich von der bisher als feststehend angenommenen in vielen Punkten unterscheidet.

Meiner Berechnung habe ich 4000 in den letzten 10 Jahren von mir ausgeführten Röntgenuntersuchungen von Frakturen zugrunde gelegt.

Folgende Frakturen habe ich beobachtet:

1. Frakturen der Schädelknochen	20× =	$^1/_2$ %
2. Frakturen der Halswirbelsäule	15× =	$^3/_8$ %
3. Frakturen des Schlüsselbeins	40× =	1 %
4. Frakturen des Schultergelenkes:		
a) der Pfanne	20× =	$^1/_2$ %
b) des proc. coracoid.	15× =	$^3/_8$ %
c) des Schulterblattes	10× =	$^1/_4$ %
d) des Schulterblatthalses	18× =	$^1/_2$ %
5. Frakturen des Oberarmbeines:		
a) des anatomischen Halses	60× =	$1^1/_2$ %
b) des chirurgischen Halses	200× =	5 %
c) Absprengung des tub. maj.	280× =	7 %
d) in der Mitte	100× =	$2^1/_2$ %
6. Frakturen des distalen Endes des humerus:		
a) des condylus extern.	80× =	2 %
b) des condylus intern.	100× =	$2^1/_2$ %
c) des supra condyl.	120× =	3 %
7. Frakturen des Unterarmes:		
a) des Köpfchens des Radius	120× =	3 %
b) des proc. olecrani	100× =	$2^1/_2$ %
c) des Radius in der Mitte	120× =	3 %
d) der Ulna in der Mitte	40× =	1 %
e) beider Unterarmknochen in der Mitte	180× =	$4^1/_2$ %

f) typische Ulnabrüche im distalen Ende	60× =	$1^1/_2$ %
g) des proc. styl. ulnae	160× =	4 %
h) typische Radiusbrüche im distalen Ende	400× =	10 %
i) des proc. styl. radii	80× =	2 %
k) typische Radius- und Ulna-Frakturen	40× =	1 %
8. Frakturen der Handwurzelknochen:		
a) des os naviculare	20× =	$^1/_2$ %
b) des os mult. maj.	15× =	$^3/_8$ %
9. Frakturen der Mittelhandknochen:		
a) des 2. Fingers	20× =	$^1/_2$ %
b) des 3. Fingers	10× =	$^1/_4$ %
c) des 4. Fingers	10× =	$^1/_4$ %
d) sämtlicher Mittelhandknochen	15× =	$^3/_8$ %
10. Frakturen der Finger:		
a) des 4. Fingers	60× =	$1^1/_2$ %
b) des 5. Fingers	40× =	1 %
c) des 2. Fingers	30× =	$^3/_4$ %
d) des Daumens	20× =	$^1/_2$ %
11. Frakturen der Lendenwirbelsäule:		
a) des 4. Lendenwirbels	10× =	$^1/_4$ %
b) des 5. Lendenwirbels	20× =	$^5/_8$ %
12. Frakturen des Beckens:		
a) des os pubis	40× =	1 %
b) des tub. oss. ischii	20× =	$^1/_2$ %
c) der Pfanne	10× =	$^1/_4$ %
13. Frakturen des Oberschenkels:		
a) des coll. chirurg.	280× =	7 %
b) des trochanter maj.	25× =	$^5/_8$ %
c) in der Mitte	80× =	2 %
d) am distalen Ende:		
α) supra condyl.	20× =	$^1/_2$ %
β) condyl. intern.	15× =	$^3/_8$ %
γ) condyl. extern.	5× =	$^1/_8$ %
14. Frakturen der Patella	120× =	3 %
15. Frakturen des Unterschenkels:		
a) der Tibia:		
α) des condyl. intern.	10× =	$^1/_4$ %
β) in der Mitte	80× =	2 %
γ) im untern Drittel	60× =	$1^1/_2$ %
δ) mall. intern.	60× =	$1^1/_2$ %
b) der Fibula:		
α) im obern Drittel	10× =	$^1/_4$ %
β) in der Mitte	20× =	$^1/_2$ %
γ) mall. extern.	150× =	$3^3/_4$ %
c) der Tibia und Fibula	80× =	2 %
16. Frakturen des Fußes:		
a) des calcaneus	40× =	1 %
b) des talus	80× =	2 %
c) des os cuboid.	20× =	$^1/_2$ %
d) des Metatarsalknochen: (II.)	80× =	2 %
(III.)	50× =	$1^1/_4$ %

(I.)	10× =	$^1/_4$ %
(V.)	5× =	$^1/_8$ %
e) der großen Zehe	20× =	$^1/_2$ %
f) sämtlicher Zehen	10× =	$^1/_4$ %

Zu diesen 4000 Fällen kommen rund 2000 (1934) Fälle, bei denen die Röntgenuntersuchung eine Fraktur mit Bestimmtheit ausschließen ließ, so daß durchschnittlich unter 3 einer Fraktur verdächtigen Fällen immer 2× eine Fraktur vorlag.

Um einige Beispiele herauszugreifen, ergibt meine Statistik, daß die typischen Radiusfrakturen die häufigsten Knochenbrüche sind (10%).

Dann folgen die Brüche des tub. maj. hum. und die des collum fem. (je 7%), die des collum chirurg. hum. (5%). Interessant ist, daß die Brüche des cap. radii, der Patella und des mall. extern. gleich häufig von mir beobachtet sind (je 3%).

Auch die Übereinstimmung in der Häufigkeit der Frakturen des os pubis und der Clavicula (je 1%), sei hier hervorgehoben.

Da noch eine Reihe von Rednern über das vorliegende Thema Vortrag halten werden, so will ich auf die Häufigkeit seltener Frakturen nicht weiter eingehen.

Diskussion.

Herr R. Grashey-München: Gestatten Sie mir einige ergänzende Bemerkungen, betreffend meine Erfahrungen an der Münchener Chirurgischen Klinik. Man darf behaupten, daß eine Kontinuitätstrennung, welche am präparierten Knochen makroskopisch noch sichtbar wäre, auch auf dem Röntgenogramm erscheint, wenn die Projektionsbedingungen günstig sind. Da sie aber häufig ungünstig sind, hat die Nachweisbarkeit bestimmte Grenzen, es ergeben sich zahlreiche Fehlerquellen, zunächst nach der negativen, aber auch nach der positiven Seite. Der Nachweis bestimmter Frakturen gelingt manchmal nur bei ganz bestimmter, von den gewöhnlichen Projektionstypen abweichender Röhreneinstellung, zum Beispiel Radiusfraktur bei etwas pronierter Hand und distaler Röhrenverschiebung; die häufige (ein Viertel unserer Malleolarbrüche ausmachende) isolierte Schräg- bzw. Torsionsfraktur des äußeren Knöchels ist manchmal nur bei dorsotibiofibularer Aufnahme deutlich zu sehen.

In diagnostischer Hinsicht kann man die Frakturen in verschiedene Gruppen teilen: 1. Frakturen, bei welchen auch jetzt noch die alten klinischen Untersuchungsmethoden dem Röntgenverfahren überlegen sind: manche Epiphysenlösungen, manche Rippenfrakturen und andere; 2. Frakturen, die klinisch erkannt, durch Röntgenstrahlen aber wesentlich geklärt werden (anatomischer Verlauf, Splitterung, Gelenkbeteiligung, Entstehungsmechanismus, pathologische Grundlage, zum Beispiel Zystenbildung bei Ostitis fibrosa, Tumormetastasen); 3. klinisch oft übersehene, durch Röntgenstrahlen leichter gefundene Frakturen: multiple Frakturen, eingekeilte Frakturen, Brüche mit starker Weichteilschwellung oder -quetschung, Gelenkfrakturen ohne Dislokation (Kniegelenk), Brüche der Scapula, Hand- und Fußwurzel, Mittelhand, Mittelfuß, Schrägbruch des äußeren Knöchels, jugendliche Infraktionen und Fissuren, Schädelfissuren, Brüche der Clavicula am äußeren Ende; 4. Frakturen, die oft klinisch und mit Röntgenstrahlen übersehen werden, hauptsächlich in Regionen, wo frontale Aufnahmen nicht möglich sind oder ein schwer palpabler Knochen reich gegliedert und im Röntgenogramm unübersichtlich ist; es ergibt sich die praktische Regel: a) Körperteile (namentlich untere Extremität), bei welchen die therapeutische Ignorierung einer Fraktur schädliche Folgen haben könnte, sollen auch bei leisem Verdacht auf Fraktur zunächst als solche behandelt werden; b) in Regionen, bei welchen Frakturen erfahrungsgemäß öfters übersehen werden, ferner bei Epiphysenläsionen sind zur Zeit der zu erwartenden Callusschatten Kontrollaufnahmen zu machen; 5. Gruppe: Eine Fraktur wird mit Röntgenstrahlen nachgewiesen, aber falsch beurteilt: Infraktionen werden viel zu häufig diagnostiziert, namentlich bei Erwachsenen; viele intraartikuläre Frakturen werden für extraartikuläre gehalten, die meisten Radiusfrakturen Erwachsener zum Beispiel gehen ins Gelenk. Betont sei übrigens, daß Distorsionen, die praktisch bedeutsamer als Frakturen sein können, auf Grund negativer Röntgenogramme unterschätzt werden. (Fußgelenk!)

Noch einige Details: Betreffs etwaiger „Einkeilung" sind Röntgenogramme nur im negativen Sinn absolut beweisend, für den Nachweis einer Pseudarthrose nur im positiven Sinn. Das Fehlen oder Vorhandensein von Callusschatten im Röntgenogramm kann irre führen und steht hinter der klinischen Untersuchung zurück, insbesondere kann viel Kalk abgelagert sein, ohne daß der Callus bereits festgefügt ist. Die Frage, ob jede sichere, einfache frische Fraktur zu durchleuchten sei, ist zu bejahen, da pathologische Verhältnisse im Frakturbereich (bestehendes Knochen- oder Gelenkleiden, alte Fraktur neben der frischen) nur auf diese Weise sicher erkannt werden, was bei der später eventuell doch notwendigen Röntgenkontrolle (Unfall) meist viel schwieriger ist. Geheilte Frakturen Erwachsener sind manchmal schwer, solche jugendlicher Individuen manchmal unmöglich nachzuweisen. Die Durchleuchtung frischer

Frakturen hat nur orientierenden Wert, es sind stets auch Aufnahmen zu machen. Die Reposition unter Leuchtschirmkontrolle ist technisch schwierig, aber in einem modernen Betrieb für manche Frakturen unerläßlich. Die Bedeutung der Röntgenstrahlen für die Frakturdiagnose wird in der allgemeinen Praxis meist überschätzt; man darf jedem, der nicht über größere Erfahrung und ein besteingerichtetes Instrumentarium verfügt, die Regel empfehlen, daß negative Röntgenogramme nur sehr wenig beweisen.

Es ist für den Röntgenologen immer mißlich, eine vom behandelnden Arzt primär übersehene Fraktur aufzudecken, oder einem Kranken klar zu machen, daß eine zurückgebliebene Dislokation unvermeidlich war, bzw. für das funktionelle Resultat von nebensächlicher Bedeutung sei. Dem praktischen Arzte ist daher anzuraten: 1. Kranke mit Kontusionen auf die Möglichkeit einer bestehenden Fraktur von vornherein aufmerksam zu machen, die Behandlung bis zur Klärung der Symptome entsprechend einzurichten und Röntgenuntersuchung wo möglich zu veranlassen, zumal deren Unterlassung gegebenen Falls geradezu als Kunstfehler angesehen werden könnte; 2. Kranke mit sichern Frakturen auf die anerkannt geringe Möglichkeit einer idealen anatomischen Heilung prophylaktisch aufmerksam zu machen. Diejenigen, welche sich mit Röntgenstrahlen speziell beschäftigen, müssen in diesem Sinne aufklärend wirken.

Herr Stieda-Königsberg führt den Schatten, welchen man nach Knieverletzungen oben am Rande des inneren Femurcondylus nicht so selten findet, an der Hand eines Präparates auf eine Absprengung der oberen Partie des Epicondylus int zurück, welche dem m. adductor magnus und dem medialen Abschnitt des medialen Gastrocnemiuskopfes zum Ansatz dient. Er weist ferner darauf hin, daß das Tuberculum supracondyloideum (Gruber), am untern Femurende hinten gelegentlich stark hervortreten und bei seitlichen Aufnahmen einen pathologischen Befund vortäuschen kann.

Herr Cowl-Berlin: Ehe ich zu der Bemerkung übergehe, die ich zum Thema machen wollte, möchte ich an der Hand der uns vorliegenden Zeichnungen des Herrn Stieda darauf aufmerksam machen, daß in dem angeführten Fall der Absprengung des oberen Teils des Epicondylus internus femoris, an den sich der Gastrocnemius und der Adductor magnus anheften, der Hauptfaktor in Fällen, wo die Absprengung durch Muskelgewalt erfolgt, infolge seiner viel größeren Kraft der Gastrocnemius sein dürfte, der ja, wie der Herr Vorredner hervorhob, auch die Absprengung der versteckten Tuberositas supracondyloidea vortäuscht.

Im Anschluß, namentlich auf die Schlußfolgerung des Korreferenten, aus seiner Statistik, daß in zweifelhaften Fällen von Bruch des Schenkelhalses wie des Collum humeri dieselben als Bruch zu behandeln seien und ferner mit Rücksicht darauf, daß Schulteraufnahmen das größte Schmerzenskind der Röntgenographie sind, möchte ich darauf aufmerksam machen, daß die Atembewegungen der Schultern sich während der Röntgenographie durch diejenigen Vorkehrungen ausschließen lassen, welche einer festen Unterstützung für den Ellenbogen dienen, der infolge der fehlenden Weichteile an dieser Stelle als idealer Körperstützpunkt zu betrachten ist.

Herr Haenisch-Hamburg: Ich benutze die Diskussion um einen kurzen Beitrag zu liefern zu den Frakturen, deren sicherer Nachweis oder deren richtige Beurteilung nur durch das Röntgenverfahren möglich ist. In anderer Hinsicht scheinen mir die Fälle deshalb beachtenswert, weil sie einen Beweis dafür liefern, wie außerordentlich wichtig eine gut durchgearbeitete Einstellungstechnik ist.

Die beiden zu erwähnenden Methoden sind zwar in dem Albers-Schönbergschen Lehrbuch erwähnt, sind aber offenbar nicht so allgemein in Aufnahme gekommen, wie sie es unzweifelhaft verdienen.

Ich halte es deshalb nicht für überflüssig, an dieser Stelle an sie zu erinnern unter Vorlegung von Beweisen für ihre Leistungsfähigkeit.

1. Untersuchung der Patellaverletzungen:

Stewardess vor 2 Jahren an Bord ausgeglitten. Der Schiffsarzt diagnostizierte eine Querfraktur der Patella mit fühlbarem Spalt. Die Beschwerden dauern nach Abschluß der Behandlung fort. Kampf um die Rente. Verschiedene Gutachter verneinen entweder die angenommene Querfraktur oder konstatieren jedenfalls ideale Heilung.

Das Röntgenogramm soll entscheiden. Die übliche ventro-dorsale sowie dorso-ventrale Aufnahme lassen an der Patella keine Veränderung erkennen, was wegen der Deckung erklärlich ist.

Die tibio-fibulare Aufnahme zeigt deutlich, daß eine Querfraktur nicht vorgelegen haben kann, dagegen fällt ein kleiner rundlicher Schatten distal der Patella auf, und eine geringe Excrescenz an ihrer Gelenkfläche.

Vollständige Klarheit schafft die Aufnahme der isolierten Patella in tibio-ventro-dorsaler Einstellung. Sie sehen hier die Patella frei projiziert, in ihrer Mitte einen deutlichen Längsspalt, an dessen unterem Ende eine Schattenaussparung auffällt: der auch auf der seitlichen Aufnahme gesehene Splitter.

Technik: Bauchlage, Einwärtsrotation des Beines, Lichtaxe schräg von innen nach außen.

2. Untersuchung der Metatarsalfrakturen:

a) Die ventro-dorsale Projektion läßt nur an der Basis des II. Metatarsus eine Infraktion erkennen.

Die Aufnahme in Seitenlage mit stärkster Supination des Fußes von der Planta aus zeigt die Metatarsalia bis zu ihrer Basis vollständig ungedeckt projiziert. Wir sehen hier an der Basis des II.

bis V. Metatarsus eine Frakturlinie, welche auf der ersten, sonst üblichen Aufnahme nicht in die Erscheinung treten.

b) Eine in der üblichen Einstellung besser sichtbare Fraktur der Grundphalanx V läßt, wie Sie sehen, bei Aufnahme in Supination eine bedeutende Dislokation erkennen.

Herr Muskat-Berlin: Im Anschluß an die Ausführungen des Referenten über Brüche kleiner Knochen zeigt M. einen isolierten Bruch des Sesambeins der großen Zehe. Derselbe entstand durch Steckenbleiben des Fußes mit der Spitze in einer Bodenvertiefung. Die Schmerzen waren erhebliche, die Diagnose war nicht zu stellen. Erst das Röntgenogramm klärte den Fall. Es handelt sich um einen Tförmigen Einriß des lateralen Sesambeines.

Ferner weist M. darauf hin, daß die Feststellung der Brüche im Röntgenogramm besonders die Mittelfußknochenbrüche für andere als rein diagnostische Zwecke verwertet werden können. M. hat s. Z. versucht aus der prozentualen Beteiligung des 2. und 3. Mittelfußknochens bei der sogenannten Fußgeschwulst, für die Statik des Fußes bestimmte Theorien zu gewinnen. (Volkm. Samml. klin. Vorträge Nr. 258.)

Herr Grunmach-Berlin hebt im Widerspruch zur Annahme einiger Vorredner, daß Rippen- und Wirbelbrüche mittels X-Strahlen nicht zu erkennen seien, hervor, er habe nicht allein Frakturen der oberen sondern auch der unteren Rippen, insbesondere der achten und neunten Rippe, ebenso auch Wirbelbrüche im Röntgenogramm deutlich darstellen können. Zum Beweise dafür demonstriert G. von einer rechtsseitigen Fraktur der 9. Rippe das gewonnene Röntgenogramm, wobei das laterale Fragment sich gabelförmig über das zentrale verschoben zeigt, und empfiehlt als erprobtes Verfahren zur Aufnahme solcher Rippenbrüche nur bei tiefer Inspiration unter Kontrolle des Fluoreszenzschirmes die Röntgenröhre ein-, dagegen bei der Exspiration auszuschalten. Ferner weist G. noch auf ausgeprägte, mittels X-Strahlen gewonnene Frakturbilder der Lendenwirbelsäule hin, die er auf dem ersten Röntgenkongreß hier zu demonstrieren Gelegenheit hatte.

Herr Bardenheuer-Köln: Vorerst gestatten Sie mir darauf aufmerksam zu machen, daß man die klinische Untersuchung nicht zu unterschätzen, dieselbe nicht stets der röntgenographischen vorauszuschicken habe, der Wert der Röntgenographie liegt in der Benutzung zur Behandlung. Ich will hier nicht zu sehr auf die Behandlung mittels Extension eingehen, da ich morgen und am Donnerstag über die Brüche des Femur und des Humerus spreche. Bei dem Röntgenogramme, welches Herr Kollege Wendt nach der blutigen Reposition erhielt, vermisse ich die doppelte Aufnahme in 2 senkrecht aufeinander stehenden Ebenen; überdies bemerke ich, daß meine Resultate besser sind, als wie die Röntgenogramme von Herrn Kollegen Wendt. Die Naht habe ich nur in äußerst seltenen Fällen angelegt, an der Diaphyse des Oberarmes, des Unterarmes, des Oberschenkels usw. nie.

Herr Alexander-Késmárk illustriert durch Vorzeigung eines Handbildes die verschiedenen Verhältnisse welche bei Verletzungen (Schlag, starker Druck) in den nachbarlich liegenden Knochen auftreten — nämlich in solchen Regionen wo mehrere gleiche Rollen spielender Knochen liegen.

Das vorgezeigte Bild bezieht sich auf einen 35jährigen Mann, dessen Hand von großer Last getroffen wurde, wir finden allerlei Verletzungen der Grundphalangen:

Die Grundphalanx des kleinen Fingers ist normal,

die Grundpbalanx des Zeigefingers zeigt beginnende Spaltung der Cortex an der medialen Seite,

die Grundphalanx des Mittelfingers zeigt vollständige, durchgehende Spaltung und ebenso nur auf einen kleineren Teil sich beschränkende Spaltung,

die Grundphalanx des 4. Fingers zeigt vollständigen Bruch aber auch Zertrümmerung des Knochens.

Dei Gebrauchsfähigkeit der Hand war nach Heilung eine vollständige, trotzdem auch die Weichteile arge Verletzungen (gedeckte) aufwiesen.

Herr Preiser-Hamburg: Eine Dame fiel auf den Daumen und bot das Bild einer Distorsion des Daumens. Das Röntgenogramm zeigte eine Fraktur beider Sesambeine des Daumens. — P. versuchte die Fraktur an der Leiche zu erzeugen. Durch Abduktion resp. Schlag auf die Grundpbalange bei fixiertem Metakarpus die Fraktur zu erzeugen, gelingt nicht; es tritt eher eine Luxation oder eine Fraktur ein. Dagegen gelingt es leicht, die Frakturen zu erzeugen, wenn man den Daumen dorsal stützt und dann einen direkten Schlag gegen das Metakarpophalangealgelenke ausübt. Man muß sich aber vor Verwechslungen mit Doppelbildungen hüten. P. fand bei einer Leiche 3 Sesambeine (das laterale war doppelt), am zugehörigen medialen Sesambeine fand sich ein entsprechender Fortsatz nach einer festen Verbindung mit dem Hauptteil. P. demonstriert die Bilder und die besprochenen Sesambeine (Frakturen und Doppelbildung).

Herr Köhler-Wiesbaden zeigt 3 seltene Frakturen.

1. Infraktion des Os sacrum von einem Foramen aus.
2. Fissuren in der Tibia.
3. Abbruch des Sitzbeins.

Herr Bade-Hannover: Eine sehr seltene Fraktur ist die Abrißfraktur im Nagelglied, welche

zwischen dem Ansatz des flexor digitorum communis und dem Ende der Nagelgliedphalanx vorkommt. Sie entsteht durch starke Anspannung des flexor und plötzlichem Nachlassen des Gegenzuges der Nagelgliedphalanx.

Herr Gocht-Halle: Bei den Frakturen des os naviculare manus ist dringend zur operativen Entfernung des zentralen Bruchstückes zu raten, da die Beschwerden sonst für den Patienten nicht zu heben sind.

Demonstration von 2 Bildern eines angeborenen Spaltes im Bogen des V. Lendenwirbels. Gelegenheitsbefund bei einem 19jährigen Patienten, der nie eine Verletzung erlitten, der niemals die geringsten Beschwerden gehabt hat. Ähnliche Spaltbildungen finden sich angeboren bei der lux. coxae congenita. Demnach Vorsicht bei der Deutung solcher durch das Röntgenogramm gefundenen scheinbaren Frakturen.

Herr Levy-Dorn-Berlin macht aufmerksam, daß schon normalerweise gespaltene Sesambeine und ossa navicularia vorkommen. Außerdem hat er in der letzten Zeit 2mal mit Hilfe des Röntgenverfahrens Wirbelbrüche festgestellt, die der klinischen Untersuchung entgingen. Es handelte sich bei dem einen Patienten um einen Bruch des Epistropheus, bei dem anderen um einen solchen des ersten Lendenwirbels.

Herr Wendt-Halle (Schlußwort): Ich möchte Herrn Bardenheuer nur kurz erwidern, daß auch wir die klinische Diagnose durchaus nicht vernachlässigen und eben gerade deshalb Gewicht auf eine ideale Korrektur bei einer Reihe schwerer Verschiebungen legen, denn die Resultate hatten uns durchaus nicht befriedigt.

Allerdings hätten auch wir die Naht nicht angelegt — hier muß ich wohl von Herrn Bardenheuer mißverstanden sein — sondern wir legen lediglich Gewicht auf die auf blutigem Wege vorgenommene Reposition, die wir in geeigneten Fällen für das schonendste den besten Erfolg verbürgende Verfahren halten.

---

2. Herr **Graeßner**-Cöln: **Beiträge zu den Frakturen, welche sicher nur im Röntgenogramm zu diagnostizieren sind.**

Von den Herren Vorrednern ist ja schon verschiedentlich darauf hingewiesen, daß wir durch das Röntgenverfahren eine große Zahl von Verletzungen, welche bis dahin nur als Quetschungen oder Verstauchungen angesehen wurden, als Frakturen erkannt haben. Trotzdem möchte ich Ihre Aufmerksamkeit nochmals auf solche Frakturen lenken. Die Frakturformen, über welche ich Ihnen berichten werde, haben ein Interesse, weil sie besonders in der Unfallspraxis vorkommen und in der Regel übersehen werden, da ihre sichere Feststellung nur im Röntgenogramm möglich ist. Nicht erkannt und richtig behandelt hinterlassen sie oft schwere, dauernde Funktionsstörungen, die die Gewährung hoher Renten bedingen können. Als Folgen einer verhältnismäßig geringen Gewalteinwirkung werden diese Frakturen meistens als einfache Kontusionen und Distorsionen angesehen und behandelt.

Mein Material stammt aus der Röntgenabteilung des Cölner Bürgerhospitals und hauptsächlich aus den Kliniken der Herren Professoren Bardenheuer und Tilmann und der Unfallabteilung des Herrn Dr. Cramer.

Ich nenne Ihnen zuerst die Brüche des großen Oberarmhöckers, des Tuberculum majus. Daß diese Brüche häufig als Begleiterscheinung bei den Verrenkungen des Oberarmes im Schultergelenk beobachtet werden, ist ja bekannt. Dagegen galten die isolierten Frakturen als äußerst selten bisher. Wie schwer die Feststellung dieses Bruches auf Grund der klinischen Erscheinungen allein ist, mögen Sie daraus ersehen, daß nur vier solche Fälle in der Literatur erwähnt sind. In allen übrigen beschriebenen Fällen brachte erst das Röntgenogramm den Nachweis. Im Februar vorigen Jahres habe ich von Hoffmann in einer Dissertation (Leipzig 1906) 15 Fälle von isolierter Tuberkulumfraktur, welche in den Jahren 1903 und 1904 auf der Bardenheuerschen Klinik beobachtet wurden, zusammenstellen lassen. Niescytka berichtete im April vorigen Jahres über sieben alte und einen frischen Bruch des großen Oberarmhöckers aus der Hoeftmannschen Klinik (Deut. Zeitschr. f. Chir. Bd. 82). Ich habe in den Jahren 1903—1906 23mal diese Fraktur nachgewiesen. Diese Zahlen beweisen Ihnen, daß die Fraktur doch nicht so selten ist, wie sie bisher galt.

Ausführliches habe ich über die Brüche des großen Oberarmhöckers in Heft 35 der Veröffentlichungen aus dem Gebiete des Militärsanitätswesens berichtet; an dieser Stelle möchte ich nur einige kurze Bemerkungen über Ätiologie, Diagnose und Prognose machen.

Die meisten meiner Verletzten gehörten dem Arbeiterstande im mittleren Lebensalter an. In drei Fällen war ein Fall auf die vorgestreckte Hand des abduzierten Armes, in einem Falle Stoß einer zuschlagenden Tür und in 17 Fällen ein Fall auf die Schulter zu ebener Erde Ursache der Verletzung gewesen, also eine verhältnismäßig geringe Gewalteinwirkung. Die Röntgenogramme zeigen Ihnen, daß nicht immer das ganze Tuberkulum, sondern oft nur kleine Stücke abgesprengt sind, ferner, daß oft gar keine oder nur eine geringe Verschiebung der Bruchstücke stattgehabt hat. In den von Niescytka erwähnten sieben veralteten Fällen von isolierter Tuberkulumfraktur und auch in den Fällen, welche uns veraltet zur Behandlung oder zur Begutachtung zugingen, war nur eine Quetschung oder Verstauchung angenommen worden; die Röntgenographie stellte erst den Knochenbruch fest; aber auch in den frischen Fällen, in denen der Verdacht auf eine Fraktur bestand, wurde erst durch das Röntgenogramm die Diagnose sichergestellt. In allen nicht erkannten Fällen war eine erhebliche Bewegungsbeschränkung im Schultergelenk als Folge einer chronischen Gelenkentzündung vorhanden, eine Beobachtung, welche durch die Niescytkaschen Fälle bestätigt wird.

Eine andere Fraktur, welche zwar viel seltener aber nicht minder wichtig ist, und deren Diagnose auch erst durch das Röntgenogramm sichergestellt wird, ist der Einbruch, die Infraktion der Hüftgelenkspfanne. Ich spreche nicht von der zentralen Luxation des Femurkopfes in das kleine Becken, die ja wohl klinisch immer zu diagnostizieren ist, sondern von jenen Frakturen, bei denen der Pfannenboden nur eingedrückt ist, ohne daß die Fragmente weit in das kleine Becken hineingetrieben sind. Solche Brüche sind oft nur durch einen Fall zu ebener Erde auf die Hüfte entstanden und beweisen die Angabe Richters (Zentralbl. f. Chir. 1896. S. 204), daß Beckenbrüche nicht immer die Folge großer Gewalteinwirkungen sein müssen. Die beiden Bilder von Pfanneneinbrüchen, die ich Ihnen herumgebe, stammen von Verletzten, welche Herrn Geh. Rat Bardenheuer zur Oberbegutachtung zugeschickt wurden. In dem einen Falle (30jähriger Mann) war ein Fall zu ebener Erde auf die Hüfte die Ursache gewesen; in dem anderen (37jähriger Mann) hatte eine Verschüttung durch Erdmassen stattgefunden. Ein gleichzeitiger Bluterguß im Kniegelenk hatte in diesem Falle die Hüftverletzung in der ersten Zeit ganz übersehen lassen. In beiden Fällen war von dem behandelnden wie später den begutachtenden Ärzten die Schwere der Verletzung nicht erkannt, sondern nur von einer Quetschung der Hüfte gesprochen worden, was zu entschuldigen ist, da von beiden Verletzten angegeben wurde, daß sie nach dem Unfalle noch eine Zeit das Bein im Hüftgelenk ohne wesentliche Beschwerden hätten bewegen können. Erst die Entzündung im Gelenk hatte zu den Funktionsstörungen geführt. Wenngleich in solchen Fällen die klinischen Erscbeinungen auf einen Pfanneneinbruch hinweisen, wird die Diagnose erst durch das Röntgenogramm verifiziert. Ich möchte Ihnen überhaupt raten mit der Diagnose Beckenquetschung vorsichtig zu sein, da wir in einer Reihe solcher Fälle Frakturen oft erheblicher Art im Röntgenogramm feststellen konnten.

Einige Worte noch über eine Fraktur, besser gesagt Verletzung, welche längst bekannt und gar nicht so selten ist, aber meistens übersehen wird. Auch über diese Verletzung, wenigstens in frischem Zustande, gibt uns nur das Röntgenogramm sicheren Aufschluß. Es handelt sich um das Auseinanderweichen des unteren Schien- und Wadenbeinendes, um die Luxatio tibio-fibularis inferior. Die Entstehungsursache ist meistens dieselbe wie bei vielen Distorsionen, Umknicken des Fußes in forcierter Supination. Ihrem Mechanismus gemäß ist sie daher oft begleitet von einer Fraktur des äußeren Knöchels. Die Diastase zwischen unterem Schien- und Wadenbeinende ist nur möglich, wenn die vorderen und hinteren Bänder zwischen diesen Knochen abreißen, wobei in der Regel ein mehr oder minder großes Stück von der unteren äußeren Schienbeinfläche, die Incisura fibularis, mit abreißt. Wie Dr. Vorschütz-Cöln nachgewiesen hat, kann die Bandzerreißung aber auch ohne jede nachweisbare Fraktur erfolgen. Die Röntgenogramme zeigen Ihnen die verschiedenen Formen dieser Verletzung. Daß sie fast

immer übersehen und meistens nur als Verstauchung behandelt wird, ist nicht sonderbar, wenn man berücksichtigt, daß solche Verletzte erst Tage nach dem Unfall den Arzt aufsuchen, ja sogar noch herumgehen und in einzelnen Fällen, wenn auch mit erheblichen Beschwerden, noch arbeiten können. Die gleichzeitige Fraktur wird in der Regel übersehen. Wird diese Diastase zwischen Tibia und Fibula nicht erkannt und behoben, so wird die Gabel, in der das Sprungbein seinen Halt hat, zu groß, und es entsteht ein Wackelgelenk mit seinen üblen Folgen. Wir haben bei mehreren Verletzten, die bis dahin als Simulanten galten, eine solche Diastase als Ursache ihrer Beschwerden feststellen können. Bei Anfertigung der Röntgenogramme ist ein genaues Einstellen der Antikathode über der Mitte des Fußgelenkes bei genau rechtwinkliger Stellung des Fußes ohne jegliche Seitendrehung unerläßlich und in zweifelhaften Fällen ein Vergleichsbild der gesunden Seite bei der Beurteilung hinzuzuziehen.

Ich habe Ihnen gerade über diese drei Frakturformen berichtet, weil sie noch wenig bekannt sind, resp. noch wenig beachtet werden, aber doch eine große Bedeutung haben. Die Fälle mögen Ihnen beweisen, daß wir auch bei Verletzungen durch geringfügige Gewalteinwirkungen, wenn nur der Verdacht auf eine Fraktur besteht, oder wenn die Beschwerden anhaltende sind, die Pflicht haben, das Röntgenogramm zur Diagnosenstellung hinzuzuziehen. Mit der Diagnose Verstauchung oder Quetschung gebe man sich erst zufrieden, wenn eine Fraktur mit Sicherheit auszuschließen ist. Daß der Nachweis dieser Frakturen, welcher sicher nur im Röntgenogramm gelingt, gerade für die Unfallpraxis von großem Werte ist, ist ja klar, da diese Verletzungen nicht erkannt und richtig behandelt erhebliche Funktionsstörungen hinterlassen und damit die Gewährung hoher Renten bedingen. Ich möchte auch an dieser Stelle darauf hinweisen, daß es aus dem eben erwähnten Grunde im Interesse der Berufsgenossenschaften liegt, wenn sie mehr, wie es bisher geschieht, auch bei frischen, namentlich Gelenkverletzungen auf die Anfertigung von Röntgenogrammen zur Sicherstellung der Diagnose in zweifelhaften Fällen dringen. Daß die dafür aufgewandten Kosten in keinem Verhältnis zu den Rentenzahlungen, welche eine nicht erkannte Fraktur bedingen kann, stehen, liegt auf der Hand.

Ich zeige Ihnen noch einige Röntgenogramme von Fällen, bei denen auch erst das Röntgenogramm die Diagnose Knochenbruch stellte oder sicherstellte:

1. Lösung der Epiphyse des Trochanter minor bei einem 15jährigen Laufburschen; ein solcher Fall ist in der Literatur noch nicht beschrieben worden. Im hastigen Laufen mit vorne übergebeugtem Oberkörper begriffen, stolpernd, machte der Junge, um nicht nach vorne zu fallen, eine heftige Bewegung mit dem Oberkörper nach rückwärts und gleichzeitig nach auswärts. Abriß der Epiphyse des Trochanter minor durch Zug des kontrahierten M. ileopsoas.

2. Abriß der Eminentia intercondyloidea tibiae bedingt durch einen Abriß der Ligamenta cruciata.

3. Fissuren am Radiusköpfchen.

4. Fissuren am unteren Ende der Humerusdiaphyse (Schalenfrakturen) bei jugendlichen Individuen.

5. Epiphysenlockerungen am unteren Humerusende.

6. Querfraktur der Epiphyse am unteren Radiusende und der Epiphyse der Grundphalanx der großen Zehe.

Wenngleich in diesen Fällen die Feststellung der Knochenverletzung, welche nur im Röntgenogramm möglich war, auf das therapeutische Handeln nicht einen so großen Einfluß wie bei den zuerst geschilderten drei Frakturformen hatte, so gewann die Sicherstellung der Diagnose doch dadurch an praktischer Bedeutung, als die Prognose bei einer Knochenverletzung im Gelenk oder in dessen Nähe weniger günstig gestellt werden mußte wie bei einer einfachen Quetschung oder Verstauchung.

3. Herr **Jaquet**-Berlin: **Neue Gesichtspunkte bei der Behandlung von Vorderarmfrakturen im mittleren Drittel.**

M. H.! Bei der Einrichtung von Vorderarmfrakturen lautete bisher stets die Devise: „Extension der Hand, Konterextension des gebeugten Ellenbogens und fixierender Verband in hoher Supination". So einfach wie diese Regel klingt, die übrigens von allen namhaften Chirurgen vertreten wird, so wissen wir doch, daß wir bei ihrer Anwendung nicht selten in Verlegenheit kommen. Bei manchen Vorderarmfrakturen gelingt es sehr schwer, die Fragmente aneinanderzubringen. Kontrolliert man nachher die Lage der Fragmente mit einem Röntgenogramme, so ist man oft erstaunt, wie schlecht sie trotz aller angewandten Bemühungen liegen, ja, man ist nicht selten herzlich froh, wenn es überhaupt gelingt, die Fragmente aneinanderzubringen!

Gerade die Röntgenogramme von solchen Frakturen zeigen eine gewisse, ich möchte sagen systematische Wiederkehr von fehlerhaften Lagerungsverhältnissen, so daß der Verdacht nahe lag, daß es sich nicht bloß um ein zufälliges Pech des behandelnden Arztes handelte, sondern daß vielleicht ein Überzeugungsfehler schuld am Mißerfolge in solchen Fällen war. Wir sind im Institute Immelmann dieser Frage nähergetreten und zu der Überzeugung gekommen, daß nicht genügende Berücksichtigung der anatomischen Verhältnisse solche Mißerfolge verschuldet.

Die anatomischen Verhältnisse sind folgende:

Es kommen folgende Muskeln in Betracht:

1. Der Biceps. Er beugt nicht nur den Vorderarm, sondern er supiniert ihn auch, weil er bei seiner Verkürzung bestrebt ist, die Tuberositas Radii aufwärts zu rotieren,

2. der Pronator teres, dessen radialer Teil genau an der Mitte des Radius angeheftet ist und der bei hoher Supination stark gespannt wird,

und 3. der Supinator, der bei starker Pronation stark angespannt wird. Pronator teres und Supinator stehen also in Wechselwirkung. Die Entspannung des einen spannt den anderen Muskel.

Drei junge Kollegen, Fräulein Rieß, Fräulein Krause und Herr Frenzel haben mir freundlichst die entsprechenden Leichenpräparate gemacht, und ich habe die Verhältnisse nach Anlegung von künstlichen Frakturen mit Hammer und Meißel studiert.

Entsprechend der Ansatzstelle des Pronator teres an der Mitte des Radius muß man nun bei unseren Betrachtungen unterscheiden: A) Brüche proximal-, B) Brüche distalwärts des Ansatzes des Pronator teres.

A. Frakturen proximalwärts.

Wie stellen sich die Fragmente an der Leiche bei Reposition in extremer Supinationsstellung? Der durch diese Stellung angespannte Pronator teres war bestrebt, das distale Radiusfragment einwärts, also ulnarwärts, zu ziehen. (Hierbei sei noch erwähnt, daß, falls nicht gleichzeitig der Ellenbogen rechtwinklig gestellt wird, der Biceps in Aktion tritt, und das proximale Radiusfragment eleviert und supiniert.)

Der Erfolg war also eine Diastase der Fragmente!

Anmerkungsweise wollen wir uns hier auch vergegenwärtigen, wie sich die Fragmente verhalten würden bei extremer Pronationsstellung: dann würde also der Supinator angespannt werden und das proximale Radiusfragment nach auswärts diastasieren lassen.

Erst die gleichmäßige Entlastung von Pronator teres und Supinator wird beide Muskeln in der Wage halten und die Fragmente so in einer brauchbaren Lage belassen; und dies geschieht in Mittelstellung, einer Stellung zwischen Pronation und Supination, in welcher die Achse des Handgelenks parallel zur Körperachse steht.

Hierzu Röntgenogramm eines Leichenpräparates.

B. Frakturen distalwärts des Pronatoransatzes.

Wie stellten sich hier die Fragmente am Leichenpräparat bei Reposition in hoher

Supinationsstellung? Der nun angespannte Pronator zog das proximale Radiusfragment ulnarwärts.

Auch hier wollen wir uns anmerkungsweise vergegenwärtigen, wie sich die Verhältnisse gestalten würden bei Reposition in extremer Pronationsstellung: dann würde der angespannte Supinator das proximale Radiusfragment auswärts ziehen.

Erst die gleichmäßige Entlastung des Pronator teres und Supinator, das heißt also Stellung des Armes in Mittelstellung beläßt auch bei dieser Gruppe die Fragmente in brauchbarer Lage.

Hierzu Röntgenogramm eines Leichenpräparates.

Zu diesen Versuchen an der Leiche, die ich hiermit durch sechs Bilder belege, ist zu bemerken, daß sie die Verhältnisse am Lebenden natürlich nicht genau wiedergeben können. Einmal ist zu bedenken, daß die Muskeln der Leiche keine Elastizität mehr haben; andererseits habe ich nur glatte Frakturen mit Hammer und Meißel hineinsetzen können. Bei Frakturen mit reichlicher Zackenbildung können gelegentlich abweichende Resultate dadurch zustande kommen, daß die Zacken sich gegenseitig ineinander festhaken. Doch immer wird man die angegebenen Schemata sinngemäß anwenden können.

Und nun noch die entsprechenden Röntgenogramme von Frakturen Lebender:

1. Fraktur proximal des Pronatoransatz. Reposition in hoher Supination. Effekt: das distale Röntgenfragment diastasiert ulnarwärts.

2. Dieselbe Fraktur in Mittelstellung reponiert; gute Stellung der Fragmente.

3. und 4. eine Radiusfraktur und eine Radius- und Ulnafraktur in Mittelstellung reponiert. Gute Lage der Fragmente. Die früher versuchte Reposition in Supination hatte schlechte Ergebnisse gehabt.

5. Der in Supination gebrachte Vorderarm verursachte wegen des Ineinandergreifens der Fragmente stets Abknickung.

6. Dieselbe Fraktur in Mittelstellung reponiert. Gute Lage der Fragmente.

M. H.! Diese Studie an der Leiche und die entsprechenden Belege bei Frakturen Lebender dürften wohl überzeugen, daß die Reposition in extremer Supination häufig der Grund zu Mißerfolgen bei der Behandlung von Vorderarmbrüchen im mittleren Drittel ist. Ändern wir also unter Berücksichtigung der anatomischen Verhältnisse unsere eingangs erwähnte Devise und sagen wir fortan:

„Extension der Hand, Konterextension des rechtwinklig gebeugten Ellenbogens und fixierender Verband in Mittelstellung."

---

4. Herr **Jacobsohn**-Breslau: **Todesfall bei Sauerstoffinsufflation eines Kniegelenks.**

Die Röntgendiagnostik bei Gelenkerkrankungen ist durch die Sauerstoffinsufflation um eine wichtige Methode bereichert worden. Bilder von seltener Schönheit und Differenzierung, wie man sie vordem nicht zu sehen bekam, konnten durch diese Methode gewonnen werden. Man erhielt Aufschluß über die Größe des Gelenkinnenraums, sah deutlich die Synovialis mit ihren Falten und Ausbuchtungen, konnte in Kniegelenksphotogrammen besonders deutlich die Meniscen erkennen, man bekam mit einem Worte einen genaueren Einblick in die anatomischen Befunde des Gelenkinneren. Erleichtert wurde die Anwendung dieses Verfahrens durch eine einfach auszuführende Technik. Nach Wollenbergs[1]) Angaben ist von den Dräger-Werken ein Apparat konstruiert worden, der sich für die Sauerstoffinsufflation vorzüglich eignet. Der Sauerstoff, der in diesem Apparat erzeugt wird, ist chemisch rein; der Druck, unter dem

[1]) Wollenberg: Medizin. Klinik, 1906, No. 20.

das Gas ausströmt, kann leicht reguliert werden. In der Hoffaschen Klinik sind mit diesem Apparate viele Sauerstoffeinblasungen ausgeführt worden. Irgend welche nachteiligen Folgen sind dabei, wie Hoffa[1]) selbst ausdrücklich betont, niemals gesehen worden.

Auch auf der chirurgischen Abteilung des Allerheiligen Hospitals in Breslau (Direktor: Prof. Tietze) wurdediese Methode geübt, und auch hier war man mit den gewonnenen Röntgenbildern sehr zufrieden. Es wurden mehrere Insufflationen ausgeführt, ohne daß sich durch dieselben schädigende Einflüsse bemerkbar machten. Wir hielten infolgedessen die Methode für absolut gefahrlos, bis wir eines Tages das Unglück hatten, während einer Kniegelenkinfusion einen plötzlichen Exitus zu erleben.

Der Vorgang spielte sich folgendermaßen ab: Einer 50jährigen Patientin, bei der die Differentialdiagnose zwischen Tuberkulose und Tumor genus schwankte und bei der die gewöhnlichen Röntgenogramme nichts Wesentliches zeigten, wurde zwecks besserer Differenzierung der Gelenkbilder Sauerstoff in das Kniegelenk insufflert. Wir bedienten uns des Wollenberg-Drägerschen Apparates und verfuhren genau nach den Vorschriften, wie sie der Konstrukteur des Apparates angegeben hatte. Ungefähr $^1/_4$ Minute nach der begonnenen Insufflation schreit die Patientin auf, sinkt mit dem Oberkörper nach hinten auf die Lehne des Tisches zurück, wird ganz cyanotisch, macht noch einige oberflächliche Atemzüge und hört dann ganz auf zu atmen. Sofort künstliche Atmung, Herzmassage, jedoch vergebens. Die Pupillen sind weit und reaktionslos. Am Herzen hört man noch einige schabende Geräusche, die bald verschwinden. — Nach dem Exitus wird eine Röntgenaufnahme des Kniegelenks gemacht, die zeigt, daß das Gelenk tatsächlich, wenn auch nicht sehr, mit Gas gefüllt ist.

Hinzuzufügen ist noch, daß die Patientin von seiten des Herzens nichts Besonderes darbot und daß sich in der Nähe des Kniegelenks zahlreiche ektatische Venengeflechte vorfanden.

Meine Herren! Unsere Bestürzung bei diesem peinlichen Vorgange war natürlich ganz gewaltig. Wie sollten wir den plötzlichen Tod erklären? Da ein technischer Fehler bei der Insufflation absolut auszuschließen war, kamen in Betracht:

1. Herzshock;
2. Embolie durch Verschleppung einer Gewebsmasse oder eines Thrombus in die Blutbahn.
3. Sauerstoffembolie.

Ad 1: Plötzlicher Herztod infolge eines Erregungszustandes des Patienten vor oder während einer Operation ist ein Ereignis, das zuweilen besonders bei herzschwachen Personen beobachtet worden ist. Unsere Patientin war aber vor und während des Eingriffes gar nicht erregt, ihr Herz befand sich, soweit nachweisbar, in leidlich gutem Zustande. Überdies machte die ganze Art, wie die Patientin zugrunde ging, dieser plötzlich einsetzende Lufthunger, mehr den Eindruck einer Lungenembolie als den eines Herztodes.

Ad 2: Das Gelenk wird mit einem Gase angefüllt. Je mehr Gas in dem Gelenke vorhanden ist, einen um so größeren Druck wird es im Gelenkinnenraum ausüben. Gesetzt nun den Fall, in dem Gelenk befinden sich zerfallene Gewebsbröckel oder Thromben (z. B. bei sarkomatösen Neubildungen), wäre es da nicht denkbar, daß solche Massen infolge des gesteigerten Innendruckes geradezu in eine Vene und von dort in die Blutbahn hineingepreßt werden können?

Ad 3: Man könnte sich vorstellen, daß die Punktionsnadel eine Vene ansticht und daß der Sauerstoff direkt in das Blutgefäßsystem hineingeleitet wird. Eine solche Annahme würde uns dann von selbst auf die Gefahren hinleiten, die mit einer intravenösen O-Infusion verbunden sind. Die Literatur über dieses Gebiet ist noch recht klein. Gärtner[2]) und Stuertz[3]) haben an einer Reihe von Tierversuchen dargetan, daß Einführung selbst größerer Mengen

---

[1]) Hoffa: Berlin. Klin. Wochenschr., 1906, No. 28.
[2]) Gärtner: Wien. Klin. Wochenschr., 1902, No. 27 u. 28 u. Handbuch d. Sauerstofftherapie 1906.
[3]) Stuertz: Zeitschr. für diät. u. physikal. Therapie, 1903/04, Bd. VII, 2 u. 3.

von Sauerstoff keine embolischen Symptome auszulösen vermochte. Der Grund lag in dem starken Absorptionsvermögen des Blutes für den Sauerstoff und in der normalen Herzkraft der Versuchsobjekte. Treffen diese Bedingungen nicht zu, kommen Sauerstoffbläschen in das rechte Herz und ist der rechte Ventrikel nicht imstande, die größere Reibung des schaumigen Blutes zu überwinden, so wird ein der Luftembolie analoger Zustand eintreten und ein Tod durch Sauerstoffembolie entstehen. Mit Recht sagt Stuertz: „Eine genaue Dosierung bei Schädigungen des Herzens halte ich, da letztere nicht zu übersehen sind, für unmöglich. In solchen Fällen ist die O-Infusion im allgemeinen wohl zu widerraten."

Bedingung für eine Sauerstoffembolie bei der Gelenkinsufflation wäre also die Punktion einer intraartikulär gelegenen Vene und ein muskelschwaches Herz. Selbstverständlich wird zugegeben werden müssen, daß die Punktion einer Vene innerhalb des Gelenkes einen äußerst raren Fall darstellen dürfte.

Diese drei Möglichkeiten glaubten wir also für die Erklärung des merkwürdigen Todesfalles heranziehen zu können. Die gerichtlich beantragte und 24 Stunden post mortem ausgeführte Sektion hatte folgendes Ergebnis.

Das eröffnete Kniegelenk zeigte einen weit fortgeschrittenen Fungus genu, in der Nähe des Gelenkes waren zahlreiche nicht thrombosierte Venengeflechte. Von einer Gasembolie im rechten Herzen war nichts zu sehen. Das Herz war schlaff und hatte die Zeichen einer mäßigen Myocarditis. Es wurde nach diesem Befunde Herzshock als Todesursache angenommen. Ein Tod durch O-Embolie konnte überhaupt nicht bei der Sektion diagnostiziert werden, weil Sauerstoffbläschen in den 24 Stunden post mortem längst resorbiert worden wären.

Ob man sich nun für die eine oder die andere Erklärungsweise entscheidet oder einen Erklärungsmodus gar nicht zu finden vermag, die Tatsache als solche, daß bei einem als harmlos geltenden diagnostischen Eingriff ein Exitus eintritt, ist bedeutsam genug, um der Öffentlichkeit mitgeteilt zu werden. Die Methode der Sauerstoffinsufflation der Gelenke ist meines Wissens noch nicht oft zur Anwendung gelangt. Bis jetzt galt sie als ungefährlich. Dieser Fall, so traurig er verlaufen ist, er hat uns auf die eventuellen Gefahren aufmerksam gemacht, die die Methode mit sich bringen kann. Damit soll das Verfahren nicht völlig mißkreditiert werden. Nur soll man in jedem Fall sorgfältig überlegen, ob durch die Sauerstoffeinblasung ein Schaden angerichtet werden könnte. Hat man daher den Verdacht, daß ein tumoröser oder ein mit Zerfallsprodukten einhergehender Prozeß in dem Gelenk Platz gegriffen hat, daß womöglich irgendwelche Gefäßerweiterungen usw. vorliegen, sind ferner bei dem Patienten allgemeine Gefäß-, Herz- oder schwerere Lungenveränderungen nachweisbar, so wird man lieber von dem diagnostischen Versuche absehen.

Diskussion zu Vortrag 2, 3 und 4.

Herr Max Cohn-Berlin: Ich möchte mir erlauben, Ihnen einige Röntgenogramme zu demonstrieren, bei denen eine genaue klinische Diagnose nicht zu stellen war, und nachdem diese gestellt war, konnte die Mechanik der Verletzung nicht einmal erklärt werden.

1. Winkelbruch des Humerus. Der Humerus ist in seinem unteren Drittel in zwei Teile gespalten. Die Dislokation ist zentralwärts am deutlichsten, im Ellbogengelenk so gering, daß Beugung und Streckung fast völlig normal sind.

2. Längsbruch der zwölften Rippe; die Existenz dieser Verletzung ist bisher von den Anatomen und Chirurgen für unmöglich gehalten worden.

3. Bruch des Talus in der Sagittalachse bei schwerem Knöchelbruch, entstanden durch Fall von einer Leiter.

4. Querfissur der Fibula und Tibia in verschiedener Höhe, wahrscheinlich im Zusammenhang mit einer bestehenden schweren Arteriosklerose stehend.

Herr Rosenblatt-Odessa: Ich möchte auch einige Bilder von Knochenfrakturen, welche sicher nur im Röntgenogramm zu diagnostieren sind, demonstrieren.

Höchst interessant scheint mir der erstere Fall zu sein, da hier, wie Sie auf dem nebenstehenden Bilde sehen können, eine Fraktur konstatiert werden kann, ohne daß die Fragmente disloziert sind, weil die Knochenhaut unverletzt geblieben ist. Die Patientin klagte über sehr heftige Schmerzen in der rechten Hand infolge einer Kontusion. Es wurde ein Verband angelegt, und da der Verdacht bestand, daß

eine Fraktur vorhanden sei, welche der gewöhnlichen Diagnose verborgen blieb, so wurde die Patientin zu mir gesandt, um ein Röntgenogramm herzustellen. Die hier demonstrierte Abbildung hat den Verdacht auf eine Fraktur bestätigt. Es wurde eine Fraktur des dritten und vierten Metakarpalknochen konstatiert. Im anderen Falle erlitt der Patient infolge eines Unfalles eine Fraktur der Ulna. Heftige Schmerzen in der Handgegend haben den Verdacht einer Fraktur hervorgerufen. Auch hier bestätigte das Röntgenogramm den Verdacht. Das dritte Bild stellt eine Fraktur der vierten und fünften Metakarpalknochen durch ein Projektil aus dem Japanischen Kriege bei einem Offizier dar. Die Diagnose der Fraktur des fünften Metakarpalknochens konnte auch ohne Röntgenogramm festgestellt werden, dabei wurde aber als unerwarteter Befund auch eine Fraktur des vierten Metakarpalknochens gefunden. Diese drei Fälle stammen aus der chirurgischen Abteilung des Israelitischen Krankenhauses in Odessa (Dr. Silberberg). Im vierten Falle sehen wir eine Fraktur und Luxation der ersten Metakarpalknochen. Die Diagnose war unklar. Im fünften Falle sieht man eine Fraktur des zweiten Metatarsus.

Eine sichere Diagnostik konnte in allen diesen Fällen nur Dank der Röntgenogramme festgestellt werden. Als Schlußforderung ergiebt sich, daß auch bei unschuldigen Kontusionen das Röntgenverfahren anzuwenden sei.

Herr Cowl-Berlin: Für den von Herrn Jacobsohn berichteten Todesfall bei Sauerstoffinsufflation ins Kniegelenk fühle ich mich infolge meines seinerzeit gemachten Vorschlags, den Sauerstoff für röntgenologisch-diagnostische Zwecke zu gebrauchen, ein wenig mit verantwortlich, denn im Jahre 1903 in dem Eulenburg, Kolle, Weintraudschen Lehrbuch für klinische Untersuchungsmethoden im vierten Teil über Diagnostik mittels Röntgenstrahlen, machte ich auf die Ungefährlichkeit des ins Körpergewebe bzw. in Körperhöhlen eingeführten Sauerstoffes, die einerseits aus diesbezüglichen Versuchen, andererseits aus der Reinheit der käuflichen Präparate hervorgeht, aufmerksam und schlug die Insufflation desselben zur Erhöhung der Differenzierung der Röntgenogramme von wenig kontrastreichen Körperteilen vor.

Wenn nun bei der Insufflation des Kniegelenkes Gas in eine Vene und somit ins Herz in gefährlicher Menge hineingeführt wird, so würde es sich empfehlen, an solcher Stelle in das Gelenk hineinzustechen, wo wenige Venen sich befinden, beispielsweise durch die Sehne des Quadriceps.

Herr Holzknecht-Wien: Das besprochene Verfahren ist in meinem Institut von meinem Schüler Robinsohn erdacht und gemeinsam mit Werndorf (Klinik Lorenz) ausgebildet worden. (Der von Herrn Wollenberg konstruierte Sauerstoffapparat scheint sehr zweckmäßig zu sein.) Der geschilderte Mißerfolg gleicht bis auf einen Punkt vollkommen einem in Wien vorgekommenen. Es hat sich ebenfalls um ein Kniegelenk gehandelt, der Collaps trat ebenfalls sofort nach der Injektion ein. Aber der Operateur hat gegen die dringliche Empfehlung der Autoren statt Sauerstoff Luft verwendet, und die Luftembolie war am sofort behufs Massage freigelegten Herzen und bei der Sektion nachweisbar. Ich halte daher auch in diesem Fall dafür, daß der Sauerstoff mit Luft verunreinigt war.

Herr Stuertz-Metz: Der Herr Vorredner hat eine experimentelle Arbeit von mir über dosierte intravenöse Sauerstoffinfusion angezogen. Ich habe gefunden, daß ein Hund verhältnismäßig starke Mengen von O in die Vene infundiert verträgt. Viel von dem infundierten Sauerstoff wird auf dem Wege zum Herzen vom Blute absorbiert.

Ich bin überzengt, daß der Tod in den erwähnten Fällen nur durch einen plötzlichen größeren Ansturm von O in das Venensystem erfolgt ist. Der Tod erfolgt meines Erachtens in solchen Fällen durch rechtsseitige Herzmuskelschwäche. Ich mahne bei Kniegelenkinfusionen zu größter Vorsicht.

In erster Linie kommen als Eingangspforten traumatische Öffnungen von Venen in Betracht. Eine direkte Einführung von O in die Vene durch die Sauerstoffnadel kann dadurch sicher ausgeschlossen werden, daß man vor dem Beginn der Infusion aus der eingeführten Nadel aspiriert. Steckt die Spitze in einer Vene, dann tritt Blut in die Nadel ein. Vielleicht kommen auch als Eintrittspforten des Sauerstoffs in das Gefäßsystem die Lymph-Stomata des Gelenks in Betracht, jedoch wohl nur in so geringem Maße, daß eine tödliche Menge O auf diese Weise nicht eindringen kann. Die von dem Herrn Vorredner erwähnte Sauerstoff-Dosierungsvorrichtung dürfte kein Hinderungsmittel für den gelegentlichen Eintritt von O in eine verletzte Vene sein.

Herr Wollenberg-Berlin. Meine Herren! Der bedauerliche Todesfall nach Sauerstoffeinblasung in das Kniegelenk, den uns Herr Jacobsohn mitgeteilt hat, ist in seinen Ursachen bisher nicht sicher klar gestellt. Wir haben bisher an der Hoffaschen Klinik über 150 Sauerstoffeinblasungen mit meinem Apparate vorgenommen, ohne auch nur den mindesten Nachteil, die geringste Störung von der Methode gesehen zu haben. Meiner Meinung nach besteht bei genauem Einhalten meiner technischen Vorschriften, die ich in einer demnächst erscheinenden Arbeit noch einmal ausführlich dargelegt habe, absolut keine Gefahr für den Patienten. Ich lege besonders Gewicht darauf, daß die Nadel unter nur ganz gelinde strömendem Sauerstoff durch die Weichteile rasch hindurchgestoßen wird; auf die Weise kann, selbst wenn eine Vene angestochen wird, nur ein minimales und daher ungefährliches Quantum Sauerstoff in das Gefäß einströmen. Die weitere Einblasung vollzieht sich erst, wenn die Spitze der Punktionsnadel zwischen Patella und Femurcondylen ruht.

Im übrigen stellen wir natürlich vor der Einblasung etwaige Schrumpfungsprozesse der Gelenkkapsel, Verwachsungen der Gelenkhöhle durch die klinische Untersuchung fest und richten die Menge des einzublasenden Sauerstoffes nach diesen Verhältnissen. Neuerdings hat Dräger eine Dosierungsvorrichtung, die recht exakt arbeitet, an meinem Apparate angebracht. Am wichtigsten ist aber doch für die Erkennung des Füllungszustandes des Gelenkes die Palpation. Ist das Gelenk prall gefüllt, so hören wir sofort mit der Einblasung auf. Daß übrigens die Einführung größerer Mengen Sauerstoffes in das Gewebe und eventuell auch in die Zirkulation keinen Schaden verursacht, beweisen die Fälle, wo infolge zu starker Füllung des Gelenkraumes ein Kapselriß im oberen Rezessus eine Verbreitung des Sauerstoffes in das peri- und paraartikuläre Gewebe, in und um die Muskelbäuche usw. herbeiführte.

Ich betone auf Grund unserer Erfahrungen die Unschädlichkeit der Methode und möchte annehmen, daß es sich in Jacobsohns Fall eher um einen Herzshock gehandelt hat, zumal der Zufall hier schon eine Viertelminute nach Beginn der Einblasung eintrat, innerhalb welcher Zeit also — richtige technische Anweudung des Apparates vorausgesetzt — nur eiue unerhebliche Menge Sauerstoff ausgeströmt sein konnte.

Herr Eberlein-Berlin weist auf die Ergebnisse der experimentellen Forschungen über die Insufflation von Sauerstoff oder Luft in die Venen hin. Er kommt auf Grund der schon sehr alten Experimente und der neueren Untersuchungen von Richter-Dresden, sowie eigener Beobachtungen zu dem Schluß, daß die von den Herren Jacobsohn und Stuertz erwähnten Todesfälle nicht hinreichend geklärt und deshalb auch nicht der Sauerstoffinsufflation zur Last gelegt werden können.

Herr Hoffa-Berlin: Die Sauerstoffeinblasung ist, technisch richtig ausgeführt, sicher ungefährlich, bietet aber andererseits so große Vorteile in differential diagnostischer Hinsicht, daß eine Verwerfung der Methode nicht angebracht erscheint. Vorsicht ist bei Verwertung der Methode sicher angebracht, bei der von uns ausgebildeten Technik ist sie aber sicher ohne Gefahr für den Patienten. Die Röntgenogramme werden so klar und deutlich, sämtliche Gelenkweichteile werden sichtbar, daß wir die Methode nicht mehr missen möchten. Sie hat uns nicht nur gelehrt, den abgerissenen Meniscus zu erkennen, sondern z. B. auch die Differentialdiagnose zwischen der Arthritis deformans und der progressiven chronischen, der destruierenden Gelenkentzündung (primär chronischer Gelenkrheumatismus) sehr gefördert.

Herr Albers-Schönberg-Hamburg bittet, Erfahrungen über Sauerstoffinsufflationen in die Blase bei Blasensteinen mitzuteilen. Demonstration von zwei einschlägigen Bildern, welche den hohen diagnostischen Wert dieser Methode bei Blasenuntersuchungen zeigen.

Herr Senger-Krefeld: Nach Herrn Hoffas Worten kann ich mich kurz fassen. Ich glaube, daß sein durch große Erfahrung erlangter Standpunkt im großen und ganzen der richtige ist. Denn ich habe bei ihm schöne, fast ideale Bilder durch Sauerstoffinsufflationen gesehen, wie sie durch keine andern Hilfsmittel erreicht werden. Trotzdem kann ich nur zur größten Vorsicht bezüglich des Sauerstoffs raten, besonders wenn man nicht im Besitze von öffentlichen Krankenhäusern ist und allein arbeiten muß. Daß aber die Sauerstoffeinblasungen unter Umständen gefährlich werden können, das wissen wir schon vor der Anwendung derselben für Röntgenogramme. Deun vor etwa fünf Jahren, wenn ich nicht irre, haben zwei Berliner Kollegen, ich glaube u. a. Professo Lewin, einen Fall beschrieben, wobei durch Einblasung von Luft in die Harnblase sofortiger Exitus erfolgte. Es wird also noch großer Untersuchungen und Erfahrungen bedürfen, um die an sich vorzügliche Methode der Sauerstoffeinblasungen von den unleugbar anhaftenden Gefahren zu befreien. Es wäre aber falsch, und damit stimme ich mit Herrn Hoffa voll überein, nun dieMethode ganz zu verwerfen und so das Kind mit dem Bade auszugießen.

Herr Schwarz-Wien: Ich würde empfehlen, an allen Gelenken, wo dies möglich ist, oberhalb der zu insufflierenden Partie einen Esmarchschen Schlauch anzulegen, ihn während der Hereinblasung und nach derselben längere Zeit zu belassen und ihn nach der Aufnahme erst nach und nach zu lüften. Ich glaube, daß sich dadurch eine größere plötzliche Gasansammlung im zirkulierenden Blute, auf die ja sicherlich die Todesfälle zu beziehen sind, vermeiden läßt.

---

5. Herr **E. Grunmach**-Berlin: **Die Röntgenuntersuchung der Mund-, Schlund- und Nasenhöhle bei der Phonation.**

Schon früher wurden die Röntgenstrahlen zur Untersuchung des Ansatzrohres über dem Kehlkopf inbezug auf die Stimmbildung verwertet. Die gewonnenen Resultate sind jedoch nicht als einwandsfrei zu betrachten, da die Versuche damals nicht mit Präzisionsapparaten ausgeführt, und daher nicht sicher Verzeichnungen im Röntgenogramm vermieden wurden, ferner weil wir es hier mit Weichteilen zu tun haben, die sich in ihren Konturen bei bestimmten Vokalen und Diphthongen auf dem Fluoreszenzschirm und der photographischen Platte nicht so scharf abheben, daß wir uns bestimmte Schlüsse aus den Schirmbildern und

Röntgenogrammen erlauben dürfen. So läßt sich nicht genau erkennen, wenn man von der Seite her im Querdurchmesser die Mund-, Schlund- und Nasenhöhle mit dem Fluoreszenzschirm betrachtet und dabei verschiedene Vokale, z. B. I oder E oder den Diphthongen Ü phonieren läßt, wie die Konturen der durch den Oberkiefer und die Zähne verdeckten Zunge verlaufen, ebenso wenig wie sich die Form und Stellung des Velum verhält. Aber auch die Aktinographie lieferte für die Grenzenbestimmung der Weichteile bei diesen Vokalen und dem genannten Diphthongen keine einwandsfreien Resultate. — Daher zog ich zur exakten Lagebestimmung der Zunge und des weichen Gaumens diejenige Technik des Röntgenverfahrens heran, die sich mir bei der Untersuchung des Herzens zur diagnostischen Wertschätzung der absoluten und relativen Herzdämpfung vorzüglich bewährte. Es wurden nämlich die herausperkutierten Dämpfungsfiguren mit feinem Drahte von mir umzogen und darauf mit dem Orthodiagramm im Röntgenbilde verglichen. Dabei stellte sich nun trotz des Widerspruchs verschiedener Kliniker die geringe diagnostische Bedeutung der absoluten Dämpfung zur Beurteilung der wirklichen Herzgröße heraus, während die relative sich in einem großen Prozentsatz der Fälle sich den wirklichen Herzgrenzen im Röntgenogramm sehr näherte. — Dasselbe Verfahren zur Sichtbarmachung der Organgrenzen war auch zu verwerten, um sich ein bestimmtes Urteil über die Form und Lage der Zunge sowie des Gaumensegels bei der Phonation der einzelnen Vokale und Diphthongen, besonders bei I, E und Ü zu verschaffen. Daher versuchte ich zunächst die Zunge mit dünnen Bleistreifen (durch Heftpflaster fixiert) zu überziehen und auf diese Weise ihre Konturen beim Phonieren im Röntgenogramm zu verfolgen. Diese Anordnung führte jedoch noch nicht ganz zum gewünschten Ziele, wenn auch dieselbe für gewisse Vokale befriedigende Resultate lieferte. Erst Herrn Dr. Barth gelang es, dieses Untersuchungsverfahren an sich selbst und Berufssängern so zu modifizieren, daß es mit bestem Erfolg für sämtliche Vokale und Diphthongen Anwendung finden konnte. Er führte sich nämlich ein äußerst dünnes, leichtes Kettchen, das ein kleines Kügelchen trug, unter Leitung des Kehlkopfspiegels in die Mundhöhle bis zur Valecula ein und wandte dasselbe Verfahren auch bei den andern Versuchspersonen an, ohne daß dieselben an den berührten Stellen unempfindlich gemacht worden waren. —

Zur Röntgenuntersuchung diente mein Präzisionsapparat mit Blendenvorrichtung, der bereits auf dem ersten Röntgenkongreß demonstriert und später in der physikalischen Zeitschrift genau beschrieben wurde. Dieser Apparat gestattet, die Körperteile in jeder beliebigen Lage der Versuchsperson und bei genauester Fokaleinstellung der Röntgenröhre zum Untersuchungsobjekt exakt zu durchstrahlen und zu röntgenographieren. Außer der Tantalröhre, die sich durch hohe Vakuumkonstanz auszeichnet, wurde hauptsächlich zu den Versuchen die von mir angegebene, tief dunkelblau fluoreszierende Röntgenröhre (mit kanalförmiger Doppelblende im Innern) benutzt, da diese auf das beobachtende Auge viel angenehmer als alle sonst grün fluoreszierenden Röhren wirkt und dabei die Kontraste im Röntgenogramm scharf hervortreten läßt. Während man die Versuchspersonen am Kopf und Nacken fixierte sowie ihre Augen in horizontaler Richtung blicken ließ, wurde schon vor der Phonation der Fokalstrahl von links her auf den Körper des Zungenbeins mittels des Fluoreszenzschirms genau eingestellt. Alsdann beobachtete man von der rechten Seite her während des Phonierens der einzelnen Vokale und Diphthongen auf dem Schirm die Form und Größe der Mund-, Schlund- und Nasenhöhle, sowie das Verhalten der darin befindlichen Körperteile, insbesondere die Konturen der Zunge und des Gaumensegels. Nach dieser Voruntersuchung folgte unter Kontrolle des Schirms die photographische Aufnahme von rechts her in der Weise, daß die fixierte Versuchsperson zunächst 12 Sekunden z. B. den Vokal I phonierte, dann bei Unterbrechung des elektrischen Stromes Atem holte, um nach Einschaltung des Stromes wieder 12 Sekunden denselben Vokal zu phonieren. Solche Versuche wurden wiederholt bei den folgenden Vokalen und Diphthongen I, E, Ü, Ö, Ä, U, O, OA, A ausgeführt.

Als besonders auffälliges Ergebnis dieser Röntgenuntersuchung zeigte sich die ungewöhnlich große Resonanzhöhle im untern Pharynxraum bei geschulten Sängern, besonders während der Phonation des Vokals I. Dieser Resonanzraum nahm bei den folgenden Vokalen

und Diphthongen E, Ü, Ö, Ä, U, O und A in dem Verhältnis an Größe ab, als sich die Mundhöhle bei diesen Vokalen und Diphthongen erweiterte.

Aus der Untersuchung ergab sich ferner, daß beim Phonieren von I, E und Ü die Lage und Grenzen der Zunge nur durch den anliegenden Metallkontur des Kettchens auf dem Fluoreszenzschirm und der photographischen Platte sicher erkannt, aber durchaus nicht mittels der früher angewandten Methoden deutlich gesehen wurden. Ebenso scharf präsentierten sich die Zungengrenzen durch das neue Hilfsmittel natürlich beim Phonieren der übrigen Vokale und Diphthongen. Durch Einführung des Kettchens bis zur Valecula fand keine Funktionsstörung der Zungenbewegung statt, wie dies schon aus der vollkommen reinen Intonation der einzelnen Vokale und Diphthongen hörbar war, aber es zeigte sich auch beim Vergleich der Röntgenogramme auf dem Schirm und der photographischen Platte, gleichviel ob das Kettchen eingeführt oder ohne dasselbe untersucht wurde, eine vollständige Kongruenz der gewonnenen Aktinogramme, z. B. beim Phonieren von U, O und A.

In ähnlicher Weise wie zur Sichtbarmachung der Zungenkonturen fand nach Einführung desselben Kettchens mittels des Bellocschen Röhrchens durch die Nase bis zum Dach des Gaumensegels die Röntgenuntersuchung der Velumfunktion beim Phonieren mittels des Fluoreszenzschirms und der photographischen Platte statt. Dabei ergab sich aus den gewonnenen Röntgenogrammen, daß das Gaumensegel am meisten beim Vokal I, dagegen viel weniger bei A gehoben wird.

Unsere Ergebnisse der Röntgenforschung über das Verhalten der Mund-, Schlund- und Nasenhöhle bei der Phonation befinden sich demnach in bester Harmonie mit den einst gewonnenen Versuchsresultaten der großen Physiologen Brücke, Helmholtz, Donders usw. über die Funktion des Ansatzrohres bei der Stimmbildung.

Diskussion.

Herr Levy-Dorn hat bereits Röntgenversuche an Stimmorganen mit Herrn Gutzmann 1899 mit anderer Methode ausgeführt. Herr Meyer-Upsala wandte im wesentlichen dieselbe Methode wie Herr Grunmach im Jahre 1905 mit gutem Erfolg an Zur Verstärkung der Mittellinie der Zunge diente eine aus Bleiplättchen hergestellte Kette, zur Verstärkung der Mittellinie des weichen und harten Gaumens ein schmaler, mit Bleiplättchen versehener Heftpflasterstreifen.

Herr E. Grunmach-Berlin (Schlußwort) erwidert auf die Bemerkung des Vorredners, daß er auch bereits vor Jahren das Meyersche Verfahren zur Sichtbarmachung der Konturen der Zunge und des weichen Gaumens im Röntgenogramm anwandte, daß er aber dadurch keineswegs so einwandsfreie und scharfe Röntgenogramme zur Beurteilung der Zungen- und Velumgrenzen bei der Phonation erhielt, als bei Anwendung der hier geschilderten und in Gemeinschaft mit Herrn Dr. Barth erprobten Methode zur Röntgenuntersuchung der Mund-, Schlund- und Nasenhöhle bei der Stimmbildung.

---

6. Herr **Max Cohn**-Berlin: **Zur Diagnostik der Dickdarmstenose, zugleich ein Beitrag zur Topographie der Leber bei allgemeinem Meteorismus.**

Über die Topographie der Leber bei Krankheitszuständen im Abdomen ist bisher wenig Sicheres bekannt. Die Internen sprechen von einer Hepatoptose, wie sie von einer Enteroptose reden. Die Chirurgen nehmen zumeist an, daß sich beim akuten Darmverschluß und bei hochgradiger Darmblähung die Leber „kantet", d. h. sich um die vertikale Achse dreht. Gerade die letztere Erscheinung beruht mehr oder weniger auf Hypothesen, da eine Nachprüfung von seiten des Chirurgen und Anatomen unmöglich ist; denn bei Eröffnung des Abdomens sind die Druckverhältnisse mit einem Schlage so verändert, daß man nicht mehr feststellen kann, was vorher war. Die Gefriermethode Ponficks ist meines Wissens nie bei einem derartigen Falle in Anwendung gekommen.

Um so freudiger war es zu begrüßen, daß Herr Kollege Kramm-Berlin mir unlängst einen Patienten zuführte, bei dem ich einschlägige Studien am uneröffneten Abdomen machen konnte. Wenn durch diese eine Untersuchung auch nicht gleich die ganze Frage über die Bewegung der Intestina beim Darmverschluß geklärt werden kann, so ist sie vielleicht imstande, der Röntgenuntersuchung ein neues Gebiet zu erschließen und die Fachkollegen, besonders aber

die Chirurgen, welche in den Krankenhäusern über derartige Patienten verfügen, zu ähnlichen Explorationen anzuregen.

Was die Krankengeschichte dieses Patienten anlangt, so handelt es sich um einen 46jährigen Herrn, der im Jahre 1882 einen Typhus, 1884 eine luetische Infektion durchgemacht hat. Vor zehn Jahren stellten sich bei dem Patienten Darmbeschwerden ein, die mit Koliken, Verhaltung von Blähungen, Erbrechen und schlecht geformten Stühlen einhergingen. Im Jahre 1900 brachte eine von Geh.-R. Ewald verordnete Karlsbader Kur einen Stillstand in dem Leiden. Das rektoskopische Verfahren brachte keine Klarheit; immerhin war der objektive Befund so klar, daß schon damals die Diagnose auf linksseitige Dickdarmstenose gestellt werden konnte. Im Jahre 1903 verschlimmerte sich der Zustand wieder: es bildete sich unter den Erscheinungen des chronischen Ileus ein enormer Meteorismus aus, der attackenmäßige Verschlimmerungen mit Darmsteifung, Schweißausbruch, Erbrechen aufwies. Als ich den Patienten Mitte Februar zum ersten Male sah, hatte der Leib einen Umfang von 114 cm, ein größeres Geldstück blieb auf der vorgewölbten Magengrube liegen.

Interessante Befunde bot die Diaskopie. Das Herz war um ein geringes nach links hinübergezogen. Die Lungen waren mäßig atelektatisch, am rechten Lungenhilus ein mandelgroßer Schatten (indurierte Drüse). Das rechte Zwerchfell stand bei der Exspiration an der vierten Rippe und war als linienförmiger Bogen zu sehen. Darunter zeigte sich nichts von einem Leberschatten, vielmehr sah man hellen (Luft-)Schatten mit einzelnen unregelmäßigen Linien (Darmwänden). Auf der linken Seite ging Herz- und Zwerchfellschatten in eine dichte, dunkle Partie nach unten über, in der die Rippen sich nicht mehr abzeichneten, während rechts unter dem Zwerchfell die Rippen ebensogut sichtbar waren wie im Brustraum. Die untere Grenze der Untersuchungszone markierte sich als tiefschwarzer Schatten, der ganz genau wagerecht nach oben abschnitt. Da diese schwarze Linie sich beim Bewegen des Patienten immer wieder wagerecht einstellte, war es klar, daß es sich um freie Flüssigkeit im Bauchraume handelte: Ascites. Damit wäre nun die Exploration in einer ungenügenden und unerfreulichen Weise abgeschlossen gewesen, wenn ich nicht auch den Patienten in Seitenlage untersucht hätte. Dabei ergab sich die interessante Beobachtung, daß der Ascites bei Rechtslagerung nach rechts floß, und eine genaue Übersicht der linksseitigen Intestina möglich war, während bei linker Seitenlage das Umgekehrte der Fall war. Dünn- und Dickdarm war exzessiv gebläht; besonders deutlich markierte sich das Colon descendens als wurstförmiger, dunkler Schatten. Die in das Rektum eingeführte Stillesche Sonde zeigte sich etwa 10 cm entfernt von dem unteren Schattenpol des absteigenden Kolonschenkels. Dadurch wurde die klinische Diagnose: Striktur der Flexura sigmoidea bestätigt. Aber noch zweierlei ließ sich ergründen: Der Leberschatten hatte eine dreieckige Gestalt und lag gänzlich links von der Wirbelsäule. Die Spitze des Dreiecks lag oben in der Mittellinie, wo das Zwerchfell an der Wirbelsäule angeheftet ist; die Basis verlief schräg von links oben nach rechts unten bis zur Mittellinie. Weiter konnte ich beobachten, daß bei Seitenlage das so schön sichtbare rechte Zwerchfell fast stillstand, während es sich im Stehen ganz normal bewegte.

Aus meinen Beobachtungen glaube ich allgemeinere Schlüsse ziehen zu können, da bei dem untersuchten Patienten Verhältnisse vorliegen, wie sie beim akuten Darmverschluß, der mit allgemeinem Meteorismus einhergehenden Peritonitis ganz ähnliche sind:

Freier Ascites ist röntgenoskopisch im meteoristisch aufgetriebenen Abdomen festzustellen, wenn er klinisch auch nicht nachgewiesen werden kann. Die Kantenstellung der Leber bei allgemeinem Meteorismus ist durch nichts erwiesen. Die einschlägige Beobachtung legt es vielmehr nahe zu glauben, daß sich die Leber, wenn die geblähten Darmschlingen nach oben rücken, um ihre frontale Achse bewegt und mehr nach links hinüberrückt, wodurch die rechte Leberdämpfung verschwindet. Die rechte Seitenlage, welche Patienten mit hochgradigem Meteorismus zur Entlastung des Herzens einzunehmen lieben, scheint schädliche Folgen zu haben, da der dadurch hervorgerufene Zwerchfellstillstand einseitigen Lungenhypostasen Vorschub leistet.

II. Sitzung.

Nachmittags $2^1/_4$ Uhr.

7. Herr **Gottwald Schwarz**-Wien: **Über Salzsäureprobe ohne Magenschlauch.**

Meine Herren! Ich möchte mir erlauben, Sie mit einer Methode bekannt zu machen, welche es gestattet, mittels der Röntgenoskopie den Salzsäuregehalt des Mageninhaltes zu bestimmen.

Der Gedanke, eine Aziditätsprobe mit Umgehung des Magenschlauches vorzunehmen, ist nicht neu. Er stammt von Sahli, der mit seinem Methylenblau-Katgutbeutelchen dieses Problem gelöst zu haben glaubte. Die röntgenologische Nachprüfung aber hat ergeben, daß die Methylenblaubeutelchen meist geschlossen den Magen verlassen und dann irgendwo im Darm durch Fäulnis oder Fermentwirkung zur Eröffnung gelangen, so daß irgendwelche Schlüsse auf die Magenverdauung nicht gezogen werden dürfen.

Anders aber bei dem röntgenologischen Verfahren, das ich Ihnen jetzt schildern will

Unser Untersuchungsmittel ist die sogenannte „Fibrodermkapsel". Sie besitzt eine Hülle von Bindegewebe (Goldschlägerhaut), einen Inhalt von 4 g pulverisiertem Bismutum metallicum und 25 cg Pepsin.

Wie verhalten sich nun diese Kapseln im Mageninhalt? Darüber mögen einige Versuche in vitro orientieren. Hängt man Fibrodermkapseln in Gläser, die mit Wasser von aufsteigendem Salzsäuregehalt gefüllt sind und stellt diese Gläser in den Brutofen (37—40°), so kann man folgendes beobachten. Die Kapsel, die in säurefreiem Wasser hängt, bleibt uneröffnet, selbst nach 24 Stunden und darüber. Bei einem Säuregehalt von unter 0,05 Prozent erfolgt die Verdauung des Fibroderms nicht vor der vierten Stunde. Die Verdauungszeit sinkt bei einem HCl-Gehalt von 0,1 Prozent auf 3 Stunden, bei 0,2 Prozent auf $2^1/_2$ Stunden, bei 0,3 Prozent auf 2 Stunden, bei 0,4 Prozent auf $1^1/_2$ Stunden, bleibt dann bei 0,5—0,6 Prozent konstant ($1^1/_2$ Stunden), um bei höheren Säuregraden (0,7 Prozent usw., Grade, die allerdings beim Menschen nicht vorkommen) wieder zu steigen. Ist das Fibroderm verdaut, der Kapselinhalt also seiner Hülle beraubt, so stürzt das Wismut heraus und aus dem runden Kügelchen wird eine den Boden des Gefäßes bedeckende Schicht.

Übertragen wir nun diesen Versuch auf den Menschen, so vollzieht sich der Gang einer röntgenoskopischen Magenuntersuchung in der folgenden Weise:

Der Patient erhält nüchtern (z. B. um $^1/_2$8 Uhr morgens) ein Probefrühstück, bestehend aus zirka 200 g schwacbgezuckertem Tee und einer Semmel. Am Ende des Frühstücks schluckt er die vorher etwas in Wasser aufgeweichte Fibrodermkapsel, nimmt dann am besten noch einen Bissen Semmel nach, um die Kapsel sofort durch den Ösophagus in den Magen zu drücken.

Es ist zweckmäßig, jetzt gleich zu durchleuchten: In dem diffusgrauen Abdominalschatten, der nur von einigen, Gasblasen entsprechenden hellen Flecken und den dunkler nuancierten Wirbelschatten durchsetzt ist, erscheint die geschlossene Wismutkapsel als scharf konturierter, schwarzer Fleck, der uns zugleich den Stand des tiefsten Magenpunktes angibt. Die Röntgenoskopierung wird abgebrochen. Nunmehr läßt man den Patienten am besten die linke Seitenlage oder wenigstens eine Sitzlage einnehmen, bei welcher der Oberkörper nach links geneigt ist. Mit zwei Sesseln und einem Polster läßt sich dies recht bequem improvisieren. Die Neigung nach links hat den Zweck, die Kapsel daran zu hindern, in die Pylorusgegend zu rollen, wo sie leicht von der Pförtnermuskulatur erfaßt und aus dem Magen ge-

trieben werden kann, bevor die fünf Stunden um sind, während welcher sie im Magen bleiben soll.

Ruhe muß aber schon deswegen bewahrt werden, weil Bewegung des Patienten an und für sich — wie sich gezeigt hat — ein kräftig unterstützender Faktor bei der Austreibung der Ingesta aus dem Magen ist.

Nach $1^1/_2$ Stunden sieht man wieder nach. Findet man jetzt schon statt des scharf konturierten Fleckes den Wismutbeschlag der Magenwand, so liegt eine Hyperazidität höheren Grades vor. Erheben wir diesen Befund erst

nach	2	Std.	Hyperazidität geringeren Grades
„	$2^1/_2$	„	normale Verhältnisse
„	$3^1/_2$	„	Subazidität geringeren Grades
„	$4—4^1/_4$	„	Subazidität höheren Grades.

Ist nach fünf Stunden der scharfkonturierte Fleck unverändert, die Kapsel also noch geschlossen, so liegt Anazidität vor.[1])

Sollte ich Ihnen, meine Herren, zum Schlusse noch ein zusammenfassendes Urteil über die Methode abgeben, so hätte ich zu sagen: Ihre Resultate sind zuverlässig, das Verfahren für den Patienten schonend und daher immer durchzusetzen. Eine Kontraindikation wie für die Anwendung des Magenschlauches besteht für sie nicht, im Gegenteil, ihre Domäne sind gerade diejenigen Fälle, deren Natur die Sondierung ausschließt oder jene, wo die Sondierung an dem Widerstand des Patienten scheitert. Die Methode bietet dem Arzt die Möglichkeit, auch an Kranken, bei denen die Einführung der Sonde behindert (Nervosität, Neurasthenie, Spasmen der Schlingmuskulatur, des Ösophagus, Stenosen) oder gefährlich und kontraindiziert ist (Ulcus ventriculi im Stadium der Blutung, Altersschwäche, Herzkrankheiten, Traumen usw.), sich über die Salzsäureverhältnisse des Magensaftes zu orientieren.

Diskussion.

Herr Paul Krause-Jena: Im Anschluß an den Vortrag des Herrn Schwarz weise ich darauf hin, daß die Frage der Bindegewebsverdauung des Magensaftes noch keineswegs in allen Punkten geklärt ist. Bekanntlich ist dadurch auch der Wert der darauf beruhenden, von Sahli angegebenen „Desmoid"-Probe beeinträchtigt; sie fällt in manchen Fällen positiv aus, wo durch chemische Untersuchung des Magensaftes keine Salzsäure, dagegen Milchsäure gefunden wird; sie bleibt negativ, trotzdem die chemische Untersuchung reichlich Salzsäure ergibt — bei Hypermotilität des Magens. Ähnlich werden die Verhältnisse, da gleichfalls auf der bindegewebsverdauenden Wirkung des Magensaftes beruhend, bei der von Schwarz empfohlenen „Salzsäureprobe" liegen. Ich muß daher darauf hinweisen, daß diese Probe meiner Ansicht nach nicht gleichwertig der chemischen Untersuchung des Magensaftes auf Salzsäure anzusehen ist, sie kann höchstens, wie die Sahlische Probe als Ergänzung oder als Notbehelf in Betracht kommen.

Herr Holzknecht-Wien: Nach den Worten des Herrn Krause könnte man meinen, daß die geschilderten Fehlerquellen des Sahlischen Verfahrens auch dem Schwarzschen anhaften. Aber Herr Schwarz hat erstens durch röntgenologische Verfolgung der Sahlischen Kapseln gezeigt, woher die Fehler der Sahlischen Methode kommen. Die fehlenden Reaktionen treten nicht nur bei Anacidität, sondern auch infolge verfrühter Austreibung der Kapseln aus dem Magen ein, die verspäteten dadurch, daß zu früh ausgetriebene Kapseln im Darm gegen die „Vorschrift" doch gelöst werden können. Zweitens ist es klar, daß bei der Schwarzschen Methode diese Fehlerquellen wegfallen. Denn der Ausfall, ob negativ, ob positiv, gilt eben nur dann, wenn die Fibrodermkapsel — geschlossen oder offen — im Magen verblieben ist, was gleichzeitig mit der Reaktion erhoben wird und nicht entgehen kann. — Die Bindegewebsverdauung und der Salzsäuregehalt gehen nach Versuchen in Vitro parallel. Aber selbst wenn das nicht wäre, wäre es nicht richtiger die erstere zu beurteilen.

Herr Paul Krause-Jena: Auch nach den Ausführungen des Herrn Holzknecht muß ich die von mir geäußerten Bedenken über den Wert der vorgetragenen Methode aufrecht erhalten. Ich habe die Sahlische Probe und die damit in Zusammenhang stehende Bindegewebsverdauung bei etwa fünfzig Patienten untersuchen können. Ich glaube nicht, daß wir damit soweit kommen werden, daß die chemische Magensaftuntersuchung dadurch unnötig wird. Wahrscheinlich werden wir diesem angestrebten Ziele durch die gleichfalls von Sahli zuerst angegebenen, mit Formalin gehärteten Gelatinekapseln (welche

[1]) Bezugsquelle für die Fibrodermkapseln ist die Bibernapotheke von Emil Friedrich, Wien IX, Porzellangasse 5.

mit Methylenblau resp. Jodoform gefüllt werden) etwas näher kommen, da wir in der durch Rumpel kürzlich gefundenen, patentierten Methode ein Verfahren zur Verfügung haben, welches uns Gelatinekapseln von genau zu dosierender Härte mit großer Exaktheit liefert. Über Versuche, welche ich mit den Rumpelschen Kapseln zu diagnostischen (und therapeutischen) Zwecken angestellt habe, werde ich später an anderer Stelle berichten.

Die von Herrn Schwarz mitgeteilten Versuche sind zweifellos interessant und müssen weiter eingehend studiert werden, nur glaube ich bisher nicht, daß wir sie ohne weiteres zur Diagnostik bei unseren Magenkranken verwenden dürfen.

Herr Schwarz-Wien (Schlußwort): Was die Ausführungen des Herrn Krause anlangt, so stimme ich ja vollkommen mit alledem überein, was er an der Sahlischen Desmoidprobe bemängelt hat. War ich doch der erste, der eben auf Grund der röntgenologischen Untersuchung nachgewiesen hat, daß die Sahlische Desmoidreaktion unzuverlässig ist, weil das Methylenblau-Katgutbeutelchen oft unverdaut den Magen verläßt und dann im Darme gelöst wird.

Die röntgenologische Untersuchungsmethode mittels der Fibroderm-Wismutkapsel aber ist absolut exakt und zwar deshalb, weil wir mit unseren eigenen Augen sehen, wo und wie und wann die Lösung vor sich geht.

Was das Verhalten des Bindegewebes anlangt, so ist es sicher, daß es innerhalb der Untersuchungszeit nur in salzsäurehaltigem Inhalt gelöst wird.

Ich empfehle daher die Methode zu verwenden.

---

8. Herr **Béla Alexander-Késmárk** (Ungarn): **Über Röntgenogramme.**

Meine Herren! Bei Gelegenheit des vorjährigen Röntgenkongresses (1905) demonstrierte ich unter Titel: Verbesserte (plastische) Röntgenogramme eine Reihe von Kopien und sagte, daß ich dem jetzigen Röntgenkongresse die Resultate der weiteren Untersuchungen und auch die durch mich gebrauchte Methode vorlegen werde; keineswegs erachtete ich die Methode als Geheimnis, aber eine unvollständige Studie — die Zeit war ja viel zu kurz zwischen der Erzeugung der ersten Bilder und dem Kongresse — läßt keine endgültige Schlußfolgerung zu und ich behielt mir die Selbstkritik vor. —

Es geschahen Versuche derartige Bilder herzustellen, aber schon der erste veröffentlichte Versuch basierte auf dem Verderben der Originalplatte, Verbesserungen und neuere Versuche wurden angestellt, die manches zu Beachtende enthielten, das nicht genügend gewürdigt wurde und endlich erfolgte die nicht günstige Beurteilung, die, wie ich ja in folgendem zeigen kann, in keiner Weise als maßgebend erachtet werden darf. —

Infolge der Publikationen veröffentlichte auch ich die von mir befolgte Methode, freilich habe ich seit dieser Zeit manche Modifikation getroffen und auch Verkürzung des Verfahrens erreicht (ich verdanke dies mittelbar dem Kongresse der Deutschen Röntgengesellschaft und unmittelbar der Firma C. H. F. Müller-Hamburg), aber auch selbst jetzt bin ich nicht in der Lage ein wirklich abgeschlossenes Ganzes zu geben, weil die Arbeitsverhältnisse dieselben geblieben; — auf jeden Fall kann ich aber wenigstens in einer Richtung die Versuche als abgeschlossen erachten und zeigen, daß die gewonnenen Resultate den wissenschaftlichen Wert der befolgten Methode beweisen.

Der Vortragende rekapituliert die in den *„Fortschritten auf dem Gebiete der Röntgenstrahlen“ (Bd. X)* veröffentlichte Methode und demonstriert Bilder auf Grund welcher Kritik gesagt wurde, die aber der objektive Betrachter nur als wertlos beurteilen muß, nachdem diese nur Undeutlichkeit, Verzerrung und Verdoppelung der Knochenbilder zeigen und auf nicht richtige, primitive Originalbilder schließen lassen (ohne Detaillierung), obzwar sie sich auf Regionen beziehen, wo wenig Weichteile vorhanden.

Vortragender weist die Vorteile der einfachen Plattenkombination nach, die in manchen Fällen sogar notwendig ist, freilich mit Durchführung größter Genauigkeit. Das Originalbild erscheint in jeder Beziehung kräftiger und schöner, dies beweisen die Vergleichungsbilder zweier Embryos (Demonstration). Nicht nur kräftiger und deutlicher werden die Bilder, sondern

auch in solchen Teilen (Schädel), wo genaue Detaillierung trotz genauer Bereitung der Bilderserie nicht erreicht werden konnte, tritt dieselbe aufs schönste hervor, Einblick gewährend in verwickelte Verhältnisse und ohne Änderung des Urbildes hervorzurufen; das Bild bleibt im allgemeinen und in den kleinsten Strukturteilen bei klarer Darstellung dasselbe, wie dies deutlich der Befund in Hinsicht der zwei Knochenpunkte (primärer und sekundärer) des Wirbelkörpers beweist (es wird vorgewiesen das Plattenbild und die voneinander sehr verschiedenen Kopien).

Als Übergang auf die noch plastischere Darstellung der Knochen als diese auf dem Originalbilde vorhanden, demonstriert Vortragender das Bild einer Hand, welches in jeder Beziehung die Vorzüge der befolgten Methode erläutert und ebenso die getroffene Modifikation derselben; zum Beweise wird Originalplatte und Bild, sowie gewonnene Platte und Bild vorgezeigt.

Den Vollbeweis dessen, daß auf dem durch die befolgte Methode gewonnenen Bilde an dem Urbilde nichts geändert wird, weder in Hinsicht der Gestaltung noch Ausdehnung der Bilder, zeigt Vortragender das Skelettbild einer lebenden Hand, auf welchem die Konturen der Knochenbilder stehen gelassen wurden; das Bild des Handskeletts beweist nicht nur das Gesagte, sondern es führt uns auch in tadelloser Reinheit die Zusammensetzung der Knochen vor unser Auge, in solche Details eingehend die auch bei einem richtig zusammengesetzten Knochenpräparate nicht wahrnehmbar sind in dem gegenseitigen Verhältnisse zueinander.

Auf jeden Fall wird dieses Bild des Handskeletts sehr zu beachten sein, weil die natürlichen Verhältnisse der Knochen in der lebenden Hand tadellos wiedergegeben werden, was bei den meisten, auch als Lehrmittel gebrauchten Zusammenstellungen mehr — weniger in Frage gezogen werden kann.

Der Vortragende zeigt weitergehend in einer aus 18 Glasbildern und 12 Papierbildern bestehenden Bilderserie die Entstehung des verbesserten Bildes; die Bilderserie beginnt mit dem Urbilde, welches nach der vom Vortragenden beschriebenen Methode verfertigt wurde und zeigt die Entwickelung durch alle Phasen, wie nach dem langsamen Ausbilden des Knochenbildes die Detaillierung in den Weichteilen auftritt und das sichtbar wird, was aus dem Urbilde herausgeholt werden kann — freilich nicht alles, denn die befolgte Methode muß ja auch noch vervollkommnet werden.

Der Vortragende zeigt Bilder, welche solche Feinheiten — in deutlichem Bilde — aufweisen, die er bei gewöhnlicher Bilderbereitung nicht sehen konnte und die auf dem gewöhnlichen Röntgenogramm nicht gefunden werden konnten, selbst im Nagelbilde erscheinen längsgerichtete, zarte, dunkel gezeichnete Striche (kaum merkbar erhabene Faserung der Nagelsubstanz); diese kleinen Bildchen können nur infolge der Plattenkombination zutage treten; man kann auch in diesem Befunde nichts anderes sehen als den Vorteil der angewandten Methode nach Erzeugung des tadellosen Urbildes (Platte I).

Gewiß muß erhofft werden, daß in Zukunft immer mehr und mehr Einzelheiten gefunden werden, daß endlich das wirkliche X-Strahlenbild dargestellt erscheint, welches sich ja keineswegs auf die Knochenbilder allein, sondern auch auf die Darstellung der Weichteile beziehen muß.

Wohl wird der Kontrast immer am größten bleiben zwischen dem Knochenbilde und dem Bilde der Weichteile — ob zwar ja selbstverständlich auch hier sehr viele Abstufungen wahrnehmbar sind, wie die Erfahrung lehrt und die Befunde zeigen — aber es ist gar nicht denkbar, daß die X-Strahlen die verschieden zusammengesetzten Weichteile nicht verschieden durchstrahlen würden. Vortragender zeigt in einer kurzen Glasbild- und Papierbildserie das Zustandekommen eines derartigen anatomischen Röntgenogrammes. Man sieht nicht nur allein tadellose Knochenbilder, tadellos in Hinsicht der Gestaltung, natürlicher plastischer Darstellung und in Hinsicht des Strukturbildes, sondern neben all diesen Befunden erscheint immer mehr die Detaillierung der Weichteile, es werden Muskelbilder gezeigt in denen die Bilder der Muskelbündel erscheinen; — ebenso sieht man Bilder von Blutgefäßen in dem Knochenbilde d. h. durch den Knochen hindurch gezeichnet und die Bilder kleiner in

der Cortex schief verlaufenden Kanäle, welche zur Aufnahme der zur Spongiosa ziehenden Blutgefäße dienen (entwickeltes, fertiges Handskelett).

Es werden Bilder von sich kreuzenden Blutgefäßen (Venen) sichtbar und zwar derartig, daß man infolge der Konturenzeichnung und Schattierung deutlich wahrnehmen kann, welches Gefäß näher der empfindlichen Schichte und welches entfernter davon liegt, ebenso sieht man die Verästelung und endlich erscheinen in derselben Region Bilder von tief in die Muskeln gebetteten und neben den Knochen verlaufenden Arterien, die man auch in geschlängeltem Laufe, eben infolge der bei Plattenkombination auftretenden Verstärkung, verfolgen kann.

Vortragender sieht in dem von ihm verfolgten Verfahren — alle Momente desselben in Betracht gezogen — als Resultat das, was den wissenschaftlichen und technischen Wert des Verfahrens dartut, nachdem mehr und besser gesehen werden kann — das gesehen werden kann, was auf der Originalplatte wohl vorhanden, aber oft nur teilweise, in Spuren oder auch gar nicht wahrnehmbar war.

Die weiteren Untersuchungen müssen noch mehr erreichen lassen und werden es. Selbstverständlich werden immer Art und Weise der Durchleuchtung, Bereitung der Bilder, Modifikationen des Verfahrens zusammenspielen müssen um Vollkommeneres zu bieten.

Die Absicht des Vortragenden konnte keine andere sein als durch Demonstrierung seiner Bilder darzutun, daß dieselben keineswegs und in keiner Beziehung als Kunstprodukte aufzufassen sind, denn sie zeigen die Wahrheit und bergen den Wert in sich.

Diskussion.

Herr Gergö-Budapest bestätigt auf Grund von zahlreichen Nachprüfungen in vollem Maße die Ausführungen Alexanders. Im Rahmen der Diskussion kann er nicht auf alle Vorzüge dieser Bilder sowohl in demonstrativer als auch diagnostischer Beziehung eingehen.

Er demonstriert zu diesem Zwecke die einfachen Röntgenbilder (Kopien der I. und Kopien der II. Platte), als auch die plastisch wirkenden Bilder nach Alexander (Kopie der nach Alexanders Methode hergestellten IV. Platte, die somit der III. Platte analog sind) von Aufnahmen an den Extremitäten (Hand, Ellenbogen, Fußgelenk, Knie). Bei Frakturen in der Umgebung der Gelenke, wie z. B. in den demonstrierten Fällen von Fraktur des Capitulum radii, Pottscher Fraktur des Unterschenkels usw. — zeigen die nach der Alexanderschen Methode hergestellten Bilder bedeutend schärfere Details und Distinctionen (Absprengungen von kleinen Knochen und Knorpelstücken usw.); Verhältnisse die am I. Bilde wohl auch vorhanden, jedoch nur dem geübten Auge leicht erkenntlich sind.

Der Wert der Alexanderschen Bilder liegt somit auf der Hand und es ist der Fortschritt den dieselben bei der Aufnahme sowohl normal-anatomischer als auch pathologischer Verhältnisse bieten, nicht zu leugnen.

Herr Albers-Schönberg-Hamburg: Bald nach dem vorigjährigen Kongreß habe ich mich daran gemacht, durch Versuche verschiedener Art die Technik Alexanders zu ermitteln. Auf Grund der von mir erzielten Bilder bin ich, wie die meisten anderen zu der Ansicht gekommen, daß die sog. plastischen Röntgenogramme nicht viel mehr als eine photographische, recht ansprechende Spielerei, der ein praktisches oder wissenschaftliches Interesse nicht zukomme, seien. Herr Alexander hat mir nun vor einigen Tagen die Ihnen soeben demonstrierten Bilder vorgeführt und ich habe Gelegenheit gehabt, dieselben objektiv und gründlicher, als dieses auf einem Kongresse möglich ist, zu prüfen. Meine bisherige Ansicht muß ich durchaus ändern, denn das, was mir Herr Alexander zeigte, hat nichts gemein mit dem, was wir bislang in Deutschland plastische Röntgenogramme nannten. Die Bilder des Herrn A. sind von einer technischen Vollendung, die ihresgleichen sucht. Die Strukturdetails sind bis in die minimalsten Feinheiten erhalten und was das Wunderbarste ist, Venen und Arterien erscheinen in einer für den Kenner geradezu überraschenden Weise. Die plastischen Röntgenogramme Alexanders sind als ein großer Fortschritt der röntgenologischen Technik zu begrüßen. Sie zeigen uns deutlich Details, die zwar in der Originalplatte enthalten sind, dort aber ihrer Zartheit wegen kaum wahrgenommen werden können, in klassischer Deutlichkeit. Ich zweifele nicht daran, daß dieser Methode eine Zukunft sicher ist, man denke nur an die Wichtigkeit, welche sie für Lungen- und Nierensteinaufnahmen ev. sogar für Gallensteinaufnahmen haben kann. Die Darmschatten, die Schatten der Scybala, der Nieren, der Steine werden mittels dieser Technik in verbesserter Form zur Darstellung gebracht werden können.

9. Herr **Holzknecht**-Wien: **Derzeitiger Stand der röntgenologischen Diagnostik der Magentumoren.**

M. H.! Die innere Medizin und die Chirurgie verdankt der radiologischen Forschung der zwei verflossenen Jahre einen ungeheuren vorderhand noch gar nicht absehbaren Zuwachs an diagnostischen Möglichkeiten. Sie hat diesen beiden nichts Geringeres geschenkt als eine physikalische Diagnostik der Magenerkrankungen, die es erlaubt, den ganzen Komplex der morphologischen und motorischen Abweichungen des Organes von der Norm auf eine einfache Weise festzustellen.

Um die ganze Bedeutung dieser Errungenschaft zu ermessen, muß man erst in Erinnerung bringen, wie stiefmütterlich der Magen in der bisherigen Diagnostik bedacht war.

Was zunächst die bisherigen Methoden der Feststellung seiner Form und Lageanomalien betrifft, so ist für dieselben die Tatsache charakteristisch, daß sogar über dessen normale Form und normale Lage zwei einander diametral entgegengesetzte Meinungen bestanden (Demonstration), daß die jetzt als richtig erkannte von den beiden kaum ein paar Jahrzehnte alt.

Die früheren Methoden der Grenzbestimmung derselben (Perkussion mit und ohne Gasblähung, mit und ohne Wasserfüllung, die Glühlichtdurchleuchtung, die Phonendoskopie), die man heute an der Wirklichkeit nachprüfen kann, sind aber auch dadurch noch mehr diskreditiert, als sie unserem Gefühl schon früher waren. Es ist, wenn man solche Versuche macht, wie wenn ein Kobold einen narrte, der Magen just immer dort, wo man ihn nicht angenommen. Bald hat man das Querkolon bei der Wasserfüllungsmethode dazu gerechnet, weil es kotgefüllt war, und darum keinen hellen Schall gab, bald bei der Aufblähung, weil es gasgefüllt war und darum auch einen hellen Schall gab. Und wenn die Autoren auch die Schallqualitäten unterscheiden wollen, so sprechen sie eben immer von den Fällen, wo Unterschiede bestanden. Dazu kommt, daß alle diese Methoden nur die Pars media des Magens im Auge haben, während die zirkumskripten Magenerkrankungen gerade mit Vorliebe in den beiden anderen Teilen liegen und daher dort meist erst dann offenbar werden, wenn sie uns als mächtige Tumoren, fast stets schon inoperabel, in die palpierenen Hände fallen.

Dazu die chemische Diagnostik mit der quälenden Sondierung als technische Voraussetzung und mit Resultaten, die seit Pawlows Arbeiten als so zweifelhaft erkannt worden sind, daß man von einem Zusammenbruch der Lehre von der chemischen Funktionsprüfung sprechen kann.

Demzufolge hat sich eine Schwenkung von der chemischen zur morphologisch-motorischen Untersuchung vollzogen, und gerade zu der Zeit, wo diese Richtung als die wichtigere erkannt wurde und die Mangelhaftigkeit ihrer Mittel sich peinlich fühlbar machte, erschien unsere exakte Methode: einer der vielen günstigen Zufälle in ihrer Geschichte.

Die anderen günstigen Koinzidenzen sind, daß das für sie nötige Wismut schon vorher ein gebräuchliches, auch in hohen Dosen verabreichtes Medikament nicht nur überhaupt, sondern gerade bei Magenerkrankungen war, daß der einzige fühlbare Eingriff dabei das Verzehren einer Mahlzeit ist, daß das Resultat nicht in vieldeutigen Randbezirken sondern in scharfen Linien zutage tritt, und daß der feststellende Sinn der schärfste von allen, das Auge ist.

Nun zur Sache. Wir sehen radiologisch die Füllung, den Ausguß des Magens und daher sein Lumen im Schattenriß. Sie wissen, daß Rieder in München das unvergängliche Verdienst der Inauguration der Methode gebührt. Wir sehen aber am Schirm auch alle Veränderungen, welche Lagewechsel, passive und aktive Bewegung des Magens an Lage und Form dieses Lumens hervorbringt. Wir sehen endlich auch jene Veränderungen des Lumens, welche durch grob anatomische Veränderung der Wand (durch Schrumpfung, durch Intumeszenz) an denselben bewirkt werden, genauer: wir sehen das Negativ der Tumoren und Tumorenoberflächen. Diese Seite der Methode wurde in planmäßiger Arbeit von mir und meinen Mitarbeitern (Brauer, Jonas, Schwarz) ausgebildet und diesem Umstande verdanke ich die Ehre, Ihnen das Thema vorzutragen. Wenn ich Ihnen die betreffenden Arbeiten herumgebe, so geschieht das, um Ihnen Einblick in die vielen Details zu geben, die sich für den Vortrag ohne Demonstration am Lebenden nicht

eignen. Ich glaube Ihnen in kurzer Zeit am ehesten dadurch einen Überblick geben zu können, daß ich Ihnen typische Veränderungen in Zeichnungen vorführe, ohne auf die Details einzugehen.

(Redner skizziert und bespricht den normalen Magen, den längsgestellten mehr minder längsgedehnten, den quergedehnten, die verschiedenen normalen und pathologischen Formen der Peristaltik, die Atonie. Die Verlagerung durch Verziehung und Verdrängung seitens verschiedener anderer Organe und pathologischer Bildungen. Die Gastromteronastomose. Endlich die Haupttypen des Karzinoms, insbesondere des beginnenden noch nicht palpablen.) Was eine Frühdiagnose des Karzinoms bedeutet, brauche ich Ihnen nicht auseinander zu setzen, und es ist wieder eine günstige Koinzidenz, daß seit Billroth an den entsprechenden Operationsverfahren fast nichts mehr fehlt, als die früh diagnostizierten Fälle. Es gibt kein internistisches oder chirurgisches Werk über Magenerkrankungen, das nicht wiederholt Worte fände ähnlich wie diese, die ich z. B. Riegel entnehme: „Indessen steht zu erwarten, daß mit der schärferen Diagnostik, der frühzeitigen Erkennung der einzelnen Krankheitsformen . . ." oder „Diese zum Teil aus der Operationsstatistik hergeleiteten Einwände werden in dem Maße schwinden, als es gelingen wird, die Diagnose frühzeitig zu stellen und die Kranken frühzeitig zur Operation zu veranlassen usw.". Überhaupt die Wirkung, welche unsere Methode auf die Anatomie, Pathologie und Therapie des Magens hervorbringt, erkennt man am besten, wenn man nach ihrem Studium die betreffenden Handbücher wieder einmal durchblättert. Schritt für Schritt falsche Voraussetzungen, falsche Folgerungen, falsche Pläne und falsche Ratschläge so zwar, daß man von einer Umwälzung auf diesem Gebiete sprechen muß, einen Schritt nach vorwärts, der für den Magen größer ist als jener, den einst die Perkussion und Auskultation den Lungen- und Herzerkrankungen brachte. Alles in allen muß man sagen, daß ein klinischer Magenstatus erst dann als vollständig zu bezeichnen ist, wenn er auch das Resultat der radiologischen Untersuchung enthält.

---

10. Herr **F. M. Groedel III**-Bad Nauheim: **Die Ausgestaltung der Riederschen Röntgen-Wismutmethode für Magenuntersuchungen. Die Magenorthodiagraphie.**

Meine Herren! Geben wir einem Patienten ein bestimmtes Quantum eines zu etwa 10 % mit Bismutum subnitricum versetzten Mehlbreies zu essen, so sehen wir auf dem



Fig. 1.
Im Zentralstrahl verschieblicher Kompressionsschirm.

Fluoreszenzschirm oder der photographischen Platte ein deutliches Schattenbild des ganzen Magens. An ihm können wir uns über Form, Lage und Größe des Magens resp. über patho-

logische Veränderungen desselben orientieren. Durch wiederholte Aufnahmen sind wir in der Lage, aus dem Wechsel des Bildes einen Schluß auf die Funktion resp. Funktionstüchtigkeit des Magens zu ziehen. Es ermöglicht diese, die Riedersche Röntgen-Wismutmethode, in gleicher Weise das Studium des gesunden wie des kranken Magens.

Selbstverständlich ist es prinzipiell dasselbe, ob wir die Untersuchung röntgenographisch oder röntgenoskopisch vornehmen. Rieder mußte natürlich, „um den Beweis für die Brauchbarkeit seiner Methode" zu erbringen, in den ersten Publikationen über diesen Gegenstand[1]) besonderen Wert auf gute Abbildungen legen. Der Leser wird sich sicher durch Abbildungen, die mittels eines mechanischen Verfahrens gewonnen sind, leichter überzeugen lassen, als durch Schilderungen des Gesehenen oder durch Schirmpausen von unverbürgter Korrektheit. Aber an keiner Stelle hat Rieder die photographische Aufnahme als für den Untersucher notwendig hingestellt. Im Gegenteil. In exakter Weise, sagt er, ist die Magenform und -größe nur durch das orthodiagraphische Verfahren zu eruieren. Es ist also nicht recht ersichtlich, warum

Fig. 1a.

Holzknecht, der sich um die schnelle Einführung der Riederschen Methode besonders verdient gemacht hat, die Beobachtung am Leuchtschirm so sehr, beinahe als etwas Neues, betont. Auch im Münchener Laboratorium geschieht die Untersuchung fast ausschließlich röntgenoskopisch. Die täglich zugeführten Fälle zu photographieren würden weder Zeit noch Mittel ausreichen.

[1]) „Beiträge zur Topographie des Magendarmkanals beim lebenden Menschen, nebst Untersuchungen über den zeitlichen Ablauf der Verdauung." Fortschritte auf d. Gebiete d. Röntgenstrahlen. Bd. VIII. — „Radiologische Untersuchungen des Magens und Darmes beim lebenden Menschen." Münchn. med. Wochenschr. 1904. Nr. 34. — „Röntgenuntersuchungen des Magens und Darmes." Münchn. med. Wochenschr. 1906. Nr. 3.

Die Riedersche Methode der Magenuntersuchung ist nun über drei Jahre im Gebrauch. Sie hat sich allen anderen Methoden überlegen gezeigt durch ihre absolute Sicherheit, ihre Vielseitigkeit und leichte Ausführung. Nur in einer Beziehung genügte sie seither noch nicht ganz: zur exakten Größenbestimmung des Magens. Bei photographischen Aufnahmen des Magens erhalten wir selbstverständlich ein vergrößertes Bild. Einen bestimmten Einstellungspunkt für die Röhre können wir nicht angeben, einmal der großen Variabilität der für gewöhnlich benutzten Orientierungspunkte wegen, dann aber auch wegen der stets wechselnden Lage des Magens zu diesen Punkten. Die Röntgenphotographien ergeben also

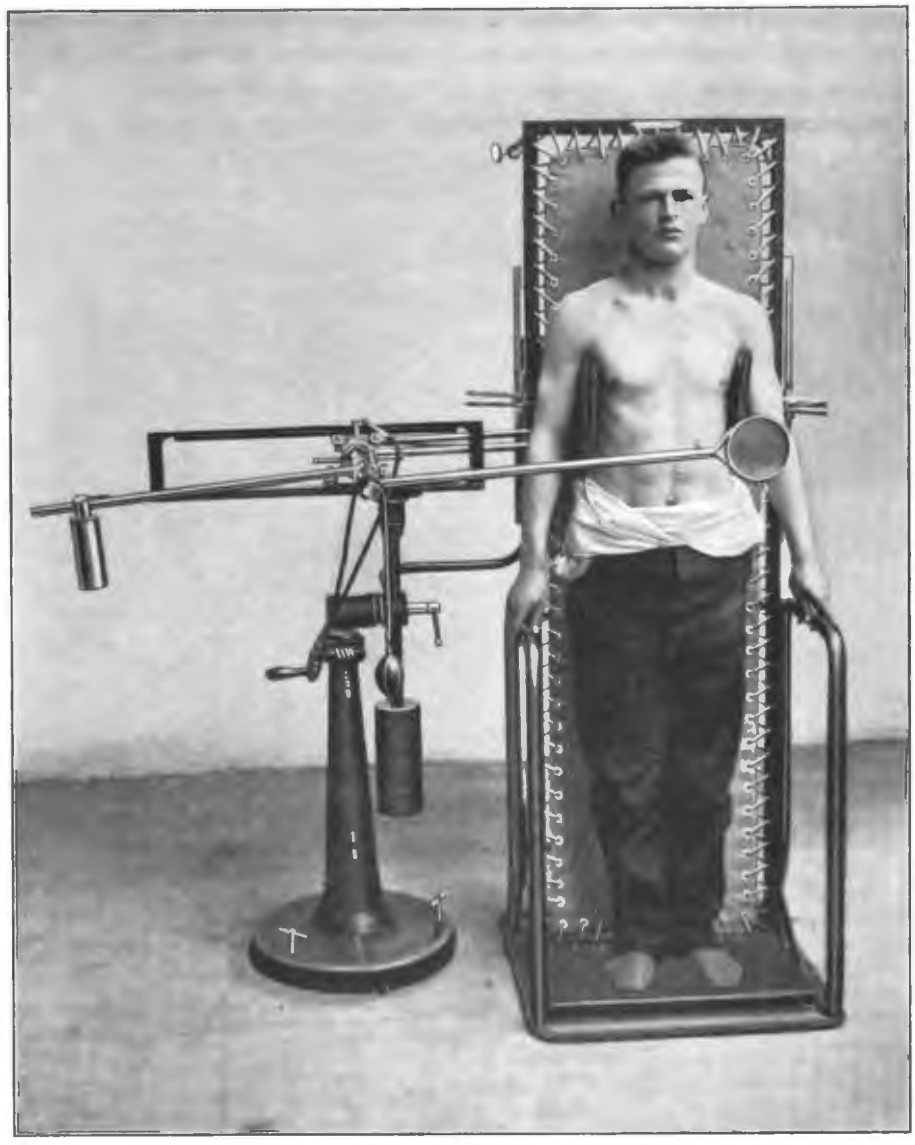

Fig. 2.
Aufnahme im Stehen.

nicht nur vergrößerte, sondern in jedem einzelnen Falle andersartig verzeichnete Bilder. Dasselbe ist natürlich von den Schirmbildern und den Schirmpausen zu sagen.

Wir bedürfen daher beim Magen, in gleicher Weise wie beim Herzen, der senkrecht auffallenden Strahlen, wenn wir seine Größe und Form und seine Lage zu den Nachbarorganen einwandsfrei bestimmen wollen. Daß Magenorthodiagramme ausführbar sind, erwähnt Rieder schon in den oben angeführten Arbeiten. Jedoch macht er die Einschränkung „bei nicht zu korpulenten Personen“. Dieser Zusatz, wie auch die sehr seltene Verwendung des Verfahrens

beweisen, daß die seither für Herzuntersuchungen bestimmten Apparate nicht recht geeignet waren.

Wohl hierdurch veranlaßt, ist von Holzknecht[1]) die Verwendung eines Blendenapparates mit beweglicher Röhre sehr warm empfohlen worden. Derartige Vorrichtungen sind für die Röntgenoskopie nicht hoch genug zu bewerten. Als Ersatz des Orthodiagraphen können sie aber niemals dienen. Es würde zu weit führen, wollte ich alle Fehlerquellen, welche derartigen Apparaten anhaften, hier aufzählen. Ich halte diese Methode für röntgenographische Aufnahmen für besonders gefährlich, weil sie den Schein von Genauigkeit erweckt.

Meine Herren! Um den Magen in jedem, auch dem schwierigsten Falle wirklich orthodiagraphisch aufnehmen zu können, bedarf es nur geringer Änderungen an den seither benutzten Apparaten. Ich habe auf dem letzten Röntgenkongreß die Konstruktion eines Orthodiagraphen erläutert[2]), die es ermöglicht, auch die Konturen und Orientierungspunkte, insbesondere die Mittellinie des Körpers in das Orthodiagramm einzuzeichnen. Es ist dies natürlich auch für Magenaufnahmen unbedingt notwendig. Der Apparat[3]) eignet sich aber deshalb besonders für die Magenorthodiagraphie, weil bei ihm die Schreibvorrichtung hinter der Röhre angebracht ist. Es kommt also auch die Zeichenebene, die sich seither noch

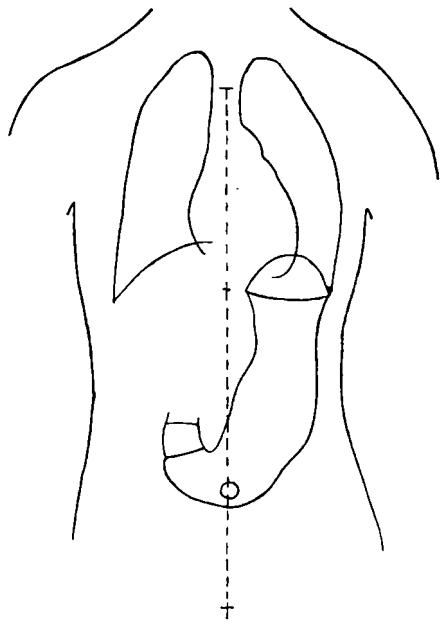

Fig. 3.
Sagittales Vertikal-Orthodiagramm des Magens.

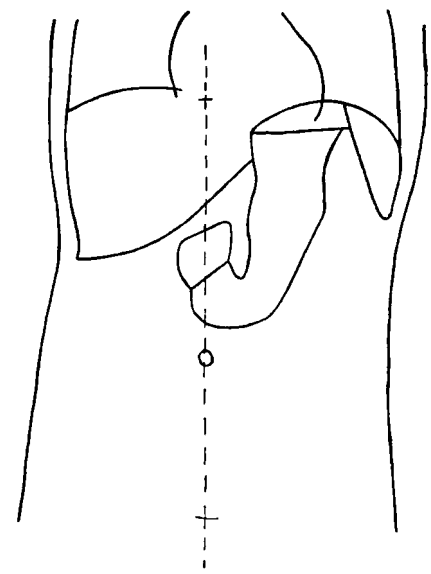

Fig. 4.
Magenorthodiagramm.
Leber- und Milzgrenzen mit eingetragen.

zwischen Körper und Schirm befand, in Wegfall, wodurch es möglich ist, letzteren beliebig nahe an den Körper heranzubringen. Von dem störenden Einfluß einer zwischen Körper und Schirm befindlichen Luftschicht, besonders bei Verwendung harter Röhren, kann man sich leicht überzeugen. Während der Magen bei ganz geringer Entfernung des Fluoreszenzschirmes von der Bauchwand als grauer Schatten erscheint, wird derselbe sofort dunkelschwarz, wenn der Schirm die Haut gerade berührt. Um diese Verschärfung der Kontraste auch für die Orthodiagraphie auszunutzen, habe ich den kleinen Fluoreszenzschirm mit annähernd 10 cm Durchmesser derart angebracht, daß er während der Durchleuchtung im Zentralstrahl ver-

---

[1]) „Die Grundlagen der radiologischen Untersuchung des Magens." Mitteilungen aus dem Labor. für radiol. Diagn. u. Therapie in Wien. I. 1.

[2]) „Vorrichtung zur direkten und gemeinsamen Aufzeichnung des Orthodiagrammes und der Orientierungspunkte des Körpers auf eine ebene Fläche." Zweiter Röntgenkongreß. 1906.

[3]) Hergestellt von der Firma Reiniger, Gebbert & Schall, Erlangen.

schoben werden kann. Wie Sie aus Figur 1 ersehen, wird dies durch zwei Führungsstangen, die sich in entsprechenden kurzen Röhren etwa um 12 cm verschieben lassen, erreicht. Ich kann also den Schirm stets den Körperformen entsprechend bewegen, ihn auf der Haut des Körpers gleiten lassen. Bei ganz außergewöhnlich dicken Individuen ist er zugleich als Kompressionsschirm zur Verdrängung der Weichteile verwendbar. Der Vorzug dieser Kompression gegenüber der mit einem großen Schirm ausgeübten besteht darin, daß die verdrängten Weichteile nach der Seite ausweichen können, so daß sich die Druckwirkung nicht bis zum Magen fortpflanzt und dessen Lage absolut unbeeinflußt bleibt.



Fig. 5.
Frontalaufnahme.

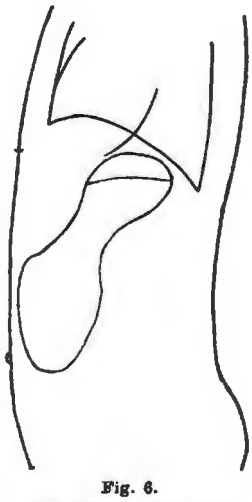

Fig. 6.
Frontalorthodiagramm des Magens.

Die Röhrenfrage ist natürlich eine besonders schwierige. Schon für die einfache Röntgenoskopie des Magens sind harte Röhren nötig, um so mehr aber für die Orthodiagraphie, bei der ich stets möglichst kleine Blenden, und zwar Rohrblenden benutze. Am besten wird man mit Röhren zwischen 15 und 25 cm paralleler Funkenstrecke (etwa 12 Wehnelt) arbeiten. Die meisten Röntgenröhren haben allerdings bei diesem Härtegrad die unangenehme Eigenschaft, nach den umgebenden Metallteilen des Apparates Funken zu sprühen. Die Gundelach-Röhren und besonders die Bauersche Drosselspulröhre machen hiervon bis zu einem gewissen Grade eine Ausnahme.

Natürlich muß man für orthodiagraphische Aufnahmen, will man Vergleiche ziehen oder Ausmessungen vornehmen, die Riedersche Mahlzeit stets in genau derselben Weise zubereiten. Es ist ziemlich einerlei, ob man Mehl-, Gries-, Reis- oder Kartoffelbrei, Spinat oder Fleischhaschee verwendet. Am einfachsten und gleichmäßigsten zuzubereiten ist jedenfalls ein nicht zu dicker Mehlbrei, den man, wenn irgend möglich, gerade für vergleichende Untersuchungen stets benutzen sollte. Man nimmt für Personen über 15 Jahre 40—50 g Wismut, bei sehr starken Individuen auch ungeniert mehr. Mit lauwarmem Wasser oder Milch wird es gut angerührt und dann auf 400 g mit Brei aufgefüllt. Unbedingt erforderlich ist es, die

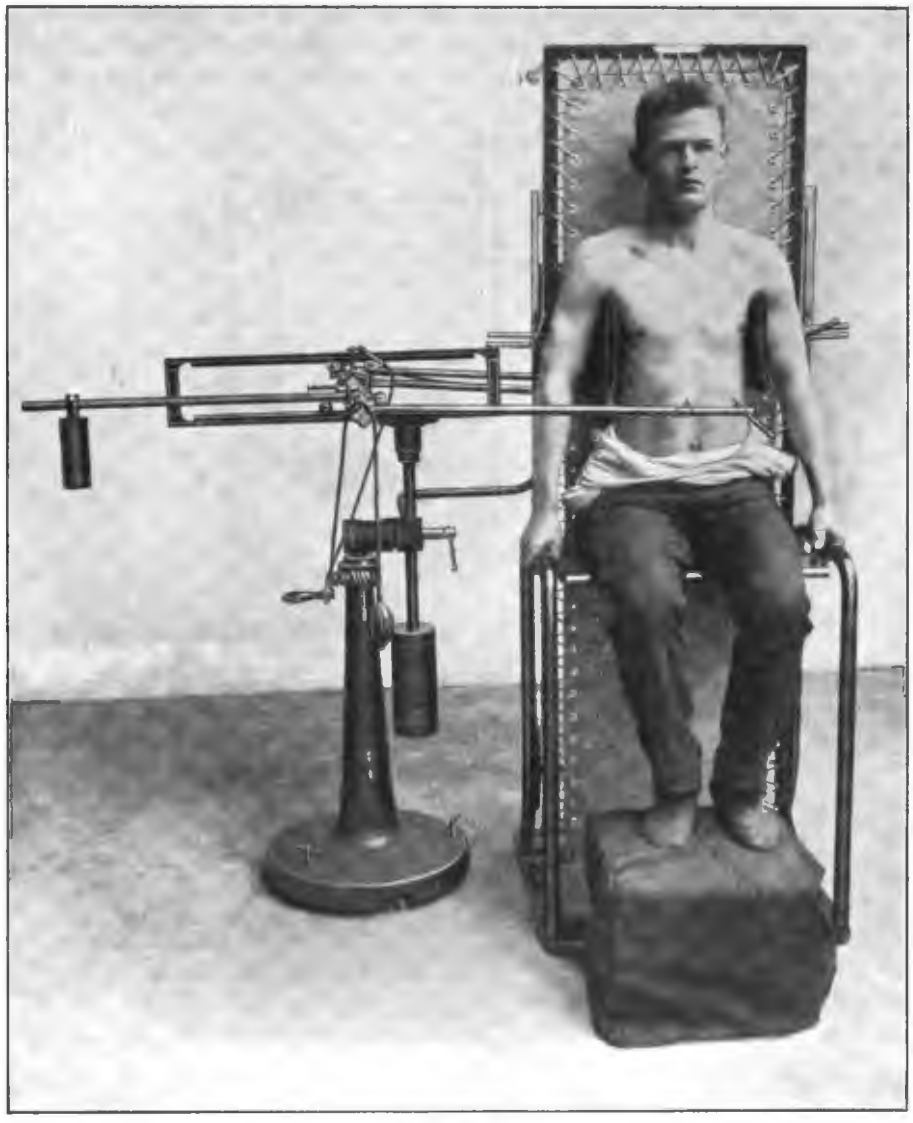

Fig. 7.
Aufnahme im Sitzen.

Menge des Breies abzuwiegen, nicht zu schätzen. Als Geschmackskorrigens dient je nachdem Zucker, Zimmt usw. Für Mehlbrei habe ich mit Vorteil, besonders bei Frauen, Himbeersaft genommen, der sich zum Anrühren des Wismuts sehr gut eignet. Zu beachten ist, daß der Patient die Zubereitung des Breies nicht mit ansieht. Getränke, wie Milch u. dgl., dürfen natürlich zu der Mahlzeit nicht genommen werden, ebensowenig in den letzten zwei Stunden vor der Untersuchung.

Ebenso wie das Herz können wir auch den Magen mit jeder Strahlenrichtung, sei es

als Sagittal- oder Frontalorthodiagramm und in jeder Körperlage aufnehmen, also im Stehen, Sitzen, Liegen und den Seitenlagen.

Über die Aufnahme des sagittalen Vertikalorthodiagrammes kann ich mich kurz fassen. Sofort nach dem Einnehmen der Riederschen Mahlzeit entkleidet der Patient den Oberkörper. Zur bequemen Ruhigstellung seines Körpers (siehe Figur 2) werden zwei große Bruststützen zwischen Arme und Thorax befestigt, die sich an einem mit Segeltuch bespannten Gestell[1]) befinden, gegen das er den Körper lehnt. Wie bei den Herzaufnahmen, so vermeidet man auch hier am besten jede Bemerkung über die Art der Atmung. Zweckmäßig ist es für die Aufnahme, eine gewisse Reihenfolge einzuhalten. Ich beginne meist mit dem linken Zwerchfell, das ich von links nach rechts hin verfolge. Dann zeichne ich in umgekehrter Richtung die untere Grenze der Magenblase auf. Hieran anschließend umfahre ich die große Kurvatur, den Pylorus und das dem Antrum angehörende Stück der kleinen Kurvatur. In-

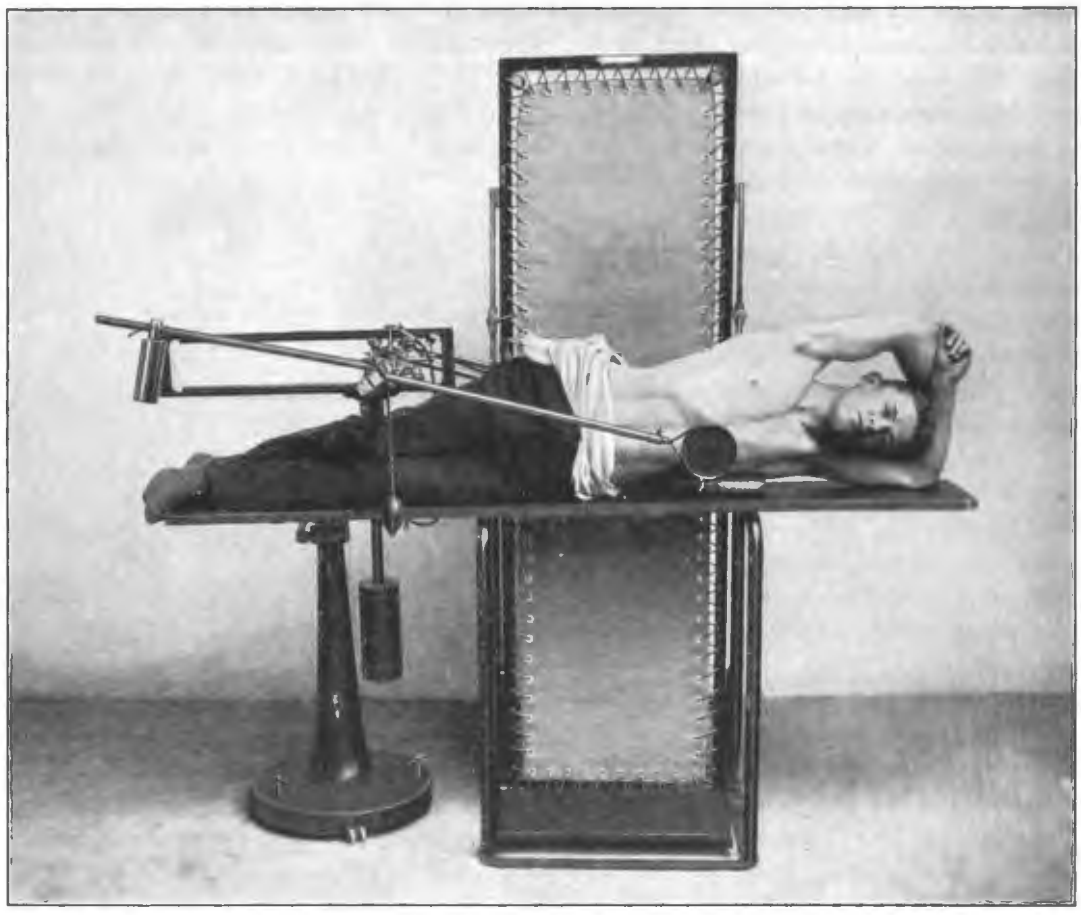

Fig. 8.
Aufnahme in linker Seitenlage.

zwischen beginnt sich meist infolge der leichten, ständig mit dem kleinen Schirm ausgeübten Massage das Antrum abzuschnüren. Ich kann nun gleich dessen Grenze gegen das Magenkorpus hin aufzeichnen. Wenn nötig, massiere ich auch absichtlich kräftig mit dem Schirme, um mich genau zu orientieren. Ich lege gerade auf die Abgrenzung des Antrum Pylori großen Wert, weil man nur so sicher ist, den Pylorus richtig bestimmt zu haben. Darauf verfolge ich die kleine Kurvatur weiter nach oben bis zum Zwerchfell. Bei den ersten Aufnahmen macht vielleicht gerade die Aufzeichnung dieser Linie, die oft durch den Wirbelsäulen-

[1]) Nähere Beschreibung siehe: XXIII. Kongreß für innere Medizin: „Vorrichtung zur Ruhigstellung des Patienten während der Orthodiagrammaufnahme im Stehen, Sitzen und Liegen."

schatten überdeckt wird, Schwierigkeiten. Dann versucht man sowohl von unten wie von oben her wenigstens eine Strecke weit vorzudringen. Die Ergänzung des Fehlenden ist stets leicht und eindeutig. Hiernach markiert man mit wenigen Punkten die linke Herzgrenze und eine kleine Strecke weit die linke laterale Lungengrenze. Endlich wird noch die rechte Zwerchfellkuppe, ihr Schnittpunkt mit dem rechten Herzrand und ebenfalls der untere Teil der rechten lateralen Lungengrenze aufgenommen. Hiermit ist die Aufnahme des Magenorthodiagrammes beendet. Es erübrigt noch die Körperkonturen und die Orientierungspunkte desselben in das Orthodiagramm einzutragen. Nachdem der Induktor ausgeschaltet, das Laboratorium wieder erhellt ist, wobei man nie vergessen darf, den Patienten erst aufmerksam zu machen, daß die Aufnahme noch nicht abgeschlossen ist, er sich also noch nicht bewegen darf, entferne ich den mit einem Bajonettverschluß befestigten Leuchtschirm. An seiner Stelle wird in gleicher Weise der Führungsstift befestigt. Dieser steht nun, wie ich in meinem vorjährigen Vortrage hier ausführte, genau im Zentralstrahl und kann nur in der Richtung desselben bewegt werden. Zunächst wird der Stift auf die Spitze des Processus xyphoideus aufgesetzt, dann auf den Nabel und endlich auf das obere Ende der Symphyse, wobei jedesmal mit der pneumatischen Auslösung die Schreibvorrichtung zum Anschlagen gebracht wird. Wenn man Wert darauf legt, kann man in derselben Weise auch die Rippenbogen und die Inguinalfurchen mit übertragen. Zum Schlusse zeichne ich noch die seitlichen Körperkonturen auf, indem ich mit dem weit ausgezogenen Führungsstift an beiden Seiten am Körper herunterfahre. Die Auszeichnung des Orthodiagramms geschieht in bekannter Weise. Die Mittellinie erhält man durch Verbinden der beiden, dem Proc. xyphoideus und der Symphyse entsprechenden Punkte. Figur 3 stellt ein derartiges Sagittalorthodiagramm dar.

Fast in allen Fällen gelingt es auch, die untere Milzgrenze einzuzeichnen. Die Lebergrenze ist ebenfalls, infolge des häufigen Luftgehaltes der rechten Colonflexur, meist eine Strecke weit zu verfolgen, nur selten in ihrer ganzen Ausdehnung. Orthodiagramme, in die auch diese beiden Linien eingezeichnet sind, gewinnen, wie Figur 4 zeigt, sehr an Übersichtlichkeit.

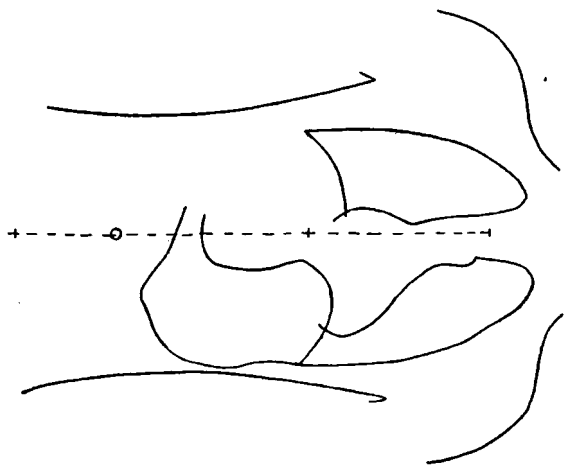

Fig. 9.
Magenorthodiagramm in linker Seitenlage.

Man kann nun sogleich die Aufnahme des Frontalorthodiagrammes anschließen. Ich wähle stets die Strahlengebung von rechts nach links. Man stellt den Patienten derart, daß er sich mit der rechten Körperseite an das Segeltuch des Aufnahmegestelles anlehnen kann. Als Rückenstütze dient die eine der beiden zuvor als Bruststützen benutzten Pelotten. Die Arme werden wagerecht nach vorne gestreckt und ruhen auf der anderen, nun horizontal gestellten Pelotte (vergleiche Figur 5).

Bei dieser Anordnung sieht man den Magen nicht immer in seiner ganzen Ausdehnung. Der obere Abschnitt des Korpus und auch der Fundus mit Ausnahme der Magenblase können oft nicht aufgezeichnet werden. Aber gerade der Stand der Magenblase und der untere Magenabschnitt, der als schlaffer, der Bauchwand sehr naheliegender Sack erscheint, sind für uns besonders interessant. Manchmal ist auch bei dieser Strahlenrichtung der Pylorus sichtbar und kann dann eingezeichnet werden. Auch hier nehmen wir die Zwerchfell-, Herz- und Lungengrenzen zum Teil mit auf. Der Wert der Frontalaufnahme wird besonders durch die gleichzeitige Aufzeichnung des Körperschattenrisses bedingt. Es geschieht dies in gleicher Weise wie bei der Sagittalaufnahme, indem wir den die Haut stets tangierenden Führungsstift einmal an der vorderen Körperfläche und dann am Rücken herunterführen. Aus Figur 6 ersehen Sie, in welch schöner Weise ein derartiges Frontalorthodiagramm einmal über die Lage

des Magens zur Bauchwand Aufschluß erteilt und zugleich ein Bild von der Körperform gibt, wie wir es durch das ausführlichste Protokoll nicht zustande bringen.

Natürlich kann man die beiden Aufnahmen auch im Sitzen vornehmen. Durch Einfügen eines Sitzbrettes ist der Apparat hierzu sofort gebrauchsfertig (siehe Figur 7). Ich glaube aber, daß man nur bei schwerkranken, schwachen Patienten diese Körperstellung für Magenaufnahmen benutzen soll.

Besonders für Beweglichkeitsprüfungen des Magens sind die Untersuchungen in rechter oder mehr noch in linker Seitenlage notwendig. Der zu Untersuchende legt sich zu diesem Zwecke auf ein über den Sitz des Aufnahmegestelles gelegtes entsprechend großes Brett (siehe Figur 8). Ein hinter den Rücken gelegtes Kissen, besser noch ein Sandsack, dient als Stütze. Die Hände werden hinter den Kopf gelegt. Figur 9 zeigt das ent-

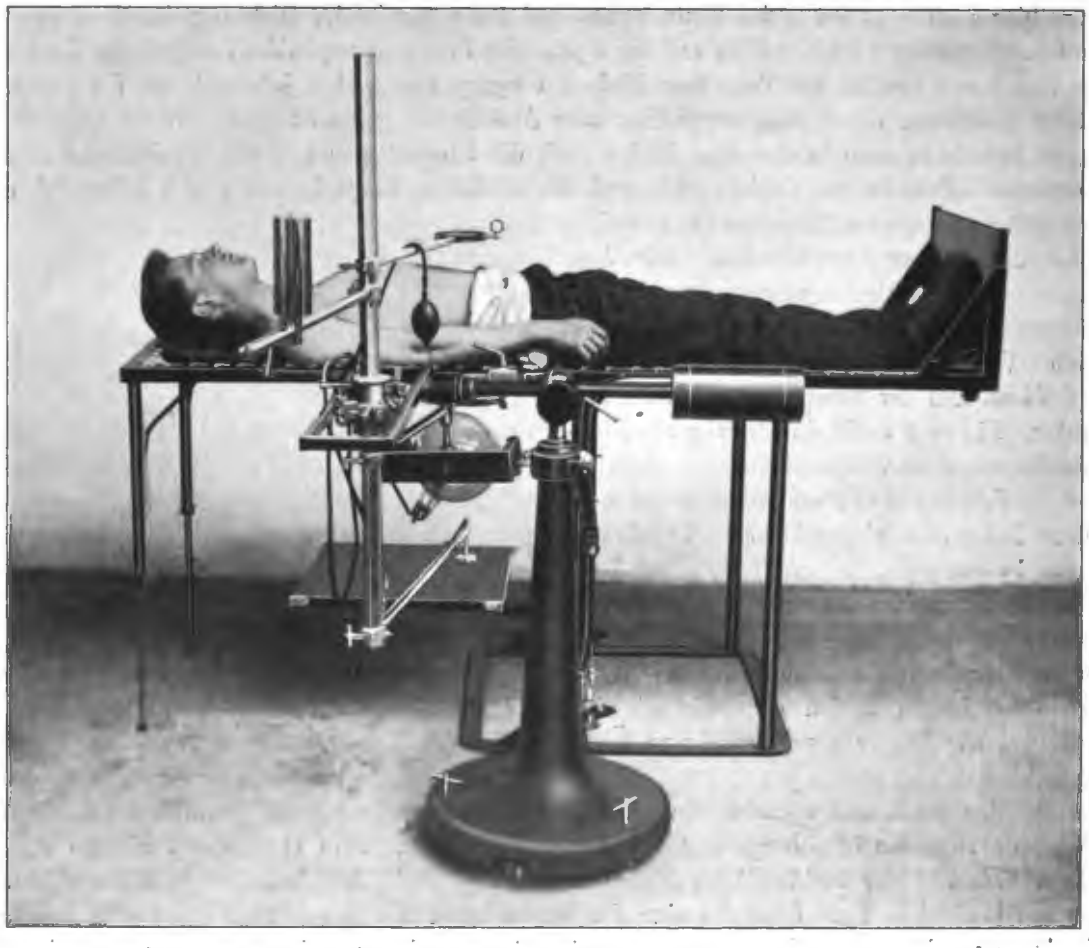

Fig. 10.
Aufnahme im Liegen.

sprechende Orthodiagramm, über dessen Aufnahmetechnik nichts Besonderes zu bemerken ist.

Zur Untersuchung des Magens im Liegen wird sowohl der Orthodiagraph, wie die Fixiervorrichtung umgeklappt (siehe Figur 10). Der Patient legt sich möglichst flach auf das nun einen Tisch darstellende Gestell. Unter den Kopf bringen wir ein kleines Kissen. Der Untersucher steht rechts neben dem Apparat, links vom Patienten, das Gesicht diesem zugewandt. Figur 11 zeigt Ihnen ein derartiges Horizontalmagenorthodiagramm. Sie sehen, daß wir an ihm die einzelnen Magenabschnitte nur schwer unterscheiden können. Es ist also für den Röntgenologen das vertikale Sagittal- und Frontalorthodiagramm das wichtigste.

Noch einige Worte über das Ausmessen der Orthodiagramme des Magens.

Wir wissen, daß der Magen durch die ruhige Atmung fast gar nicht beeinflußt wird.

Die Erfahrung lehrt uns, daß kurz nach der Nahrungsaufnahme der Magen nur sehr selten peristaltische Bewegungen zeigt. Wir können also sagen, unsere Orthodiagramme geben uns ein exaktes Bild von der Größe des mit der „Normal-Rieder-Mahlzeit" gefüllten Magens, und wir sind sehr wohl berechtigt, den an ihnen gefundenen Zahlen eine gewisse Bedeutung zuzusprechen. Auf der anderen Seite aber ist Form und Lage des Magens, von denen seine Dimensionen in erster Linie abhängig sind, durch eine ganze Reihe Faktoren bedingt und wie es scheint sehr wechselnd beeinflußt. Wir müssen daher zunächst an einem möglichst großen Material untersuchen, welche Ausmessungen besonderen Wert haben und welche Zahlen als konstante anzusprechen sind.

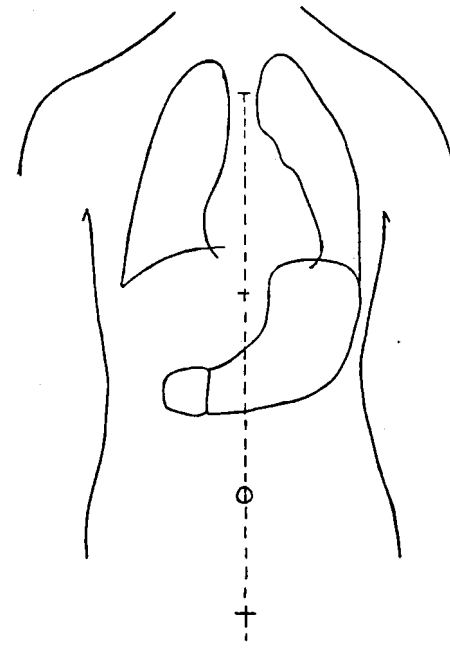

Fig. 11.
Horizontalorthodiagramm des Magens.

Meine Herren! Ich brauche nicht zu betonen, daß die Erlernung der Magenorthodiagraphie, selbst in der Ihnen geschilderten Form, schwieriger als die Herzorthodiagraphie ist. Es sind eben die Dichtigkeitsunterschiede nicht so groß wie die der Brustorgane. Übung im Zeichnen von Herzorthodiagrammen, Kenntnis der Riederschen Magenphotographien und Erfahrung in der Röntgenoskopie des Magens sind unbedingt erforderlich. Beherrscht man aber erst einmal das Verfahren, so kann man es mit Hilfe der geschilderten Kompressionsvorrichtung auch dort noch anwenden, wo infolge allzu großer Korpulenz die einfache Röntgenoskopie versagt. Die zur Ausführung notwendige Zeit ist natürlich von der Übung abhängig. Zwei bis drei Minuten genügen zur Aufnahme, zwei Minuten zur Übertragung der Körperkonturen und Orientierungspunkte.

Diskussion zu Vortrag 9 u. 10.

Herr Grunmach-Berlin betont auch an dieser Stelle im Widerspruch zu dem Vorredner Holzknecht auf Grund zahlreicher Röntgenversuche an gesunden Kindern und Erwachsenen, daß man überhaupt nicht bloß eine Normalform und Lage des Magens anzunehmen, sondern verschiedene Zwischentypen noch als Normalformen aufzufassen und unter diesen die senkrechte Stellung mit aufsteigendem Pylorusteil als die am häufigsten im Röntgenogramm nachweisbare normale Magenform anzusehen habe. Diese Ansicht über die variable Normalform und Lage vertrat Grunmach bereits in der vorjährigen Januarsitzung der Berliner medizinischen Gesellschaft und widersprach entschieden der Wiener Auffassung, wonach der Normalmagen überhaupt die Querlage einhalten und die Form eines Rinderhornes mit am tiefsten stehenden Pylorus darstellen solle. — Es sei hier ferner bezüglich der Tumordiagnose noch hervorzuheben, daß man aus gewissen Veränderungen der Magenperistaltik allein nach Zufuhr von dünnflüssigem Wismutbrei noch nicht berechtigt ist, auf beginnendes Magenkarzinom maßgebende Schlüsse zu ziehen. Wohl kann man im allgemeinen mittels der X-Strahlen Pylorusstenosen diagnostizieren, wenn, mit Bismut. subnitricum gefüllt, in den Magen eingeführte Kapseln noch nach 24 Stunden und darüber im Magen neben abnormer Peristaltik auf dem Fluoreszenzschirm nachweisbar sind, aber über die Natur der Stenose, ob diese karzinomatös sei, dürften doch noch immer starke Zweifel bestehen. So fand sich im Gegenteil bei über 90 an Pylorusstenose operierten Arbeitern, die von einem meiner ältesten Röntgenschüler, Dr. Johnson in Stockholm, vor der Operation wiederholt mittels X-Strahlen während 4—6 Wochen in der vorher angegebenen Weise untersucht wurden, nur sechsmal Karzinom, während in den übrigen Fällen Stenosen von so gutartiger Natur festgestellt wurden, daß die daran operierten Patienten noch nach Jahren vollständig arbeitsfähig blieben.

Grunmach konnte aber auch in mehreren Fällen durch die Palpation nicht nachweisbare Karzinome, die von der kleinen oder großen Kurvatur in das Innere des Magens hineinwuchsen, nach Anfüllung desselben mit Wismutmilch oder dünnem Wismutbrei auf dem Fluoreszenzschirm dadurch nachweisen, daß sich auf diesem stalaktitenartige Schattenfiguren als abnorme Zeichen beobachten ließen, während sonst der normale Magen nach Aufnahme von Wismutmilch bald darauf seinen Inhalt bei bekannter Peristaltik zu entleeren pflegt.

Wir sehen aber auch auf dem Fluoreszenzschirm und Röntgenogrammen Magentumoren als tief dunkle Schattenbilder, die mit den Nachbarorganen verwachsen, aber durch die alten Untersuchungsmethoden allein nicht sicher zu erkennen waren.

Herr Groedel-Bad Nauheim. Meine Herren! Im Anschluß an das eben Gesagte möchte ich mir sogleich eine Diskussionsbemerkung zu dem Vortrage des Herrn Holzknecht erlauben. Ich konnte mit der eben beschriebenen Methode niemals unter einer großen Anzahl von magengesunden Personen den Holzknecht-Magen, d. h. den Magen mit dem Pylorus als tiefstem Punkt, feststellen. Ich glaube daher verpflichtet zu sein, die Holzknechtsche Behauptung nicht unwidersprochen zu lassen, umso mehr als die für unser medizinisches Denken unfaßbare Behauptung, nur 10% aller Menschen hätten einen normalen Magen, bereits in Lehrbücher übernommen worden ist.

Herr O. Lassar-Berlin betont, daß das Bismut eine beträchtlich prophylaktische Bedeutung gegen Röntgen-Dermatitis besitzt und sowohl für Ärzte wie für Patienten in Betracht zu ziehen ist. Er stellt in Aussicht, daß beim nächsten Kongreß die Schädigungen und wie sie zu vermeiden seien, zur Diskussion zu stellen sein.

Herr Jollasse-Hamburg bemerkt gegenüber Herrn Grunmach, daß auch er gleich Holzknecht die von letzterem als Rinderhorn bezeichnete Magenform bei Kindern relativ häufiger gefunden habe, als bei Erwachsenen, kann jedoch Herrn Holzknecht nicht zustimmen, daß diese Magenform motorisch leistungsfähiger sei, als diejenigen mit mehr oder minder großer „Hubhöhe", wodurch Redner sich durch zahlreiche Motilitätsbestimmungen speziell mittels des Röntgenverfahrens überzeugt hat.

Zur Ausführung der Motilitätsprüfung empfiehlt Jollasse den von Holzknecht zur Untersuchung der Oesophagusstenosen angegebenen Brei von Bismut, Milchzucker und Wasser; erst wenn nach drei Stunden noch ein deutlicher Bismutschatten im Magen nachweisbar ist, kann man von einer Motilitätsstörung sprechen. Näheres darüber in den „Fortschritten", Märzheft 1907.

Herr Levy-Dorn-Berlin: Ich habe meinen Orthodiagraphen so modifiziert, daß ich eine Bleiglasscheibe vor den Schirm bringe. Die Bleiglasscheibe hält die Schreibvorrichtung. Der Schirm läßt sich umklappen. Für Kompression des Leibes nimmt man einen gewöhnlichen Schirm, klappt den Orthodiagraphenschirm um und vollzieht nun, ohne die Beweglichkeit des Orthodiagraphen zu behindern seine Messungen.

Wismutkapseln können lange im Magen liegen bleiben, auch wenn keine Stenose vorliegt, sondern nur Motilitätsschwäche.

Herr Cowl-Berlin: Bezüglich des Verbleibens von Wismutpulver im Magen des Kaninchens möchte ich darauf aufmerksam machen, daß das Kaninchen immer einen vollen Magen hat, nicht nur zuweilen, wenn es krank ist, so daß Wismutpulver wohl normalerweise wochenlang im Magen des Kaninchens verbleiben kann.

Herr Holzknecht-Wien (Schlußwort): Herr Grunmach und Herr Groedel haben meine Annahme, daß der selten vorkommende (10—20%) diagonal gestellte Magen mit dem Pylorus als tiefsten Punkt der normale sei, während die gewöhnliche Form des langgestellten hakenförmigen Magens der fast immer mit der gewissen schlaffen Formation des Abdomens (vorgewölbter Unterbauch, weiches Epigastrium) zusammentrifft, pathologisch ein mäßiger Grad von beschwerdelos getragener Gastroptose bei Enteroptose ist, bezweifelt. Aber keiner von ihnen hat ein neues Argument dagegen angeführt oder meine alten im 1. Heft der Mitteilungen aus meinem Institut angeführten auch nur zu entkräften versucht. Dort habe ich in erster Linie die Inkonstanz der Längsausdehnung des Hakenmagens angeführt, während wir für die normale Form eines wichtigen Organes Konstanz fordern müssen. Habe den fließenden Übergang in die schwere Gastroptose zu bedenken gegeben usw. Aber ich sehe keinen Grund, mich ohne wirkliche Angriffe zu verteidigen.

Herr Jollasse, dessen Untersuchungen bei Kindern sehr wichtig sind, hat zu bedenken gegeben, daß er längsgestellte Magen ohne Schädigung der Motilität, also mit normaler Austreibungszeit, gesehen hat. Ich kann diese Beobachtung bestätigen. Sie entspricht der Majorität der Fälle. Ich nehme an, daß die Muskulatur eben lange Zeit größeren Anforderungen gewachsen bleibt, bevor sie deutliche Zeichen von Erlahmung und Insuffizienz aufweist.

Herr Groedel-Bad Nauheim (Schlußwort). Meine Herren! Herr Holzknecht sagt, ich hielte die von ihm verfochtene Ansicht, daß der normale Magen die Rinderhornform aufweise, für unwahrscheinlich. Ich halte dies nicht für unwahrscheinlich, sondern für unrichtig. Ich werde den Beweis für meine Behauptung an anderer Stelle erbringen können. Wenn Herr Holzknecht sagt, „das Normale ist konstant", schlägt er sich mit seinen eignen Worten. 10% sind gewiß nicht „konstante" Befunde zu nennen. Auch daß Herr Holzknecht glaubt, einen Beweis für seine Behauptung in der Ähnlichkeit der Gastroptose mit der statistisch häufigsten Magenform zu besitzen, kann ich nicht anerkennen. Wir finden doch überall im Körper den allmählichen Übergang der normalen Form in die pathologische Form. Ich glaube, Herr Holzknecht verfällt nun doch in das Gegenteil der Überschätzung der Orthodiagraphie, er unterschätzt sie. Vielleicht hätte er mit der von mir heute geschilderten Methode seine Rinderhornform noch seltner gefunden Ich bin nämlich überzeugt, daß durch die von Holzknecht

ausgeübte Kompression mit einem großen Schirm, was ich schon vorhin erwähnte, der Magen in seiner Form unter Umständen ganz entstellt wird, und andererseits durch längere Kompression das Antrum dauernd kontrahiert bleibt, also der Sphincter Antri als Pylorus angesehen werden kann.

---

11. Herr N. **Dohan**-Wien: **Zur Röntgendiagnostik der Lungenspitzeninfiltrationen.**

Meine Herren! Von 90 in Kienböcks Röntgenologischer Abteilung in der Allgemeinen Poliklinik in Wien systematisch vorgenommenen Röntgenuntersuchungen an Lungenkranken, wo es sich darum gehandelt hat, festzustellen: einerseits wie sich der röntgenologische Befund zu der klinisch bereits sichergestellten Diagnose verhält, andererseits ob bei klinisch zweifelhaften Fällen die Röntgenuntersuchung irgendwelchen Aufschluß geben kann, habe ich die Gruppe der letzteren Fälle — an Zahl 32 — zum Gegenstand meiner Erörterung gemacht. Ich muß bemerken, daß bei einem Teil dieser Kranken auch die „subjektiven Symptome" einer beginnenden Lungenspitzenaffektion nur sehr geringe waren und ich nur durch die in der Krankengeschichte angegebene „hereditäre Belastung" oder dem sogenannten „Habitus phthisicus" des Betreffenden mich veranlaßt sah, die Röntgenuntersuchung vorzunehmen. Das Resultat war in den meisten dieser Fälle ein röntgenologisch positives.

Die röntgenologische Frühdiagnose der Lungentuberkulose wurde des öftern schon von mehreren Forschern behandelt. Besonders sind hervorzuheben die grundlegenden Arbeiten von Beclère, Holzknecht und Rieder, ferner der in letzter Zeit erschienene Bericht von Adam[1]), der uns in kurzer übersichtlicher Form den jetzigen Stand dieses wichtigen Kapitels der Röntgendiagnostik vor Augen führt. Unter andern Autoren, die sich mit der Röntgendiagnostik der Lungen befaßten, sind zu erwähnen: Bade, de la Camp, Hildebrand, Immelmann, Kienböck, Alban Köhler-Levy Dorn, Pfahler, Schellenberg, Scherer, Weinberger und Wolf.

Der von mir beobachtete Untersuchungsgang war folgender: Erhebung eines genauen klinischen Befundes, Schirmdurchleuchtung und photographische Plattenaufnahme. Keiner der beiden letzten Vorgänge darf bei einer genauen Röntgenuntersuchung fehlen, denn zumeist können uns nur beide zusammen das richtige Bild von einer bestehenden pathologischen Veränderung geben. Die eine Art der Untersuchung ergänzt die andere.

Die Durchleuchtung wurde mit der Kienböck-Holzknechtschen Hängeblendevorrichtung im Stehen des Patienten vorgenommen, wobei letzterer sich an eine vor die Röhre postierte übermannsgroße Bretterwand anlehnte. Zwei an die Blendenvorrichtung angebrachte horizontal gestellte Holzrollen ermöglichten eine genaue vertikale Einstellung der Röntgenröhre. Die Durchleuchtung teilt sich in vier Phasen: 1. Inspektion des ganzen Thorax auf etwaige nicht vorhergesehene Veränderungen, 2. gleichzeitige Betrachtung der beiden Lungenspitzenfelder bei äußerst genauer horizontaler Abblendung des Gesichtsfeldes, 3. Untersuchung der Hiluszeichnung bei mäßiger vertikaler und horizontaler Abblendung des Gesichtsfeldes. Dieser Teil der Untersuchung ergab nur in den seltensten Fällen, bei sehr günstigen Durchleuchtungsverhältnissen (sehr gutes, mittelweiches Röntgenlicht, mageres Individuum) irgendein positives Resultat und dann auch nur sehr unvollkommen im Vergleich zu dem angefertigten Röntgenogramm. 4. Zum Schluß der Durchleuchtung wird die Zwerchfellbewegung mit besonderer Berücksichtigung des Williamsschen Phänomens beobachtet. Den zweiten — wichtigeren — Teil der Röntgenuntersuchung bildet die Röntgenographie. Es sei schon hier erwähnt, daß der röntgenoskopische Befund nicht in allen Fällen von dem röntgenographischen bestätigt wurde, besonders was die Trübung der Lungenspitzenfelder betraf. In einigen Fällen mußte der durch die bekannten Fehlerquellen, wie starke entwickelte Muskulatur, beträchtlicher Panniculus adiposus, Strumen, supraklavikuläre Drüsenpakete und Infiltrate usw. bedingte „positive" Röntgenbefund nach Betrachtung eines technisch gut gelungenen Röntgenogramms in „nega-

---

[1]) Fortschritte auf dem Gebiete der Röntgenstrahlen. Bd. IX.

tivem" Sinn richtiggestellt werden. Andererseits wurden kleine durch spezifische Infiltrationen in der Lunge bedingte Verdunkelungsherde bei der Durchleuchtung übersehen und erst auf dem Röntgenogramm als solche erkannt. Ähnlich in bezug auf das „Übersehen" verhält es sich mit der Beurteilung der Hiluszeichnung. Ein normales oder nur wenig „vermehrtes" und „verstärktes" Schattenbild der Hilusgegend kommt bei der Durchleuchtung nie vollkommen zum Vorschein, so daß wir manchmal bloß durch das deutliche Sichtbarwerden desselben bei der Röntgenoskopie auf eine beträchtliche pathologische Veränderung der diese Zeichnung bildenden Lungenarterien, Venen, zum Teil auch der Bronchialbäume und der peribronchialen Drüsen schließen können. Eine genaue Aufklärung über die normale und pathologische Hilusregion gibt uns hingegen das Röntgenogramm.

Ich möchte daher, im Gegensatz zu Arnsperger,[1]) stets der Röntgenographie den Vorzug geben, besonders dort, wo es sich um die Frühdiagnose der Lungentuberkulose handelt und wo die eventuell bestehenden Veränderungen noch sehr geringe sein dürften, denn nie werden wir — mögen das Röntgeninstrumentarium und die übrigen Durchleuchtungsverhältnisse noch so vollkommen sein — auf dem Wege der Thoraxdiaskopie mit dem grobkörnigen Durchleuchtungsschirm jene feinen Veränderungen im Lungengewebe zur Anschauung bringen können, wie wir es durch Fixierung des Schattenbildes auf die feingekörnte photographische Platte tun können, abgesehen davon, daß das Studium eines Röntgenogramms mit viel mehr Muße vorgenommen werden kann, als das vielen Schwankungen unterliegende Schirmbild. Es soll damit nicht gesagt sein, daß die Durchleuchtung bei der Röntgendiagnostik zu entbehren ist, denn z. B. über Zwerchfellbewegung, oder über andere normal- oder pathologisch-physiologische Vorgänge kann uns nur letztere Methode Aufklärung geben.

Von einem Übergewicht der Röntgenographie über die Röntgenoskopie kann jedoch nur dann gesprochen werden, wenn es sich um technisch vollkommen gelungene Aufnahmen handelt. Minder gelungene Röntgenogramme können hier, wo die Fehlerquellen ohnehin zahlreich sind, leicht zu Irrtümern und somit zu Fehldiagnosen führen. Es müssen daher bei Anfertigung des Röntgenogramms alle Momente in Betracht gezogen werden, die eine gute Qualität desselben verbürgen. Nicht zu selten sehen wir, daß technisch minder gelungene Aufnahmen uns das Bild als ein normales erscheinen lassen, während eine unter günstigeren technischen Momenten vorgenommene Wiederholung einen pathologischen Befund ergibt, andererseits glauben wir bei minder gelungenen Bildern „pathologische Verhältnisse" zu sehen, die sich auf dem guten Röntgenogramm nicht zeigen. — Vor allem möchte ich als einen für die Schärfe des Bildes wichtigen Faktor die Blendenaufnahmen empfehlen in der Weise wie sie Adam in seiner letzten Arbeit schildert, und wie auch ich sie nach vielen andern Versuchen bei allen meinen Lungenuntersuchungen gemacht habe. Der Unterschied in bezug auf die Schärfe des Bildes zwischen zwei unter gleichen Verhältnissen hergestellten Röntgenogrammen ist ein allzu auffälliger, wenn wir die eine mit, die andere ohne Rohrblende anfertigen. Je enger die Blende und je höher das Rohr, desto schärfer das Bild. Selbstverständlich muß das Blendenrohr die genügende Weite besitzen, um eine gleichzeitige Aufnahme beider Lungenspitzen zu ermöglichen. Oft aber kommen wir in die Lage, uns über eine in dem bereits gewonnenen Bilde „verdächtige" Stelle genauere Aufklärungen verschaffen zu müssen. In diesem Falle hat mir eine aus Barytgummi hergestellte Zylinderrolle, deren Länge der Entfernung zwischen Röhre und Körper entsprach, gute Dienste geleistet. Die gewonnenen Detailbilder waren von äußerst großer Deutlichkeit.

Von nicht minder wichtiger Bedeutung ist die Lagerung des Patienten. Unter allen von den bisher angegebenen Methoden liefert uns jene die besten Bilder, wo die photographische Platte dem Rücken des auf einem Keilpolster liegenden Patienten in der Weise angelegt wird, daß die Mitte des oberen Plattenrandes dem ersten Brustwirbelkörper angelegt wird, der Keil derartig postiert ist, daß sein breites Ende mit dem Schulterrand abschneidet,

[1]) Zur Frühdiagnose der Lungentuberkulose. Münchn. m. Woch. 1907. Nr. 2.

so daß der Kopf des zu Untersuchenden nach rückwärts geneigt ist. Auf diese Weise werden die Lungenspitzen der Platte am nächsten gebracht, und die Lage des Patienten ermöglicht nun die zur photographischen Aufnahme notwendige Immobilisierung des Thorax. Die Genauigkeit des Bildes wird ferner gehoben durch die Aufnahme im Atmungsstillstand, um die durch respiratorische Bewegung der Rippen hervorgerufene Verschwommenheit und Undeutlichkeit des Bildes zu verhindern, und zwar am allerbesten in tiefster Inspirationsstellung, weil bei dieser die entsprechende Luftmenge da ist, um die nötige Pause in der Atmung eintreten zu lassen, ferner die durch das eingeatmete maximale Luftquantum ausgedehnte Lungenspitze auf dem Bilde besser dargestellt werden kann. Auch werden in diesem Stadium die Intercostalräume breiter, das Lungenbild kommt daher besser zur Geltung.

Die Röntgenröhre wird in einer Distanz von 60—80 cm (je nach dem Durchmesser des Thorax) postiert und zwar in der Weise, daß der Focus gegen das Manubrium sterni gerichtet ist. Es gelingt uns so am allerbesten, das störende Projektionsbild der Clavicula aus dem Bereich der Lungenspitzenfelder wegzuprojizieren und den in Betracht kommenden hinteren Teil der Intercostalräume II bis IV deutlich zur Darstellung zu bringen. Dort, wo es sich nur um Darstellung der Lungenspitzen handelt, genügt die Plattengröße 13 × 18 cm. Die Expositionszeit beträgt bei stärkster Belastung einer weichen Röhre, entsprechend der Stärke des Thorax, 10—16 Sekunden.

Das Resultat der in dieser Weise vorgenommenen Untersuchungen von beginnender Lungenspitzenaffektion läßt sich folgendermaßen zusammenstellen:

1. Bei 32 Personen, wo die klinische Untersuchung keine oder eine nur zweifelhafte Bestätigung der vorhandenen Krankheitssymptome bot, ergab die Röntgenuntersuchung insofern ein positives Resultat, als in zehn Fällen eine gleichmäßige homogene Verdunkelung des einen oder beider Lungenspitzenfelder sechsmal in Verbindung mit viermal ohne „vermehrte" bzw. „verstärkte" Hiluszeichnung. Das Williamssche Phänomen war bei dieser Gruppe viermal zu sehen, einmal bei doppeltseitigen, dreimal bei einseitigen Affektionen. In ersterem Fall war auf der betreffenden Seite die Trübung ausgesprochener. Die gleichmäßige Trübung entsprach zumeist jenen Fällen, wo der Perkussionsbefund einen — wenn auch nur wenig — verkürzten Schall ergab. In vier dieser Fälle war der Perkussionsschall ein normaler. Dem Auskultationsbefund entsprechend war in fünf dieser Fälle die Atmung etwas verschärft, dreimal normal. Katarrhalische Atmungsgeräusche waren zweimal hörbar. Tuberkelbazillen waren in vier Fällen nachweisbar.

Fleckige Trübung des einen oder beider Lungenspitzenfelder war zweiundzwanzigmal zu konstatieren, bei vierzehn Fällen in Begleitung einer pathologisch veränderten Hiluszeichnung, achtmal ohne letztere. Williams Phänomen war neunmal zu konstatieren. Perkutorisch war nur in drei dieser Fälle eine Veränderung im Sinne einer Schallverkürzung nachweisbar, auskultatorisch viermal. Beide Veränderungen zusammen zweimal. Die übrigen Fälle ergaben klinisch keinen Anhaltspunkt für irgendwelche Veränderungen in der Spitze. Der bakteriologische Befund ergab in acht Fällen Tuberkelbazillen. Hereditär belastet waren vierzehn, darunter acht mit phthisischem Habitus. Letzterer Umstand ohne den ersteren in sieben Fällen. Keines von beiden bei elf Personen. In achtzehn Fällen stimmte der bei der Röntgenoskopie gewonnene Befund mit dem durch die Röntgenographie erzielten überein. Zwölfmal ergab die Durchleuchtung ein negatives Resultat, während das Röntgenogramm ein in bezug auf Spitzenaffektion und veränderter Hiluszeichnung „positives" war. Das umgekehrte Verhältnis: positiver Durchleuchtungsbefund und „negativer" Befund am Röntgenogramm fand sich in fünf Fällen. Von letzteren war einmal eine gleichmäßige Verdunkelung des linken Spitzenfeldes durch Infiltrate, einmal durch Strumen vorgetäuscht, dreimal sah man bei der Durchleuchtung fleckenförmige Trübungen, die sich nachher am Röntgenogramm als durch ihre charakteristische Form ausgezeichnete Schattenbilder von verkalkten Drüsen, bzw. Infiltraten präsentierten. Das Schattenbild hebt sich in solchen Fällen viel deutlicher, umschriebener und dunkler von seiner Umgebung ab, als es bei den mehr wolkigen und unregelmäßigen Trübungsherden und Fleckungen, die durch weich infiltriertes Lungengewebe verursacht werden, der Fall ist.

Resümee:

Die Röntgenuntersuchung der Lungen soll stets als Ergänzung zur physikalischen Untersuchung vorgenommen werden, besonders aber dort, wo auch nur ein leiser Verdacht wie etwa bei hereditär belasteten Personen oder bei solchen mit Habitus phthisicus besteht. Die Untersuchung soll sich sowohl auf die Lungenspitzen, Hilusgegend, als auch auf das Zwerchfell erstrecken. Von vollem Wert ist nur die Durchleuchtung in Verbindung mit anschließender Röntgenographie. Letztere ist nur dann zu verwerten, wenn sie bei Atmungsstillstand mit Blendenzylinder und gleichzeitiger Aufnahme beider Lungenspitzen vorgenommen wird. Stets achte man bei der Durchleuchtung auf das Williamssche Phänomen als einem wichtigen Frühsymptom, schalte sowohl bei Durchleuchtung als auch bei Beurteilung eines Röntgenogramms möglichst alle Fehlerquellen aus und lasse es sich nicht verdrießen, behufs genauer Aufklärung eine eng abgeblendete Detailaufnahme von Lungenregionen zu machen, die auf der ersten — technisch gelungenen — Platte einen Zweifel aufkommen lassen.

Diskussion.

Herr Stuertz-Metz berichtet in Anbetracht der Kürze der zustehenden Vortragszeit nur in Form einer vorläufigen Mitteilung über röntgenologische Beobachtungen, welche er während der letzten zwei Jahre über die Beziehungen zwischen der Lungenspitzentuberkulose und der Lungenhilusschattenvergrößerung bzw. Hilusdrüsentuberkulose gemacht hat. Es wird analog den in neuerer Zeit von mehreren Seiten veröffentlichten pathologisch-anatomischen Beobachtungen unter Demonstration einschlägiger Lungenröntgenogramme dargelegt, daß die Lungenspitzeninfiltration in den weitaus meisten Fällen sekundär durch lymphangitische Prozesse von den durch Inhalation tuberkulös erkrankten Lungenhilusdrüsen aus entsteht.

Stuertz tritt der bisher fast ausschließlich vertretenen Inhalationstheorie in dem engeren Sinne, daß die Lungenspitzen zumeist durch direkt bis in die Spitzen inhalierte Tuberkelbazillen primär infiziert werden, entgegen und tritt auch der von v. Behring vertretenen entero-hämatogenen Theorie, daß die Lungenspitzen meist auf dem Blutwege von den Darmdrüsen aus mit Tuberkelbazillen infiziert werden, entgegen, und ist der Ansicht, daß solche den zwei zuletzt erwähnten Theorieen entsprechenden Lungenspitzenerkrankungen nur ausnahmsweise vorkommen.

Als besonders wichtig für die Frühdiagnose der Lungentuberkulose betont Stuertz ebenso wie frühere Autoren die im Röntgenogramm darstellbare Lungenhilusdrüsenvergrößerung, und außerdem noch besonders die von den Hilusdrüsen nach den Oberlappen hinziehenden verstärkten (lymphangitischen) Schattenstränge und Schattenflecken, welche den Vormarsch der beginnenden Lungentuberkulose von den Hilusdrüsen nach den Spitzen hin kennzeichnen.

Diese krankhaften Erscheinungen im Röntgenogramm sind lange Zeit früher erkennbar, als die ersten Erscheinungen des Lungenspitzenkatarrhs mit dem Höhrrohr wahrnehmbar sind. Deshalb ist in den auf Lungentuberkulose verdächtigen Fällen der Röntgenuntersuchung der Lungen eine weit größere diagnostische Bedeutung beizulegen, als das bisher besonders in der Praxis der Fall gewesen ist. Eine Lungenheilstätte kommt nach Ansicht des Vortragenden ohne Röntgenapparat nicht mehr aus.

Herr Jamin-Erlangen: Bei orthodiagraphischer Untersuchung ist das Williamssche Phänomen in reiner Form, normaler Zwerchfellstand und verminderte inspiratorische Senkung auf der erkrankten Seite, nur selten nachweisbar.

Häufiger finden sich Veränderungen der Größe des ganzen Lungenfeldes und Veränderungen der gesamten Atmungsbewegung mit Einschluß der Rippenhebung, die auch ihrerseits die Zwerchfellbewegung beeinflußt, endlich Zeichen pleuritischer Anheftung. Alle diese Erscheinungen sind für die Diagnose beginnender Lungentuberkulose von Bedeutung.

Auch bei fortgeschrittener Tuberkulose kann die Röntgenuntersuchung in manchen Fällen für die Diagnose allein den Ausschlag geben. Dies ist dann der Fall, wenn gleichzeitig bestehende chronische Bronchitis mit Emphysem den Nachweis der Verdichtung durch Perkussion und den Nachweis von Tuberkelbazillen im reichlichen Sputum erschweren bzw. lange Zeit unmöglich machen.

Herr Albers-Schönberg-Hamburg: Die vom Vortragenden zitierte Arbeit von Adam wurde in dem von mir geleiteten Röntgeninstitut des Allgem. Krankenhauses St. Georg nach der von mir an anderer Stelle veröffentlichten Technik der Lungenspitzenaufnahmen, gemacht. Da ich den größten Teil der Aufnahmen persönlich hergestellt habe, kann ich Ihnen berichten, daß die Methode eine außerordentlich feine Differenzierung minimaler Schattenunterschiede der Lungenspitzen gewährleistet. Die zu der Adamschen Arbeit gehörigen Röntgenogramme beginnender Spitzenaffektionen gebe ich zur Einsichtnahme herum.

Herr Grashey-München: Im Auftrage des durch Trauerfall verhinderten Herrn Dr. Rosenthal-München lasse ich Röntgenogramme zirkulieren, welche sich durch wesentliche Abkürzung der Expositionszeit auszeichnen. Diese Abkürzung der Exposition wird erreicht durch eine neue Induktorkonstruktion, welche Herr Dr. Rosenthal demnächst an anderer Stelle veröffentlichen wird. Die vier vorliegenden Bilder sind Plattenaufnahmen von Erwachsenen mit der Platineisenröhre Dr. Rosenthals, ohne Verstärkungsschirm hergestellt. Die Expositionsdauer betrug: für Strukturbild einer Hüfte und ebenso einer Lendenwirbelsäule je 6 Sekunden, für Halswirbelsäule und oberes Thoraxfeld mit schöner Lungenzeichnung 4 Sekunden, für Übersichtsaufnahmen des Thorax 2 Sekunden. Die Abkürzung der Expositionszeit hat wesentliche Bedeutung 1. für Anfertigung von Thoraxaufnahmen in möglichster Ruhe (Atempause), 2. für das Orthoröntgenogramm, speziell für die zukunftsreichen Aufnahmen aus großer Entfernung, die man Teleröntgenogramme nennen könnte.

Herr Cowl-Berlin: Der von Herrn Stuertz vorgetragene Gegenstand ist ein ganz besonders interessanter, wie das für denjenigen auch klar ist, der wie ich bei einer ganzen Reihe von Individuen „in den besten Jahren", bei denen kein Verdacht auf aktive Tuberkulose bestand, Drüsenstränge zu beiden Seiten des Thorax-Medianschattens zu beobachten Gelegenheit hatte. Wir wissen, daß der s. Z. scherzhaft erscheinende Satz des verstorbenen Rudolf Virchow, daß „ein jeder mehr oder weniger tuberkulös sei", seitdem an der Hand von pathologisch-anatomischen Untersuchungen, in diesem Sinne sich fast ganz bewahrheitet hat. Als Fehlerquelle bei der Röntgenographie der Lungenspitzen gegenüber der Röntgenoskopie möchte ich auf eine für den betr. Fall zu lange bzw. zu kurze Exposition aufmerksam machen. Es empfiehlt sich daher, in wichtigen Fällen mehrere Aufnahmen bei verschiedener Expositionsdauer auszuführen.

Herr Zabel-Rostock: Bei phthise-verdächtigen Fällen mit positivem Williamsschen Symptom fand ich fast durchgängig tieferen Abgang des Litten-Gerhardtschen Zwerchfellschattens, d. h. der Übergangslinie von der pars horizontalis zur pars verticalis des Diaphragma (vgl. meine Arbeit über: „Das Spiel des Zwerchfells über den Pleurasinus"). Der Widerspruch, welcher hierin zu liegen scheint, erklärt sich leicht durch den röntgenoskopisch lateral abwärts steileren Abfall der Diaphragmaflügel. Diese Beobachtung scheint mir mit Rücksicht auf die Bedeutung der Bronchialdrüsen als eventuellen Ausgangspunkt der Lungentuberkulose wichtig und daher die systematische Kontrolle der Zwerchfellkontur im Verein mit den Bronchialdrüsen beim Williamsschen Symptom wünschenswert.

Herr Holzknecht-Wien: Herr Stuertz hat die Diagnostik der Lungentuberkulose zugleich mit ihrer Pathogenese im Sturm genommen. Nach meinen Erfahrungen zeigt auch heute noch nur ein geringer Teil der beginnenden Fälle überhaupt röntgenologische Veränderungen, Bronchialdrüsenvergrößerung ist keineswegs häufig, keineswegs scharf von bedeutungslosen Veränderungen zu unterscheiden und abgesehen von den Kindern wenig charakteristisch. Aus dem frühen Auftreten sichtbarer Bronchialdrüsenschwellung auf diese als Eingangspforte zu schließen ist, da ausgedehnte frische Spitzenveränderungen entgehen können, unberechtigt, und darum sind die pathogenetischen Erörterungen Herrn Stuertz mehr röntgenologische Nachempfindungen der modernen Tuberkuloseforschung. Herrn Dohan muß man zustimmen in der Aufforderung zu exaktester, auch röntgenographischer Spitzenuntersuchung: Fascikelblende, Vergleichsaufnahme, sehr weiche Röhren, wie für Kinderhände. Das Williamssche Symptom ist keineswegs so selten, wie wir von Herrn Jamin gehört haben. Man muß nur die Zwerchfellexkursionen bei gleichmäßiger tiefer Atmung, bei eingedrücktem Abdomen oder im Liegen genau messen.

Herr Ernst Meyer-Berlin: Wie mein Chef, Herr Geh. Rat Max Wolff bereits auf dem vorigen Kongreß betonte, benutzen wir in der Königl. Lungenpoliklinik bereits seit einigen Jahren mit Erfolg das Röntgenverfahren zur Diagnose der initialen Lungentuberkulose, und zwar in Verbindung mit den physikalischen Methoden und der Tuberkulinprobe, und haben wir oft noch mittels Röntgenverfahren Diagnosen stellen können, wo andere Methoden im Stiche ließen. Auch ich kann dem Herrn Vortragenden beistimmen, daß das Bild oft viel beweisender ist als die einfache Durchleuchtung. — Herrn Stuertz möchte ich noch bemerken, daß auch wir stets auf die Hilusdrüsen achten, aber häufig bei unseren Hunderten von Untersuchungen Fälle finden, in denen eine Spitze deutlich abgedunkelt ist, ohne daß wir auf derselben Hilusdrüsen im Bilde sehen.

Herr Stuertz-Metz: Auf die Frage des Herrn Holzknecht folgendes: Ich habe nie ausgesprochene Spitzeninfiltrationen gesehen, ohne gleichzeitige krankhafte Vergrößerung der Hilusschatten.

Der springende Punkt scheint die Frage zu sein: Wie sieht ein krankhafter Lungenhilusschatten, wie ein gesunder Hilusschatten aus? Ich ziehe augenscheinlich die Grenzen für die krankhaften Vergrößerungen weiter, als es bisher üblich war.

Es wäre durch eine größere Anzahl von Aufnahmen gesunder Lungen gegenüber einer größeren Anzahl von Aufnahmen sicher nachgewiesener beginnender Lungentuberkulosen in dieser Beziehung weiterer Aufschluß zu erzielen.

Meine Beobachtungen beziehen sich nur auf etwa dreißig Fälle von beginnender Lungentuberkulose. Es liegt mir fern, zu glauben, daß diese Frage durch meine Beobachtungen abgeschlossen ist. Es lag mir lediglich daran, eine Anregung zu weiteren Beobachtungen zu geben.

Herr Dohan-Wien (Schlußwort): Auf die Anfrage bezüglich des Williamsschen Phänomens

will ich bemerken, daß ich dasselbe unter den neunzig Fällen sechzehnmal gesehen habe. Auf die Bemerkung des Herrn Cowl sei erwidert, daß ich in meinem Vortrag bemerkte, es sei unter Umständen eine Wiederholung der Röntgenographie, und zwar im Sinne einer Detailaufnahme vorzunehmen. Im übrigen verweise ich auf meine ausführliche Arbeit, in der ich alle strittigen Punkte berührt habe.

---

12. Herr **Sträter**-Aachen: **Die Röntgenographie der Nieren.**

Meine Herren! Die mir zur Verfügung stehende Zeit ist zu kurz, um die Röntgenographie der Niere erschöpfend zu behandeln, ich muß daher auf eine demnächst erscheinende Arbeit hinweisen. Ich möchte nur an der Hand von Negativen über die Erfahrungen berichten, welche ich in den letzten drei Jahren bei über 300 Nierenaufnahmen gemacht habe. Ohne auf die Technik der Röntgenographie der Niere näher einzugehen, möchte ich zwei Punkte erwähnen, die ich für besonders wesentlich halte. Der erste besteht in einer gründlichen Darmentleerung, eventuell mit Zuhilfenahme von Klystieren, der zweite in Benutzung des Luffaschwammes. Dieser in Form einer Halbkugel unter die Kompressionsblende gelegt, drückt einerseits die Gase und den der Niere vorgelagerten Darminhalt beiseite, andererseits ruft er eine Anämie in den gepreßten Geweben hervor, so daß die weichern Strahlen, die eine feinere Differenzierung gestatten, leichter durchdringen.

Wie hinderlich Darminhalt und Darmgase der Darstellung der Niere sind, mögen zwei Aufnahmen zeigen (Demonstration). Die erste Aufnahme ist an einer Leiche gemacht, deren Darm mit Sauerstoff gefüllt war. Deutlich sieht man Speisereste und Gase, der Leberrand tritt scharf hervor, von der Niere ist nichts zu sehen. Die Verhältnisse am Lebenden sind noch ungünstiger (Demonstration), da die Peristaltik der Därme noch störendere Bilder hervorruft.

Bei richtiger Handhabung der Technik gelingt es fast ausnahmslos die Nierenkonturen auf die Platte zu bekommen, auch bei starken Individuen. Bei normaler Lage der Niere sieht man ihre zwei untern Drittel, der obere Pol wird fast immer rechts von der Leber, links ebenfalls von der Leber und eventuell von der Milz verdeckt, die in einzelnen Fällen die lateralen Konturen der Niere undeutlich machen kann. Nur ausnahmsweise ist der obere Pol der Niere sichtbar. Der mediale Rand der Niere läuft meistens in der Richtung der lateralen Psoaskontur und ist häufig durch einen Spalt von diesem Muskel getrennt. Das untere Ende der normalen Niere steht meistens in der Höhe des dritten Lendenwirbels; gelegentlich reicht es aber auch nur bis zum untern Rand des zweiten Lendenwirbels, abwärts kann man selbst im Beginn des vierten Lendenwirbels in einzelnen Fällen noch den untern Pol beobachten.

Ebenso inkonstant wie ihre Lage ist, auch ihre Längen- und Breitenausdehnung, ein Verhalten, was ja auch den Anatomen bekannt ist. (Demonstration einer Reihe von Negativen, die diese Verschiedenheiten zeigen.)

Da es nun möglich ist, den Nierenschatten darzustellen, so müssen auch Form- und Lageanomalien festzulegen sein, und es lassen sich in der Tat wesentliche Vergrößerungen wie Verlagerungen nachweisen. (Demonstration einer Platte, die eine starke Vergrößerung der Niere zeigt, zwei Jahre nach Nephrektomie der andern und einer Platte mit Nierensarkom).

Wandernieren lassen sich dadurch nachweisen, daß man mehrere Aufnahmen macht, bei denen man jedesmal den Druck des Luffaschwammes in verschiedener Richtung auf die Nierengegend wirken läßt. Die normal gelagerte Niere kann nicht wesentlich dem Druck ausweichen, die Wanderniere wird je nach der Richtung des Druckes ihre Lage ändern (Demonstration).

Tuberkulös erkrankte Nieren zeigen in der Mehrzahl der Fälle im Röntgenogramm keinen von der Norm abweichenden Schatten. Selbst weitgehende Zerstörungen im Innern der Niere können nicht immer nachgewiesen werden. (Demonstration einer Nierenplatte, auf der zwei haselnußgroße Abszeßhöhlen, die prall mit Eiter gefüllt waren, nicht sichtbar sind.) Dagegen sind Kalkablagerungen in tuberkulösen Prozessen sichtbar, und sie unterscheiden sich

von Nierensteinen dadurch, daß sie mehr strich- und punktförmige Flecken auf der Platte setzen, die meist nicht in der Hilusgegend, sondern mehr im Parenchym gelegen sind, oft findet man sie am äußersten Rande der Niere.

Die größte Bedeutung der Röntgenuntersuchung der Niere dürfte zurzeit noch der Nachweis von Steinen sein, deren Größe und Anzahl — soweit sie sich nicht gegenseitig decken — genau festzustellen ist. Es ist aber jetzt möglich, nicht nur Größe und Zahl, sondern auch die Lage der Nierensteine festzulegen. Es ist möglich anzugeben, ob die Steine in der Hilusgegend, ob sie im untern oder obern Pol, ob sie in der Mitte gelegen sind, oder ob sie nicht mehr in der Niere, sondern vielmehr im Ureter sich befinden. Welche weittragende Bedeutung diese Feststellung für den Chirurgen hat, brauche ich wohl nicht zu erwähnen. (Demonstration einer Reihe von Steinnieren, bei denen die Konturen deutlich zu sehen sind und die Lage der Steine zu bestimmen ist.) Hierauf Demonstration eines Uretersteines.

Meine Herren! Ich hoffe, Ihnen durch die vorgezeigten Aufnahmen den Beweis geliefert zu haben, daß die Darstellung des Nierenschattens in der größten Zahl von Fällen möglich ist.

Diskussion.

Herr Köhler-Wiesbaden empfiehlt die Strätersche Luffapelotte ganz besonders und zeigt mit Hilfe derselben und mit Doppelplattenverfahren angefertigte deutliche Nierenaufnahmen.

Herr Immelmann-Berlin: Ich möchte hier auf die Vorzüge des Köhlerschen Doppelplattenverfahrens hinweisen, mittels dessen es selbst bei den fettreichsten Patienten gelingt, ein brauchbares Bild der Nierengegend zu erzielen.

Herr Cowl-Berlin: Denselben Zweck wie mit Doppelplatten, Schicht auf Schicht, kann man wohl auch ebenso theoretisch richtig und praktisch wertvoll mit zwei Platten Glas auf Schicht erreichen. In einem Fall habe ich nun durch die gleichzeitige Verwendung von zwei Platten, auch durch die vollkommene Übereinstimmung der Lage, Größe und Gestalt der noch nicht erbsengroßen Schatten auf beiden seitenrichtigen Platten eine bestimmte positive Diagnose stellen können.

Betreffs der Kompression bei Nierensteinaufnahmen, möchte ich die Vorzüge der Verwendung eines großen Gummiballes hervorheben, namentlich mit dem Bandkompressorium des Herrn Hirschmann.

Den Gummiball benutze ich für die verschiedensten Aufnahmen, besonders bei Individuen mit großem Leib, für die Erzielung einer Lokalkompression inmitten der allgemeinen Kompression des Körperteiles, welche das etwa 12 cm breite, quer festgezogene Band bewirkt. Nach einer Mitteilung des Herrn Caldwell ist der Gummiball von Herrn Roberts vorgeschlagen und von ihm wohl zuerst angewendet worden. Eine Lokalkompression durch elastisches Material ist aber zuerst von Schiff verwendet worden, der schon 1898 dazu Wattebäusche verwendete.

Herr Albers-Schönberg-Hamburg: Daß auch bei sorgfältigster Nierensteintechnik Fehldiagnosen vorkommen können, lehrte mich eine bisher nicht beschriebene Beobachtung, die ich in letzter Zeit vereinzelt zu machen Gelegenheit hatte, und die auf manche, trotz klinisch positiver Steindiagnose, röntgenologisch negativ ausgefallene Untersuchungen Licht werfen kann. Bei vollständig korrekt durchgeführten Nierensteinaufnahmen, welche rechts und links in je drei isoliert gemachten Blendenaufnahmen die beiderseitigen Nieren, die Harnleiter und die Blase zeigten und alle an ein gutes Bild zu stellenden Bedingungen erfüllten, wurde trotz klinisch positiven Befundes ein Stein nicht nachgewiesen. Eine Aufnahme, bei welcher die Lichtachse des Zylinders nicht seitlich auf die Nierengegend, sondern genau auf die Mitte der Wirbelsäule gerichtet war, zeigte dann einen kirschgroßen, zackig konturierten Stein im Ureter, 1 cm rechts oberhalb des Proc. transvers. des IV. Lendenwirbels. Eine Kontrollaufnahme nach zwei Tagen bestätigte den Befund. Dieses unerwartete Untersuchungsergebnis ist nun so zu erklären, daß im vorliegenden Falle der Harnleiter nicht neben, sondern annähernd vor dem Wirbelsäulenschatten läuft, mithin das in ihm befindliche Konkrement in ersteren hineinprojiziert und somit unsichtbar wird, während es bei medianer Einstellung aus dem Wirbelsäulenschatten herausprojiziert wird. Ein im Wirbelsäulenschatten liegender Steinschatten wird sich meistens nicht markieren, es sei denn, daß es sich um einen größeren Oxalstein handelt. Als Nutzanwendung aus dieser Beobachtung ergibt sich die Notwendigkeit in ähnlichen unklaren Fällen außer den typischen Einstellungen auch eine Medianaufnahme zu machen, die gewissermaßen als Übersichtsaufnahme der beiderseitig neben der Wirbelsäule gelegenen Partien gelten kann.

Herr Ossig-Breslau sagt, daß er gleichfalls mit der Verwendung des Luffaschwammes als Kompressionsmittel gute Erfahrungen gemacht habe. Auch das Doppelplattenverfahren könne er empfehlen. Er habe dasselbe schon vor mehreren Jahren angewendet und sei sogar so weit gegangen, drei bis vier übereinander gelegte Platten zu einer Aufnahme dicker Körperteile zu verwenden. Es sei auf

diesem Wege eine Abkürzung der Exposition und eine Verminderung der Störungen durch Sekundärstrahlen zu erreichen.

Herr Dohan-Wien demonstriert das Röntgenogramm zweier Nierensteine, die bei der Gesamtaufnahme eines Thorax als Zufälligkeitsbefund gefunden wurden. Die Obduktion bestätigte den Röntgenbefund.

Herr Sträter-Aachen (Schlußwort) bemerkt, daß der Luffaschwamm außer bei Nierenaufnahmen, auch bei der Röntgenographie der Lendenwirbelsäule gute Verwendung findet.

---

13. Herr **Gottschalk**-Stuttgart: **Demonstration eines Gehirntumors (alveoläres Sarkom), welcher 6 Monate vor dem Tode durch Röntgenographie sicher diagnostiziert worden war.**

M. H.! Das Präparat und die Röntgenogramme, welche ich mir Ihnen zu demonstrieren erlaube, gehören einem 17jährigen Kranken an, von dem die Anamnese berichtet, daß er Anfang Oktober 1905 mit Drüsenschwellungen an der rechten Halsseite erkrankte; November 1905 wurden diese „Drüsen" operativ entfernt; nach der Operation kein rechtes Wohlbefinden; Patient blieb schwach, appetitlos, klagte über Kopfschmerzen und verminderte Gehörschärfe auf dem rechten Ohre.

Ende Februar 1906 fing das rechte Auge an aus der Orbita hervorzutreten; mit der Entwicklung des Exophthalmus ging Abnahme der Sehschärfe auf dem rechten Auge einher, Patient hatte häufiger „Nasenbluten", welches aus der rechten Nase kam.

Der Befund am 29. September 1906, wo ich den Kranken zur röntgenologischen Untersuchung zugewiesen erhielt, war folgender:

Anämisches Aussehen, Blässe der sichtbaren Schleimhäute, keine Ödeme, keine Exantheme; an der rechten Halsseite, entlang dem medianen Bauch des Sterno-cleido-mastoideus eine Narbe (von der Operation herrührend); zwischen den beiden Bäuchen der Sterno-cleido-mastoideus eine Drüse palpabel, knorpelhart, von Haselnußgröße; an der linken Halsseite ein etwa gänseeigroßes Drüsenpaket, von gleichfalls knorpelharter Konsistenz. Innere Organe anscheinend normal; keine Leistendrüsen, keine Axillardrüsen, Milz nicht palpabel; deutliche Atrophie der rechten Schultermuskulatur (insbesondere des rechten Rhomboides). Der Kopf wird beim Heben aus der Horizontallage mit der Hand unterstützt; es bestehe Schmerzhaftigkeit des II.—IV. Halswirbels auf Druck; keine Sensibilitätsstörung irgendwelcher Art. Das rechte Auge erscheint um ca. $1^1/_2$ cm aus der Orbita hervorgequollen; es bestehe Entzündung des ektropionierten unteren Augenlids; das obere Augenlid vermag der Kranke nicht längere Zeit ohne Unterstützung der Hand in die Höhe zu heben. Die Papille erscheint verwaschen; die Hörfähigkeit auf dem rechten Ohr ist sehr herabgesetzt; Flüstersprache wird hier nur mehr in 1 Schritt Entfernung wahrgenommen (links in 4 Schritt). Das rechte Velum palatinum steht etwas nach der Mittellinie vorgedrängt; beim Phonieren hebt sich das linke mehr als das rechte; Tonsillen geschwollen, Nasenseptum nach links ausgebuchtet, Ohren frei.

Hämoglobingehalt 60 %; im Blutpräparat zahlreiche Lymphocyten.

Vom Schädel des Kranken wurde nun eine Übersichtsaufnahme und unter Kompression eine Sonderaufnahme des Gesichtsschädels (Gegend der Orbita) angefertigt.

Bei der Übersichtsaufnahme des Schädels sieht man in der mittleren Schädelgrube einen deutlichen, dichten Schatten, welcher sich vom Keilbein aus parabelförmig einerseits nach hinten und oben, bis in Stirnhöhlenhöhe erstreckt, andererseits nach unten und vorn, den aufsteigenden Ast der Mandibula schneidend, sich in die Oberkieferhöhle fortpflanzt. Betrachtet man den dichten Keilbeinschatten als den Ausgangspunkt, dann beschreiben die Grenzlinien des Tumors eine Figur, welche der Zeichnung eines griechischen Omega ähnlich sieht; auffallend ist des ferneren die große Ausbuchtung der rechten Stirnhöhle, gegenüber der linken; rechte und mittlere Stirnhöhle sind offenbar zu einer einzigen großen Höhle konfluiert, desgleichen ist die große Ausdehnung der Oberkieferhöhle rechts gegen links ins Auge springend.

Bei der Sonderaufnahme des Gesichtsschädels tritt die abnorm große rechtsseitige Stirnhöhle noch besser zutage, deren Vorderwand nur mehr eine dünne Knochenlamelle darstellt; desgleichen fällt hier die Zerstörung der inneren Wand der Orbita und die Zerstörung des Nasenbeins ins Auge. Die Stirnbeinhöhle kommuniziert mit der rechten Orbita; die vordere Wand der Kieferhöhle zeigt eine deutliche Perforationslücke.

Fig. 1.

Auf Grund des röntgenographischen Befundes stellte ich dann sofort die Diagnose auf einen ausgedehnten Gehirntumor, welcher von der mittleren Schädelgrube, wahrscheinlich „Keilbein" ausgehe und in der Stirnhöhle, Augenhöhle und Oberkieferhöhle durch Hineinwachsen große Verdrängungserscheinungen und Zerstörung hervorgerufen habe. Sitz und Größe ließen denselben als inoperabel erklären.

Ich habe den Kranken in der nächsten Sitzung des „Stuttgarter Ärztlichen Vereins" vorgestellt und unter Demonstration der Röntgenogramme meine Diagnose erhärtet, zugleich damals schon die Vermutung aussprechend, daß die seinerzeit operierten Drüsen am Halse rechts wahrscheinlich sekundärer Natur gewesen und durch den Gehirntumor als primäres Leiden ins Leben gerufen seien.

M. H.! Ich mußte die zweifelnden Diskussionsredner damals auf den Exitus des Kranken und die dann zu erwartende Autopsie vertrösten und auch, als ich die Demonstration des Falles für die heutige Tagung anmeldete, konnte ich nur hoffen, einer Kritik von Sachverständigen zu begegnen, aber nicht auch durch das Sektionsprotokoll und durch das Präparat selbst überführende Beweismittel meiner Diagnose in Händen zu haben; denn der Kranke lebte noch fort. Erst vor 10 Tagen ist er gestorben und so sind wir heute in der Lage an der Hand des Protokolles und durch Besichtigung des Präparates den Röntgenbefund vom 29. September vorigen Jahres, welcher also jetzt volle 6 Monate zurückliegt, nachzuprüfen und in den Grundzügen und im wesentlichen durch den Autopsiebefund vollauf bestätigt zu finden.

Die Autopsie wurde durch den Prosektor des Katharinenhospitals in Stuttgart, Medizinalrat Walz, am 22. März 1907 vorgenommen und von ihm folgendes Protokoll erhoben:

„Kachexie; Narbe am Hals, rechts (alte Drüsenoperation), daselbst eine nußgroße, links unter dem Kieferwinkel eine 5 cm lange, 4 cm dicke Drüse, derb, weiß. Brust und Bauch ohne Besonderheiten.

Sinus longitudinalis leer; Ödem der weichen Hirnhäute, Anämie des Gehirns, Hydrocephalus int. (ca. 3 Eßlöffel beiderseits in Seitenventrikeln). Rechter Temporallappen eingedrückt, durch knolligen, intraduralen, halborangegroßen Tumor der mittleren, rechten Schädelgrube, in der rechten Schädelgrube extradural kleinen Tumormasse; sella turcica erhalten; der Tumor setzte sich in Daumendicke in die rechte Augenhöhle fort (foramen opticum und fissura spheno-palatina verschmolzen), Exophthalmus nach rechts vorn außen, Opticus säbel-

scheidenartig von rechts und links komprimiert, in Tumormassen eingebettet; Tumor weiß, derb, gleichmäßig glasige Schnittfläche, stellenweise mehr schleimig. Innere Wand der Orbita zerstört, Einwachsen in die Nasenhöhle. Stirnbeinhöhle kommuniziert mit der rechten Orbita und ist ausgefüllt mit sulzigem Ödem. Die obere Nasenhöhle ist ausgefüllt mit Tumor, desgleichen die ganze rechte Kieferhöhle, deren hintere und vordere Wand perforiert ist, die ganze Flügelgaumengrube ist ausgefüllt, Parotis verdrängt, teilweise von Geschwulst infiltriert, die auch den obersten Teil der Mandibula zerstört hat. Im Rachen ausgedehnte Gangrän des hier freiliegenden, die obere, hintere und rechte Wand ausfüllenden Tumors. Keilbein fast ganz zerstört; die innere Wand der Kieferhöhle stark gegen die Mundhöhle vorgewölbt. — Sarkom ausgehend von Kieferhöhle oder Keilbein."

Wir haben hier also eine vollständige, ja in Einzelheiten geradezu erstaunliche Übereinstimmung mit dem Röntgenogramme; ja das 6 Monate vor dem Tode angefertigte Röntgenogramm sagt uns noch mehr; es gibt uns das Keilbein als den Ausgangspunkt des Tumors an und die erst in der Folgezeit ad finem vitae sich klinisch bemerkbar machenden Wachstumserscheinungen von der Kieferhöhle nach dem Rachen und der Mundhöhle zu, stützen diese Annahme. Die mikroskopische Untersuchung des Tumors ergab: alveoläres Sarkom, die der Halsdrüsen einfache Hyperplasie, so daß auch die früher von mir ausgesprochene Vermutung, daß der Tumor als das Primäre, die seinerzeit exstirpierten Drüsen als sekundäre Reizwirkung aufzufassen seien, ihre Bestätigung erhalten hat. Jedenfalls legt uns dieser Fall den Gedanken nahe, bei Lymphomen der Halsgegend, namentlich bei einseitigem Auftreten, auch an Gehirntumoren als ätiologisches Moment zu denken, worüber uns die Röntgenographie in schöner Weise aufzuklären berufen ist, wie der vorgeführte äußerst lehrreiche Fall zeigt.

Diskussion.

Herr Hoehl-Chemnitz demonstriert das Röntgenogramm eines Falles von Jacksonscher sensibler Epilepsie der rechten Körperhälfte und abschließender motorischer Aphasie (starke traubenförmige Schwärzung).

Herr Holzknecht-Wien: Was uns Herr G. vorgezeigt hat, ein halbmondförmiger Schatten über der mittleren Schädelgrube und nicht über dem Bild des os petrosum kann schon der Lage nach nicht dem im Präparat sichtbaren Tumor entsprechen. Übrigens ist es nichts anderes als eine Aussparung im Sekundärstrahlenschleier, wie wir dieselbe oft sehen, wenn mit zu harter Röhre und ohne genügende Blendentechnik gearbeitet wird, wobei sie dort auftritt, wo der Körper durch direktes Aufliegen auf der Platte das Eindringen der Sekundärstrahlen auf das Kontaktgebiet verhindert. Man kann das Phänomen beliebig erzeugen. Der kugelige Kopf ist davon am häufigsten betroffen und wir verdanken dieser Erscheinung die nicht endenwollende Zahl der röntgenologisch ermittelten Hirntumoren. So wurde einmal ein Aneurysma der Bauchaorta nachgewiesen usw. Kalkeinlagerungen in Hirntumoren sind nachweisbar.

Herr Cowl-Berlin: Der theoretischen Erklärung des Herrn Vorredners für die weiße Stelle auf Negativbildern des Kopfes, die so oft für einen Gehirntumor gehalten worden ist, möchte ich entschieden entgegentreten, weil es eine ganz einfache, jederzeit festzustellende Erklärung dafür gibt, denn die Ursache vieler weißer Flecke auf Röntgen-Negativen bildet die infolge Erwärmung lokale geringe Feuchtigkeitszunahme der Gelatine der Platte an der Stelle, wo bedeutender Druck durch den daraufliegenden Körperteil ausgeübt wird; da eine auch nur wenig feuchte Bromsilbergelatineschicht einen bedeutenden Teil seiner Empfindlichkeit für Licht- und Röntgenstrahlen verloren hat. Die geringe lokale Feuchtigkeitszunahme einer „Trockenplatte" innerhalb einer Röntgenkassette, die zumeist eine Kartonschicht trägt, erklärt sich ungezwungen dadurch, daß die Körperwärme an der Stelle, wo der Karton durch das Gewicht beispielsweise des Kopfes gegen die Platte gedrückt wird, für unmittelbare Ausdünstung des immer mehr oder weniger feuchten Kartons die besten Bedingungen zur unmittelbaren Übertragung derselben an die bekanntlich sehr hygroskopische Gelatine schafft. Eine Entscheidung, daß diese Erklärung zutrifft, erhielt ich einmal, als ein Gehilfe im Winter für mich vor der Aufnahme eines empfindlichen Kindes zwei geladene Kassetten zur Erwärmung gegen einen Ofen lehnte. Innerhalb zweier Minuten war der Karton der Kassetten so fest an den Platten angeklebt, daß er von beiden heruntergerissen werden mußte. Wir haben es also nicht nötig wieder zu den sog. Sekundärstrahlen zurückzugreifen, für eine Erklärung der weißen Stellen auf Negativen. Noch schlimmer als das Karton alter Kassetten ist auch frisches schwarzes bibulöses Papier. Eine gründliche Abhilfe verschafft für neue Kassetten Zaponlack.

Herr Paul Krause-Jena: Die Ausführungen, vor allem aber die herumgereichten Bilder von Herrn Gottschalck haben auch mich nicht überzeugen können, daß es ihm gelungen ist, in seinem Falle einen Gehirntumor röntgenographisch nachzuweisen. In der Literatur sind einige derartige Mitteilungen [Lichtheim, Fittig, Albers-Schönberg] zu finden, bei denen die Diagnose durch Sektion resp. Operation sichergestellt wurde: es handelt sich bei den durch Röntgenogramme darzustellenden, resp. dargestellten Tumoren des Gehirns um kalkhaltige oder mit dem Schädelknochen direkt zusammenhängende Geschwülste. Ich glaube nicht, daß andere überhaupt durch Röntgenstrahlen zurzeit darstellbar sind. Jedenfalls konnte ich bei 14 Patienten mit Gehirntumoren, welche ich in den letzten 5 Jahren in der Breslauer medizinischen Klinik auch röntgenographisch zu untersuchen Gelegenheit hatte, in keinem Falle durch Röntgenogramme die Diagnose fördern.

In einem Falle war ein Schatten zu sehen mit Andeutung einer Zeichnung, wie etwa der Durchschnitt des arbor vitae. Die Ansicht, daß es ein Tumor im Kleinhirn oder das Kleinhirn selbst war, erwies sich bei der Sektion als falsch; wahrscheinlich handelte es sich doch, worauf mich Dr. Ossig in der Diskussion aufmerksam machte, um den Schatten des von der Platte plattgedrückten Ohres. Ich glaube, daß durch die sekundären Strahlungen um das Ohr herum die merkwürdigen Konturen zustande kamen.

Die von amerikanischen Autoren, z. B. von Pfahler ausgesprochene Ansicht, man könne die größte Zahl der Gehirntumoren röntgenographisch darstellen, ist bei dem jetzigen Stande unserer Technik zweifellos allzu optimistisch und unbegründet, auf den von Pfahler publizierten Bildern ist von Gehirntumoren nichts zu erblicken.

Herr E. Grunmach-Berlin: Herrn G. gelang bereits vor 9 Jahren in einem schwierigen zweifelhaften Falle die Diagnose Tumor cerebri zu stellen, und zwar auf Grund eines tief dunkeln, wallnußgroßen Schattenbildes in der Mitte des Kopfes, das nach Aufnahme in den verschiedenen Durchmessern in der Mitte des Gehirns gelegen, oberhalb des Schläfenbeinschattens scharf von der hellen Umgebung sich abhob. Jenes Schattenbild entsprach nach Vergleich mit dem zugehörigen Knochen- und Gehirnpräparate genau der Gegend des Erkrankungsherdes, und zwar der Verbindungsstelle zwischen dem dritten und vierten Ventrikel. Hier fand sich nämlich eine über wallnußgroße, cystenartige, Kalkkonkremente enthaltende, von der Glandula pinealis ausgehende Hirngeschwulst, die nur durch ihren reichlichen Kalkgehalt den Tumorschatten auf der Röntgenplatte zum Ausdruck brachte.

Herr Gottschalk-Stuttgart (Schlußwort): Meine Ausführungen und die herumgereichten Röntgenogramme sind von einigen Herren, insbesondere aber von Herrn Holzknecht vollständig mißverstanden und mißdeutet worden. Um Weiterungen vorzubeugen, will ich die Röntgenogramme nunmehr projizieren lassen und an den Projektionsbildern das Gesagte kurz demonstrieren.

Hier fallen vor allem die schweren Zerstörungen, bzw. Veränderungen, ins Auge, welche der Tumor am Skelett des Schädels, insbesondere des Gesichtsschädels, hervorgerufen hat. Diese Veränderungen sind so manifest und prägnant, daß sie ohne weiteres schon auf einen Tumor des Gehirns hinweisen. Aber auch der Tumor selbst, bzw. seine Grenzlinien, sind deutlich erkennbar. Die Grenzlinien des Tumors beschreiben, wie ich nochmals betonen muß, eine Omega ähnliche Figur, welche sich vom Keilbeine aus parabelförmig nach oben bis in Höhe der Stirnhöhlen erstreckt, nach unten in den Gesichtsschädel hinabsteigt, den obersten Teil des aufsteigenden Astes des Unterkiefers schneidet und in der rechten Oberkieferhöhle endet. Diese Grenzlinien des Tumors entsprechen mathematisch genau denen des herumgereichten Obduktionspräparates, ja, die Stelle, an welcher auf dem Röntgenogramme der aufsteigende Unterkieferast von der Grenzlinie des Tumors „geschnitten" wird, ist in dem 6 Monate später gewonnenen Obduktionspräparat bereits zu einer Fraktur des Unterkieferastes geworden. Kurz, diese Grenzlinien des Tumors sind da, haben mit den „Sekundärstrahlungsprodukten" des Herrn Holzknecht nichts zu schaffen und weisen uns darauf hin, daß wir bei den röntgenographischen Studien von Gehirntumoren, insbesondere Sarkomen, weniger unser Augenmerk auf einen körperlichen Kernschatten des Tumors richten müssen, als vielmehr auf die Grenzlinien, d. h. auf die Stellen, wo sich der Tumor von der gesunden Gehirnsubstanz abgrenzt. Daß wir bei den Sarkomen des Gehirns nur die Grenzlinien des Tumors auf die Platte bekommen, nicht aber den Tumorkörper, hängt damit zusammen, daß die Sarkome des Gehirns in ihrer Peripherie stark zur proliferierenden Wucherung neigen, so daß sie durch eine usurierte Öffnung „pilzartig" herauswachsen, im Innern aber zu Zerfall und Erweichung stark disponiert sind. Die neue bindegewebige Wucherungszone wird sich also von der gesunden Gehirnsubstanz gut differenzieren und auf der Röntgenplatte um so besser zum Ausdruck kommen, je dünner die bedeckenden Knochenteile sind, wie im vorliegenden Falle.

14. Herr **Wertheim-Salomonson**-Amsterdam: **Die Wirkung der Röntgenstrahlen auf Selenzellen.**

Die Wirkung der Röntgenstrahlen auf Selenzellen, welche von Forster entdeckt wurde, wurde von Perreau, Ruhmer u. a. näher untersucht. Es wurde von den genannten Forschern angegeben, daß die Wirkung der Röntgenstrahlen der Wirkung des Lichtes ähnlich sei, und daß nur die Empfindlichkeit viel geringer sei, während außerdem der Dunkelwiderstand sich langsamer wiederherstellte als nach Lichteinwirkung.

Dem gegenüber möchte ich mitteilen, daß gar kein qualitativer Unterschied besteht und wahrscheinlich sogar kein quantitativer Unterschied.

Wird das Einthoven-Galvanometer zu dieser Untersuchung herangezogen, so zeigt sich, daß jede kurze Röntgenstrahlenemission, nach einer einzigen Unterbrechung, während sehr kurzer Zeit den Widerstand sehr stark vermindert, gerade wie dies nach einer Lichteinwirkung von derselben Dauer — also etwa 0,001 Sekunde — der Fall ist.

Untersuchen wir mit einem Drehspulengalvanometer diese Widerstandsveränderungen, so zeigt sich dieses Instrument als ungeeignet dazu: es zeigt nur die geringe „elektrische Nachwirkung", wenn ich diesen Ausdruck gebrauchen darf.

Verwenden wir Condensatorfunkenentladungen zur Erzeugung der Widerstandsveränderung der Selenzellen, dann verursachen diese die nämliche Stromkurve als Röntgenstrahlemissionen.

Bei allen Messungsversuchen wurde bisher nur die „elastische Deformierung und Nachwirkung" beobachtet, und nicht die unmittelbare Widerstandsveränderung.

Diskussion.

Herr v. Kowalski-Freiburg (Schweiz) erlaubt sich die Anfrage, wie sich die Selenzelle verhält bei dem Betrieb einer Röntgenröhre mit der Influenzmaschine.

Herr Wertheim-Salomonson teilt mit, daß er seine Untersuchungen erst angefangen habe, und daß er später über diesen Gegenstand zu berichten gedenkt.

Herr Bauer-Berlin: Ich kann Herrn v. Kowalski über derartige Versuche Auskunft geben. Auch nach einem längeren Betriebe der Röntgenröhre mit Gleichstrom, beispielsweise von einer Influenzmaschine geliefert, kehrt der Widerstand der Selenzelle nicht sogleich auf seinen Anfangswert zurück. Es vergeht immer längere Zeit, die in einem gewissen Abhängigkeitsverhältnis von der Belichtungszeit zu stehen scheint. Dieses Verhalten läßt sich vielleicht durch eine Art Phosphoreszenz, namentlich der tieferen Schichten der Selenzelle erklären, die, einmal erregt, erst langsam wieder abklingt.

---

15. Herr **Kienböck**-Wien: **Die Technik bei Röntgenverbrennungen und ein Maß für die Stärke des Röntgenlichtes.** (Eingesandt.)

Röntgenverbrennungen kamen besonders häufig bei Radiotherapie vor, und zwar vor allem in den ersten Jahren, als man noch keine Dosimeter hatte, aber auch später, da man diese Instrumente wenig verwendete. Man ging meist nach Freund und Schiffs Methode (1898) vor und gab immer nur schwache Bestrahlungen; man wählte harte Röhren, belastete sie so wenig, daß sie nur schwach fluoreszierten, dazu nahm man ziemlich große Fokushautdistanz, z. B. 20 cm und beleuchtete nicht zu lange, etwa 10 Minuten. Solche Sitzungen durfte man täglich wiederholen und wiederholte sie bei Behandlung von Hypertrichosis und Haarerkrankungen, bis sich Hautrötung oder Effluvium capillorum zu zeigen begannen. Nach dieser Methode — wir nennen sie die primitive Dosierungsmethode — hatte man im allgemeinen gute Erfolge; sie wird auch noch heute von einer großen Zahl von Therapeuten befolgt.

Doch hafteten dem Verfahren auch Nachteile an; vor allem war es schleppend, man gab, wenn es gut ging, etwa 20 Sitzungen; aber auch dann blieb nicht selten die Wirkung aus und man sah sich veranlaßt, mit den Bestrahlungen fortzufahren. So gab man zuweilen

100 Sitzungen, und dies ohne Erfolg — angeblich wegen Unempfindlichkeit des Individuums, offenbar aber, weil die Einzelbestrahlungen allzu schwach gewesen waren.

Noch unangenehmer war es, wenn nach drei Wochen oder schon früher nicht die erwartete rasch vorübergehende leichte Reaktion eintrat, sondern heftige Entzündung — angeblich infolge von Idiosynkrasie des Patienten, in Wirklichkeit aber — wie wir noch ausführen werden — infolge von zu großer Intensität einiger oder aller Bestrahlungen.

Im Jahre 1899 galten bei vielen Therapeuten auf Grund mehrerer Publikationen die Röntgenstrahlen nicht oder nicht allein als das wirksame Agens der funktionierenden Röhre, vielmehr wurden die elektrischen Entladungen als wichtiger oder alleiniger Faktor angesehen. Vom Herbst 1899 an wurden vom Verfasser mehrere Patienten wegen verschiedener Affektionen im Gesicht radiotherapeutisch behandelt, und zwar nach der primitiven Methode. Ich verwendete dabei eine einzige Röntgenröhre. Sie war unregulierbar; zuerst fluoreszierte sie lebhaft, gab gutes Röntgenlicht und die Patienten begannen die gewünschten Hautveränderungen zu zeigen; doch war dies nicht in ausreichendem Maße der Fall und die Sitzungen wurden lange fortgesetzt. Die Veränderungen gingen aber nicht nur nicht vorwärts, sondern sogar zurück. Manche Individuen hatten am 17. März 1900 bereits 80 oder mehr Sitzungen erhalten, wobei die Röhre allmählich immer härter geworden war und schließlich statt Fluoreszenz- und Röntgenlicht nur noch elektrische Entladungen in Büscheln oder in Funken abgegeben hatte. Nun schlug ein Funke durch die Röhrenwand und ich setzte vom 18. März an die Behandlung bei meinen Patienten mit einer Müllerschen Röhre mit Reguliervorrichtung fort; die Röhre wurde ziemlich stark belastet, fluoreszierte lebhaft und gab intensives, mittelweiches Röntgenlicht; der Antikathodenspiegel kam bald in mäßige Rotglut. Nicht ganz 14 Tage später brach nun bei allen Patienten Entzündung aus, die Expositionen wurden natürlich nicht fortgesetzt, doch kam die Unterbrechung zu spät, die Entzündung schritt bis zur Bildung von Exkoriation fort.[1])

Bei einem der Patienten war die Dermatitis besonders stark und wurde mir der Verlauf durch über drei Jahre bekannt; die Beobachtung möge daher hier geschildert werden.

Fall I.

Radiotherapeutische Überexposition des Gesichtes, Röntgenatrophie der Haut.

Der Fall betrifft einen 19jährigen Burschen, der seit $1^1/_2$ Jahren an Lupus erythematosus im Gesicht: an Wangen, Ohren, Nase und Lippen mit Bildung von zum Teil nässenden und juckenden Infiltraten und Atrophien erkrankt war. Vom 22. November 1899 bis 17. März 1900 wurde das Gesicht nach der Primitivmethode von rechts und von links mit der immer härter werdenden, immer schwächer fluoreszierenden, nicht regulierbaren Röhre je 82 mal exponiert, bei F.-D. 15—20 cm, jedesmal 10—15 Minuten. Zuerst trat leichte Besserung, dann aber keine Wirkung mehr ein. Nach Zugrundegehen der alten Röhre wurde nun vom 18. bis 30. März mit einer regulierbaren, mittelweichen, starkleuchtenden Röhre — bei Deckung der Umgebung — jede Wange bei 15 cm F.-D. je 10 Minuten 13 mal exponiert. Am 31. März konnten die Sitzungen nicht fortgesetzt werden, die Effloreszenzen waren zwar zum Teil geschwunden, aber die Gesichtshaut war dunkelbraun gefärbt (offenbar durch Austritt von Erythrozyten und Hämosiderinbildung) und trocken, die Lippen weiß (Quellung und Lockerung des Epithels), die Konjunktiven entzündet. An den folgenden Tagen wurde die Haut noch trockener und dunkler, die Lippen bluteten leicht. Am 8. April waren die Lider geschwollen, die Haut um die Mundwinkel ließ sich in Fetzen abheben, die Gesichtshaut war gerunzelt und zeigte beginnende Geschwürbildung. Es wurden Umschläge mit Burowscher Lösung gegeben. Die Geschwüre vergrößerten sich weiterhin, das Lippenrot zerfiel aber nicht, sondern eiterte bloß. Am 12. April war die Schwellung sehr abgefallen, die Braunfärbung fast geschwunden und beginnende Überhäutung zu sehen. Zwei Tage später war die Heilung fortgeschritten, Abschwellung der Haut und um die Ohren beginnender Haarausfall eingetreten. Am 18. April fand sich das Gesicht, von den Lupus erythematosus-Herden abgesehen, bereits mit bläulicher Epidermis bedeckt, 4 Tage darauf begannen sich auch jene Herde zu überhäuten. Schmerzen hatten im ganzen Verlaufe der Entzündung, die einen Monat dauerte, nicht bestanden. Am 12. Mai bot die Haut wieder schönes Aussehen, die Krankheit schien geschwunden. Am 20. Juni zeigte sich aber der Lupus erythematosus rezidiviert, sowohl auf dem Boden der alten Herde, als auch in der Umgebung.

---

[1]) Wiener Klinische Wochenschrift 1900, No. 50.

3½ Jahre später (November 1903) fanden sich an den Wangen derbe weiße, glänzende, zum Teil unebene „Narbenschilder" (Dr. Nobl), in den dazwischen liegenden Vertiefungen gefältelte von erweiterten Gefäßchen durchzogene Haut. Die Ohren, die schon seiner Zeit Defekte trugen, waren nun noch weiter geschrumpft, stärker atrophisch und stellenweise nässend, der Nasenrücken war ebenfalls mit atrophischer Haut und mit seit einigen Monaten wieder zerfallenden und nässenden Herden von Lupus erythematosus bedeckt.[1])

Somit hatten im Gesicht des jungen Mannes mit Lupus erythematosus rechts und links je 82 Bestrahlungen mit der kaum leuchtenden harten Röhre — von anfänglicher leichter Besserung abgesehen — keine Wirkung, je 13 Expositionen mit der intensiv leuchtenden mittelweichen Röhre heftige Entzündung. Vom 31. März bis 7. April 1900 trat Schwellung und Verfärbung der Haut auf, vom 8. bis 11. April zunehmende Geschwürbildung, dann Stillstand und vom 12. bis 18. April ging Überhäutung vor sich. Der Lupus erythematosus war dann für mehrere Wochen geschwunden, hierauf trat Recidiv ein und allmählich Ausbildung von starker Röntgenatrophie der Haut, welche auch im November 1903 nachgewiesen wurde. Es kam also in diesem Falle trotz der starken Reaktion nicht zu Beseitigung des Lupus erythematosus.

In ganz analoger Weise ereigneten sich Überexpositionen bei anderen Radiotherapeuten beim Übergang von einer gebrauchten zu einer neuen Röhre; wir sehen hierin typische Entstehungsbedingungen für Verbrennungen in der Radiotherapie.

Die Beobachtung meines Falles I, sowie der gleichzeitig behandelten, ähnlich verlaufenden Fälle im Jahre 1900, endlich der Ausfall besonderer Experimente lehrten uns, daß das Röntgenlicht, das wirksame Agens bei der Dermatitis und Radiotherapie und daß die kräftig leuchtende mittelweiche Röhre besonders wirksam ist, während die zarten Büschelentladungen u. dgl., die von der äußeren Kugeloberfläche und von den Drähten auf die Haut übergehen, unwirksam sind. — Wären in dem oben beschriebenen Falle statt 13 nur 2—3 Sitzungen gegeben worden, so wäre wahrscheinlich Reaktion von gewünschter Stärke eingetreten.

So wurde daher von mir bei der Therapie ein neuer Vorgang gewählt und allgemein anempfohlen; die Verwendung der mittelweichen, kräftig betriebenen Röhre und weniger Sitzungen, mit Abwarten der Latenzzeit; erst nach Verstreichen mehrerer Wochen, eventuell nach Ablauf der Reaktion sollten nötigenfalls neue Serien von Sitzungen abgehalten werden.

Statt einer kurzen Serie gaben wir bald nur eine einzige Sitzung — Vollsitzung — und versuchten, in dieser die richtige Lichtdose zu applizieren; es erschien nach zahlreichen eigenen Erfahrungen klar, daß die Empfindlichkeit der Haut gegen Röntgenlicht, die Radiosensibilität, eine ziemlich einheitliche und in verhältnismäßig engen Grenzen variierende ist. Wir sprachen daher von mittleren Normaldosen, i. e. Lichtmengen, welche auf der Haut gewöhnlich Erythem und Haarausfall hervorrufen — mit zweiwöchentlicher Latenz. Solche Dosen empfehlen sich fast allgemein, und sind auch für Behandlung vieler Affektionen, wie Lupus, Favus usw. geeignet.

Nach Alter des Individuums, auch nach Geschlecht und Ernährungszustand, ferner nach der Körperregion hat man aber zuweilen etwas größere oder kleinere, doppelte oder halbe Dosen zu nehmen, die den vermuteten Empfindlichkeitsdifferenzen angepaßt werden.

Nun war es aber schwer, die Normaldose zu treffen, man versuchte, nach Vorversuchen, durch Schätzung der Lichtstärke und je nach der gewählten Fokusdistanz die richtige Expositionszeit anzuwenden. Bei Sorgfalt und Übung, bei Benützung eines und desselben bekannten Instrumentariums, mit Beibehaltung möglichst vieler Faktoren, wie der Widerstände des Primärstromes und der Unterbrechungsgeschwindigkeit, oft auch der Fokusdistanz, vor allem aber der Röntgentype gelang es in der Regel, die richtige Dose zu geben wie sich später an dem Eintreten der erwarteten Normalreaktion zeigte.

Zuweilen gelang aber die Schätzung nicht und man exponierte entweder zu schwach

---

[1]) Nobl, Wiener Klinische Wochenschrift 1903, pag. 1288. Auch ich habe damals den Kranken gesehen.

oder, wie sich aus der Bildung heftiger Dermatitis ergab, zu stark. So passierten selbst dem geübten Therapeuten manchmal Blasenbildung und Exkoriation, hier und da auch einmal Ulzeration. Es ist dies begreiflich, wenn man erwägt, daß die Bestrahlung insensibel ist, daher auch die Überschreitung der Dose durch kein objektives oder subjektives Symptom signalisiert wird. Die Schätzung der Stärke des Röntgenlichtes ist nun ganz approximativ, gelingt bei neuer Röhre überhaupt nicht; auch funktioniert eine Röhre meist nicht gleichmäßig, sondern wird — wenn nicht entsprechend belastet, während der Sitzung weicher oder härter und gibt dann größere oder kleinere Lichtenergien ab. Uberexposition führt leicht zu heftiger Dermatitis.

Holzknecht war es, der den großen Mangel, an dem wir litten, klar erkannte und ihm durch Erfindung des Chromoradiometers 1902 abhalf. Mehrere Jahre später konstruierten auch Sabouraud und Noiré ein Radiometer; diese Instrumente werden nun allgemein verwendet. Auch das Quantimeter (Verfasser) gehört hierher, das jene „offenen Dosimeter" nicht zu ersetzen, vielmehr durch Registrierung der Dose zu ergänzen bestimmt ist.

Bei Gebrauch der Dosimeter zeigt es sich nun, daß die vom Verfasser zuerst hervorgehobene Gesetzmäßigkeit der Radiosensibilität tatsächlich zu Recht besteht; nun wurde die Bezeichnung Normaldose vielfach akzeptiert und die expeditive Dosierungsmethode mit Verabreichung gemessener Volldosen — mit dem Vorteil sehr bedeutender Zeitersparnis — beginnt die primitive Methode immer mehr zu verdrängen.

Die Sabouraud-Noirésche „Maximaldose" entspricht unserer mittleren Normaldose sie stellt in Holzknechtschen Einheiten 5 H, in quantimetrischen 10 X dar. (Die Bordiersche Modifikation des S.-N.schen Instrumentes ist für gewöhnliche Bestrahlungen nicht anzuraten, weil man die beginnende Verfärbung der Scheibchen allzuleicht übersieht und daher leicht überexponiert.)

Es hat sich nun herausgestellt, daß Erythem-, Exkoriations- und Ulzerationsdose sich meist etwa wie 1:2:4 verhalten; bei mittlerer Empfindlichkeit (Gesichtshaut) sind die entsprechenden Dosen 10 X, 20 X und 40 X.

Die quantimetrische Kontrolle zeigt nun, daß man beim Versuche an aufeinanderfolgenden Tagen, besonders mit verschiedenen Röhren, nach Schätzung gleiche Dosen zu geben, leicht fehlgeht; es kommen da Unterschiede vor, die sich wie 1:4 verhalten, selbst wenn man große Sorgfalt anwendet und hinter der Röhre das Milliamperemeter einschaltet (vgl. unten); man kann also dabei Fehler etwa bis zu 400 % begehen, daher eine Erythemdose beabsichtigend, in der Tat aber eine Verbrennungsdose geben. Man soll demnach bei kräftigen, therapeutischen Bestrahlungen stets ein Dosimeter anwenden. Der große Wert des Sabouraud-Noiré-Instrumentes zeigt sich deutlich an den Erfahrungen, die im Jahre 1906 in der unter meiner Leitung stehenden Radiologischen Abteilung der Allgemeinen Poliklinik in Wien gesammelt wurden. In diesem Jahre wurden unter S.-N.scher Kontrolle 1300 therapeutische Bestrahlungen vorgenommen; in drei Vierteln der Fälle wurde die Normaldose (Braun des Musters) gegeben (das Quantimeterpapier wies 6—14, durchschnittlich 10 X auf), in einem Viertel der Fälle wurde nicht bis zum Braun des Musters bestrahlt. Nur in vier Fällen kam es zu Blasenbildung und mehrwöchiger Exkoriation und hier handelte es sich um vorbehandelte Hautstellen; in den anderen Fällen, etwa 1000 an Zahl, bestand höchstens leichtes Erythem, meist keine entzündliche Reaktion, stets aber wenn ein Haarboden exponiert worden war, Effluvium. Diese Erfahrungen zeigen deutlich die Brauchbarkeit und Verläßlichkeit des Instrumentes, beweisen aber auch das Nichtvorkommen von Idiosynkrasie.

Hier ist es am Platze, den Begriff der Oberflächenwirksamkeit des Röntgenlichtes oder der Oberflächenenergie E (Verfasser) zu besprechen. Es ist nämlich behufs approximativer Vorausbestimmung der bei bestimmter und gleichmäßiger Röhrenfunktion zur Erreichung der beabsichtigten Dose notwendigen Expositionszeit, aber auch aus wissenschaftlichen Gründen wichtig, sich mit jener Größe zu beschäftigen. Lichtintensität und Penetrationskraft machen

gemeinsam die Gesamtenergie, die Gesamtwirksamkeit aus. Bezüglich der Oberflächendosen, d. i. der in oberflächlichen Schichten (Haut) absorbierten Lichtmengen, kommt es natürlich auf die Oberflächenwirksamkeit des Lichtes an. Diese ist der Lichtintensität J — wir beziehen diese Größe auf die Zeiteinheit 1 Minute — in geradem Sinne und der Penetrationskraft P im umgekehrten Sinne proportional. $E = \frac{J}{P}$ oder wenn A die Absorbierbarkeit des Lichtes bedeutet $E = J \cdot A$. Die Oberflächendose ist weiters proportional der in der vorhandenen Fokusdistanz vorhandenen „projizierten" Oberflächenwirksamkeit R und der Expositionszeit T, gleichmäßige Röhrenfunktion vorausgesetzt. $D = R \cdot T$. Da $R = \frac{E}{F^2}$ wobei die Einheit der Fokusdistanz 1 F gleich 5 cm angenommen wird, erhält man auch die Formel $D = \frac{E \cdot T}{F^2}$.

Wir schreiben nun jenem Röntgenlicht (außerhalb der Röhre, „Außenlicht") die Einheit der Oberflächenenergie 1 E zu, das in 5 cm Fokusdistanz in einer Minute 1 X, i. e. $^1/_{10}$ der S.-N.schen „Maximaldose", gibt.[1]) Berechnen wir die Dose in quantimetrischen x-Einheiten nach der obigen Formel in einem Beispiele. Nehmen wir 10 E, 4 F (20 cm FD) und 8 Min. Expositionszeit, so erhalten wir die Dose $D = \frac{E \cdot T}{F^2} = \frac{10 \times 8}{16} = 5\,x$.

Die E-Größe einer funktionierenden Röhre erfahren wir aber nur indirekt, nämlich durch Belichtung eines Dosimeters in der Region der stärksten Strahlung in gemessener Fokusdistanz und durch bestimmte Zeit. Einen beiläufigen Anhaltspunkt gibt uns allerdings das erwähnte Milliamperemeter; die Zehntelmilliamperes (DMA) geben bei mittelweicher Röhre, i. e. 5° nach der Benoist-Walterschen Skala, durchschnittlich die E-Größe an, 1 DMA bedeutet dabei 1 E, 5 DMA 5 E usw. Doch gibt uns das Instrument zunächst nur die Stromstärke im sekundären Kreis, nicht die Lichtintensität an; jene Stromstärke hängt von der Spannung des zugeführten Stromes und von dem Widerstand im sekundären Kreis ab, also vor allem vom Vakuum oder Härtegrad der Röhre; bei weicher Röhre bedeuten die DMA eine viel kleinere, bei harter Röhre eine größere Lichtstärke E. Man muß also bei Benutzung des Milliamperemeters vorerst den Härtegrad der Röhre kennen.

Bei bestimmter und erprobter Widerstandseinschaltung im primären Stromkreis gibt übrigens der Milliamperemeterstand selbst den Härtegrad der Röhre an, dann können z. B. 2 DMA anzeigen, daß die Röhre mittelweich ist (und tatsächlich Licht von 2 E spendet) 1 DMA, daß die Röhre hart, 4 DMA, daß sie weich ist. Wenn bei weicher Röhre Gegenstrom vorhanden ist, kann man das — verkehrt ausschlagende — Milliamperemeter nicht verwenden; auch haben offenbar verschiedene Modelle und Exemplare von Röhren ein anderes Rendement.

Jedenfalls kann man Tabellen berechnen, die für die angeführte Definition der Oberflächenenergie E gelten, in denen das Zustandekommen der Dosen nach wechselnder FD und T angegeben ist. Davon drei Beispiele.

Minutentabellen.

Für gleichmäßige Röhrenfunktion geltend; bei 5° BW und ca. 10 Unterbrechungen per Sekunde gibt die DMA-Zahl bei gewissen Röhren die E-Größe an.

1 E

	1 X	5 X	10 X
10 cm	4	20	40
14 cm	8	40	80
20 cm	16	80	160
30 cm	36	180	360

5 E

	1 X	5 X	10 X
10 cm	— 1	4	8
14 cm	— 2	8	16
20 cm	+ 3	16	32
30 cm	+ 7	36	72

10 E

	1 X	5 X	10 X
10 cm	— $^1/_2$	2	4
14 cm	— 1	4	8
20 cm	— 2	8	16
30 cm	+ 3	18	36

[1]) Fortschritte der Röntgenstrahlen Band IX, S. 276.

Bei 5 E und 14 cm FD erhalten wir für die mittlere Erythem-, Exkoriations- und Verbrennungsdose 10, 20 und 40 X: 16, 32 und 64 Minuten.

5 E, 16 cm FD.

10 X	20 X	40 X
16′	32′	64′

Nachträglich kann ich mir noch eine Vorstellung machen von der Wirksamkeit der Röhre, mit welcher in der zweiten Märzhälfte des Jahres 1900 die Serie meiner Patienten belichtet wurde, mit konsekutiver Entwickelung von Exkoriation, bzw. oberflächlicher Ulzeration; die Röhre dürfte nach Belastung, Härtegrad und Habitus zu schließen — Milliamperemeter wurden damals noch nicht verwendet —, Licht von etwa 3 bis 5 E ausgesendet haben. Bei dem oben als Fall I besprochenen Patienten fanden an der rechten und linken Gesichtsseite je 13 Belichtungen statt, jedesmal bei 15 cm FD 10 Minuten, worauf die Entzündung einsetzte. Das macht im ganzen 130 Minuten Gesamtbelichtungsdauer und würde bei 3—5 E beiderseits 43 bis 72 X, also jedenfalls eine Verbrennungsdose bedeuten.

Von der projizierten Oberflächenwirksamkeit R hängt naturgemäß auch die Expositionsgeschwindigkeit C ab. Mit 1 R und 1 C erreicht man per Minute 1 X, also in 10 Minuten 10 X, diese Umstände bestehen z. B. bei 4 E und 10 cm FD. Verfasser arbeitet häufig bei 16 cm FD mit 2 E, daher mit $^1/_5$ C und erreicht erst in 50 Minuten 10 X. Je kleiner die Größe R und C, desto langsamer das Anwachsen der Dose, desto leichter die Kontrolle. Im genannten Fall I würde die Expositionsgeschwindigkeit bei 3 bzw. 5 E nahezu 4, bzw. 6 C betragen haben.

Auch heute ist es noch vielfach üblich, in radiotherapeutischen Publikationen einfach die Dauer der Bestrahlungen, sowie die „Röhrendistanz" (ohne Angabe des Kugelradius) anzugeben und sich z. B. auf die Angabe zu beschränken, man habe „mittelstarkes" Licht verwendet; nun ist es aber nicht gleichgültig, ob die Fokusdistanz etwa 12 oder 16 cm, die Lichtstärke 6 oder 2 E betrug; bei 20 Minuten Belichtungszeit würde sich bei der ersten Kombination 12 cm und 6 E die Dose 20 X, bei der zweiten Kombination nur 4 X ergeben.

Die folgende Tabelle soll die enorme Variabilität der Dose bei einer Expositionszeit von 16 Minuten veranschaulichen.

16 Minuten.

E	cm	X
$^1/_{10}$	50	0.016
$^1/_{10}$	20	0.1
1	20	1
5	20	5
5	14	10
10	14	20
10	10	40
10	7	80

Nächst den therapeutisch entstandenen Verbrennungen stellen eine zweite Gruppe jene Ulzerationen dar, die sich mit Röntgenuntersuchungen und -bestrahlungen beschäftigte Personen, Ärzte und Techniker, an den Händen zuzogen, indem sie häufig bei der Radioskopie die Blende oder den Patienten festhielten oder aber bei der Therapie die Röntgenröhre erwärmten, den Osmoregulator erhitzten oder gar Lichtstärke und Härtegrad immer wieder mit der eigenen Hand prüften. Dazu kam, daß die Haut durch photographische Flüssigkeiten weiter geschädigt und überempfindlich gemacht wurde.

Ein Beispiel typischer, schwerer Schädigung letzterer Art im Berufe ist das folgende:

Fall II.[1])

Röntgenhand im sklerodermieartigen Zustand und mit Geschwüren.

F. K., gegenwärtig 28 Jahre alt, Techniker, war seit Juli 1896 mit Installation und Demonstration von Röntgenapparaten seitens einer Fabrik betraut und hatte sich daher viel den Röntgenstrahlen zu exponieren. So demonstrierte er im Jahre 1897 fast täglich durch 3—4 Stunden die Durchleuchtung

[1]) Ich danke dem Herrn F. K. für die Bereitwilligkeit, sich untersuchen zu lassen, und für die ausführlichen Mitteilungen. Ich habe ihn bloß Mitte April 1905 untersucht, von mir stammt also nur die Beschreibung des damaligen Zustandes.

meist an seiner Hand, auch entwickelte er zahlreiche Radiogramme. 1898 begannen an den Fingerspitzen der rechten Hand Schwellungen aufzutreten, die zuerst ausschließlich auf die Schädigung durch photographische Flüssigkeiten zurückgeführt wurden. 1899 bildete sich rechts eine typische „Röntgenhand" aus mit Verdickung und Rötung der Haut, Jucken und Nagelempfindlichkeit, welcher Zustand sich einige Monate nach Einführung des elektrolytischen Unterbrechers (mit Verstärkung des Röntgenlichtes) steigerte. Im Herbst 1901 demonstrierte K. in einer Provinzstadt an mehreren Tagen durch viele Stunden die Durchleuchtung und exponierte bei Thoraxuntersuchung seine Rechte stark dem Röntgenlicht, indem er die Kranken bei der linken Schulter faßte und in der richtigen Stellung festhielt; nach einigen Tagen merkte er eine Entzündung am rechten Handrücken und den Fingern, die bei Nacht heftig schmerzten. Die Haut erholte sich unter Zinksalbe nach mehreren Wochen einigermaßen, in den Fingergelenken blieb Steifigkeit zurück. Jetzt erst war sich K. der wahren Ursache der Dermatitis bewußt. Der Zustand verschlechterte sich, da die Beschäftigung nicht aufgegeben wurde. Sommer 1902 traten an der Streckseite der Fingergelenke Rhagaden auf und die Hautfalten, die sich früher vertieft hatten, glichen sich zum Teil aus; später bildeten sich in der Haut rote und braune Flecken, sowie flache Warzen, ab und zu unterliefen auch stärkere Entzündungen. Seit Herbst 1902 wurde die Hand durch einen ständigen Verband und beim Arbeiten durch Bleihandschuh geschützt. Sommer 1903 kam es zu neuerlicher, mehrwöchentlicher schmerzhafter Entzündung; Handrücken und Hohlhand waren stark angeschwollen. An den Fingerrücken traten klare Bläschen auf, die teils aufbrachen, teils eintrockneten. Auch entstanden weiße Prominenzen und daraus schmerzhafte Geschwürchen, die mehrere Monate nicht heilten. Seit September 1904 bildeten sich größere nicht heilende Geschwüre am Dorsum der Hand, des Zeige- und Mittelfingers; ihre Größe und Schmerzhaftigkeit nahm bei kaltem Wetter zu. In den letzten Monaten verkleinerten sich die Ulzerationen, schlossen sich stellenweise ganz; die wulstigen Ränder schwanden zum Teil, der Geschwürsgrund nahm eine rote Farbe an, niemals waren gesunde Granulationen zu sehen.

Fig. 1.

Die Therapie bestand während der letzten Jahre in einem kontinuierlichen Zinksalbenverband, bei Auftreten von heftigen Entzündungen in Umschlägen mit Burrowscher Lösung. Gegen die Geschwüre gebrauchte K. mit gutem Erfolg 1—2stündige heiße Handbäder von etwa 40°, darauf Bor-, Diachylon- oder Zinksalbenverband. Dezember 1904 wurden einige Geschwüre mit Lapis oder 3%iger Chromsäurelösung geätzt, die Schorfe brauchten unter starker Eiterung lange zur Abstoßung und die Geschwüre vergrößerten sich nach Fläche und Tiefe. Dagegen erwies sich Erweichen der verhornten Epidermismassen mit Beiersdorfer Borsalbenmull nützlich. Salizylkannabispflastermull, 2% Zusatz von Borsäure zum Vaselin, 1% Lapissalbe wurden nur zu Zeiten geringerer Empfindlichkeit vertragen.

Befund Mitte April 1905. Die Hand ist fast unbrauchbar wegen Steifheit, Empfindlichkeit und stetigem Verband. Alle Gelenke sind mehr oder weniger steif, das Handgelenk ist am wenigsten geschädigt, kein Gelenk ist vollkommen ankylotisch. Die Metakarpophalangealgelenke und besonders die ersten Interphalangealgelenke der vier langen Finger sind deutlich verdickt. Die Haut an Hand- und Fingerrücken ist verdickt, weiß und fast faltenlos, als ob sie in eine starre Speckschicht verwandelt wäre. Die Färbung ist aber keineswegs gleichmäßig, vielmehr ist die Haut mit kleinen unregelmäßigen und verwaschenen roten Teleangiektasien, sowie mit Sommersprossen und kleinen flachen braunen Prominenzen, warzenartigen Hyperkeratosen besät. Stellenweise sind weißliche Schuppen. Wie im Bilde ersichtlich, sind vier bis bohnengroße Ulzera, zumeist an der Streckseite von Gelenken vorhanden, rot gefärbt, unregelmäßig gestaltet, von einem weißen speckigen Wall umsäumt, der allmählich zur Umgebung abfällt. Überhäutungssaum und Granulationen fehlen. In der Umgebung sitzen punktförmige, schwarze, emporrückende Blutextravasate. Man kann in die weiße Masse ohne Schmerz und Blutung tief einstechen oder sie mit der scharfen Flachsonde abbröckeln.

Die Nägel sind hochgradig mißgestaltet, kurz, brüchig und stark gerifft, der Nagelfalz deformiert; unter den Nägeln scheinen ebenfalls mehrere schwarze Blutextravasate durch.

Am Daumenballen, Spatium interosseum primum und Kleinfingerballen ist Muskelatrophie ausgeprägt. Der Daumen ist viel weniger geschädigt als die übrigen Finger, er besitzt normale Form, Falten und guten Nagel. Die durch Hautvenen erzeugten Prominenzen fehlen am Handrücken und beginnen erst vom Handgelenk aufwärts. Teleangiektatische und ephelidenartige Flecke ziehen sich noch an der Streckseite des Vorderarmes hinauf, auch da besteht mäßige Muskelatrophie.

Die linke Hand ist unvergleichlich weniger als die rechte geschädigt, doch haben sich auch

hier seit mehreren Jahren Verdickung, Trockenheit, Schuppenbildung der Haut mit mäßiger Rötung und stärkerer Anspannung ausgebildet, an der Streckseite der Finger finden sich kleine Teleangiektasien, braune Flecke und kleine braune flache Warzen.

Im Gesicht sind nur höchst geringe Hautveränderungen zu sehen, der Bartwuchs war niemals reichlich, an der Brust ist die Haut normal.

Ulzerationen ereigneten sich ferner bei einer dritten Gelegenheit, nämlich bei Individuen, die häufig als Objekte der Durchleuchtung demonstriert wurden, sei es um die Radioskopie überhaupt zu demonstrieren (Vorstellungen durch Techniker und Angestellte bei elektrotechnischen Fabriken), sei es, daß diagnostisch interessante Fälle wiederholt durchleuchtet, studiert und demonstriert wurden.

Eine vierte Gelegenheit zu Röntgenverbrennungen bietet die radiographische Exposition. Dabei ereigneten sich Überbelichtungen verhältnismäßig selten, sind aber doch in den ersten Jahren wiederholt vorgekommen und kommen auch heute noch vor, allerdings fast nur bei Unkundigen, und auch hier nur etwa einmal unter 1000 Aufnahmen.

Hiervon mehrere Beispiele.

Fall III.

Zehn Wochen dauernde Ulzeration an der Schulter nach radiographischer Überexposition.

33jähriger kräftiger Arbeiter. 5. und 6. Mai 1905 Untersuchung der rechten Schulter wegen fraglicher Luxation in einem fremden Institut; 5—6 radiographische Aufnahmen, Platte rückwärts, Röhre vorn, angeblich zuerst 25, später 15 cm Fokushautdistanz, kürzere, dann längere Expositionen.

11. Mai beginnt Braunfärbung und Jucken vorne auf der Schulter aufzutreten, allmählich wird die Haut fast schwarz, eine Woche nach Beginn kommt es zu Ulzeration von beiläufig 5 cm Durchmesser. Zugleich heftige Schmerzen, namentlich vor dem Aufbruch. Fieber nicht erinnerlich. Dauer der Ulzeration bis Ende Juli. Behandlung mit Lapisstift und Salbenverbänden.

Befund 4. Dezember 1905, erhoben an der Poliklinik, wo sich Patient zur neuerlichen Untersuchung der Schulter einfand. In der rechten Schultergegend ist die Haut vorne in einem fast kreisförmigen Areale von ca. 15 cm Durchmesser verändert, das sich nach oben bis zur Clavicula, medial bis zur Mamillarlinie, unten bis 3 cm unterhalb der Achselfalte ausdehnt, meist scharf abgegrenzt ist und über dem Deltoideus lateralwärts allmählich abklingt. Die Haut zeigt vor allem intensive Braunfärbung, medial sieht man streifenförmig zwei lichtere Zonen angelagert, offenbar entsprechend geringen Verschiebungen des Bleidiaphragmas bei den einzelnen Aufnahmen. Die Haut zeigt hier große Trockenheit mit Schuppenbildung, dabei Jucken. Gegen die Mitte des Herdes zu ist die Haut unregelmäßig fleckig, indem sehr kleine dunkelbraune mit weißen Stellen abwechseln, in der Mitte (in Lappenform) diffus zart kaminrot, im innersten bohnenförmigen Zentrum dunkelkarminrot. Die pigmentierten und depigmentierten Herde erstrecken sich auch in das Gebiet der Hyperämie. An der sonst stark behaarten Brust ist die Haut im Bereich des Herdes kahl. Die rechte Axilla ist stark pigmentiert.

Fall IV.[1])

Ulzeration am Abdomen von 1jähriger Dauer nach radiographischer Überexposition.

23jähriger Mechaniker, gesund und kräftig gebaut, schwarze Haarfarbe, nie ernstlich krank gewesen und von gesunden Eltern stammend. In einer deutschen Fabrik wurden zur Prüfung eines Röntgeninstrumentariums im Sommer 1897 innerhalb von 6 Tagen 3 addorsale Aufnahmen der unteren Brustwirbelsäule vorgenommen, mit insgesamt 78 Minuten Expositionszeit. Antikathodenentfernung von der Bauchhaut ca. 18 cm, Röhren mittelweich bis weich, kräftig leuchtend. Motorstiftunterbrecher, Induktor von 25 bis 30 cm Funkenlänge, Strom ca. 65 Volt, aus einer mit Elektromotor gekuppelter Dynamomaschine.

9—10 Tage nach der ersten Bestrahlung trat in der Bauchhaut heftiges Brennen auf, mit starker Rötung, wie bei Sonnenlicht oder Dampfverbrennung. Trotz Bleiwasserumschlägen zeigte sich kurz darauf Abhebung der obersten Hautschicht zu einer einzigen großen Blase und Ablösung derselben in der stärkst bestrahlten Region. Die entzündete Area maß im längsten Durchmesser ca. 25 cm, Behandlung

---

[1]) Ich verdanke ihn der freundlichen Mitteilung seitens der Fabrik, in der sich der Fall ereignete.

mit Zinksalbe, dennoch sehr starkes Nässen und bald Eiterung. Heftige Schmerzen und lange Bettruhe. Erst nach Ablauf eines halben Jahres begann — unter Ätzung mittels Lapis — Heilung einzutreten und langsam von der Peripherie nach dem Zentrum fortzuschreiten; nach einem Jahr war die Überhäutung vollendet.

Fig. 2.

Befund nach 8 Jahren. Die Haut der Region ist in 14:21 cm Ausdehnung verändert, in der Mitte rosa, fast weiß, zart und glänzend, stellenweise größere und kleinere Pigmentflecke und rote Herde. Außen ein Kranz intensiv roter Äderchen. Die Haut bricht leicht, selbst durch einfache Reibung der Kleider, hie und da an kleinen Stellen vorübergehend auf. (Photogramm vom 15. November 1905, von C. Horn aufgenommen.)

Codman gelangt nach Zusammenstellung (1902) einer großen Kasuistik über Röntgendermatitis — er bezieht sich auf 167 Fälle, darunter sind 71 Fälle dritten Grades — zur Anschauung, daß heftige Entzündungen meist durch Idiosynkrasie entstanden seien, meint aber doch, daß Entzündung ausbleibt, wenn bei der Bestrahlung eine gewisse Kombination von Distanz und Expositionszeit nicht überschritten wird: 6 Zoll Röhrendistanz (C. unterscheidet in der Annahme, daß meist kleine Röhren verwendet werden, zwischen Röhren- und Fokusdistanz nicht) und 18 Minuten Expositionszeit oder ihr Äquivalent, z. B. 12 Zoll und 72 Minuten. Codman charakterisiert eine derartige Bestrahlung als ungefährlich, „safe exposure", und gibt damit, ohne es zu bemerken, zu, daß die „Idiosynkrasie" gegen Röntgenlicht doch ihre Grenzen habe. Die Ungefährlichkeit einer solchen Bestrahlung im allgemeinen wundert uns nicht, wenn wir unsere Minutentabellen konsultieren. 15 cm Röhrendistanz entspricht meist 20 cm FD; selbst wenn uns Licht von 10 E zu Gebote steht, kommt es dabei in 18 Minuten zu keiner höheren Dose als 11 X, also höchstens zu leichtem Erythem.

Auch Freund hat beim Entfernung-Zeitmaß 20 cm und 15 Minuten keine Dermatitis berichtet gefunden. Wenn er empfiehlt, die therapeutischen Behandlungen mit solchen schwachen Belichtungen, „Probebestrahlungen" zu beginnen, damit sich etwaige Idiosynkrasie rechtzeitig zu erkennen gebe, so liegt darin übermäßige Vorsicht; er verwendet stets schwaches Licht und gibt auch zu, danach nie ein Erythem beobachtet zu haben.

Bevor wir Codmans Anschauung korrigieren, wollen wir eine Reihe der in den ersten Jahren bei radiographischen Untersuchungen vorgekommenen Verbrennungen betrachten, die in der nebenstehenden Tabelle[1]) zusammengestellt sind. Zuweilen kam es zu Geschwürbildungen, die durch ein oder mehrere Jahre nicht heilten.

Meist handelt es sich bei radiographischen Verbrennungen, wie in unserer Tabelle ersichtlich, um schwer darstellbare voluminöse Körperteile, besonders die untere Rumpfhälfte — unter 14 Fällen 10mal —, wo Wirbelsäule oder Hüftgelenk aufgenommen werden sollten. Die Aufnahme wurde nicht selten mit harter Röhre vorgenommen — die Strahlen einer weichen Röhre gelangen nämlich durch den dicken Körper nicht bis zur photographischen Platte — dabei resultierte ein kontrastloses schlechtes Bild und man wiederholte die Expositionen; man hoffte, durch stärkere Belastung der Röhre, Annäherung derselben an die Haut und längere Expositionszeit bessere Erfolge zu erzielen, rief aber schließlich starke Überbelichtung der Haut hervor. Der Kundige verwendet von vornherein eine mittelweiche Röhre und zur Verbesserung des Bildes eine Blende und begibt sich nicht in die Gefahr einer Überexposition.

Aus dem Umstande nun, daß die Verbrennungen meist unter typisch wiederkehrenden

---

[1]) Wiener Klinische Wochenschrift 1900, No. 50.

Verbrennungen nach diagnostischer Röntgenuntersuchung.

Autor, Jahr	Alter und Geschlecht des Patienten	Region [Objekt der Untersuchung]	Röhrendistanz	Zahl der Sitzungen	Gesamtdauer der Sitzungen	Latenz	Größe und Dauer des Geschwüres	Bemerkungen
Drury 1896	35j. Mann	Abdomen [Nierensteine]	2,5—5 cm	2 (eine Woche Intervall)	2h 30min	10 Tage nach der ersten Aufnahme	24 cm Durchmesser, mehrere Wochen	Interposition einer Zelluloidplatte
Apostoli 1897	—	Abdomen	9—15 cm	2	2h 10min	—	15 cm Durchmesser, mehrere Monate	
Crocker 1897	16j. Mann	Abdomen [Wirbelsäule]	12 cm	1	1h	3 Wochen	—	
Sorel 1897	16j. Mann	Abdomen	1 cm	1	20min	2 Wochen	6—8 cm Durchmesser, 1 Monat	
Plonski 1898	Frau	Abdomen [Gravidität]	?	1	30min	mehrere Tage	großes Geschwür	„50 cm Entfernung" wohl zur photographischen Platte gerechnet
Mitteilung an den Autor 1897	23j. Mann	Abdomen [Wirbelsäule]	12 cm	3 (innerhalb 6 Tagen)	1h 18min	10 Tage nach der ersten Aufnahme	20 cm Durchmesser, 1 Jahr	siehe Krankengeschichte IV
Bronson 1897	Frau	Abdomen [Hüftluxation]	15 cm	1	4h 20min	einige Wochen	Großes Geschwür, mindestens mehrere Monate	
Hoffa und Gocht 1898	Mann	Inguinalgegend [Hüftgelenk]	30 cm	1	ca. 25min	?	—	vorher 36 Sitzungen von je 25—40 Minuten
Deutschländer 1899	21j. Mann	Inguinalgegend [Hüftgelenk]	8 cm	2 (ein Tag Intervall)	52min	ca. 1 Woche	6 Monate	ziemlich harte Röhre
Février und Groß 1899	Mann	Inguinalgegend [Hüftgelenk]	11 cm	1	über 1h	?	7 cm Durchmesser, viele Monate	
Destot I 1897	29j. Mann	Thorax [Tuberkulose]	10 cm	1	30min	20 Tage	—	harte Röhre
Schmidt 1897	Mann	Thorax	nahe	3	fast 2h	10—14 Tage	überhandtellergroß	
Destot II 1900	Mann	Kniegelenkfraktur	nahe	1	20min	6 Tage	1 Jahr	harte Röhre
Gaßmann 1899	Mann	Unterschenkelfraktur	ca. 5 cm	2 (ein Tag Intervall)	2h 20min	ca. 12 Tage	15 cm Durchmesser, mindestens 3 Jahre	harte Röhre

Verhältnissen — bei Untersuchung voluminöser Körperteile — vorkamen, können wir mit Wahrscheinlichkeit schließen, daß — mindestens in der Mehrzahl der Fälle — Überexposition, nicht Idiosynkrasie an der heftigen Dermatitis schuld trage. Nun sind aber schon weiter oben die Argumente für das Nichtvorkommen einer wirklichen Idiosynkrasie gegen Röntgenlicht angeführt worden, und wir wollen versuchen zu zeigen, wie es durch physikalische Umstände in den Fällen unserer Tabelle zu Überexposition gekommen sein dürfte. Als Normaldose oder Erythemdose am Rumpfe können wir 16 X, als Verbrennungsdose etwa 64 X annehmen. Diese große Dose resultiert nun in den Fällen von Crocker, Deutschländer, Février und Groß, sowie in unserem Falle IV, wenn wir annehmen, daß Lichtstärke von ca. 10 E bestand, also intensives, wirksames Licht, wie es nicht selten zur Verfügung steht. Bei anderen Fällen aber, wie Sorel, Bronson, Destot, Gaßmann und Drury wurde die Dose erreicht, selbst wenn nur mäßig wirksames Licht von 2—4 E verwendet wurde, indem hier Annäherung der Röhre oder Expositionszeit sehr bedeutend waren.

Nebenbei bemerkt würde sich unter Zugrundelegung der Ulzerationsdose 64 X ergeben, daß in den Fällen von Sorel und Destot II mit großer Expositionsgeschwindigkeit 3 C (20 Minuten), bei Crocker, Février und Groß und Beobachtung IV mit 1 C, bei Drury, Apostoli, Gaßmann mit $^1/_2$ C, bei Bronson aber nur mit $^1/_4$ C (4^h 20^{min}) gearbeitet wurde.

Durch solche Annahmen kommen wir offenbar den Tatsachen recht nahe, und Codmans, sowie seiner Gleichgesinnten Annahme von Idiosynkrasie erklärt sich einfach aus mangelhafter Berücksichtigung der erheblichen Variabilität der Stärke (Oberflächenwirksamkeit) des Röntgenlichtes.

Des Verfassers Standpunkt vom Jahre 1900 wurde seitdem von vielen Forschern geteilt; aber noch immer erheben sich gewichtige Stimmen für das Vorkommen von Idiosynkrasie und verhindern die raschere Einführung der segensreichen expeditiven Dosierungsmethode, hemmen daher den Fortschritt auf dem Gebiete der radiotherapeutischen Wissenschaft. Auch selbst ein Pusey glaubt noch immer, daß wenn bei mehreren Fällen, die er mit ganz übereinstimmender Technik behandelt zu haben glaubt, die Haut verschieden reagiert, dies nur auf ungleicher Empfindlichkeit beruhen könne, er übersieht, wie unverläßlich die Schätzung der Lichtstärke bleibt und ist ein eifriger Bekämpfer meiner Lehren. Noch in der zweiten Auflage von Puseys Lehrbuch 1904 heißt es:

(Seite 244 bis 246.) „Die einzige radikale Ausnahme von der allgemein herrschenden Lehre bildet Kienböck, der (1900) den Standpunkt einnimmt, daß wir nicht berechtigt sind, eine Idiosynkrasie gegen Röntgenlicht anzunehmen. Er geht sogar weiter und erklärt es als eine für die Radiotherapie sehr wichtige Tatsache, daß die Haut gesunder Individuen auf Röntgenstrahlen ganz ähnlich reagieren. Und er baut auf dieser Theorie eine radiologische Technik auf. . . . Eine Behauptung wie die Kienböcks ist nur auf persönlicher Meinung begründet, sie trägt den Tatsachen nicht Rechnung und muß verworfen werden (needs to be challenged); sie ist höchst verhängnisvoll für die Technik."

---

16. Herr **Walter**-Hamburg: **a) Zur Dosierungsfrage.** (Eingesandt.)

Vor zwei Jahren habe ich vor dieser Versammlung nach dem Vorgange von Gaiffe in Paris zur Dosierung der Röntgenstrahlen die Messung des durch die Röntgenröhre selbst gehenden Stromes mit Hilfe des Milliampèremeters empfohlen, und ich will auch jetzt gleich im voraus betonen, daß ich auch heute noch jene Empfehlung in vollem Umfange aufrecht erhalte. Denn nicht bloß habe ich selbst das genannte Instrument im Laufe der letzten beiden Jahre als einen überaus bequemen und dabei doch durchaus zuverlässigen und sehr feinfühligen Ratgeber bei der Belastung einer Röntgenröhre kennen gelernt, sondern ich habe auch von erfahrenen Therapeuten vernommen, daß sie dasselbe inzwischen so gut wie ausschließlich und mit durchaus sicherem Erfolge in der Praxis benutzt haben.

Wenn ich Ihnen daher heute noch einmal über diese Meßmethode berichte, so geschieht dies hauptsächlich in dem Sinne, die Vorzüge derselben gegenüber den sonstigen zahlreichen Methoden noch einmal hervorzuheben, sowie auch um auf einige der Einwände zu

antworten, welche sowohl damals, wie auch auf dem vorjährigen Kongresse wieder gegen die Methode gemacht worden sind. Ferner habe ich aber auch noch über eine andere Dosierungsmethode zu berichten, die in vieler Hinsicht noch wieder als eine Vereinfachung der ja an sich schon so einfachen Milliampèremetermethode angesehen werden kann.

Denn der wesentlichste Vorzug dieser Methode ist doch zweifellos ihre große Einfachheit; und ich kann es daher nicht verstehen, wie z. B. Herr Levy-Dorn es für einfacher hält, die therapeutische Dosis nach dem zur Herstellung einer Beckenaufnahme notwendigen Strahlenquantum zu bemessen; denn einesteils ist doch diese letztere Einheit selbst schon ziemlich unsicher, und andererseits würde doch diese Methode auch offenbar zur Voraussetzung haben, daß man für alle therapeutischen Zwecke beckenharte Röhren anwenden muß. Wenn aber jemand, der eine Reaktion in der Haut erzielen will, eine Beckenröhre benutzte, so kommt mir als Physiker das so vor, als ob er mit Kanonen nach Spatzen schießt.

Die gleiche Vernachlässigung der Härte der Röhre lassen sich übrigens auch die meisten anderen von ärztlicher Seite aus empfohlenen Dosierungsmethoden zuschulden kommen, während es meiner Ansicht nach gerade ein erheblicher Vorzug der Milliampèremetermethode ist, daß sie uns geradezu zwingt, neben der die Röhre durchsetzenden Stromstärke zugleich auch die Härte derselben zu berücksichtigen.

Denn meines Erachtens ist es das erste Erfordernis eines jeden geordneten Röntgenbetriebes, daß man sich über die Härte der Röhre, mit der man arbeitet, im klaren ist, und das zweite, daß man diese Härte während einer bestimmten Manipulation mit der Röhre auch soweit als möglich konstant zu halten sucht. Denn mit dieser Eigenschaft der Röhre ändert sich doch die ganze Wirkungsweise ihrer Strahlung.

Wenn ich dagegen die Härte der Röhre konstant halte und außerdem den durch sie hindurchgehenden Strom mit Hilfe des Milliampèremeters ablese, so habe ich ihre Wirkung vollständig in meiner Gewalt; und es ist dann z. B. ganz gleichgültig, ob ich mit einem großen oder einem kleinen Induktor arbeite, ob ich einen Quecksilber- oder einen Wehneltunterbrecher anwende, ob ich große oder kleine Unterbrechungszahlen vorziehe.

Die Härte der Röhre ist bekanntlich nur ein anderer Ausdruck für die an ihren Polen herrschende Spannung; und so wie in der gewöhnlichen Elektrotechnik die gesamte Energie sich als das Produkt aus Spannung und Strom darstellt, so ist auch bei einer Röntgenröhre die schließliche Wirkung ein Resultat der beiden genannten Größen. In einer harten Röhre ist daher die bei gleicher Stromstärke entwickelte Energie eine viel größere als in einer weichen.

Sehr einfach läßt sich dies mit einer Wasserkühlröhre zeigen, wenn man ihr Antikathodengefäß mit einer bestimmten Wassermenge füllt und dann die Temperatur derselben am Anfang und am Ende einer bestimmten Belastung der Röhre mißt. So fand ich, daß die von 10 Milliampèreminuten, d. h. von einem Strome von 1 Milliampère in 10 Minuten oder von einem solchen von 2 Milliampère in 5 Minuten usw. entwickelte Wärmemenge w bei einer Röhrenhärte h nach meiner Skala — die nach der Benoist-Walter-Skala ist in Klammern zugesetzt — durch folgende Tabelle dargestellt wird:

h =	1	2	4(2)	5(3)	6(4)	7(5)	W.(B.-W.)
w =	700	1000	1750	2060	2600	3070	g. cal.

Die Wärmemengen sind in Grammkalorien angegeben; und es werden also danach z. B. 100 g Wasser in einer Röhre von der Härte 5 W durch die 10 Milliampèreminuten um 20,6° C erwärmt. Dabei sind die an das Glas und die Metallteile des Antikathodengefäßes abgegebenen Wärmemengen vernachlässigt, so daß also die wirklichen in den verschiedenen Röhrenhärten erzeugten Wärmemengen noch etwas größere Unterschiede zeigen müssen als die der Tabelle.

Man könnte nun meinen, daß es einfacher wäre, statt der beiden genannten Faktoren, der Härte und der Stromstärke, lieber gleich das Produkt beider, d. h. also z. B. die von ihnen gemeinschaftlich in der Röhre hervorgerufene Wärmemenge zu messen — und auf ähnlicher Grundlage beruht ja auch bekanntlich die von Köhler vorgeschlagene Dosierungsmethode — jedoch abgesehen von der größeren Umständlichkeit aller dieser Verfahren ist meines Er-

achtens gegen dieselben vor allem auch wieder das einzuwenden, daß sie von der Härte der Röhre eben keine Notiz nehmen und sich also eines sehr wichtigen Faktors von vornherein vollständig begeben.

Komme ich nun zu den Einwänden, die gegen das Milliampèremeter gemacht worden sind, so will ich zunächst auf denjenigen kurz eingehen, welcher von Herrn Koch-Dresden erhoben wurde. Derselbe hat nämlich mehrfach, ohne allerdings nähere Gründe anzugeben, die Ansicht ausgesprochen, daß man in unserem Falle nicht ein auf elektromagnetischer Grundlage beruhendes, sondern ein Hitzdrahtinstrument anwenden müsse, dessen Ausschläge bekanntlich nicht wie die des ersten proportional der ersten Potenz, sondern proportional dem Quadrate der Stromstärke gehen. Jedoch abgesehen davon, daß die Hitzdrahtinstrumente — zumal für so kleine Stromstärken — viel subtiler zu behandeln sind als die elektromagnetischen, so ist auch gegen diese ganze Meßart einfach das einzuwenden, daß man mit den mittleren Quadraten der Stromstärken allein auch noch nichts anfangen kann, sondern vielmehr außerdem noch den Widerstand der verschiedenen Röhrenarten kennen muß, wenn man aus einer solchen Messung auf die in der Röntgenröhre umgesetzte Energie schließen will. Denn Energie ist Quadrat der Stromstärke mal Widerstand.

Da ist es aber doch für uns Röntgenologen viel naheliegender, auf die andere bekannte elektrische Energiegleichung zurückzugehen, nämlich auf die Gleichung, nach der Energie gleich der ersten Potenz der Stromstärke mal der Spannung ist, zumal da doch die Spannung, d. h. also in unserem Falle die Härte der Röhre, für uns auch schon aus so vielen anderen Gründen von fundamentaler Bedeutung ist.

Weiter hat dann Herr Klingelfuß-Basel gemeint, daß ein solcher auf elektromagnetischer Grundlage beruhender Meßapparat beim Durchgang von Induktorströmen unmöglich für jede Unterbrechungszahl des Induktors übereinstimmende Angaben liefern könne, obgleich ich dies doch bereits in meinem ersten Vortrage ausdrücklich konstatiert, ja sogar auch die Unabhängigkeit des Instrumentes von der Art des Unterbrechers und der Größe des Induktors hervorgehoben hatte. Herr Klingelfuß machte ferner bei dieser Gelegenheit den Vorschlag, zur Messung des Röhrenstromes an Stelle des Milliampèremeters das Voltameter zu benutzen, also das Instrument, bei welchem der zu messende elektrische Strom durch die von ihm in der Zeiteinheit elektrolytisch abgeschiedene Gasmenge ermittelt wird.

Diesen Vorschlag habe ich nun inzwischen ausgeführt und dabei tatsächlich gefunden, daß auch dieses Instrument bei richtiger Dimensionierung für den in Rede stehenden Zweck recht brauchbar ist, und daß es, wenn es auch nicht die Genauigkeit des Milliampèremeters erreicht, ihm doch hinsichtlich der Bequemlichkeit sogar überlegen ist.

Denn was zunächst den ersteren Punkt anbetrifft, so kann ich nur betonen, daß beide Instrumente, also das Voltameter und das Milliampèremeter, deren Skalen natürlich zuvor mit gewöhnlichem Gleichstrom aus einer Akkumulatorenbatterie geeicht waren, und die dann stets zugleich in den Stromkreis der Röntgenröhre eingeschaltet wurden, auch hierbei hinsichtlich ihrer Angaben stets recht gut übereinstimmten, und daß speziell auch die verschiedene Härte der Röhren diese Übereinstimmung durchaus nicht beeinträchtigte. Diese Versuche zeigen daher aufs deutlichste, daß die beiden in Rede stehenden Instrumente auch für die Messung kurz dauernder Induktionsströme durchaus brauchbar sind, und daß es also bei ihnen auf die Form der Stromkurve nicht ankommt.

Was sodann die größere Bequemlichkeit des Voltameters — dem Milliampèremeter gegenüber — anbetrifft, so beruht diese darauf, daß das erstere Instrument eigentlich gar keine Stromstärken, sondern gleich Elektrizitätsmengen, d. h. also Strom mal Zeit (Milliampère mal Minute) mißt, und daß es ja schließlich auch nur diese sind, welche in der Therapie eine Rolle spielen. Auch hier nämlich kommt es offenbar nur auf die gesamte, aus einem bestimmten Abstande mit einer bestimmten Röhrenhärte verabfolgte Anzahl von Milliampèreminuten an, nicht aber wie groß die Anzahl der Milliampère und die der Minuten für sich war. Das in Rede stehende Instrument macht uns daher in diesem Sinne von der Stromstärke, welche die Röntgenröhre passiert, vollständig unabhängig, während wir bei Anwendung

eines Milliampèremeters entweder darauf achten müssen, daß diese Stromstärke die ganze Bestrahlungszeit über konstant bleibt oder aber jene Größe durch eine selbstregistrierende Vorrichtung aufzeichnen lassen müssen, wie es z. B. von Herrn Hahn-Hamburg schon seit meiner ersten Empfehlung dieser Methode eingeführt worden ist.

Wegen dieser größeren Einfachheit der voltametrischen Messung dürfte es daher angebracht sein, wenn ich Ihnen noch über die für unsere Zwecke günstigste Form dieses Instrumentes kurz einiges mitteile. Ein solches Voltameter besteht am zweckmäßigsten aus einem U-förmig gebogenen Glasrohr, an welches auf der einen Seite oben ein kleiner Trichter, an der anderen ein Glashahn angeblasen ist. Ein zweiter Hahn ist unten an der Biegung des U zum Ablassen der Flüssigkeit angeschmolzen. Die letztere besteht hier aus etwa einprozentiger Schwefelsäure. In jeden der Schenkel ist unten je ein Platindraht eingeschmolzen, durch welche der Strom zu- bzw. abgeleitet wird, und zwar hat man den negativen Pol mit dem im geschlossenen Schenkel befindlichen Drahte zu verbinden, um nämlich hier den Wasserstoff aufzufangen, dessen Menge ja doppelt so groß ist als die des am andern Pole entwickelten Sauerstoffs, und der überdies auch nicht wie dieser zum Teil von der Flüssigkeit absorbiert wird. Dieser letztere Umstand ist auch der Grund dafür, daß man in diesem Falle nicht beide Gase zusammen zur Messung benutzen darf.

Von den beiden Schenkeln des Instrumentes hat ferner der offene etwa 10 mm, der geschlossene dagegen nur 2,5 mm inneren Durchmesser, damit nämlich in letzterem die geringen Gasmengen, welche hier überhaupt nur in Frage kommen, sich zu einer möglichst langen Gasblase ausbilden und also die Ablesung möglichst genau wird. Noch engere Kapillaren, als oben angegeben, sind jedoch nicht zu empfehlen, da sich in solchen die Gasblasen leicht an der Glaswand festsetzen und dann nicht mehr als ein zusammenhängendes Volumen im oberen Teile der Kapillare zur Messung gelangen können. Die Eichung der letzteren geschieht am besten mit Gleichstrom für 20° Celsius, feuchtes Gas und mittleren Barometerdruck des betreffenden Ortes, also nicht wie in der Physik üblich auf Null Grad Celsius, trockenes Gas und 760 mm Barometerdruck reduziert. Die täglichen Schwankungen des letzteren können dann die Messung des Gasvolumens höchstens um einige Prozent beeinflussen; man kann dieselben aber bei genaueren Messungen natürlich auch durch entsprechende Einstellung des Elektrolyten im offenen Schenkel ausgleichen, indem man das Niveau des letzteren für jedes Millimeter Quecksilber über oder unter mittleren Barometerdruck um etwa 13 mm erniedrigt bzw. erhöht. Weniger einfach sind dagegen hier die durch die verschiedene Zimmertemperatur bedingten Korrektionen des entwickelten Gasvolumens auszugleichen, jedoch betragen diese für 5° Abweichung von den als Normaltemperatur angenommenen 20° C nur etwa $2^1/_2$ % und können also wohl meistenteils vernachlässigt werden. Ebenso groß ist übrigens auch die Korrektion für eine Abweichung von 10 mm Quecksilberdruck von dem gewöhnlich als normal angenommenen Druck von 760 mm, so daß also bei Vernachlässigung beider Korrektionen der größte Fehler hier 5 % beträgt, ein Wert der nur bei ausnahmsweise niedrigen Barometerständen und zugleich sehr hoher Temperatur des Zimmers überschritten werden kann. Es ist natürlich Sache des Arztes zu entscheiden, ob ihm diese Genauigkeit genügt; daß dieselbe aber bei den direkten Verfahren nach Holzknecht und seinen Nachfolgern nicht größer ist, dürfte wohl sicher sein, und so dürfte denn auch das Voltameter in der Röntgentherapie vielleicht noch eine ziemliche Verbreitnug finden.

Natürlich ist aber bei ihm ebenso wie bei dem Milliampèremeter einerseits auf die Konstanz der Härte der Röhre und andererseits auch darauf zu achten, daß die letztere kein Schließungslicht zeigt, zwei Bedingungen, die übrigens das Fundament eines jeden geordneten Röntgenbetriebes bilden und auch mit jedem nur einigermaßen genügenden Instrumentarium leicht inne zu halten sind.

b) Über die Erzeugung harter Röntgenstrahlen zur therapeutischen Bestrahlung innerer Organe.

Um bei der therapeutischen Behandlung innerer Organe mit Röntgenstrahlen die äußere Haut möglichst wenig in Mitleidenschaft zu ziehen, hat man schon seit längerer Zeit der Strahlung selbst ein möglichst großes Durchdringungsvermögen mitzuteilen gesucht, indem man sie durch gewisse Substanzen hindurchdringen ließ. In den ersten Zeiten verwandte man zu diesem Zweck wohl eine oder mehrere Lagen aus Stanniol, später wurden Tücher, Leder u. dgl. vorgezogen, Stoffe, welche der Haut möglichst ähnlich sind, und auf die Strahlung eine Art selektiver Absorption ausüben sollten.

Neuerdings ist nun ferner zu diesem Zwecke in den Verhandlungen der Deutschen Physikalischen Gesellschaft (Bd. 5. p. 49. 1907) von Herrn Dessauer-Aschaffenburg ein sehr eigentümliches Verfahren vorgeschlagen worden. Derselbe will nämlich an der Decke eines 4—5 Meter hohen Raumes eine oder mehrere Röntgenröhren anbringen, während die zu bestrahlenden Patienten am Fußboden desselben auf niedrige Betten gelagert und so ev. wochen- oder gar monatelang mit den Strahlen behandelt werden sollen.

Mit den medizinischen Bedenklichkeiten einer solchen Behandlungsweise des ganzen Menschen habe ich mich nicht zu befassen, wohl aber möchte ich einige Worte über die physikalischen Grundlagen der Methode sagen, die nämlich von ihrem Erfinder nicht ganz richtig dargestellt werden. Derselben liegt nämlich u. a. die Annahme zugrunde, daß man den Strahlen einer Röntgenröhre auch dadurch ein erheblich größeres Durchdringungsvermögen verleihen kann, daß man den Abstand zwischen Röhre und bestrahlten Gegenstand erhöht. Diese Annahme ist nun aber, wie man sich durch einen sehr einfachen Versuch überzeugen kann, nicht richtig. Man braucht nämlich nur mit einer Röhre, deren Härte man mit einer Skala nach dem Benoistschen System wie gewöhnlich aus der Nähe beobachtet, zugleich eine zweite solche Skala in dem von Herrn Dessauer vorgeschlagenen Abstande röntgenographisch aufzunehmen. Man wird dann finden, daß die Härte der Strahlung in diesem Abstande nur ganz außerordentlich wenig zugenommen hat, und selbst bei einem solchen von $6^1/_2$ Metern betrug nach meinen Versuchen die Zunahme der Härte der Strahlung noch nicht einmal eine halbe Nummer der Skala nach Benoist-Walter.

Auch konnte ich selbst in 7 Metern Abstand von der Röhre, trotzdem diese selbst schon über Beckenhärte hatte — ihre Härte war $5^3/_4$—6 B.-W. — doch den Schatten der Knochen meiner Mittelhand noch sehr deutlich von dem ihrer Weichteile unterscheiden, so daß also Herr Dessauer, wenn er das Gegenteil beobachtet hat, schon von vornherein eine ganz ungewöhnlich harte Röhre benutzt haben muß; denn die große Entfernung bedingt, wie oben gezeigt, keine wesentliche Zunahme der Härte derselben.

Bedenkt man nun aber, daß in einem Abstande von 5 Metern die Intensität der Strahlung nur $1^0/_0$ von derjenigen im Abstande von 50 cm und nur $^1/_4{}^0/_0$ von derjenigen im Abstande von 25 cm beträgt, so kommt man zu dem Schluß, daß, wenn man derartige Abschwächungen der Strahlung zulassen will, ein ganz außerordentlich viel wirksameres Mittel, das Durchdringungsvermögen der Strahlung zu erhöhen, doch einfach darin besteht, ein etwa fünf Millimeter dickes Aluminiumblech in den Gang der Strahlen einzuschalten, denn dadurch wird, wie ich schon vor mehreren Jahren in meiner Abhandlung über das Röntgensche Absorptionsgesetz (Fortschritte auf dem Gebiete der Röntgenstrahlen Bd. 8 p. 297) erwähnt habe, die Härte der Strahlung um zwei ganze Nummern der genannten Skala erhöht. Auch ist nach neueren Versuchen von mir hinter einem solchen Blech die Intensität der Strahlung bei einer Röhrenhärte 6—7 W. noch etwa $12^0/_0$ der ursprünglichen!

Schließlich will ich noch erwähnen, daß man die sog. „homogene" Behandlung des Patienten, die darin besteht, daß alle Teile desselben eine genau gleiche Menge von Röntgenstrahlung zugeführt erhalten — eine Behandlung, auf die Herr Dessauer so großen Wert legt, obgleich ihre Wirksamkeit doch wohl erst bewiesen werden muß — doch z. B. auch dadurch

erreichen kann, daß man entweder den Patienten auf einen Schemel setzt, der ihn langsam in der in obiger Weise gehärteten Strahlung der Röhre herumdreht, oder umgekehrt die Röhre mit ihrer Siebungsvorrichtung langsam um den Patienten herumführt. Sollen ferner größere Gebiete des letzteren gleichzeitig homogen bestrahlt werden, so kann man ja auch mehrere Röhren zugleich anwenden, wie dies kürzlich schon von einem australischen Arzte vorgeschlagen wurde. Der Nutzen derartiger „Röntgenstrahlenbäder" ist aber, soviel ich weiß, bisher noch nicht erwiesen.

---

17. Herr **Béla Alexander**-Késmárk (Ungarn): **Über Röntgenstrahlen. I. Thema:** Über das Verhalten der X-Strahlen beim Durchstrahlen geometrischer Glaskörper.

Vortragender skizziert in kurzen Worten die gegenwärtige Ansicht über das Wesen der Röntgenstrahlen und deren Fortpflanzungsrichtung, erwähnt die ihm zum Teil zugängliche hierher bezügliche Literatur über Beugung und Polarisation der X-Strahlen (Haga und Wind; Walter-Hamburg, Blondlot, v. Lieben-Wien) und demonstriert die von ihm bei Durchstrahlung eines Glasprismas und Glaswürfels gewonnenen Bilder und zum Schluß als Vergleich die X-Strahlenbilder einiger geometrischer Holzkörper.

Die Demonstration geschah bei Vorzeigung der hierher bezüglichen Glaskörper auf Grund von Originalplatten, Diapositivplatten, Plattenkombination, Positiv- und Negativ-Papierbilder und exakter Zeichnungen.

Vortragender zeigt zuerst das X-Strahlenbild eines stehenden Glasprismas, vergleicht dieses mit dem von demselben Glasprisma stammenden, bei Tagesbeleuchtung (zerstreutes Licht) gewonnenen Schattenbild, zieht den Unterschied der beiden Bilder in Betracht und geht über auf die gedrängte Erklärung des ersteren, welches in keiner Beziehung Schattenbild genannt werden kann — Schattenbild sein kann; dessen Zustandekommen Vortragender sich nur so erklären kann, daß die X-Strahlen im Glaskörper, von ihrer geraden Richtung abweichend derartige Reflexbilder auf die Platte wiedergeben, wie wir bei Betrachten des Glasprismas in der Substanz desselben sehen, sobald die Lichtstrahlen in derselben Richtung und ebenso fallen wie die dasselbe durchleuchtenden X-Strahlen.

Besonders das Zentralbild des gewonnenen Plattenbildes zeigt so vielerlei schattierte und getonte, streng abgesonderte Felder, daß man weder von einem einfachen, noch von einem komplizierten Schattenbilde reden kann.

Das Reflexionsbild der dreieckigen Basis — welches man bei Betrachten der Platte annehmen muß — wird durch die X-Strahlen an richtiger Stelle dargestellt und ist deutlich durch das Reflexbild der Seitenkanten begrenzt, und zwar so, daß man die Fortsetzung der einen, z. B. rechten abgeschliffenen Seitenkante ganz gut wahrnehmbar über die Spitze des dreieckigen Basisbildes nach links verfolgen kann (parallel nebeneinander verlaufende Konturen).

Auch in der verschiedenen Tonung der Seitenfelder des Zentralbildes glaubt Vortragender Einwirkung der verschiedene Reflexion zeigenden Seitenflächen (konvergierenden Seitenflächen) zu sehen.

Am oberen Ende des Bildes sehen wir zwei konvergierende, nicht scharfe Grenzen zeigende, sondern diffuse lichte Streifen, die einander kreuzend bis gegen den Rand des Bildes divergieren (genügend deutlich wahrnehmbar). Vortragender gibt der Ansicht Ausdruck, daß dies kaum etwas anderes sein kann als das Reflexbild der konvergierenden Seitenkanten der dreieckigen Basis, wie wir es beim Betrachten der oberen dreieckigen Grenzfläche des Prismas durch dieselbe in der Glassubstanz sehen (immer darauf achtend, daß die Richtung der Lichtstrahlen eine entsprechende sei).

Außerhalb der sanft gebogenen, konvergierenden lichten Streifen liegt das dunkle Bild der nach außen immer mehr durchstrahlten Randpartien, die sich gegen das obere Ende des Bildes verbreitern, doch nicht ganz in dem Verhältnisse, wie sich das ganze Bild verbreitert.

Letzterer Umstand kann als dahin deutend betrachtet werden, daß wir es — in mancher Beziehung — mit einem gemischten Bilde zu tun haben.

Die vom Negativ genommene Diapositivbildserie zeigt deutlich und sehr schön das Entstehen der beschriebenen Verhältnisse.

Der zweite geometrische Körper, bei dessen Durchleuchten die X-Strahlen Reflexbilder zur Anschauung bringen, ist ein Glaswürfel, dessen Kanten auch abgeschliffen sind; auch hier wurden Negativ und Diapositivplatten mit verschiedener Entwickelung des Bildes vorgewiesen, ebenso Kopien vom Negativ und den Diapositivbildern, aber auch die notwendige Plattenkombination und die tadellose Kopie des Kombinationsbildes und endlich richtig ausgeführte Zeichnungen — alles zusammen demonstriert die Ähnlichkeit, aber große Verschiedenheit der Schattenbilder, welche die Lichtstrahlen reichen, und des X-Strahlenbildes.

Das letztere zeigt die als Basis dienende viereckige Fläche und die im Winkel zusammentreffenden Seitenflächen, die verschiedene Tonung zeigen (wahrscheinlich auch Reflexerscheinung, denn kaum kann hier so sehr verschiedene Dickendurchleuchtung angenommen werden).

An der Stelle, welche den X-Strahlen am schwersten zu erreichen ist (ebenso wie bei dem Prisma), wo aber die Strahlen am kontrastreichsten zeichnen können, d. h. dem Winkel entsprechend, wo die Basis mit den Seitenflächen zusammentrifft, werden auf die Bilder der Seitenflächen die Reflexbilder der Basiskanten gezeichnet — eine andere Annahme erscheint kaum möglich — während zwischen diesen das sehr matte, kaum merkliche Bild der die Seitenflächen trennenden Seitenkante (nicht Reflexionsbild) erscheint.

Es ist ganz dasselbe Verhältnis sichtbar wie bei dem Reflexionsbilde, welches im Innern des Würfels sichtbar ist; nur wird das vom Vortragenden angenommene Reflexbild nicht von der Basis des Würfels entfernt gegeben, sondern an richtiger Stelle, d. h. wo der Basiswinkel auf der Platte steht (selbstverständlich ändert sich dieses Bild mit der verschiedenen Stellung des Würfels).

Also auch das X-Strahlenbild des Glaswürfels kann nicht als Schattenbild gelten. Es werden die zwei Seitenflächen und die Basis nebst dem auf den Seitenflächen erscheinenden Reflexbilde der Basiskanten und eines kleinen Teiles der Basis gegeben; das Bild der oberen viereckigen Oberfläche und der der Röhre näherliegenden Seitenflächen wird nicht gegeben — wir sehen also dasselbe Zentralbild wie bei dem Prisma.

Vortragender sieht auf den X-Strahlenbildern des Glasprismas und Glaswürfels Lichterscheinungen dargestellt, welcher Umstand folgenden Schlußsatz bedingt, daß Strahlen Lichterscheinungen nur dann zur Anschauung bringen können, wenn sie an dem Zustandekommen derselben teilnehmen.

Die Annahme, daß beim Zustandekommen der vorgezeigten Bilder Sekundärstrahlen eine Rolle spielen würden, dürfte kaum in Betracht gezogen werden, da die Umstände, unter welchen die Bilder zustande gekommen, dagegen sprechen, es spricht aber dagegen auch der Befund, daß z. B. auf dem Bilde des Glasprismas das angenommene Reflexionsbild der einen abgeschliffenen Basiskante licht und zum Teil mit parallel laufenden Konturen gegeben wird, während das fortgesetzte (reflektierte) Bild der anderen Kante scheinbar nur als einfache dunklere Scheidungslinie zwischen verschieden schattierten (getonten) Feldern vorhanden ist.

Dieses Verhältnis sehen wir auch in der Substanz des Glasprimas, wenn die eine Seitenoberfläche nicht ganz gleichmäßig von den Lichtstrahlen getroffen wird.

Es muß auch in Betracht gezogen werden, daß die Sekundärstrahlen in ihrer Wirkung auf die Platte nicht so kräftig sein können, derartige verschiedene Bilder hervorzubringen, wie wir dies im gegebenen Falle sehen.

Der Vortragende erachtet die Studie nicht als abgeschlossen, da die versuchte Erklärung der Bilder sich nur auf zwei geometrische Glaskörper bezieht.

Zu erwähnen wäre noch, daß die fünfflächige Spitze eines Glasikosaëders als solche dargestellt wird, mit verschiedener Tonung (Schattierung) der einzelnen die Spitze bildenden Flächen, welcher Umstand Beachtung verdient.

II. Thema: Über das Verhältnis der X-Strahlen und Farben (Färbungen, Farbstoffen) bei Durchstrahlung der letzteren.

Vortragender geht von dem Befunde aus, daß bei Durchstrahlung einer 1 cm dicken Milchglasplatte die auf der Oberfläche derselben eingebrannten, nicht erhabenen, verschiedenfarbigen Verzierungen nicht gleichmäßig auf der Platte wiedergegeben werden (die 1 cm dicke Glasplatte liegt nicht ganz angepaßt auf der lichtempfindlichen Schicht), die grünen erscheinen in den dünnsten Schichten, andere geben ein ganz mattes Bild oder sind auf der Platte nicht auffindbar.

Ein zweiter Ausgangsbefund bildet Rot-Blaustift; der Blaustift wird sehr stark durchleuchtet und gibt daher ein dunkles Bild, während der Rotstift — kaum durchleuchtbar — ein fast weißes Bild reicht.

Die Untersuchung geschah weiter so, daß Vortragender eine ganze Serie der zum Malen gebrauchten runden Farbenplättchen nahm und diese in solcher Reihenfolge ordnete, wie unser Auge die verschiedenen Farben den verschiedenen Nuancierungen entsprechend sieht, beginnend mit Weiß (Zinkweiß) und endend mit Schwarz (Knochenschwarz).

Das Durchleuchtungsbild (Plattenbild) zeigt auffallendes Resultat, die Durchleuchtungsskala entspricht selbstverständlich nicht der Anordnung der Farben, welche wie folgt war:

1. Zinkweiß, 2. Zitronengelb, 3. Neapelgelb, 4. Chromgelb, 5. Chromorange, 6. Leibfarben, 7. Rosafarbe, 8. Zinnober, 9. Karmin, 10. Englisch Grün, 11. Pariser Grün, 12. Mitisgrün, 13. Saftgrün, 14. Lichtblau, 15. Bergblau, 16. Kobaltblau, 17. Lila, 18. Schwarz.

Um einige Daten zu geben, sei erwähnt, daß in der Durchleuchtungsskala Zinkweiß auf Stelle 7 fällt, Zinnober auf Stelle 1 hinaufschnellt, Karmin auf Stelle 14 fällt, Dunkelblau (Kobalt) geht auf Stelle 17 (von 16) usw., wir sehen also wieder den Gegensatz zwischen Hellrot und Dunkelblau; ersteres (Zinnober) wird sehr wenig durchstrahlt (fast weißes Bild), letzteres sehr stark durchleuchtet — dunkles Bild (Kobaltblau).

Es wurden weiter eine Reihe Pastellstifte (Mischung: Tonerde, Fettstoff und Farbe) durchleuchtet, die Durchleuchtungsskala zeigte wieder den Gegensatz zwischen Rot und Blau.

Hier wie bei den Farbenscheiben mußte das gewonnene Bild auf die Zusammensetzung der Farben zurückbezogen werden und es mußte weiter untersucht werden; — es wurde mit rot und blauer Stickwolle (Baumwolle) ein Stern auf Leinwand ausgenäht, der frühere Gegensatz trat wieder zutage, die rot ausgeführten Felder erschienen hell, die Fäden deutlich konturiert; die blauen Felder zeigten dunkles Bild, das Fadenbild erschien verwaschen oder gar nicht.

Die Ausnäharbeit ist gleichmäßig, der Farbstoff der beiderlei Fäden metallisch, demonstriert wurde wie früher Originalplatte, Kopie, Zeichnung und Ausnäharbeit.

Noch weiter gehend zeigt Vortragender rot und blaues, einander entsprechendes Schafwollgewebe, das Resultat der Durchleuchtung ist dasselbe, rotes Gewebe zeigt auf der Platte helles Bild, blaues dunkles Bild und viel weniger markierte Fäden. — Demonstriert wird Platte, Kopie und Gewebe.

Um den verschiedenen Farbenverhältnissen bis zu Ende zu folgen, demonstriert Vortragender die Platten, Kopien und Originale ganz flacher, einfach fadiger, verschiedenfarbiger Seidenstickereien. Die Unterschiede der in verschiedenen Farben ausgeführten Felder sieht man deutlich auf dem Plattenbilde, nicht nur die Felder, sondern auch die Einzelfäden erscheinen verschieden getont, obgleich als Stickmaterial die leichteste Seide — Flockseide — in dünnen Fäden verwendet wurde.

Dunkelblau wird dunkles Plattenbild reichen, Hellgelb helles Bild, zwischen diesen liegt Lichtblau und Lichtgrün verschieden getont voneinander und verschieden von erwähnter dunkelblauer und hellgelber Färbung.

Unterschied der Seidenfadenbilder wird selbst dann gefunden, wenn ganz zarte Färbung der dünnen, leichten Seidenfäden vorhanden.

Interessant und lehrreich ist der Vergleich der letzten Befunde mit denen, welche sich auf die Farbenscheiben beziehen und auf die Mischung der Farben.

Gelb gab helles Bild, Dunkelblau dunkles Bild, Grün fällt in Hinsicht der Tonung zwischen Gelb und Blau, je nach der Nuancierung näher dem Blau oder näher dem Gelb (Gelb und Blau gibt Grün).

Dunkelblau und Weiß gibt Lichtblau, das Plattenbild der letzteren Farbe ist aber auch heller und unterscheidet sich deutlich vom Bilde der dunkelblauen Farbe usw.

All das Gesagte beweist, wie ungemein weit sich die Demonstrationsfähigkeit der X-Strahlen erstreckt, wie ungemein weit der Horizont derselben ist und mit welcher Genauigkeit die X-Strahlen fast unglaubliche Feinheiten auf die Platte zeichnen.

Die vorgetragene und demonstrierte Studie kann nur als Vormitteilung betrachtet werden, und werden die weiteren Untersuchungen, noch interessantere Details zur Anschauung bringend, Aufschluß über das Wesen der Sache reichen.

Diskussion.

Herr Wertheim-Salomonson-Amsterdam: Herr Wertheim-Salomonson glaubt, daß nicht die geringste Möglichkeit besteht, daß im vorliegenden Fall eine Brechung von Röntgenstrahlen vorliegt. Die mitgeteilten eigentümlichen Abbildungsverhältnisse können erklärt werden, wenn man an der Hand der perspektivischen Abbildungsweise die Größe der Absorption in Rechnung bringt. Die Spitzbogenfigur kann in dieser Weise erklärt werden. Die Kreuzung der beiden Seiten auf dem Boden läßt sich ungezwungen durch Sekundärstrahlung erklären.

Herr Alexander-Késmárk (Schlußwort): Das, was der geehrte Vorredner sagt, ist auf der Platte (Originalplatte) zum Teil sehr deutlich ersichtlich, aber die vom Vorredner erwähnten lichten Streifen verhalten sich nicht so, wie er diese gezeichnet, weil dieselben, oben konvergierend, einander kreuzen und divergierend das Bild ganz anders gestalten. Die Zeit erlaubt es nicht, die Ausführung weiter auszudehnen.

---

18. Herr R. Werner-Heidelberg: Ein Bestrahlungskonzentrator für Röntgentherapie.

Die therapeutische Wirkung der Röntgenstrahlen ist bei vielen oberflächlichen Affektionen, speziell bei solchen, die in der Haut selbst ihren Sitz haben, bekanntlich eine sehr befriedigende und findet daher eine ausgedehnte Anwendung. Weniger günstig lauten jedoch die Erfahrungen über den Einfluß der Röntgenstrahlen auf jene Erkrankungen, die sich subkutan oder gar in der Tiefe des Körperinnern abspielen. Hier werden nur dann Heilungen erzielt, wenn es sich um Erkrankungsherde handelt, die aus ganz besonders empfindlichen Zellen zusammengesetzt sind, wie dies z. B. bei den leukämischen Milztumoren, oder bei manchen Sarkomarten der Fall ist.

Es hat sich gezeigt, daß die in der Tiefe des Körpers befindlichen Gewebe gegen Röntgenstrahlen keineswegs an und für sich besonders refraktär sind, sondern ebenfalls von ihnen beträchtlich verändert werden, wenn die Organe derart freigelegt sind, daß die Strahlen direkten Zutritt zu ihnen erlangen. Daher ist die geringe Wirkung auf die meisten Gewebe im Körperinnern vor allem auf den Einfluß der schützenden äußeren Körperhüllen zurückzuführen.

Dieses Verhalten wird uns durchaus nicht wunderbar erscheinen, wenn wir uns vergegenwärtigen, daß beim Durchtritte der Strahlen durch eine Gewebsschicht nicht nur ein gewisser Prozentsatz der gesamten Strahlenmenge überhaupt absorbiert wird, sondern gerade derjenige Teil vor allem, welcher zu der stärksten biologischen Leistung befähigt ist; denn diese ist ja umgekehrt proportional dem Durchdringungsvermögen. Die Strahlen kommen also quantitativ und qualitativ geschwächt in die Tiefe.

Wirksamere Strahlen in das Körperinnere eindringen zu lassen, ist nach dem heutigen Stande unserer Technik völlig ausgeschlossen. Es kann sich nur darum handeln, die Quantität der in die Tiefe gelangenden Strahlen zu erhöhen. Bei der bisher souveränen Methode der Bestrahlung von der nächstgelegenen Hautstelle aus ist der Vermehrung der Strahlenmenge eine ziemlich enge Grenze gezogen, da die oberste Hautschichte, die Epidermis, ungemein empfindlich ist. Deshalb treten leicht Verbrennungen ein, welche bekanntlich überaus schwer heilen.

Man hat allerdings versucht, statt einer Verbesserung der Strahlenqualität oder -quantität die Reaktionsfähigkeit der Gewebe selbst zu steigern, und zwar durch Injektion sensibilisierender Substanzen, oder, wie ich vorgeschlagen habe, durch Einführung solcher Stoffe, welche imstande sind, die biologische Wirkung der Strahlen auf chemischem Wege zu imitieren (z. B. durch Cholin). Zweifelsohne sind durch derartige Verfahren wesentliche Verstärkungen der Strahlenwirkung zu erzielen, allein auch auf diesem Wege stößt unser therapeutisches Vorgehen auf gewisse Schranken, an deren Beseitigung vorläufig noch nicht zu denken ist.

Den größten Effekt erreicht man durch lokale Infiltration der Gewebe; allein dies ist nur dort möglich, wo der Krankheitsherd für die Injektionsnadel erreichbar ist. Sonst ist man auf die Applikation am Orte der Wahl angewiesen, durch welche aber leider auch die Haut entsprechend empfindlicher wird, so daß man dann doch im ganzen keinen wesentlich stärkeren Einfluß in der Tiefe gewinnen kann, als ohne Sensibilisierung.

Schließlich sind alle bisher bekannten Mittel dieser Art nicht völlig ungiftig; man darf sie also nicht in beliebiger Menge verwenden.

Es besteht somit nach wie vor das Bedürfnis, in einem bestimmten Körperbezirke unter der Haut ohne Verbrennungsgefahr für die letztere eine möglichst große Strahlenmenge zu vereinigen.

Die Lösung dieses Problems scheint mir mit Hilfe eines Apparates möglich zu sein, dessen Prinzipien und Konstruktion ich im folgenden mitteilen möchte.

Zunächst galt es, mit der Methode der alleinigen Bestrahlung von der nächsten Hautstelle aus grundsätzlich zu brechen. Radiäre Bestrahlungen von mehreren Seiten her sind in den letzten Jahren wiederholt versucht worden, allein eine systematische Ausnutzung der gesamten benachbarten Hautoberfläche für den Durchtritt der Strahlen ist mit den vorhandenen Vorrichtungen nicht zu erzielen. Die Strahlenquelle muß zu diesem Zwecke so verschoben werden können, daß ein Strahlenbündel, womöglich der Zentralstrahl der Röhre, stets denselben Punkt kreuzt, während alle übrigen Strahlen abgeblendet sind. Dies ist nur denkbar, wenn die Röhre an einer Kugeloberfläche wandert, ohne ihre Stellung zum Mittelpunkte des Systems, durch den der Zentralstrahl laufen muß, zu verändern. Dann wird der Erkrankungsherd, ist er einmal in den Mittelpunkt des Systemes eingestellt, von jeder beliebigen benachbarten Hautstelle her mit Sicherheit getroffen, wie immer man auch die Röhre verschiebt. Die Strahlenquelle muß dabei der Hautoberfläche möglichst genähert werden, da dann die Blendenweite kleiner gewählt werden kann, ohne daß der Durchmesser des Strahlenkegels in der gewünschten Tiefe unter das notwendige Maß herabgesetzt wird. Je schmäler aber die Blende, um so mehr Hautstellen können neben- oder nacheinander benützt werden!

Die Wölbung der Körperoberfläche ist für dieses Verfahren von vornherein höchst vorteilhaft. Selbst bei direkt subkutaner Lage des erkrankten Teiles kann man außer der senkrechten Bestrahlung auch tangentiale Durchleuchtungen vornehmen, wobei die Strahlen parallel zur Oberfläche unterhalb der zur senkrechten Durchstrahlung benützten Hautpartie verlaufen. Günstiger ist die zentrale Lokalisation, indem man dann zirkulär senkrecht, sowie auch schräg zur Längsachse des betreffenden Körperteiles bestrahlen kann. Bei zentral gelegenen Erkrankungsherden im Rumpfe ergibt dies 40 bis 60, bei solchen in den Extremitäten 20 bis 25 verschiedene Hautstellen. Subkutane Affektionen können leicht von 10 bis 15 Punkten aus bestrahlt werden.

Da man von der nächstgelegenen Hautstelle aus bei entsprechender Blendenwahl gerade so viele Strahlen in die Tiefe senden kann, wie dies bei der früher üblichen Behandlungs-

methode überhaupt im ganzen möglich war, so erscheinen die Strahlenmengen, welche durch die übrigen Hautstellen hindurch das kranke Gewebe erreichen, als Reingewinn des neuen Verfahrens. Allerdings werden von den etwas weiter entfernten Hautstellen aus nicht genau ebenso viele Strahlen nach dem gewünschten Orte gelangen, wie von dem nächstgelegenen Punkte der Oberfläche. Man wird im Durchschnitte höchstens auf die Hälfte, vielleicht nur auf ein Drittel rechnen können. Aber selbst unter Voraussetzung der letzteren, höchst pessimistischen Annahme wird es möglich sein, bei günstiger anatomischer Lage des Erkrankungsherdes das Fünfzehn- bis Zwanzigfache, sonst aber mindestens das Vier- bis Fünffache der früher verwendeten Strahlenmenge ohne Mehrbelastung einer Hautstelle, also auch ohne Verbrennungsgefahr am gewünschten Orte zu vereinigen. Dabei ist noch zu bemerken, daß außer der Vermehrung der Strahlenmenge noch ein anderer Faktor die Steigerung der Wirkung begünstigt; es ist dies der Umstand, daß die Zellen von allen Seiten durchstrahlt werden, nicht nur von einer einzigen. Bei kugeligen Zellen mit allseitig gleichem Querschnitte wäre kein Unterschied zu erwarten. Da aber die Gestalt der meisten Zellen von der Kugelgestalt ziemlich beträchtlich abweicht, ist es nicht gleichgültig, in welcher Achse die Strahlen verlaufen, ob senkrecht zum größten oder kleinsten Durchmesser. Die vielseitige Bestrahlung wird die mannigfach gelagerten Zellen weit gleichmäßiger treffen und das Gewebe dadurch viel einheitlicher beeinflussen. An den zylindrischen Basalzellen der Epidermis konnte ich mich von der Abhängigkeit der Strahlenwirkung von der Größe des getroffenen Zellenquerschnittes experimentell überzeugen. Die Bestrahlung, welche senkrecht zur Oberfläche vorgenommen wird, ergibt einen weit schwächeren Effekt, als jene in tangentialer Richtung, da bei letzterer die größeren Querschnitte getroffen werden.

Da zur vollen Ausnützung der Vorteile des neuen Verfahrens eine ganz enorme Verlängerung der Gesamtexpositionszeit nötig ist, erschien es wünschenswert, mehrere Röhren gleichzeitig nebeneinander zur radiären Bestrahlung benützen zu können. Für die Ökonomie des Betriebes war es von größter Bedeutung, zu wissen, inwieweit dies mit einem Induktor möglich ist, ohne die Leistung der einzelnen Röhren wesentlich herabzusetzen, oder diese zu überanstrengen. Versuche, welche in dankenswerter Weise von Herrn Max Kohl in Chemnitz auf mein Ersuchen angestellt wurden, ergaben, daß man sechs Röntgenröhren, selbst der verschiedensten Konstruktionen, bei einfacher Hintereinanderschaltung mit dem 55 cm-Induktor dieser Firma ohne die geringste Schädigung des Röhrenmateriales gleichzeitig betreiben kann.

Ferner stellte ich durch photographische Messungen fest, daß zwei Röntgenröhren bei gleichzeitigem Betriebe unter gewissen Umständen innerhalb einer bestimmten Zeit ebensoviel zu leisten vermögen, wie eine derselben in der doppelten Zeit. Die Anordnung der Experimente war folgende: Zwei Röntgenröhren derselben Konstruktion wurden schräg gegen eine horizontal liegende lichtfeste Kassette, die eine photographische Platte enthielt und außerdem mit einer 6 bis 8 cm dicken Papierschicht bedeckt war, gerichtet, so daß ihre Zentralstrahlen rechtwinkelig gegeneinander und 45° gegen die Ebene der Platte geneigt waren. Eine Blendenvorrichtung gestattete nur den Durchtritt je eines schmalen Strahlenkegels, dessen Projektionskreis sich mit dem der andern Röhre auf der Platte teilweise deckte. Ließ man nun die Röhren erst einzeln nacheinander durch eine bestimmte Zeit (meist 6 Sekunden) auf die Platte einwirken, so zeichneten sich zwei dunkle Kreise, wobei die Schwärzung an der Stelle, an welcher sie sich deckten, bedeutend intensiver war. Setzte man dann nach erfolgtem Plattenwechsel beide Röhren gleichzeitig in Betrieb, so war, wenn man beide Röhren auf denselben Härtegrad, wie beim Einzelbetriebe, eingestellt hatte, der Effekt nach der halben Expositionszeit derselbe, wie beim ersten Versuche nach der doppelten. Die Stromzufuhr mußte nur wenig erhöht werden, die Röhren gaben ein ruhiges, gleichmäßiges Licht. Gelang es nicht, den richtigen Härtegrad zu erzielen, so waren die Resultate schwankend, jedenfalls nicht zu direkten Vergleichen geeignet, da ja dann der Einfluß der interpolierten Papierschichte infolge des geänderten Durchdringungsvermögens der Strahlen komplizierend wirkte.

Der Nachweis, daß man mit zwei Röhren unter Umständen in der halben Zeit dasselbe erzielen kann, wie mit einer in der doppelten, eröffnet noch einen anderen Ausblick außer

der Möglichkeit, die Expositionszeit entsprechend zu verkürzen. Muß schon die Einführung der gesamten Strahlenmenge während der halben Behandlungsdauer eine bedeutende Steigerung des Gesamteffektes zur Folge haben, da ja bekanntlich die diskontinuierliche Bestrahlung um so stärker wirkt, je kürzer die dem Gewebe gegönnten Erholungspausen sind, so kommt infolge der Verstärkung der Intensität des Strahlenfeldes noch ein weiteres Moment hinzu, welches geeignet ist, die Wirkung zu erhöhen. Versuche mit den den Röntgenstrahlen in vieler Beziehung so nahe stehenden Becquerelstrahlen lehrten, daß die gleichzeitige, konzentrische Bestrahlung eines Objektes (z. B. eines Hautsarkomknötchens) mit zwei gleich starken Radiumkapseln kräftiger wirkte, als eine doppelt so lange mit einer Kapsel. Die Applikation einer bestimmten Strahlenmenge war also von mächtigerem Einflusse, wenn sie in Form eines intensiveren Strahlenfeldes erfolgte. Ob dies auf einer Vermehrung der Sekundärstrahlung, oder auf anderen Faktoren beruht, mag hier dahingestellt bleiben. Jedenfalls gilt das Gesetz, daß der biologische Effekt der absorbierten Strahlenmenge direkt proportional ist, genau genommen nur unter der Voraussetzung gleich starker Strahlenquellen.

Die radiäre Bestrahlung mit mehreren Röhren ist somit jener mit einer Röhre aus mehreren Gründen sicher überlegen; sie gewährleistet außer einer entsprechenden Verkürzung der Behandlungsdauer auch eine sehr beträchtliche Verstärkung der Wirkung auf den Erkrankungsherd. Selbstverständlich ist auch bei oberflächlicher, intrakutaner Lage desselben das intensivere Strahlenfeld von Vorteil.

Ein Apparat, welcher die Anwendung der „radiären Mehrfachbestrahlung" in bequemer Weise ermöglicht, ist der Bestrahlungskonzentrator, den die Firma M. Kohl nach meinen Angaben konstruiert hat. Er besteht aus einem galgenförmigen Stativ, das mittels eines Schneckengewindes höher oder niedriger gestellt werden kann. Der horizontale Arm dieses Stativs trägt an seinem freien Ende einen Ring, durch welchen ein Zapfen läuft,

Fig. 1.

der um die vertikale Achse drehbar ist, und an dem ein halbkreisförmiger Holzbogen hängt, dessen Konvexität nach oben schaut. An dem Holzbogen, der einen viereckigen Querschnitt

besitzt, gleitet ein Blendenbehälter, an welchem die Röhre so fixiert werden muß, daß ihr Zentralstrahl mitten durch die Blendenöffnung verläuft. Da der Röhrenhalter derart befestigt ist, daß er stets nach dem Mittelpunkte des Systemes zielt, wie immer man ihn an dem Holzbogen verschieben, oder wie man letzteren auch um den vertikalen Zapfen drehen mag, kreuzt auch der Zentralstrahl unter allen Umständen das Zentrum des Halbkreises. Man kann nun an dem halbkreisförmigen Bogen leicht zwei Röhren anbringen und sie unter verschiedenen Winkeln gegeneinander geneigt einstellen, wobei es sich empfiehlt, jede Röhre nur auf einem Viertelbogen zu bewegen, so daß sich beide Röhren gegenseitig durch ihre Schwere das Gleichgewicht halten. Auf diese Weise gewinnt der Apparat an Stabilität.

Die Bestrahlung des Patienten wird am besten bei horizontaler Lage desselben vorgenommen. Hat man einmal den Erkrankungsherd in das Zentrum des Halbkreises eingestellt, was im allgemeinen ganz leicht ist, so braucht man nur die Blende bis an die Haut heranzuführen, zu welchem Zwecke der Blendenhalter radiär verlaufende Verlängerungsstäbe besitzt, und die bestrahlte Hautstelle sich zu markieren. Dann verschiebt man die Röhre nach einer beliebigen Richtung gerade nur soviel, daß eine unmittelbar anstoßende Hautpartie von der Blendenöffnung bedeckt wird. So kann man ganz mechanisch eine große Strecke der Hautoberfläche für den Durchtritt der Strahlen benutzen, ohne einen Punkt mit mehr als einer Dose belasten zu müssen, während der eingestellte Gewebsbezirk in der Tiefe des Körperinnern immer wieder getroffen wird.

Der Apparat gewährt auch bedeutende Vorteile, wenn es gilt, die Lage von Fremdkörpern im Innern des Menschen zu bestimmen. Hat man die Vertikalebene, in welcher der Fremdkörper liegt, mit Hilfe des Fluoreszenzschirmes festgestellt, so bringt man den halbkreisförmigen Bogen in diese Ebene, stellt die beiden Röhren senkrecht zueinander und je eine lichtsichere Kassette mit einer photographischen Platte senkrecht zu dem Zentralstrahle jeder Röhre (d. h. senkrecht zur Blendenachse). Auf diese Weise kann man mit einem Schlage durch gleichzeitige Aufnahme zweier Röntgenogramme die genaue Lage des Fremdkörpers feststellen.

Schließlich sei noch bemerkt, daß man an dem Bogen für therapeutische Zwecke nötigenfalls auch noch eine dritte oder gar vierte Röhre anbringen kann, sowie daß es möglich ist, mit Hilfe eines zweiten Bogens, der zum ersten senkrecht, aber ebenfalls vertikal stehen müßte, die Zahl der konzentrisch gerichteten Röhren noch weiter zu erhöhen. Ob für derartige komplizierte Kombinationen ein Bedürfnis vorliegt, wird erst die Erfahrung bei ausgedehntem praktischen Gebrauche lehren.

---

19. Herr **Gottwald Schwarz**-Wien: **Über die Ammoniummoxalat-Sublimatreaktion der Röntgenstrahlen und das Fällungsradiometer.**

Bevor ich Sie, meine Herren, mit dem Fällungsradiometer, dem neuen Meßinstrument für Röntgenstrahlen bekannt mache, gestatten Sie mir, Ihnen mit einigen Worten das dem Apparate zugrunde liegende Prinzip darzulegen.

Wie ich feststellen konnte, kommt es in einer Mischung von Ammonoxalat und -Sublimat unter dem Einflusse der Röntgenbestrahlung zu einer Zersetzung, wobei Kohlensäure und Kalomel in Freiheit gesetzt wird. Diese Reaktion ist umso bemerkenswerter, als sie hervorgerufen wird durch die Eigenschaft der X-Strahlen, in Körpern negative Elektrizität (negative Jonen) zum Verschwinden zu bringen, bekanntlich derjenigen Eigenschaft, welche in dem heutigen Beschluß der Intensitätskommission, zur Nutzbarmachung für die Aufstellung einer absoluten Röntgeneinheit vorgeschlagen wurde.

In der erwähnten Mischung bildet sich nämlich nach Raloff Merkurioxalat, welches in der wässerigen Lösung elektrolytisch dissoziert ist, so daß positive Merkurionen (Hg_2) und negative Oxalionen $(COO)_2$ sich vorfinden. Bei der Einwirkung der Röntgenstrahlen kommt es

zu einer Entladung der negativen Oxalionen, die infolgedessen in den ungelösten elektrisch neutralen Zustand von Kohlensäure 2 (CO_2) übergehen und in Gasform entweichen.

Nach dem Gesetze des elektrischen Gleichgewichtes muß nunmehr auch die positive Ladung der Hgionen verschwinden. Es geschieht dies in der Weise, daß die Hgionen zu dem $HgCl_2$ (Sublimat) treten und als unlösliches Hg_2Cl_2 (Kalomel) ausfallen.

Diese Ausfällung von Kalomel ist nun ein Maß der entladenden Wirkung der X-Strahlen und damit ein Maß für die Intensität der letzteren. Mit einem Worte, es wird das chemisch gemessen, was Punkt 3 des Intensitätskommissionsbeschlusses galvanometrisch zu messen postuliert.

Die praktische Durchführung des geschilderten Prinzips erlaube ich mir nun Ihnen, in Form des „Fällungsradiometers" zu demonstrieren. Wie Sie wissen, dient dieses dazu therapeutische Röntgenlichtmengen zu messen.

Dabei wird der zwischen der Wirkung der X-Strahlen auf die Amonoxalat-Sublimatlösung (ich habe sie „Kalmelogen" genannt) und auf lebendes menschliches Gewebe bestehende Parallelismus benutzt. Diejenigen geringen Mengen Röntgenlichtes, die biologisch ohne Effekt sind, verändern auch das Kalmelogen nicht. Es bleibt wasserklar.

Steigt aber das zur Wirkung gelangte X-Strahlenquantum, so beginnt sich das Kalmelogen durch die Fällung von Kalomel zu trüben. Im gleichen Verhältnis, wie die verabreichte Röntgenlichtdosis und die damit zu erwartende physiologische Wirkung wächst, wächst auch der Grad der Trübung.

Ich muß hier erwähnen, daß ich dem Vorschlage des Herrn Prof. Wertheim-Salomonson folgend, den Kalomelniederschlag nicht mehr zentrifugiere, sondern die durch ihn erzeugte Trübung der Flüssigkeit als Röntgenlichtmaß verwende.

Das Fällungsradiometer besteht aus Prüfzellen, das sind Eprourettchen mit Gummikappen, bestimmt zur Aufnahme des Kalmelogens, einem Prüfzellenträger (zur Fixation der Prüfzelle an der Röntgenröhre während der Bestrahlung) und 4 Teströhren, das sind zugeschmolzene Eprourettchen, enthaltend die Vergleichsflüssigkeit, je nach der Trübung als Nr. 0, 1, 2, 3 bezeichnet.

Die Prüfzelle wird mit 4 cm^3 Kalmelogen gefüllt und gleichzeitig mit dem Patienten in halber Fokushautdistanz mitbestrahlt. Dabei befindet sich das Kalmelogen in dem für Röntgenstrahlen durchlässigem Gummikäppchen.

Von 10 zu 10 Minuten unterbricht man die Bestrahlung, entfernt die Prüfzelle aus dem Träger und überzeugt sich durch Vergleich mit den Vergleichstrübungen von dem Grade der Trübung, von der Menge bereits zur Wirkung gekommenen Röntgenlichtes.

Ich habe dem eigentlich nichts mehr hinzuzufügen. Der Apparat ist nunmehr auf eine äußerst einfache Form gebracht und ich hege die besten Hoffnungen für seine allgemeine Verwendbarkeit.

Diskussion.

Herr v. Kowalski-Freiburg (Schweiz): Das Prinzip der Methode ist ähnlich der, welche Eder für Lichtintensitätsmessungen gebraucht. Es wäre interessant zu wissen, wie sich der Apparat des Herrn Schwarz bei Lichtbestrahlung verhält. Sonst glaube ich, daß das Verfahren sehr empfehlenswert ist.

Herr Schwarz-Wien (Schlußwort): Die Flüssigkeit ist nur gegen Ultraviolett empfindlich, das in dem Licht geschlossener Räume nicht vorkommt. Nur grelles Sonnenlicht ist schädlich. Das wird auch in den Anweisungen angegeben. Will man sehr vorsichtig sein, so kann man ja die Prüfzelle in schwarzes Papier einwickeln. Da sich aber die Bestrahlung der Flüssigkeit in dem dunkelbraunen Gummikäppchen abspielt, so kommt wirksames Licht überhaupt nicht zur Wirkung.

20. Bericht des Herrn **Belot-Paris: Traitement de la maladie de Paget du mamelon et cutanée par la radiothérapie.** (Eingesandt).

En 1874 Paget décrivit une affection rare du mamelon, de l'aréole et des parties voisines qui s'observe chez la femme, surtout à partir de quarante ans, et qui doit, d'après Brocq, être rangée à côté des épithéliomas cutanés.

Elle débute soit par une fissure, soit par une simple desquamation composée de petites concrétions cornées ou de fines croûtelles adhérentes, avec rougeur des téguments et prurit; puis elle gagne peu à peu tout le mamelon et l'aréole et constitue une plaque d'un rouge vif, lisse, comme vernissée, parfois un peu papillomateuse et finement granuleuse (Brocq). Un liquide clair, jaunâtre, visqueux, assez abondant suinte de la région malade; souvent il donne naissance à des croûtes jaunâtres ou noirâtres.

Au début, la peau est légèrement infiltrée, on voit, ça et là sur la surface à vif, des squames lamelleuses et blanchâtres: la malade accuse souvent un peu de prurit. Ce symptôme s'accentue peu à peu et devient parfois intolérable; il s'accompagne souvent de picotements et de sensations de brûlure.

Par places, la surface malade est à peine suintante, d'un rouge vif, trés finement grenue, ce sont des excoriations; ailleurs, les tissus sont nettement mamelonnés, d'un rouge plus sombre: ils suintent abondamment et peuvent être le siége d'hémorragies, il s'agit là de véritables éxulcérations mal délimitées du reste. Sur l'ensemble, en différents points, on voit des surfaces disséminées en ilots, lisses, unies, brillantes, sèches et roses (plaques épidermisées cicatricielles, Darier).

La marche de cette affection est lente. Du point primitif, elle s'étend peu à peu, gagne l'aréole, les parties voisines du sein, en conservant toujours les mêmes caractères et en présentant une forme plus ou moins ovalaire (Stade éczématique).

A cette première période, en succéde une seconde qui se caractérise par la rétraction du mamelon. Il s'affaise peu à peu, disparait et laisse à sa place une dépréssion, parfois même un véritable ulcére à bords irréguliers. Enfin, la glande mamaire toute entière s'infiltre, se tuméfie et on se trouve en présence d'une tumeur maligne du sein.

D'après Brocq, la durée totale de l'affection varie de quelques mois à vingt ans et elle met de deux à six ans pour devenir franchement épithéliomateuse.

Primitivement décrite sur le mamelon, la maladie de Paget peut exister en d'autres points du corps, au milieu du dos (Brocq), au nombril (Colcott Fox & Mac Leod) etc.

Au point de vue histologique, la lésion se caractérise par l'existence de pseudo-coccidies qui ne sont que des cellules épithéliales modifiées. «La maladie de Paget, dit Darier, est donc une dégénérescence dyskératosique de l'épiderme de revêtement trés voisine de l'épithéliomatisation et donnant lieu, tôt ou tard, à une prolifération épithéliomateuse véritable.»

J'ai quelque peu insisté sur la description clinique de la maladie de Paget parce-qu'elle est généralement peu connue et parceque le nom qu'elle porte prête à confusion. En plus, pour comprendre les résultats obtenus par la Rœntgenothérapie dans le traitement de cette affection, il est indispensable de bien connaître les lésions qui la caractérisent.

L'impuissance habituelle de la thérapeutique contre cette affection, le fait qu'au début elle est limitée à la peau, devaient inciter les Rœntgenothérapeutes à tenter le traitement par les rayons de Rœntgen. L'éxamen histologique montrant une dégénérescence trés voisine de l'épithéliomatisation et enfin la transformation épithéliomateuse, pouvait permettre d'espérer sinon la guérison du moins une notable amélioration.

Plusieurs expérimentateurs, ont, en effet, tenté la Rœntgenothérapie dans la maladie de Paget, à ses différents stades d'évolution; les résultats ont été divers, si l'on en juge par les quelques observations publiées; j'en ai signalé quelques-unes dans mon traité de radiothérapie, deuxième édition.

Parmi les travaux récents parus sur la question, un des plus importants est celui de

M. B. Hartzell de Philadelphia (39e Congrés de l'Association dermatologique Américaine). D'après cet auteur, on peut amener une complète guérison des lésions qui siègent sur l'aréole et le mamelon; l'effet est au contraire très faible sur les proliférations épithéliales des canaux glandulaires profonds. Cette opinion est basée sur des éxamens histologiques pratiqués après un traitement prolongé. Il en conclue qu'au début, la Rœntgenothérapie peut être utilisée tandis-qu'à un stade plus avancé, il faut avoir recours au bistouri. Dans la discussion qui suivit cette communication, J. Shepherd, J. N. Hyde, Ravogli & Gilchrist (Journal of cut. dis. Juillet 1906, pag. 289) s'opposérent à l'emploi de cette thérapeutique, lui préférant l'amputation précoce et immédiate du sein.

En présence d'opinions aussi contradictoires, j'ai cru utile de rapporter deux observations de maladie de Paget, l'une du mamelon, l'autre de la région dorsale, qui ont complètement guéri sous l'influence d'un traitement radiothérapique. J'ai déjà publié, en 1905, un cas analogue qui au bout de 2 à 3 mois présenta toutes les apparences de la guérison. (Traité de Radiothérapie.)

Vers la fin du mois d'Avril 1906, se présenta dans mon cabinet une femme de 47 ans, dont le sein gauche était atteint de maladie de Paget.

L'affection avait débuté 4 à 5 ans auparavant par une petite excoriation avec rougeur périphérique et quelques sensations prurigineuses. La malade qui habitait alors les colonies, consulta un médecin qui lui prescrivit une pommade. Le mal continua à évoluer et peu à peu la lésion progréssa, la rougeur s'étendit, la peau s'excoria, s'exulcéra, un suintement assez abondant apparut et la malade éprouva de violentes sensations de brûlure.

De retour en France, elle vit un autre médecin qui lui conseilla de mettre sur la région malade une pommade mercurielle. Le résultat fut déplorable; l'inflammation s'accentua, la lésion étendit ses limites et les douleurs furent telles qu'après la première application, la malade renonça à cette médication.

Elle alla enfin consulter mon Maître, le Docteur Brocq, qui porta le diagnostic de maladie de Paget et voulut bien me confier la malade.

La lésion était typique. Sur toute la région aréolaire et péri-aréolaire existait une exulcération d'un rouge violacé: elle affectait sensiblement une forme élliptique; le grand diamètre, perpendiculaire à l'axe sternal, mesurait environ 6 centimètres et demi de longueur, le petit diamètre (hauteur) était de 5 cent. La surface était granuleuse et suintante; il n'éxistait pas de croûtes, la malade tenant nuit et jour des compresses humides sur la région. Par places, on voyait quelques lamelles cornées d'un blanc gris, très peu étendues, n'adhérant que partiellement aux tissus sous-jacents. Les bords étaient nettement arrêtés mais se continuaient avec la peau saine par une zône moins rouge, non exulcérée mais déjà desquamante et décolorée. Le mamelon qui occupait sensiblement le centre de figure de l'éllipse, était déjà rétracté et dépassait fort peu le plan cutané. Sa coloration était d'un rouge plus vif que le reste de la lésion et il donnait issu à un suintement abondant. On ne constatait pas de ganglions axillaires ou sus-claviculaires; par contre, le sein était un peu infiltré en profondeur, sans que l'on puisse toutefois délimiter une tumeur nette. Le tégument lui-même ne paraissait pas épaissi.

Parfois, la malade éprouvait des douleurs assez vives: un prurit plus ou moins intense se faisait ordinairement sentir.

Le traitement Rœntgenothérapique fut immédiatement commencé (26 Avril 1906), en protégeant le tégument, mais en laissant à découvert, tout autour de la région éxulcérée, un centimètre environ de peau saine. Les rayons furent choisis moyennement pénétrants, No. 6 à 7 au radiochromomètre de Benoist, et la dose absorbée fut de 3 unites H.

En même temps, je fis cesser tout traitement local et recommandais à la malade, de tenir nuit et jour, sur sa plaie, des cataplasmes de fécule de pomme de terre, faits à chaud et mis à froid.

Le 3 Mai, l'état local ne s'était pas encore modifié; depuis 2 à 3 jours, cependant, la malade éprouvait quelques douleurs, des démangeaisons et des sensations de brûlure. Je fais absorber une dose de 2 H $^1/_2$.

Le 10 Mai, la lésion est considérablement modifiée. Toute la surface exulcérée, sauf en une aire centrale de 2 centimètres de long et de 1 centimètre de large, est recouverte d'un épiderme blanchâtre, lamelleux, très mince, mais de bonne allure. Les douleurs sont très atténuées, le suintement a diminué et l'état général est excellent.

Le 22 Mai, l'amélioration continue; les douleurs ont cessé, le suintement s'est tari, l'épiderme blanchâtre a été remplacé par un mince tégument rougeâtre; la rétraction du mamelon a disparu, l'infiltration s'attenue: l'aspect général est excellent. La dose absorbée est de 2 H $^1/_2$. Je fais remplacer les cataplasmes par des applications de pâte de zinc peu épaisse.

Le 5 Juin, il ne reste plus que quelques petits points où l'épiderme est comme gercé. Une dose de 3 H $^1/_2$ est absorbée, l'irradiation portant sur tout le sein.

Le 12 Juin, l'état parait moins favorable que précédemment, le sein est plus rouge, l'épidermisation déchirée par places. J'attribue ces phénomènes à l'emploi de la pâte de zinc qui colle et irrite le mince tégument existant. Je prescris, à nouveau, les cataplasmes après avoir fait une irradiation de 2 H.

Le 19 Juin, je revois la malade; le sein est de nouveau complétement recouvert d'épiderme. Celui-ci est encore blanchâtre au centre, mais en périphérie, une bordure de prés de 1 centimètre présente tous les caractères de l'épiderme normal et ne peut en être distingué que par sa plus faible pigmentation. Dose de 3 H.

Le 27 Juin, l'amélioration continue, les douleurs qui avaient reparu précédemment ont de nouveau céssé. Dose de 3 H $^1/_2$, ainsi que le 4 Juillet.

Le 18 Juillet, la cicatrisation est compléte, l'aspect excellent; dose de 3 H $^1/_2$.

Le 30 Juillet et le 13 Août, je fis une séance avec dose de 2 H et 3 H.

A cette époque, la cicatrisation est totale, la peau au voisinage du mamelon est simplement un peu plus rosée que sur le reste du corps; la malade n'éprouve plus aucune sensation douloureuse; le sein n'est plus infiltré, et le mamelon est normalement saillant. J'autorise la malade à partir en vacances.

Elle me revient au milieu d'Octobre, en excellent état; la guérison apparente est compléte; la peau qui recouvre le sein est fine et souple.

A la fin de Novembre 1906 et en Janvier 1907, j'ai fait une séance (3 H) sur l'ensemble, pour prévenir la récidive et je me propose d'en faire une tous les trois ou quatre mois. Actuellement, la malade est toujours en parfait état.

Le tableau ci-dessous permettra de suivre la succession des irradiations.

Années	Dates	Quantités H	Qualité	Observations
1906	Avril 26	3	6 à 7 B.	
„	Mai 3	$2^1/_2$	„	
„	Mai 10	$2^1/_2$	„	Début de l'amélioration
„	Mai 22	$2^1/_2$	„	
„	Juin 5	$3^1/_2$	„	
„	Juin 12	2	„	
„	Juin 19	3	„	
„	Juin 27	$3^1/_2$	„	
„	Juillet 4	$3^1/_2$	„	
„	Juillet 18	$3^1/_2$	„	Cicatrisation complète
„	Juillet 30	2	„	
„	Août 13	3	„	Guérison apparente.
„	Octobre 13		„	Guérison apparente parfaite
„	Novembre 29	3	„	Pour prévenir récidive
1907	Janvier 24	3	„	Pour prévenir récidive
„	Mars		„	Etat local parfait

Voilà donc une femme atteinte d'une maladie de Paget (du mamelon) indiscutable, ayant dépassé le stade éczématique puisqu'il éxistait de la rétraction du mamelon et de l'infiltration de la glande, qui en trois mois, a vu régrésser et se cicatriser sous l'influence de la

Röntgenothérapie, une lésion ayant débuté 4 à 5 ans auparavant. Depuis 7 mois, la guérison apparente se maintient; on a donc le droit de dire que la Rœntgenothérapie a été dans ce cas une excellente méthode thérapeutique.

Le second cas est celui d'une femme de 71 ans qui présentait sur le milieu du dos, au niveau de la pointe des omoplates, un placard rougeâtre, de forme ellipsoïde dont le grand axe suivait la direction de la colonne vertébrale. La lésion mesurait 6 à 7 centimètres de hauteur sur 4 à 5 de largeur. Au dire de la malade, elle était apparu, en 1900, à la suite d'une forte application de teinture d'iode; mais le siége même de la dermatose permet de mettre en doute cette étiologie. Peu à peu, elle s'était étendue pour atteindre les dimensions actuelles. La surface malade était d'un rouge vineux sur lequel de fines squames lamelleuses mettaient une tonalité plus claire; on ne constatait aucune tendance au suintement. Les bords étaient nettement arrêtés; on notait un peu d'épaississement des téguments. La malade accusait de très vives démangeaisons.

Cette femme fut envoyée, à l'Hôpital Saint-Antoine, au laboratoire de radiologie médicale du Docteur Béclère, dont j'ai l'honneur d'être l'Assistant. Le diagnostic fut d'abord controversé; on pensa à une maladie de Paget, mais le siége de la lésion faisait hésiter, les localisations en dehors du mamelon étant fort rares. Un examen histologique pratiqué par M. Rist confirma le diagnostic de maladie de Paget. Le traitement Rœntgenothérapique fut décidé et la malade fut confiée aux bons soins du Docteur Jaugeas.

Les irradiations commencèrent le 18 Décembre 1905 par une dose de 5 unités H, avec des rayons No. 5 à 6, Benoist; une séance analogue fut faite 15 jours plus tard. A partir du 8 Janvier 1906, la malade a reçu régulièrement 3 H par semaine. Le 26 Février la lésion avait complètement disparu, laissant à sa place un épiderme d'apparence normal, ne se distinguant de la peau avoisinante que par une pigmentation différente. On avait fait, en tout, 10 irradiations représentant un total de 34 unités H. La malade que j'ai revue, il y a quelques jours, est toujours en parfait état.

Du reste, ces deux cas ne sont pas isolés; je connais un de mes collègues, le Docteur Darbois qui a également obtenu par cette méthode deux ou trois guérisons.

L'intérêt des observations précédemment rapportées réside dans ce fait que l'une concerne une maladie de Paget déjà très avancée, avec un peu de rétraction mamelonnaire et l'autre, une localisation rare de cette affection à un stade différent d'évolution. Le résultat a été aussi complet et sensiblement aussi rapide chez les deux malades; les doses employées ont été relativement faibles.

Des cas que j'ai pu observer, je me crois en droit d'affirmer que la Röntgenothérapie constitue un excellent mode de traitement pour la maladie de Paget, tant que cette affection n'a pas envahi la profondeur de la glande mammaire, ou les plans profonds.

A cela, rien d'étonnant!

Chacun sait l'action électivement destructive qu'exercent sur les éléments néoplasiques les rayons de Rœntgen; la maladie de Paget se caractérise, d'après Darier, par une dégénérescence de l'épiderme très voisine de l'épithéliomatose évoluant vers la prolifération épithéliomateuse: l'effet est donc du même ordre que dans le cas d'épithélioma cutané.

En plus, cette affection revêt un ensemble de caractères qui sont des plus favorables à l'action curative des radiations. D'abord elle évolue ordinairement avec une extrême lenteur et nous savons tous combien ce facteur est important en Rœntgenothérapie. En plus, elle se limite, au début, à l'épiderme de revêtement; elle est donc très superficielle, partant, les cellules malades absorbent avec la plus grande facilité la dose destructive. Même lorsqu'elle a déjà quelque peu dépassé ces limites (comme dans la première observation), l'action des rayons X peut encore être favorable parceque la lenteur d'évolution (facteur favorable) compense le siége en profondeur (facteur défavorable).

Quand le sein tout entier est envahi, quand à une maladie de Paget a succédé ou va succéder une tumeur maligne, il faut avoir recours à l'intervention sanglante, la Röntgenothérapie ne peut être qu'impuissante.

On pourra m'objecter que les guérisons publiées ne sont que temporaires: il ne faut pas oublier que l'une date de 7 mois et l'autre de 13 mois. Il est possible qu'une récidive survienne . . . mais quelle méthode thérapeutique n'est pas sujet à la même objection??

Quoiqu'il en soit, on ne peut s'élever contre des faits, aussi invraisemblables qu'ils paraissent et ces faits permettent de préconiser cette thérapeutique qui n'est pas douloureuse, ne s'accompagne d'aucune mutilation, soulage rapidement les malades et entraîne, en quelques mois, la guérison d'une exulcération qu'ils voyaient s'étendre lentement malgré les tentatives thérapeutiques les plus diverses.

Quelle doit être la formule Rœntgenothérapique?

Lorsqu'il n'existe que de la rougeur avec desquamation, sans ulcération ni suintement, c'est-à-dire au premier stade de l'affection, on peut débuter par une dose de 5 à 6 H, puis réduire la quantité absorbée à 3 H par semaine, ou mieux tous les 10 à 12 jours, suivant la réaction locale.

Quand l'affection se caractérise par une exulcération franche, s'accompagnant de suintement, avec ou sans rétraction du mamelon, on doit procéder avec plus de prudence à cause de la sensibilité des tissus; la dose de 4 H ne me parait pas devoir être dépassée. Je me suis bien trouvé de doses variant de 3 à 4 H, tous les 8 à 15 jours, selon l'évolution locale. Il faut éviter toute réaction inflammatoire et je me demande si les insuccès publiés ne sont pas dus à des excès de dose.

Les pansements locaux ont une grande importance et les cataplasmes de fécule de pomme de terre m'ont paru préférables à la pâte de zinc tant que la cicatrisation n'est pas complète.

En résumé, la Rœntgenothérapie appliquée au traitement de la maladie de Paget amène rapidement la modification des lésions, la cessation des douleurs et la cicatrisation de la plaie suivie elle-même de toutes les apparences d'une guérison durable.

---

21. Herr **E. Grunmach**-Berlin: **Die Röntgenbehandlung der substernalen Strumen.**

E. Grunmach schildert, nachdem er kurz über Besserungen des subjektiven Befindens bei mehreren Patienten mit substernaler Struma unter Einwirkung der X-Strahlen berichtet, ohne daß dadurch Verkleinerungen der Kröpfe beobachtet wurden, ausführlich einen schweren Fall von substernaler Struma, bei dem nach neunwöchentlicher Bestrahlung außer Beseitigung der subjektiven Beschwerden auch der fast vollständige Schwund des über Mannesfaust großen Kropfes durch Röntgenographie nachgewiesen werden konnte. Es handelte sich um einen 45jährigen Tischler, der seit Oktober v. J. infolge einer großen substernalen Struma an Atemnot und Schluckbeschwerden litt, die sich trotz Anwendung der verschiedensten Mittel immer mehr steigerten, außerdem noch wegen Anschwellung der Parotisdrüsen sich auch mit Schwerhörigkeit verbanden. Deshalb suchte der Mann, ganz arbeitsunfähig, das Universitätsinstitut zur Behandlung mit X-Strahlen auf, wo wöchentlich dreimal während neun Wochen mit mittelharten Röhren je 4 Minuten lang unter Abblendung der Umgebung des Tumors das Manubrium sterni und die Gegend des Jugulum, später auch die Oberhalsgegend bestrahlt wurden. Unter dieser Therapie schwanden nicht nur die Atem- und Schluckbeschwerden mit der Abnahme der substernalen Struma, sondern es machte auch auffälligerweise die vorher bestandene Schwerhörigkeit wieder dem normalen Gehör Platz, so daß der Tischler jetzt wie vor der Erkrankung seiner früheren Beschäftigung nachgehen kann. — An verschiedenen Diapositiven der Röntgenogramme, die im Beginn der Röntgenisierung sowie im weiteren Verlauf derselben bis zur Heilung aufgenommen wurden, demonstriert Grunmach den günstigen therapeutischen Einfluß der X-Strahlen auf die substernale Struma.

---

22. Herr **Gergö**-Budapest: **Sind Röntgenbilder einfache Schattenbilder?**

Gergö beschäftigt sich mit der Frage, ob Röntgenogramme, ihrem Wesen nach, stets nur einfache Schattenbilder wären, oder ob in denselben nicht auch — natürlich den veränderten Umständen angepaßte — Gesetzmäßigkeiten der darstellenden Künste zu finden seien. Er betont, daß in den Lehrbüchern als auch literarischen Mitteilungen fast durchwegs von Röntgenschattenbildern die Rede ist, ohne daß diese Bezeichnung einer kritischen Würdigung unterworfen wird; auch in der Tradition lebt demgemäß dieser Begriff fort.

Gergö erörtert zuerst das physikalische Wesen der Schattenbilder (Silhouetten), sodann bespricht er die Gesetzmäßigkeiten der perspektivischen Darstellung bei der Malkunst, plastisch wirkenden Photographie usw. Im Anschluß an das Röntgenogramm einer Hand zeigt er, daß die vollkommen gelungenen Aufnahmen von heutzutage nicht einfache Knochensilhouetten sind, da man neben dem Grund- und Strukturbilde der Knochen auch noch das körperliche Bild derselben, sowie zwei- und mehrfache Perspektiven sieht. Die Impression somit ist die Impression einer eigentümlichen plastischen Darstellung.

An der Hand der Röntgenographie eines massiven Eisenwürfels bespricht Gergö noch näher die charakteristischen Verhältnisse der perspektivischen Röntgenzeichnungen. Die Modifikation der Zentralprojektion, dadurch bedingt, daß hier der zu zeichnende Körper zwischen die Lichtquelle, sowie die Bildfläche gelangt, des weiteren die wahrhaft künstlerische Verteilung von Licht und Schatten.

Eine Luftperspektive ist natürlich nicht vorhanden, sie wäre auch überflüssig. Statt dieses Postulates der plastischen Malerei bietet uns jedoch der Röntgenstrahl weitere Vorteile der Darstellung. Er zeichnet nämlich auch dort, ja sogar plastisch, wo wir ob relativer Mängel unseres Sehorganes dies nicht sehen könnten. Z. B. Metallgegenstände innerhalb von Metall usw.

Die Wahrheiten, welche in den Röntgenogrammen geometrischer Körper herrschen, findet man auch bei den Röntgenogrammen des menschlichen Körpers. Die Regeln der Zentralprojektion, der Licht- und Schattenverteilung bestehen auch hier; außerdem ein Plus, das oben im Anschlusse an das Handbild erörtert wurde.

Nach Gergö gibt es somit einfache Röntgenschattenbilder, die nichts als die einfachen Schattenkonturen der verschiedenen Teile aufweisen; und zweitens gibt es sogenannte perspektivische (d. h. im Röntgensinne plastisch gezeichnete, plastisch wirkende) Röntgenogramme, die einen Rückschluß auf das körperliche Aussehen der Knochen gestatten, und dies sind die besseren. Natürlich sind zu deren Deutung gewisse Vorkenntnisse notwendig: physikalische, resp. geometrische Grundlagen, anatomisch-physiologische und pathologische Erfahrungen, sowie auch Kenntnisse auf dem Gebiete der Röntgentechnik.

Somit können wir bei der Beurteilung der Perspektive resp. plastischen Impression von dergleichen vollkommeneren Röntgenogrammen nicht einfach von den gewohnten Grundbegriffen unserer plastisch darstellenden Künste ausgehen.

Diskussion.

Herr Alexander-Késmárk: Vorredner Dr. Gergö spricht über perspektivische Bilder, und sagt damit das, was wirklich vorhanden ist. Jedes gute Röntgenogramm der Hand wird dort, wo mehrere Knochen zusammentreffen neben plastischer Darstellung auch Perspektive zeigen. Nehmen wir z. B. Capitatum und Basis der Mittelfingermetakarpale; ist ein gutes Bild vorhanden, so muß die Volaroberfläche des Capitatum stark hervortretend erscheinen, es folgt dann die langsam getonte Schattierung der Seitenflächen, während ferne im Hintergrund im matten Bilde mit zarter Umrandung und ohne Struktur der Processus styloideus metacarpi erscheint, selbstverständlich zeigt der Volarteil des Capitatum neben der Schärfe des Bildes auch die schönen, deutlichen Strukturbilder, welche mit der Ausbildung der Plastik und der auf derselben beruhenden perspektivischen Darstellung verschieden getont erscheinen, langsam zarter — undeutlicher werden und endlich ganz schwinden.

Herr v. Kowalski-Freiburg (Schweiz): Der Herr Vortragende hat von Absorptionserscheinungen abgesehen, und diese, glaube ich, sind von großer Wichtigkeit, es ist nämlich auf sie die gewisse Plastik der von dem Vortragenden gezeigten Bilder zurückzuführen. Ein ähnliches Verhalten zeigen

die Schattenbilder von gefärbten, teilweise durchsichtigen Gegenständen im weißen Licht, welche dann in gewissem Sinne auch perspektivische Bilder wie die des Herrn Gergö sind.

Herr Gergö-Budapest (Schlußwort) hebt hervor, daß er die Absorptionsgesetze der Röntgenstrahlen deshalb nicht erwähnte, weil er auf den Grund der perspektivischen Röntgenogramme aus Zeitmangel nicht einging. Er befaßte sich nur mit dem Wesen und den Beziehungen dieser Bilder zu den darstellenden Künsten.

Und diesen Ausführungen, wie auch den demonstrierten Bildern gemäß, hält er sein Resümee aufrecht. Unter dem Ausdruck Schattenbilder verstand er bei den perspektivischen Röntgenogrammen nur das Mittel der Darstellung und nicht das Wesen.

---

23. Herr **Paul Krause**-Jena: **Experimentelle Untersuchungen über die Einwirkung der Röntgenstrahlen auf tierisches und menschliches Blut.**

Der Vortrag wird in ausführlicher Weise mit Literaturnachweisen, Versuchsanordnungen, Tabellen in den *„Fortschritten auf dem Gebiete der Röntgenstrahlen“* erscheinen.

Diskussion.

Herr Schwarz-Wien: Die Ausführungen des Herrn Vorredners ergänzend, möchte ich mir erlauben, auf eine aus der Wiener Kinderklinik und dem Röntgenlaboratorium des Allg. Krankenhauses hervorgegangene Arbeitsserie hinzuweisen, die scheinbar ungekannt geblieben ist, obwohl sie m. E. die hier aufgeworfene Frage der Lösung ein gutes Stück näher gebracht hat. (Wiener Klinische Wochenschrift 1906, Nr. 26.)

Die Herreu Benjamin und Sluka haben zunächst an Kaninchen festgestellt, daß die vorübergehende Leukocytose, die bei Leukämikern nach Röntgenisierungen beobachtet wurde, eine allgemein gültige Erscheinung bei Bestrahlung mit X-Strahlen ist.

Eine fernere wichtige Feststellung der genannten Autoren war es, daß die an die Leukocytose sich anschließende länger dauernde Leukopenie nur durch die Bestrahlung der blutbildenden Organe nicht aber durch die Bestrahlung des Blutes allein erzielt werden kann.

Ich selbst habe dann mittels einer biologischen Reaktion (Massarts Methode) den Nachweis erbracht, daß die Röntgenisierungsleukocytose hervorgerufen ist durch einen im Blute auftretenden Stoff, dem gegenüber die polynucleären Leukocyten sich chemotaktisch positiv verhalten — und der eben durch die X-Strahlen ganz allgemein im tierischen Gewebe erzeugt wird.

Die Herren Benjamin und v. Reuß sind dann der chemischen Analyse dieses Stoffes nachgegangen und haben gefunden, daß er sehr wahrscheinlich mit dem Cholin identisch ist, das sie mit Regelmäßigkeit in den Organen und im Blute bestrahlter Tiere nachweisen konnten.

Diese Beobachtungen sind, wie ich glaube, immerhin bemerkenswerter und sollten berücksichtigt werden.

Herr Cowl-Berlin: Ich wollte nur Herrn Krause fragen, welche Methode von ihm bei seinen wertvollen Versuchen zur Hämoglobinbestimmung benutzt wurde?

Herr Paul Krause-Jena (Schlußwort): Zu den Ausführungen des Herrn Schwarz erlaube ich mir zu bemerken, daß ich bei der Kürze der den Vortragenden zur Verfügung stehenden Zeit, mit Rücksichtnahme auf die Fülle der noch zu erledigenden Vorträge und auf besonderen mir kurz vorher ausgesprochenen Wunsch unseres Herrn Vorsitzenden, auf ausführliche Besprechung der Literatur verzichtet habe. Kongreßredner sollten auf literarische Gelehrsamkeit meiner Ansicht stets verzichten und sich mit kurzer Wiedergabe von ihren Untersuchungen und Beobachtungen begnügen: wenn sie es von Beginn des Kongresses an täten, wäre die ungemütliche Hast in den letzten Stunden nämlich unnötig. — Zum Tatsächlichen erwähne ich, daß mir die zitierte Arbeit der Wiener Herren bekannt ist. Ich werde in meiner ausführlichen Publikation über das vorgetragene Thema, welche in den Fortschritten auf dem Gebiete der Röntgenstrahlen erscheinen wird, bei der ausführlichen Besprechung der Literatur Stellung dazu nehmen, auch über das Technische und die Versuchsanordnung wird dort Näheres mitgeteilt werden.

---

24. Herr **Försterling**-Hannover: **Wachstumsstörungen infolge von Röntgenisierung.**

Meine Herren! Als Beitrag zur deletären Wirkung der Röntgenstrahlen erlaube ich mir, Ihnen hier eine Reihe von Röntgenogrammen, Präparaten und Tieren zu zeigen, die mit

betrübender Deutlichkeit darlun, wie stark die Röntgenwirkung auch kleiner Dosen auf das junge, in energischem Wachstum befindliche tierische Gewebe ist.

Bei den bisherigen Tierexperimenten sind fast ausnahmslos stundenlange Bestrahlungen vorgenommen worden. Aber auch schon relativ kleine Quantitäten, wie sie ohne jedes Bedenken als therapeutische Dosis in einer Sitzung verabreicht werden und zur Erzielung einer Heilwirkung auch gegeben werden müssen, genügen, um eine erhebliche, dauernde Wachstumsschädigung hervorzurufen.

Bei den von mir angestellten Versuchen wurde stets nur eine einmalige Bestrahlung vorgenommen, und zwar von 5 bis 20 Minuten Dauer bei etwa 20 bis 24 cm Fokusdistanz. Die Röhre wurde in geringerem Grade belastet, als es bei Röntgenographien geschieht. Es ist dabei niemals auch nur annähernd die Dosis erreicht worden, die nach dem Radiometer von Sabouraud und Noiré als Maximum gegeben werden darf in einer Sitzung.

Die Wirkung auf das Allgemeinwachstum zeigt dieses Röntgenogramm 3/3a. Beide Tiere stammen vom gleichen Wurf, waren anfangs von gleicher Größe und Farbe. Tier 3 wurde im Alter von 40 Stunden $5^1/_2$ Minuten lang in toto bestrahlt. Schon nach 10 Tagen blieb es im Wachstum zurück, nach 10 Wochen verhielt sich das Gewicht der Tiere wie 3 : 4.

Gleichfalls einen Einfluß auf das Allgemeinwachstum hat auch die Bestrahlung eines größeren Teiles des Körpers oder des Kopfes allein. Diesem Tier Nr. 5 wurde im Alter von 11 Tagen, also relativ spät, der Kopf allein 10 Minuten bestrahlt. Tod nach 14 Wochen. Wenn auch der Unterschied in der Größe des Kopfes am deutlichsten ist, so ist er doch auch ziemlich bedeutend in der allgemeinen Größe. Am skelettierten Schädel ist die Stirngegend auffallend schmal. Sehr erheblich war der Unterschied bei diesen Tieren. Bei Nr. 20 wurde, 36 Stunden alt, Kopf und Vorderbeine 15 Minuten bestrahlt. Es war das bei weitem größte Tier des Wurfes, und sein Gewicht war noch nach zwei Wochen 205,0 gegen 150,0 beim Kontrolltiere. Nach 4 Wochen war es gleich und nach 4 Monaten wiegt es nur 780,0 gegen 1530,0. Diese Beobachtung ist bei einer ganzen Anzahl von Tieren gemacht und dabei sogar eine gewisse Proportionalität zwischen Bestrahlungszeit und Wachstumshemmung festzustellen gewesen.

Am deutlichsten wird die Störung, wenn bei einem Tiere nur eine Körperhälfte oder eine einzelne Extremität bestrahlt wird. Alle Körperteile, innere wie äußere, Knochen, wie Muskel und Nerven, sind dem verderblichen Einfluß unterworfen. Sogar die Niere macht hiervon keine Ausnahme, trotzdem man bisher an diesem Organ grobanatomische Veränderungen durch Röntgenbestrahlungen kaum nachgewiesen hat.

Als eklatantes Beispiel einer halbseitigen Wachstumsstörung zeige ich Ihnen hier dieses Präparat (vgl. Fig. 1). Das Tier Nr. 16 war im Alter von zirka 30 Stunden 20 Minuten lang von rechts her bestrahlt. Tod nach 8 Wochen. Es ist eine richtige Hemiatrophia totalis vorhanden: die Kopf- und Rumpfhälfte, sowie die Extremitäten sind bedeutend kleiner; auch die Niere ist erheblich daran beteiligt. Ein ähnliches Bild bietet Nr. 10, das 18 Minuten von links her bestrahlt ist. Ganz interessant ist auch das Zurückbleiben der Niere bei Nr. 17; hier waren die hinteren Partien des Körpers bestrahlt, das übrige wie in allen Fällen exakt durch Bleigummi abgedeckt. Da nun die linke Niere beim Kaninchen erheblich weiter nach hinten liegt als die rechte, so war auch nur sie von den Strahlen getroffen worden. Die Exposition betrug 15 Minuten.

Fig. 1 (Tier Nr. 16 und 14a).
Beide vom gleichen Wurf, anfangs gleichgroß. Nr. 16 im Alter von 30 Stunden bestrahlt 20 Minuten rechte Körperhälfte. Erfolg eine Hemiatrophia totalis. Größenunterschied an den Extremitäten zwischen rechts und links bis zu 20%. Auch rechte Niere bedeutend kleiner.

Als bestes Beispiel für Atrophie nur einer Extremität diene dieser Hund Nr. 1 (Fig. 2). Ihm war im Alter von zirka 8—9 Tagen das linke Hinterbein 12 Minuten bestrahlt. Den Erfolg sehen Sie an Röntgenogramm und Präparat; er war $7^1/_2$ Monate alt geworden. Die Verkürzung beträgt fast 8 cm, also über 20 %! Dementsprechend war natürlich auch die Gebrauchsfähigkeit sehr herabgesetzt.

Fig. 2 (Hund Nr. 1).
Im Alter von 8 Tagen die linke Hinterpfote bestrahlt einmal 10 Minuten. Resultat: Das linke Hinterbein ist nach $7^1/_2$ Monaten 8 cm kürzer (30 : 38 cm).

Ich bitte Sie, meine Herren, sich auch diese anderen sechs Präparate und acht Röntgenogramme anzusehen, die mehr oder weniger starke Verkleinerungen einzelner Extremitäten zeigen. Bei den beiden Ziegen geben leider die Bilder die Störung nur unvollkommen wieder.

Als lebende Beispiele möchte ich Ihnen noch diese zwei kleinen Hunde zeigen, die jetzt 8 Wochen alt sind und deren eine Extremität im Alter von 5 Tagen 20 Minuten bestrahlt ist. Bei beiden ist der Unterschied sehr deutlich und wird wahrscheinlich noch erheblicher werden.

Kurz streifen möchte ich noch die Frage der Bestrahlung schwangerer Tiere. Es scheint bei genügender Bestrahlung fast stets eine Abtötung der Früchte einzutreten. Einmal hat ein 20 Minuten lang bestrahltes gravides Kaninchen später neben mehreren toten Früchten drei lebende Tiere geworfen; eines hiervon zeigte später eine Wachstumsstörung am Ohr und Hinterbein der gleichen Seite; es starb 5 Wochen alt.

Aus diesen Untersuchungen ziehe ich folgende Schlüsse:

Schon kleine Röntgenstrahlenmengen, die zum Teil geringer sind als die sehr häufig in einer therapeutischen Sitzung verabreichten Dosen, genügen, um beim jungen, stark wachsenden Säugetiere erhebliche Wachstumsstörungen hervorzurufen; die Menge kann so gering sein, daß eine Enthaarung nicht eintritt. Je jünger das Tier, desto stärker die Wirkung; sämtliche Körperteile sind der Störung unterworfen.

Deshalb soll man bei kleinen Kindern mit den Röntgenstrahlen in jeder Hinsicht sehr vorsichtig sein. Therapeutische Anwendung kommt nur bei durchaus malignen Sachen in Betracht; auch die Röntgenographien sind möglichst zu beschränken.

Ausführliche Mitteilung findet sich im *Archiv f. klin. Chirurg., Bd. 81, II.*

Diskussion.

Herr Max Cohn-Berlin: Ich möchte in aller Kürze von meinen Tierversuchen berichten, die allerdings auf einer anderen Versuchsanordnung beruhen. Mehrere weibliche Kaninchen wurden von demselben Rammler zur selben Zeit gedeckt. Ein Muttertier bleibt zur Kontrolle unbestrahlt. Bei den anderen finden nach zehntägiger resp. zwanzigtägiger Schwangerschaft Bestrahlungen in der Weise statt, daß die Tiere in eine Holzkiste gesetzt werden und daß diese mit Bleiblech umkleidet wird. Nur der Kopf wird aus einer Lücke herausgezogen und fixiert. Auch nur dieser wird etwa 3 Stunden lang in verschiedenen Sitzungen mit alter harter Röhre bestrahlt. Die Tiere kamen zum richtigen Termin nieder. In den ersten 14 Tagen verhielten sich die Jungen der bestrahlten Mutter ebenso wie die der unbestrahlten. Von da an setzte bei den Jungen der bestrahlten Tiere eine enorme Wachstumshemmung ein, die mit den Wochen zunahm. Jetzt nach 7 Wochen ist der Unterschied 1 : 3. Dabei sind die Zwergtiere von struppigem Fell, müde und matt und leiden zum Teil an Augenerkrankungen (Blepharitis und Keratitis). Es sind auch einzelne Tiere gestorben; das passierte aber auch bei Tieren der unbestrahlten Mutter. Es liegt mir fern, den Schluß zu ziehen, daß diese Wirkung auf einer Schädigung vom Blute aus beruhe; es ist ebensogut möglich, daß vom Kreislauf aus bestimmten Organen schädigende Substanzen zugeführt

werden, die infolge sekundärer krankhafter Veränderungen diese Entwicklungshemmungen bedingen. Zu meinen Studien wurde ich angeregt durch die Veröffentlichungen des Herrn Försterling im C. Bl. f. Chirurgie, zur Versuchsanordnung durch eigne Gedanken, auf die ich vielleicht noch einmal später zurückkomme. Nur möchte ich gerne wissen, wie es Herrn F. gelingt, die Versuchstiere so zeitig den stillenden Müttern wegzunehmen, wo es doch so oft vorkommt, daß die Mutter das berührte Junge nicht mehr annimmt. Ist es mir doch passiert, daß eine Mutter schon zweimal ihre sämtlichen Jungen totgebissen hat, nachdem diese angefaßt worden waren.

Herr Holzknecht-Wien: Bei der Übertragung dieser Versuchsresultate auf den Menschen, die nicht ausbleiben darf, muß beachtet werden, daß die gewählten Versuchstiere ein unvergleichlich rascheres Wachstum haben, wie das menschliche Kind. Sie werden zu 4 bis 8 in einem Uterus entwickelt, ihre relative Größe im Verhältnis zum erwachsenen Zustand ist darum viel geringer, als beim Menschen und sie wachsen hierauf in Jahresfrist zur vollen Größe heran, wozu der von vornherein größere Mensch zwei Dezennien benötigt. Das menschliche Wachstum geht also 50 bis 100mal langsamer vor sich. Die Empfindlichkeit der Gewebe dürfte aber wie überall auch hier vom Stoffwechseltempo abhängen und deshalb dürfte das Kind in dieser Richtung wesentlich weniger gefährdet sein, als das junge Tier.

Herr Hahn-Hamburg berichtet über zwei Fälle von Atrophien, die nach therapeutischen Bestrahlungen im Gesicht auftraten. In einem Falle war der Oberkiefer und der Unterkiefer befallen, in dem andern nur der Unterkiefer. Die Untersuchung ergab zweifellos eine Atrophie der betreffenden Knochen, über denen die Muskulatur anscheinend in normaler Stärke lag. Sowohl Ober- wie Unterkieferknochen waren wesentlich dünner als auf der gesunden Seite, auch die Zähne waren in toto verkleinert.

Herr Senger-Krefeld: Ich wollte mir nur eine kurze Frage erlauben: Hat der Lupuskranke, über den Sie in sehr interessanter Weise berichteten, starke narbige Einziehungen der Wange gehabt? Ich will keineswegs bezweifeln, daß in dem Falle des Herrn Försterling die Röntgenbestrahlungen diese schwere atrophisierende Einwirkung gehabt hat, allein ich möchte darauf aufmerksam machen, daß nach langjährigem Lupus, der mit narbigen Einziehungen einhergeht und in früher Jugend entstanden ist, ebenfalls eine gewisse Atrophie der Wange und der ganzen Gesichtshälfte zurückbleibt. Ob diese Atrophie so stark ist wie in dem Falle Hahn, wo auch der Unterkiefer zurückgeblieben ist, möchte ich bezweifeln. In jedem Falle halte ich die Beobachtungen des Herrn Kollegen von der größten Wichtigkeit; sie muß den Anlaß zu weitgehender Prophylaxe für Patienten und Arzt nahelegen.

Herr Försterling-Hannover (Schlußwort) antwortet, daß er sowohl die Kontrolltiere wie die bestrahlten von der Mutter für dieselbe Zeit entfernte. Bezüglich des Auffressens durch die Mutter ist ein Unterschied nicht vorhanden.

---

25. Herr H. E. Schmidt-Berlin: Über die Wirkung der Röntgenstrahlen auf Embryonen.

M. H.! Ich möchte Ihnen ganz kurz über einige Versuche berichten, welche die Wirkung der Röntgenstrahlen auf Embryonen betreffen. Bei befruchteten Froscheiern konnte ich durch Röntgenisierung eine deutliche Verlangsamung der Teilung und schließlich ein Absterben der Eier erzielen.

Dasselbe erreichte ich durch Bestrahlung der Eier im Uterus des lebenden Frosches und nachfolgende künstliche Befruchtung.

Auch an Forelleneiern, welche sechs Wochen nach der künstlichen Befruchtung einer Röntgenisierung unterzogen wurden, ließ sich die schädigende Wirkung der X-Strahlen deutlich nachweisen.

Zunächst zeigte sich der Effekt darin, daß aus den bestrahlten Eiern die Embryonen später ausschlüpften als aus den unbestrahlten Kontrolleiern; dann blieben die bestrahlten Embryonen im Wachstum zurück und waren vier Wochen nach der Bestrahlung tot, während die unbestrahlten in der Entwickelung erheblich weiter fortgeschritten und sämtlich am Leben waren.

An Axolotl-Larven, welche einer Röntgenisierung ausgesetzt wurden in einem Entwicklungsstadium, in welchem sich die Medullarrinne soeben geschlossen hatte, ließ sich gleichfalls — bereits nach acht Tagen — ein deutlicher Unterschied gegenüber den unbestrahlten Kontroll-Larven konstatieren. Die bestrahlten zeigten eine starke Verkrümmung, erschienen unförmlicher, dicker und ließen vielfach am Schwanzende eine blasige Auftreibung erkennen, waren im ganzen viel weniger differenziert, als die unbestrahlten Kontroll-Larven.

Drei bis vier Wochen nach der Röntgenisierung waren die Larven sämtlich abgestorben, ohne in der Entwickelung weitere Fortschritte gemacht zu haben, und zeigten auch noch die eigenartige Verkrümmung und Verkrüppelung, während die unbestrahlten Kontroll-Larven sämtlich am Leben, viel weiter differenziert waren und keine Verkrümmungen oder sonstige Abnormitäten erkennen ließen.

Die bisher geschilderte entwicklungshemmende Wirkung, das Auftreten von Mißbildungen ist auch von anderen Autoren beobachtet worden, so z. B. von Perthes an Eiern von Ascaris megalocephala nach Röntgen- und Radiumbestrahlung, von Bohn an Amphibien Embryonen und von Schaper an Eiern, bzw. Larven von Rana esculenta und Rana fusca nach Radiumbestrahlung. Letztere im Jahre 1904 veröffentlichten Versuche veranlaßten mich, im Frühjahr 1906 ähnliche Versuche anzustellen, da die von Schaper angekündigten histologischen Befunde bis dahin noch nicht mitgeteilt waren. Zur histologischen Untersuchung verwandte ich die aus den oben geschilderten Versuchen über die Wirkung der Röntgenstrahlen auf Axolotl-Larven stammenden Embryonen, von denen eine Anzahl (bestrahlte und unbestrahlte) in Serien geschnitten und mit Haematoxylin-Eosin gefärbt wurden. Die Befunde decken sich im wesentlichen mit denen, die Levy an den von Schaper mit Radium bestrahlten Froschlarven erhoben und inzwischen im April 1906 im Archiv für Entwicklungsmechanik mitgeteilt hat.

Gerade wegen der Ähnlichkeit der histologischen Befunde will ich Ihnen hier kurz die mikroskopischen Veränderungen an den röntgenisierten Axolotl-Larven schildern und einige diesbezügliche Mikrophotogramme demonstrieren.

Die mikroskopische Untersuchung ergibt den auffallenden Befund, daß lediglich das Zentralnervensystem erhebliche Schädigungen erkennen läßt. Am schwersten betroffen ist das Hirn. Die Hirnwand ist fast vollkommen zerstört, die Ventrikel sind mit den Zelltrümmern, amorphen, körnigen, schlecht färbbaren Massen angefüllt, zwischen denen sich Leukocyten eingelagert finden. Auch das Rückenmark ist in ähnlicher, wenn auch nicht ganz so hochgradiger Weise geschädigt. Bei Durchsicht der Serienschnitte findet man streckenweise überhaupt nichts vom Rückenmark. Da wo noch Reste sichtbar sind, präsentieren sich diese als Teile eines dünnwandigen Schlauches, dessen Lumen von einer oder zwei Zelllagen begrenzt wird. Der größte Teil der Zellen ist auch hier zerstört und füllt das Lumen in Form von schlecht färbbarem Detritus aus. An den übrigen Organen sind keine degenerativen Veränderungen nachweisbar.

Ganz ähnlich sind die Befunde Levys an Froschlarven nach Radiumbestrahlung, nur daß er bei Larven, welche sich zur Zeit der Bestrahlung in dem gleichen Entwicklungsstadium befanden, wie die von mir röntgenisierten Axolotl-Larven auch eine erhebliche Schädigung des nervösen Bestandteiles des Auges nachweisen konnte. Die Zellen des Retinalblattes waren nämlich gleichfalls zerstört. In späteren Entwicklungsstadien hat er degenerative Veränderungen nur an Hirn und Rückenmark konstatieren können, während das Retinalblatt intakt war.

In meinen Versuchen habe ich das Retinalblatt immer intakt gefunden, nur war der Verband der Zellen ein lockerer, die Lagerung eine ziemlich regellose.

Jedenfalls scheinen also die Zellen des Retinalblattes, die ja auch wohl den Zellen des Hirns und Rückenmarks nicht gleichzusetzen sind, weniger empfindlich gegen Radium- und Röntgenstrahlen zu sein.

Ob ferner die Zellen des Hirns und Rückenmarks als solche besonders empfindlich für Röntgenstrahlen sind, oder nur darum besonders stark geschädigt sind, weil die Bestrahlung zur Zeit der ersten Anlage des Zentralnervensystems erfolgte, weil es sich also um besonders junge, in lebhafter Entwicklung begriffene Zellen handelte, will ich dahingestellt sein lassen.

Daß die Röntgenstrahlen einen schädigenden Einfluß nicht nur auf niedere embryonale Organismen, sondern auch auf Säugetier-Embryonen im Mutterleib auszuüben vermögen, erscheint mir nach einigen — allerdings noch ziemlich spärlichen — Versuchen doch sehr wahrscheinlich.

Im Frühjahr 1906 bestrahlte ich ein Kaninchen, das bereits viermal belegt worden

war und jedesmal lebendige Junge geworfen hatte, zehn Tage nachdem es zum fünften Male belegt worden war, von der Bauchseite aus. Vier Wochen später trat Haarausfall am Bauche ein. Acht Wochen nach der Bestrahlung starb das Tier. Eine Gravidität konnte nicht festgestellt werden. Zwei Möglichkeiten liegen vor: entweder ist das Tier überhaupt nicht trächtig gewesen, eine Annahme, die darum an Wahrscheinlichkeit verliert, weil es vorher bereits viermal belegt worden war und jedesmal lebende Junge geworfen hatte; oder aber das Tier hat abortiert, die Frucht ist in ganz frühen Entwicklungsstadien abgestorben und unbemerkt ausgestoßen worden, ein Vorgang, der sehr wohl übersehen worden sein kann, da das Ende der Gravidität erst in drei bis vier Wochen erwartet und das Tier daher in den ersten acht bis zehn Tagen gar nicht beobachtet wurde. Auch die Möglichkeit der Resorption des Embryos liegt vor.

Ein anderes trächtiges Kaninchen, das sich zirka acht Tage vor dem Ende der Gravidität befand, mit deutlich lebend zu fühlenden Jungen in utero, warf am siebenten Tage nach der Röntgenisierung ein totes, am achten Tage ein totes und drei lebende Junge; die letzteren waren am neunten Tage gleichfalls tot. Ähnliche Resultate erzielten v. Hippel und Pagenstecher durch Röntgenisierung trächtiger Kaninchen.

Vor nicht allzulanger Zeit hat Lengfellner über ähnliche Versuche an Meerschweinchen berichtet. Es wurden drei trächtige Tiere, zirka zwei bis drei Tage vor dem Ende der Gravidität je 20, 50 bzw. 60 Minuten bestrahlt. Nach der Bestrahlung wurde der Uterus bei zwei Tieren im selben Momente geöffnet, in welchem den Tieren der Hals durchschnitten wurde. Die im Uterus befindlichen Jungen, die vor der Bestrahlung als lebend zu fühlen waren, gaben nur noch schwache Lebenszeichen von sich und waren nach 10 Minuten tot. Das dritte Tier wurde am Leben gelassen und brachte nach fünf Stunden drei tote Junge zur Welt.

Zur Kontrolle wurde ein nicht bestrahltes ebenfalls kurz vor dem Ende der Gravidität stehendes Meerschweinchen getötet und im selben Moment der Uterus geöffnet, in dem sich drei lebhaft bewegliche Junge befanden, die noch stundenlang lebten, dann allerdings zugrunde gingen, weil sie der Mutter entbehrten.

Die geschilderten Versuche lassen es wohl als ziemlich sicher erscheinen, daß die Röntgenstrahlen die lebende Frucht in utero abzutöten vermögen und würden natürlich eine große praktische Bedeutung gewinnen, wenn sie sich ohne weiteres auf den Menschen übertragen ließen, was mir nach den Erfahrungen, die man bezüglich der Schädigung von Hoden und Ovarien sowohl beim Tier als auch beim Menschen gemacht hat, gar nicht unwahrscheinlich ist.

Besonders in krimineller Hinsicht wäre dieser Umstand wegen der Möglichkeit, durch Röntgenisierung des Abdomens mit oder ohne Absicht einen Abort herbeizuführen, von eminenter Wichtigkeit. (Demonstration von Mikrophotogrammen.)

---

26. Herr **Gottschalk**-Stuttgart: **Beiträge zur Röntgentherapie.**

Von der Erwägung ausgehend, daß die Frage nach einer exakten Indikationsstellung in der Röntgentherapie in absehbarer Zeit die Tagungen der Deutschen Röntgengesellschaft beschäftigen muß und wird, halte ich eine kurze Mitteilung meiner in einem Zeitraume von vier Jahren gewonnenen Resultate für angemessen und angezeigt. Wir Radiologen von auswärts befinden uns hierbei dadurch in einem gewissen Nachteile, daß es uns durch die Monopolisierung Berlins als Kongreßstätte aus einsichtigen Gründen nicht möglich ist, die lebenden Beweisobjekte unserer Erfolge in Persona vorzuführen. Es möge Ihnen jedoch die Versicherung genügen, daß sämtliche in Betracht kommenden Fälle teils im Stuttgarter ärztlichen Vereine, teils in den Fortbildungskursen für Ärzte zur Vorstellung und Kritik gelangt sind. Ich ver-

zichte deshalb auch auf eine Projektion entsprechender Lichtbilder, welche als einwandfreies Beweismaterial niemals gelten können.

Mein therapeutisches Material will ich nun der besseren Übersicht wegen in drei große Gruppen: innere Medizin, Chirurgie und Dermatologie eingliedern. In der inneren Medizin habe ich zunächst drei Fälle von Leukämie behandelt, deren Endergebnis die in der Literatur niedergelegten Resultate — objektive und subjektive Besserung in jeder Hinsicht, Verlängerung der Lebensdauer, jedoch keine „Heilung" — bestätigt. Wenn ich auf die Krankengeschichte eines dieser Fälle trotzdem jetzt zurückgreife, so ist dies dadurch begründet, daß dieser Fall wohl als einziger in der Literatur eine Beobachtungszeit von fünf Jahren, bzw. drei Jahren Röntgenbehandlung umschließt, den günstigen Einfluß und die Grenzen der Röntgenstrahleneinwirkung in eklatanter Weise zeigt und vielleicht auch ein historisches Interesse erheischt, dadurch, daß dieser Fall identisch ist mit der ersten Publikation in Deutschland durch Krone (in Nr. 21 der Münch. mediz. Wochenschrift), welche damals ohne mein Wissen und infolgedessen auch ohne eigentliche Krankengeschichte erfolgt war. Es handelte sich bei diesem Kranken um einen sehr schweren Fall von „myelogener Leukämie".

Als der 30jährige Kranke am 23. Dezember 1903 von mir der Röntgenbehandlung unterzogen wurde, war er bereits über zwei Jahre mit sichergestellter Diagnose krank und hatte die üblichen Behandlungsmethoden: Arsen, Eisen, Höhenluftkur (Todtmoos, Davos usw.) mit dem üblichen negativen Erfolge hinter sich. Der Blutbefund ergab:

$$\left.\begin{array}{r}1\,440\,000 \text{ rote}\\ 560\,000 \text{ weiße}\end{array}\right\}\text{ Blutkörperchen pro 1 cmm,}$$

also das traurige Verhältnis von $1:1^1/_2$. der Hämoglobingehalt betrug 65 % des Normalen.

Die histologische Untersuchung ergab: Zahlreiche, kernhaltige, rote Blutkörperchen, hochgradige Vermehrung der weißen Zellen (insbesondere der polynucleären, neutrophilen und eosinophilen) und Lymphocyten (große Formen), Auftreten von Myelocyten.

Schon nach vierwöchiger Röntgenbehandlung (es wurden nach dem Vorschlage von Senn Milz, Brustbein und lange Röhrenknochen (Knochenmark) bestrahlt, wöchentlich drei Bestrahlungen mit mittelweicher Röhre, 20 cm Abstand, 10—15 Minuten Dauer, sorgfältiger Abblendung) war das Verhältnis der weißen zu den roten Blutkörperchen 1:9 geworden; es wurden gezählt am 24. Januar 1904:

$$\left.\begin{array}{r}3\,600\,000 \text{ rote}\\ 400\,000 \text{ weiße}\end{array}\right\}\text{ Butkörperchen.}$$

Bemerkenswert hierbei ist, daß die Verminderung der weißen Blutkörperchen nicht etwa auf Kosten einer Reduktion der roten zustande kam, sondern daß sich vielmehr die Zahl der roten fast um das dreifache vermehrt hatte, also eine absolute Verbesserung der Blutbeschaffenheit erzielt worden war, welche sich auch im histologischen Bilde markierte; die Zahl der kernhaltigen roten hat sich hier bedeutend vermindert und ist nur noch ganz minimal.

In der Folgezeit besserte sich der objektive Befund zusehends, das Verhältnis der weißen zu den roten Blutkörperchen stieg auf 1:46; Hand in Hand damit ging Steigerung des Hämoglobingehaltes (bis 76 %) und das Zurückgehen des ganz kolossalen Milztumors, welcher die Nabellinie handbreit nach rechts überragte und tief ins Becken hinunterstieg, bis zur Nabellinie. Das Allgemeinbefinden hatte sich derart gebessert, daß Patient am 15. Juli 1904 die Behandlung zeitweilig abbrach und wieder seinem Berufe als Architekt, dem er sich bis dahin hatte entziehen müssen, nachging. Infolge der damit verbundenen körperlichen und geistigen Anstrengungen wurde das Befinden wieder schlechter; am 28. November 1904, also nach über $^1/_2$jährigem Wohlbefinden, stellte sich Patient wieder vor. Trotz leidlichem Allgemeinbefinden war der klinische Befund und der Blutbefund nur wenig besser als beim Eintritt in die Behandlung (23. Dezember 1903); es wurden gezählt:

$$\left.\begin{array}{r}1\,250\,000 \text{ rote}\\ 360\,000 \text{ weiße}\end{array}\right\}\text{ Blutkörperchen,}$$

also ein Verhältnis von $1:3^1/_2$ (bei Beginn $1:2^1/_2$). Hervorzuheben ist hierbei wiederum die Verminderung der roten Blutkörperchen und das Dreifache des Januarbefundes; auch der histologische Befund hatte sich entsprechend verschlechtert. Trotz dringender Ermahnungen blieb Patient seinem Beruf nicht fern, unterzog sich jedoch weiterer Behandlung, aber nur mehr zwei Bestrahlungen in der Woche von je 15 Minuten Dauer. Trotz dieser geringen Anzahl von Bestrahlungen wurde wiederum eine fortschreitende Besserung erzielt: Ende Dezember (28. Dezember 1904) wurde ein Blutbefund von 1:8 erhoben und Ende Februar 1905 (27. Februar 1905) ergab sich ein Verhältnis von 1:24; es wurden gezählt:

$$\left.\begin{array}{r}3\,900\,000 \text{ rote}\\ 160\,000 \text{ weiße}\end{array}\right\}\text{Blutkörperchen.}$$

Der Hämoglobingehalt betrug 70 %, der Milztumor war bis zur Handbreite von der Nabellinie nach links zurückgegangen und fühlte sich insbesondere weit derber an als früher. Diese Besserung veranlaßte den Kranken trotz Ermahnung wiederum die Behandlung zeitweilig abzubrechen; die Arbeit drängte angeblich und konnte die durch die Behandlung bedingte, auch nur zeitweilige Abwesenheit während der Geschäftsstunden nicht vertragen. Patient ging also seinem Beruf nach, und zwar sah ich ihn nicht mehr von März 1905 bis November 1905, also erst nach einer neunmonatlichen Pause. Im November 1905 kam er wieder zur Behandlung, wiederum mit schwerem Rückfall in objektiver und subjektiver Beziehung, wiederum Blutverhältnis $1:2^1/_2$, wiederum Bestrahlung, wiederum Besserung in jeder Hinsicht, so daß bereits am 20. Dezember 1905 wiederum ein Blutbefund von 1:8 erhoben werden konnte; es wurden gezählt:

$$\left.\begin{array}{r}2\,900\,000 \text{ rote}\\ 344\,000 \text{ weiße}\end{array}\right\}\text{Blutkörperchen.}$$

Das ist der letzte Blutbefund, welcher festgestellt werden konnte; im Januar 1906 wurde Patient unter Fiebererscheinungen und Durchfällen bettlägerig, konnte nicht mehr zur Behandlung kommen und starb am 2. April 1906 unter fortschreitender Entkräftung. Der Kranke hat also nachweislich seine Leukämie volle 5 Jahre ertragen, eine in der Literatur bisher ganz ungewöhnlich lange Dauer (Mosler berechnet die durchschnittliche Dauer auf 22—23 Monate), deren Ursache, wie aus der Krankengeschichte, den sprungweisen Besserungen nach den jedesmaligen Rückfällen, ersichtlich, ohne Zweifel in der Röntgenbehandlung zu suchen ist.

Aus der Krankengeschichte möchte ich noch nachholen, daß der Urin während und nach den Bestrahlungen niemals Eiweiß oder Zucker enthielt, hingegen sehr reich war an harnsauren Salzen und gepaarten Glycuronsäuren; ich hebe dies ausdrücklich hervor, weil dieser Befund im Einklang steht mit den Untersuchungen anderer — z. B. Joachim und Kurpjuweit, Krause — und nicht übereinstimmt mit Lossen und Morawitz, welche sogar Verminderung der Harnsäure fanden. Es legt dies die Vermutung nahe, daß es sich bei der erfolgreichen Behandlung der Leukämie mit Röntgenstrahlen nicht nur um destruktive Wirkungen handelt — Zerstörung der Milzfollikel und Leukozyten — sondern auch um Stoffwechselvorgänge, welche noch weiterer Aufklärung bedürfen.

In zwei Fällen von lienaler Pseudoleukämie konnte ich ebenfalls auffallende Besserung des Allgemeinbefindens und Rückgang des Milztumors erzielen. Beide Kranke sind nach ungefähr einjähriger Beobachtung an einer interkurrenten Erkrankung (Sepsis und Pneumonie) gestorben.

Auch einen Fall von Bantischer Erkrankung habe ich erfolgreich bis zum völligen Schwund des recht beträchtlichen Milztumors behandelt und darüber im Württemb. medizin. Korrespondenzblatt (16. Juni 1906) berichtet; leider war es mir aus äußeren Gründen nicht möglich, näheres über das weitere Schicksal des betreffenden Kranken zu erfahren.

Angeregt durch die derzeitigen Mitteilungen Mosers (Zittau) (Fortschritte, Bd. 9, Heft 1) über zwölf durch Röntgentherapie teils gebesserte, teils geheilte Fälle von Gicht und Rheumatismus, habe ich ebenfalls einen Fall von Gicht der Röntgenbehandlung unter-

zogen; es handelte sich um eine Dame (Schwester eines Kollegen), welche über langjährige, schmerzhafte Gichtanfälle in beiden Talocruralgelenken und der Fersengegend beiderseits klagte und alle üblichen Medikamente bis zur Erschöpfung vergeblich angewendet hatte; sie wurde vom 18. Juli 1906 bis 16. August 1906 im ganzen elfmal bestrahlt, mit dem eklatanten Erfolge, daß die Schmerzen weg waren. Es darf uns diese Wirkung der Röntgenstrahlen nicht sonderlich wundern, wenn wir an die vermehrte Harnstoffausscheidung denken, wie sie bei unseren leukämischen Fällen festgestellt wurde und sich auch in diesem Falle als vorhanden erwies. Außerdem läßt sich bei der unmittelbaren Angriffsnähe des Objekts auch annehmen, daß durch die Energie fortbewegte Elektronen (als welche wir die Röntgenstrahlen ja auffassen) die Moleküle der Gewebe eine Umlagerung erfahren und zwar nach der normal physiologischen Seite hin, und daß dadurch die abgelagerten Urate wieder in Lösung kommen, eine Anschauung, welche ich schon in einer früheren Arbeit (Zeitschrift für Elektrotherapie, Kurella 1903, Nr. 8) zur Erklärung elektro-magnetischer Einwirkungen auf das Gewebe aufgestellt und vertreten habe.

Bei drei behandelten Kropffällen (ohne Basedov-Symptome) konnte ich in keinem der Fälle ein Schwinden oder eine erhebliche Verkleinerung (höchstens 1—2 cm) der Kröpfe erzielen, mochten dieselben parenchymatöser, cystischer oder fibröser Art sein, so daß ich geneigt bin, den Kropf aus der Indikationsreihe für Röntgentherapie auszuschalten; auch die Tierexperimente Krauses, welche keine Veränderung der normalen Schilddrüse ergaben, stützen diesen Standpunkt.

Auf chirurgischem Gebiete habe ich seit dem Jahre 1903 vier Fälle von Kankroid behandelt, zwölf Fälle von Brustkrebs, einen Fall von Carcinoma ventriculi und sechs Fälle von Sarkom.

Die Fälle von Kankroid betrafen je einen Fall von Kankroid der Ohrmuschel, Kankroid der Unterlippe, Kankroid der Stirn und ein ausgedehntes Kankroid der Schläfengegend. Im ersten Falle, Kankroid der Ohrmuschel, handelte es sich um einen 73jährigen Kranken, bei welchem ich, trotzdem das Karzinom bereits zwei Jahre bestanden hatte, mit 18 Bestrahlungen eine Heilung der Ohrmuschel erzielen konnte, so daß ich den Kranken (die Behandlung hatte vom 29. November 1905 bis 12. Februar 1906 gedauert) in der Februarsitzung 1906 des ärztlichen Vereins als geheilt vorstellen konnte. Das Ohr ist auch seitdem geheilt geblieben, allein, im August vorigen Jahres zeigten sich Drüsen-Metastasen am Halse, welche operativ entfernt würden, jedoch nach der Entlassung aus dem Krankenhause sofort in viel höherem Grade rezidivierten. Der Kranke ist vor einigen Tagen seiner Karzinomatose erlegen. Wir haben also hier tadellose, rezidivfreie, lokale Heilung, aber nach einem halben Jahre Auftreten von Drüsen-Metastasen, gegen welche sich auch das Messer erfolglos erwies.

Im zweiten Falle handelte es sich um ein walnußgroßes Kankroid der Unterlippe bei einem 68jährigen, starken Pfeifenraucher, welches nach vierzehn Sitzungen geheilt war. Die Therapie hatte von Mitte März bis Ende April gedauert.

Der dritte Fall, Kankroid der Stirn, steht noch in Behandlung, sieht jedoch seiner baldigen Heilung entgegen.

Im vierten Falle endlich handelte es sich um ein handtellergroßes, zwei Jahre nach der Operation rezidiviertes Karzinom der linken Schläfengegend; das Rezidiv hatte bereits drei Jahre bestanden und nur die zufällige Abwesenheit des betreffenden Chirurgen führte den 49jährigen Kranken mir zu. Das Karzinom ist, trotzdem es ein rezidiviertes war, tadellos, mit glatter, reaktionsloser Narbe geheilt und zwar in 22 Sitzungen, vom 22. August 1906 bis 30. Oktober 1906.

Die zwölf Fälle von Brustkrebs betrafen in acht Fällen nach Operation rezidivierte, absolut inoperable Mamma-Karzinome, in einem Falle eine homöopathisch vorbehandelte, entsetzlich vernachlässigte Kranke mit bereits bestehenden Metastasen sämtlicher in Betracht kommender Drüsen und der Leber, also ebenfalls absolut inoperabel, und in drei Fällen Mamma-Karzinome, welche entweder hohes Alter (über 70) oder Messerfurcht mir zugeführt hatten.

Von den behandelten inoperablen Fällen konnte der Natur der Sache und des vorgeschrittenen Prozesses wegen eine Heilung in keinem der Fälle erwartet werden, allein, ich habe doch manchen Rezidivknoten schwinden sehen, und den Eindruck und die Überzeugung gewonnen, daß ich durch die Röntgentherapie manche Schmerzen gelindert und vielleicht auch das Leben der armen Kranken, wenn auch nur um Monate, verlängert habe.

Anders mit den drei Fällen von nicht operierten Karzinomen der Mamma!

Fall I.

Im ersten Falle handelte es sich um eine 70jährige Kranke mit exulzeriertem, apfelgroßem Karzinom der rechten Brust, und walnußgroßen, derben Drüsen der rechten Achselhöhle. Wegen des hohen Alters wurde eine Operation abgelehnt und ich unterzog die Kranke mit wenig Hoffnungsgefühlen der Röntgenbestrahlung; abwechselnd wurden Brust und Achselhöhle bestrahlt und ich sah, unter vorsichtiger, jede Reaktion ängstlich vermeidender Behandlung, nicht nur das ulzerierte Karzinom vernarben, sondern auch die Drüsen der Achselhöhle vollständig schwinden, so daß ich die Kranke — die Behandlung hatte im Dezember 1905 begonnen — bereits im Februar 1906 im Ärztlichen Verein als geheilt mit reaktionsloser etwas derber Narbe vorstellen konnte. Diese Patientin ist dreiviertel Jahr geheilt geblieben, in den letzten vier Monaten, während welcher Zeit ich die Patientin nicht gesehen hatte, ist allerdings ein Rezidiv aufgetreten, gegen welches ja auch das Messer keine Bürgschaft bietet.

Fall II.

Fall II betrifft eine 64jährige Kranke, welche die Furcht vor dem Messer mir zugeführt hatte; nach dem Erfolge im ersten Falle nahm ich keinen Anstand, auch bei ihr einen Versuch mit Röntgentherapie zu machen, jedoch mit dem festen Vorsatz, dieselbe, sobald ich innerhalb drei Wochen keinen Erfolg sehe, durch Ablehnung weiterer Behandlung eventuell zur Operation zu zwingen.

Es handelte sich auch hier um einen männerfaustgroßen derben Tumor der linken Brust, welcher angeblich erst dreiviertel Jahr bestand, mit der äußeren Haut schon fest verwachsen und leicht ulzeriert, jedoch auf der Unterlage versbhieblich war, zwei derbe Drüsen in der linken Achselhöhle.

Die Behandlung begann am 30. Oktober 1906. Die Patientin ist geheilt, abgesehen von einer etwas derben, aber reaktionslosen Narbe auf der Höhe der früheren Geschwulst, sind keine Erinnerungszeichen an das Karzinom vorhanden, insbesondere sind auch die Drüsen der Achselhöhle verschwunden, Anzahl der Bestrahlungen 44.

Fall III.

Frau D., 55 Jahre alt; homöopathische Tendenzen und Messerscheu, flüchten vor Operation. Vor dreiviertel Jahren bemerkte Patientin, angeblich nach einem Stoß, ein Schwererwerden der rechten Brust mit dem Gefühl des Pelzigwerdens; bis zum Eintritt in meine Behandlung innere Mittel.

Befund bei Beginn der Röntgentherapie, 15. Februar 1907:

„Die rechte Brust steht $3^1/_2$ cm tiefer als die linke, oberhalb der Brustwarze ein hühnereigroßer, derber Tumor durchzufühlen, Haut unverändert, keine Drüsenschwellung."

Ich gestehe zu, daß man in diesem Falle ob der Malignitätsfrage im Zweifel sein konnte und kann, um so mehr Grund zur Röntgentherapie.

Nach 21 Bestrahlungen ist der Tumor geschwunden, keine Härte mehr fühlbar, auch das Gefühl der Schwere und des Pelzigseins ist nicht mehr vorhanden.

Sie sehen, daß diese drei vorher nicht operierten Fälle in ganz anderer vollkommenerer Weise auf die Bestrahlung reagiert haben als die inoperablen Rezidive, und in mir die Überzeugung wachgerufen haben, daß „für das Messer günstig geartete Fälle von bösartigen Neubildungen auch bei der Behandlung mit Röntgenstrahlen günstige Resultate ergeben und um-

gekehrt." Ich benutze hier wörtlich den Ausspruch Rosenbergers aus Würzburg auf dem II. Röntgenkongreß, nur möchte ich meine Zustimmung zu diesem Ausspruch aus späteren Gründen auf das Karzinom beschränken. Ich will damit keineswegs sagen, daß nunmehr alle Mammakarzinome sofort zu röntgenisieren seien; das Messer wird und soll hier an erster Stelle stehen, sondern daß es Fälle von Mammakarzinom gibt, wo hohes Alter die Operation als zu gefahrvoll erscheinen läßt oder wo, wie in Württemberg, noch weit verbreitet, homöopathische Grundsätze und Anschauungen sich gegen das Messer prinzipiell sträuben, ich sage, daß in solchen Fällen, bevor man die Kranken ihrem traurigen Schicksal überläßt, man nicht nur die Berechtigung, sondern sogar die Verpflichtung hat, diese Kranken der Röntgentherapie zu unterwerfen.

Es erübrigt mir nun noch jenes oben erwähnten Falles von Magenkarzinom zu gedenken.

Es handelte sich hier um einen 72jährigen Kollegen aus der Schweiz, bei welchem sich nach seinem selbstgeschriebenen Krankenbericht im November 1905 zuerst Magenbeschwerden, Appetitlosigkeit und Abmagerung zeigten; wegen zunehmender Schmerzen konsultierte er Ende 1906 Eichhorst-Zürich, welcher die Diagnose auf „Carcinoma ventriculi" stellte und ihm nahelegte, einen Chirurgen über die Chancen einer Operation zu befragen; er unterließ dies jedoch, wie er schreibt, in dem Bewußtsein, daß der Operationschoc seinem Leben wohl ein plötzliches Ende bereiten dürfte. „Ich bin zähe, schreibt er, aber nicht robust und dem Collaps nicht gewachsen."

Er entschloß sich vielmehr, einen Versuch mit Röntgentherapie zu machen und reiste am 20. Juni 1906 aus der Schweiz hierher. Ich machte ihn auf die Gefahren und wahrscheinliche Erfolglosigkeit der Behandlung bei der Natur seines Leidens aufmerksam, er beharrte jedoch auf seinem Wunsche, welchem ich mich nunmehr nicht entziehen konnte; ich konnte dies um so mehr, als der Befund auch ohne Rücksicht auf das hohe Alter ein absolut inoperables Magenkarzinom ergab.

Im Speziellen ergab die Untersuchung vom 21. Juni 1906 folgendes:

„Hagerer, zarter Mann, von etwa 1,58 m Körperlänge und einem Körpergewicht von 52,5 kg; nach seinen Angaben hat er dreiviertel Jahr vorher noch 69 kg gewogen, hatte also in dieser kurzen Zeit rund 33 Pfund abgenommen; Blässe der sichtbaren Schleimhäute, leichte ikterische Färbung der Haut. Von der Magengrube nach links hinüber fühlt man einen länglich gestreckten, etwa der kleinen curvatur folgenden, höckrigen Tumor, über welchem sich auch gedämpft tympanitischer Schall durch Perkussion ergibt; der Tumor ist auf Druck schmerzhaft, Lebergrenzen normal, am Herzen Verbreiterung nach rechts bis zur mittleren Sternallinie, nach links bis zur vorderen Axillarlinie, systolisches Geräusch an der Herzspitze; es besteht Appetitlosigkeit und hochgradige Verstopfung. Am 21. Juni erste Bestrahlung, innerlich vor der Bestrahlung zur Erhöhung der Fluoreszenz zwei Eßlöffel einer einprozentigen Chinin-Bisulfuric.-Lösung, äußerlich Eosinpinselung; vorsichtige Abdeckung der Umgebung, Aluminiumfilter, Dauer der Bestrahlung 10 Minuten mit mittelweicher Röhre. Von da ab tägliche Bestrahlung, 8 Minuten, unter gleichen Bedingungen. Schon nach 12 Tagen berichtet der Kollege, daß sein Appetit bedeutend besser geworden, daß er weit weniger Schmerzen in loco morbi verspüre, und daß er fast jeden Tag ohne Nachhilfe Stuhlgang habe. Am 17. Juli 1906, nach 21 Bestrahlungen, wurde der Kranke wieder gewogen; Resultat: 53,5 kg, also 1 kg Zunahme, dabei bedeutende Besserung des Allgemeinbefindens, der palpierende Finger fühlt den Tumor glatter geworden und kleiner.

Am 15. August, nach 36 Bestrahlungen, wird vorzügliches Allgemeinbefinden notiert, keine Schmerzen mehr, nur noch dumpfes Unbehagen zeitweilig. Resultat der Wägung: 56,5 kg, der Kranke hatte also 8 Pfund innerhalb sieben Wochen an Körpergewicht zugenommen, ein in Anbetracht der Schwere der Erkrankung und des hohen Alters überraschender Erfolg.

Am 24. August reiste der Kranke, über sein Wohlergehen hocherfreut, nach Hause, mit dem Versprechen, im Spätherbst oder Winter die Behandlung wieder aufzunehmen. Er

war im ganzen 44 mal bestrahlt worden, ohne daß auch nur die geringste Dermatitis zu verzeichnen gewesen wäre.

Die nächste Nachricht erhielt ich von dem kranken Kollegen am 4. Oktober 1906, also sechs Wochen nach seiner Entlassung, dieselbe lautet nach einigen Eingangsbemerkungen wörtlich folgendermaßen:

„Ich kann Ihnen glücklicherweise nur Gutes berichten, ich befinde mich wohl, die Stiche oder kneipenden Schmerzen sind selten, der Appetit gut geblieben, ebenso bin ich mit der Defaecation zufrieden, wenn auch letztere nicht mehr ganz regelmäßig täglich erfolgt wie in Stuttgart, so doch alle ein bis zwei Tage spontan, ich schreibe dies dem hiesigen miserablen Brot zu, vielleicht hat auch das Klima Einfluß? chi lo so? Ich war also nun noch nie gezwungen, Aspirin oder ein Narkotikum zu nehmen, so wenig als ein internes oder lokal externes Aperitivum. Wäre ich also ein Laie, so könnte ich mich zur Not als geheilt betrachten, aber der Tumor, den ich immer noch fühle, belehrt mich eines andern; ich habe beim Palpieren den Eindruck, als habe er sich hier in den letzten Wochen noch verkleinert. Prof. Eichhorst war erstaunt, mich so gut und besser aussehend zu finden, und erklärte den Tumor entschieden nicht größer, sondern eher kleiner und ganz entschieden glatter geworden, es mache den Eindruck einer oberflächlichen Narbenbildung. Er war vom Gesamtresultat geradezu entzückt und notierte sich Ihren Namen und Ihre Anstalt in sein Tagebuch. Da es mir nun so gut ging und geht, beeilte ich mich nicht, an die Wiederaufnahme der Kur zu denken, will aber zwischen Mitte und Ende Oktober doch gern die Kur fortsetzen usf.“

Er kam jedoch erst am 5. November, weil er sich fortgesetzt sehr wohl befunden und nicht eher Vertretung für seine Praxis, welche er wieder aufgenommen, gefunden hatte.

Der Zustand war wenig verändert, selten Schmerzen, guter Appetit, Körpergewicht 56 kg, also nur $^1/_2$ kg weniger als im August, Behandlung in gleicher Weise vom 6. Nov. bis 10. Dez. 1906; im ganzen 27 Bestrahlungen; am 10. Dez. brach Patient, weil sein Vertreter erkrankt war, die Kur ab und reiste nach Hause. Der Schlußbefund ergab recht gutes Allgemeinbefinden, auch örtlich glaubte man eine weitere Verkleinerung der Geschwulst konstatieren zu können, das Körpergewicht war auf 56,5 kg angestiegen.

Am 27. Dez. 1906 schreibt der Kollege, daß er sich auf der Reise einen starken Schnupfen und Interkostalmuskelrheumatismus zugezogen habe, welche ihn ans Bett fesseln.

Am 7. Januar 1907 schreibt er: „Die Erkältung und der heftige Muskelrheumatismus haben mich ziemlich geschwächt, so daß ich noch nicht auszugehen vermag, auch die allgemeine Schwäche hindert mich daran. Sonst ist der Appetit gut, Defäkation täglich, die Schlagsahne, die ich hier vortrefflich erhalte, tut mir gute Dienste.“

Am 13. Februar 1907 erhielt ich die Nachricht von dem Ableben des Kranken. Der behandelnde Kollege teilte mir freundlichst mit, daß der Kranke an Insufficienzerscheinungen des Herzens mit Ödemen und Dyspnoe rasch zugrunde gegangen. Bezüglich des Karzinoms schreibt er: „Merkwürdigerweise waren gar keine Retentionserscheinungen da, auch auffallend wenig Schmerzen, Karzinommetastasen waren nicht nachzuweisen.“

Ich habe Ihnen diese Krankengeschichte etwas ausführlicher mitgeteilt, nicht aus persönlicher Eitelkeit, sondern weil dieselbe einen Kollegen betraf und deshalb, und als zum Teil selbst niedergeschriebene Leidensgeschichte, besondere Würdigung verdient; sie liefert einen glänzenden Beweis für den großen palliativen Nutzen, welchen die Röntgentherapie selbst bei ganz verzweifelten Fällen oft noch bringen kann.

Die 6 behandelten Sarkomfälle waren 2 Osteosarkome des Unterkiefers, 1 periostales Sarkom des Oberschenkels, 2 Lymphdrüsensarkome des Halses und 1 Sarkom der Jochbeingegend. In keinem der Fälle war ein Erfolg zu verzeichnen, es handelte sich allerdings um sehr schwere, sämtlich nach voraufgegangener Operation rezidivierte Erkrankungen. Immerhin scheint mir das Sarkom weit schwerer der Röntgentherapie zugänglich zu sein, als das Karzinom.

Auf dermatologischem Gebiete möchte ich insbesondere auf meine sehr erfreulichen Resultate aufmerksam machen bei der Behandlung des Lupus vulgaris. Ich verfüge hier

über rund 40 Fälle und kann wohl sagen, daß ich keinen Fall von Lupus kenne, auf welchen die Röntgenstrahlen nicht in günstigem Sinne eingewirkt hätten. Der einzige Fall, welcher sich refraktär zeigte, erwies sich als falsche Diagnose; die angeblich lupösen Geschwüre der Stirngegend gingen auf Jodkali prompt zurück. Ich habe die feste Überzeugung, daß wohl jeder Fall von Lupus durch Röntgenbestrahlung „gebessert", und daß eine große Anzahl von Fällen bei entsprechender Ausdauer von Arzt und Patient und entsprechender Technik „geheilt" wird, und zwar nicht nur kosmetisch geheilt (worin ich allerdings in der Mehrzahl der Fälle unsere Hauptaufgabe erblicke), sondern auch klinisch geheilt, so daß auch auf Glasdruck das Auge des „Nörglers" keine Knötchen mehr entdeckt; im übrigen glaube ich, daß uns einige restliche, in der Tiefe liegende Knötchen, solange sie keine entzündlichen Erscheinungen verursachen, ebensowenig Kummer zu machen brauchen oder noch weit weniger als ein wohl eingekapselter Tuberkel der Lungen. Jedenfalls leistet die Röntgentherapie in der Behandlung des Lupus „kosmetisch" Hervorragendes und ist auch als Vorbehandlung zur Finsentherapie, welche die klinisch vollkommensten Resultate erzielt, aus ökonomischen und zeitlichen Gründen unentbehrlich geworden.

Die Kürze der Zeit verbietet mir, auf die Krankengeschichten des Näheren einzugehen; es möge Ihnen deshalb die Mitteilung genügen, daß eine große Anzahl durch Röntgentherapie geheilter Lupusfälle erst kürzlich in den Fortbildungskursen von mir vorgestellt worden ist.

Glänzende Erfolge brachte mir die Röntgentherapie des ferneren bei Sykosis und zwar sowohl Sycosis simplex wie parasitaria, auch da noch, wo alle andern Behandlungsmethoden im Stiche gelassen haben. So konnte ich auch hier, bei der früher erwähnten Gelegenheit, 3 Fälle sehr schwerer Erkrankung vorstellen, welche jeder andern Therapie Jahre hindurch Trotz geboten hatten. Bei dem einen bestand die Erkrankung 7 Jahre, bei dem zweiten 8 Jahre, bei dem dritten 3 Jahre. Die Erkrankung hatte bei allen große Entstellung hervorgerufen, die Kranken sahen sich von ihrer Umgebung gemieden, fanden schwer Arbeitsgelegenheit und verzweifelten an ihrem Schicksal. Dieselben sind durch die Röntgentherapie geheilt und der menschlichen Gesellschaft zurückgeführt worden.

Auch bei der Hypertrichosis, insbesondere beim sogenannten Frauenbart, bin ich trotz des Kampfes der Meinungen ein Anhänger der Röntgentherapie geblieben: man muß nur sehr vorsichtig bestrahlen und die Zeit zwischen den zur Wiederholung nötigen Sitzungen dazu ausnützen, den röntgenisierten Partien durch Blaulichtbehandlung und tägliche, sachgemäße Massage ihren Turgor zu erhalten, dann wird man keine entstellende Hautatrophie und auch keine Teleangiektasien erleben.

Die von vielen Seiten hervorgehobenen günstigen Resultate bei der Ekzembehandlung insbesondere bei chronischen, schuppenden Ekzemen und bei der Schuppenflechte (Psoriasis), konnte ich in zahlreichen Fällen bestätigen.

Insbesondere möchte ich aber für die Röntgentherapie in Erinnerung bringen Erkrankungen an Acne vulgaris und rosacea. Hier sind aus der ziemlich großen Zahl der Behandelten 2 Fälle von besonderem Interesse, weil sie in sehr, sehr schwerer Weise von dieser entstellenden Erkrankung befallen waren.

Die eine, Frl. H., hat ihren entstellenden Gesichtsausschlag volle 12 Jahre getragen, hat zahlreiche Hautärzte und andere konsultiert, der Ausschlag wurde immer intensiver und entstellender, sie sah, wie sie selbst angibt, „ekelerregend" aus, konnte in einem offenen Geschäft nicht mehr tätig sein und verlor ihre langjährige Stelle. Die Hoffnungslosigkeit trieb sie zu mir, um noch ein letztes Mittel zu versuchen.

Dieselbe ist geheilt worden, kein Pöckchen, kein Knoten ist im Gesicht mehr zu sehen, der Teint ist tadellos, keine Röntgenatrophie, keine Teleangiektasien sichtbar, trotzdem schon 1 Jahr seit der Behandlung verstrichen ist.

Die zweite, Frl. E., 37 Jahre alt, Lehrerin, hat eine noch viel traurigere Leidensgeschichte hinter sich. Ihr Gesichtsausschlag begann schon im 13. Lebensjahre, es wurde kein Mittel gescheut; sie hat in den folgenden 23 Lebensjahren rund 16 Ärzte konsultiert; sie hat diese Ärzte nun nicht nur ein- oder zweimal um Rat gefragt, sondern hat sich Kuren von

1—2jähriger Dauer unterzogen und wurde dann angeblich als „unheilbar“ entlassen. Von dieser Pilgerreise kehrte sie ebenfalls ohne jede Hoffnung bei mir ein. Als ich sie damals, November 1906, zum erstenmal sah, bot sie in Wirklichkeit einen abstoßenden Anblick dar; es war wohl keine Stelle im Gesicht und am Halse, welche nicht mit hanfkorn- bis erbsengroßen Pusteln bedeckt war, auch sie ist heute geheilt, es ist ihr, wie sie sagt, wie ein Traum, daß diese Kur mit Röntgenstrahlen ihr die so lang ersehnte Heilung brachte.

---

27. Herr N. **Dohan**-Wien: **Zur Röntgentherapie des Morbus Basedowii und der Struma parenchymatosa.**

M. H.! Ich erlaube mir Ihnen über die im Röntgeninstitute der Wiener allgemeinen Poliklinik (Vorstand Doz. Dr. Kienböck), bei 8 Fällen von Morbus Basedowii und 25 Fällen von einfacher zumeist parenchymatoser Struma mit der Röntgentherapie erzielten Resultate zu berichten.

Was den Morbus Basedowii betrifft, erzielten wir in 2 Fällen insofern ein vollkommen günstiges Resultat, als die zu Beginn der Therapie vorhandenen schweren Krankheitssymptome wie Mattigkeitsgefühl, starkes Herzklopfen, Tremor der Hände, profuse Schweißausbrüche, starke Körpergewichtsabnahme und Exophthalmus fast vollständig zurückgegangen sind, die betreffenden Kranken sich heute nach 8 Monaten bzw. einem Jahr vollkommen wohl fühlen. Besonders auffallend war bei beiden Patienten die schon nach den ersten Bestrahlungen rapid auftretende starke Körpergewichtszunahme in einem Falle innerhalb 8 Monaten um 10 Kilo, im andern um 8 Kilo in 3 Monaten. Sehr günstig wurde die in beiden Fällen bestehende ziemlich große parenchymatöse Struma beeinflußt, indem der Halsumfang um 3 bzw. um $2^1/_2$ cm abgenommen hat, ferner die Tachykardie und der Tremor der Hände. Am hartnäckigsten erwies sich in einem dieser 2 Fälle der Exophthalmus, der noch heute, wenn auch in bedeutend geringerem Grade besteht. Minder günstig, doch noch immer erfolgreich, war das Resultat bei 2 anderen Kranken, bei denen eine mäßigere Körpergewichtszunahme und eine geringere Abnahme des Halsumfanges, sowie der Tachykardie zu konstatieren ist. Subjektiv fühlen sich beide bedeutend wohler, nur in einem Falle treten zuweilen noch die früheren Atembeschwerden auf. In 4 weiteren Fällen ließ uns die Behandlung fast ganz im Stich. Mit Ausnahme der Abmagerung des Halses in einem Falle und einer geringen Körpergewichtszunahme bei einem zweiten bestehen heute nach mehrwöchentlicher Behandlung die objektiven und subjektiven Symptome noch fort.

Verhältnismäßig günstiger waren die Erfolge bei Behandlung der Struma parenchymatosa ohne Komplikation mit Basedow-Symptomen. Unter den 25 behandelten Fällen wurden 18 bis heute kontrolliert, 7 entzogen sich nach 1—2 Sitzungen der weiteren Behandlung. In 6 der oben genannten Fälle haben wir insofern einen fast vollen Erfolg erzielt, als bei denselben der Halsumfang um 3—2 cm abgenommen hat, die mit der Struma einhergehenden subjektiven Beschwerden wie Atemnot, Herzklopfen und Kopfschmerzen vollständig nachgelassen haben. In 8 Fällen beträgt die Abnahme des Halsumfanges 2—1 cm, die ev. bestehenden Beschwerden sind geringer oder treten seltener auf. In 4 Fällen konnten wir nur eine minimale oder gar keine Abnahme der Struma konstatieren. Zumeist hat es sich bei den letztern um große, seit vielen Jahren bestehenden derben Strumaknoten älterer Personen gehandelt. Ein in der letzten Zeit in Behandlung genommener Fall von Struma maligna, die sich in Form eines aus mehreren harten unverschieblichen Knoten gebildeten Tumors präsentiert, zeigt schon jetzt eine günstige Einwirkung der Röntgenstrahlen, indem die Knoten kleiner, weicher und verschieblicher werden, einzelne bis auf einen kleinen Rest fast ganz geschwunden sind.

Auch bei einem großen Teil der gutartigen Strumen war im Laufe der Behandlung ein Weicherwerden der anfangs derben und harten Knoten zu konstatieren, in andern Fällen

war die anfangs schwammig-teigige Konsistenz der Knoten nach dem Schrumpfen desselben eine festere geworden.

Hartnäckig erwies sich trotz mehreren Bestrahlungen eine Struma colloides. Die therapeutische Bestrahlung wurde in den obengenannten Fällen in folgender Weise vorgenommen: Je nach Größe der Struma, ihres Bestehens in 1, 2 oder allen 3 Lappen, bestrahlen wir den Hals in 1, 2 oder 3 Partien. In den meisten Fällen genügen die Expositionen der rechten und linken Halsseite, oft — besonders bei nicht allzu großer Struma — die Bestrahlung der Halsmitte allein, in entsprechender Distanz, damit die seitlichen Partien gleichfalls der Röntgenstrahleneinwirkung ausgesetzt werden.

Was die Zeitintervalle zwischen den einzelnen Bestrahlungen betrifft, wählen wir solche von 2—3 Wochen, innerhalb welcher eine eventuell auftretende Dermatitis zum Vorschein käme, um den Patienten vor einer durch Kumulierung der Röntgenlichtmengen hervorgerufenen Überexposition zu bewahren. Bei den Einzeldosen halten wir uns an den von Kienböck aufgestellten und auf seine Richtigkeit experimentell bewiesenen Grundsatz: Wir sollen durch die Bestrahlung eine eigentümliche Veränderung der Haut hervorzurufen versuchen, welche sich einer zu starken Einwirkung knapp nähert, sie aber nicht erreicht. Ich glaube nicht fehl zu gehen, wenn ich einen großen Teil der berichteten Mißerfolge auf eine Ignorierung dieses Satzes zurückführe. Es genügt nicht, einfach so und soviel Minuten zu „bestrahlen", es heißt auch dem zu beeinflussenden Gewebe die entsprechende Röntgenlichtmenge zuzuführen. Ich kann eine Struma oder einen in der Tiefe gelegenen Tumor stundenlang mit einer weichen Röhre bestrahlen, ohne an diesen Gebilden eine nennenswerte Veränderung hervorzubringen, ganz im Gegensatz zu der Wirkung auf die Haut, die in dem erwähnten Fall sich in Form einer mehr oder minder schweren Verbrennung zeigen würde. Es ist daher auch eine Röntgendermatitis kein Meßgrad für eine zur Schrumpfung des Strumagewebes benötigte Lichtmenge. Andererseits wieder genügen unter Umständen bei entsprechender Lichtintensität und -qualität wenige Minuten, um die notwendige Lichtmenge zu verabfolgen.

Wenn es daher in vielen Berichten über erfolglose Behandlungen von Strumen heißt: Der Hals wurde x Minuten oder Stunden einem mittelweichen-weichen Röntgenlicht von der Härte B.-W. x ausgesetzt, der Erfolg aber war ein negativer, ist es noch sehr zweifelhaft, ob dieser Mißerfolg einer mangelhaften „Wirkung der Röntgenstrahlen" auf das Strumagewebe oder einer mangelhaften „Art der Bestrahlung" zuzuschreiben ist, und es liegt kein Grund vor, die von Beck, Pusey, Stegmann, Boggs, Widemann usw. berichteten günstigen Resultate als Zufälligkeitserfolge anzusehen, und auf Grund dessen dieses Gebiet der Röntgentherapie über Bord zu werfen. Fast hat es den Anschein, als ob letzteres der Fall wäre, denn die Berichte über Basedow und Strumenbehandlung werden immer seltener. Vielleicht ermöglicht es der Vorschlag von Walter, nach welchem bei Tiefenbestrahlungen die Hautreaktion durch eine zwischen Röhre und Haut angebrachte entsprechend dicke Lederschichte vermieden werden soll, daß die Angst vor Überexpositionen der Haut eine kleinere wird, und die Bestrahlungen in intensiverer Form vorgenommen werden können, als es bisher der Fall war.

Wir bedienen uns bei unseren therapeutischen Arbeiten eines doppelten Meßinstrumentes des Radiometers von Sabouraud et Noiré zur sofortigen Ablesung und des Kienböckschen Quantimeters zur Nachkontrolle.

Stets verabfolgen wir in einer Sitzung eine „Normaldosis", d. h. jene Dosis, die der Kienböckschen Forderung entspricht. Mit Ausnahme weniger Fälle von Reaktionen I. und II. Grades hatten wir keinen Grund mit dieser Art der Bestrahlung unzufrieden zu sein. Zur Bestimmung der Tiefenwirkung dient ein dem Quantimeterstreifen angeheftetes 1 mm dickes Aluminiumplättchen. Letzteres vertritt die Dicke der zu durchdringenden Gewebsschichten. Eine Überprüfung der „Tiefendose" bei den Strumabestrahlungen ergab das Resultat, daß wir dort, wo bei nicht zu harten Strumen jugendlicher Individuen die entsprechende Tiefendosis verabfolgt wurde, sich ein mehr oder minder ausgesprochener Erfolg eingestellt hat.

Diskussion.

Herr Gottschalk-Stuttgart hat in einer Reihe von Strumafällen ohne Basedow Symptome (8 Fälle) keinen nachhaltigen Erfolg von der Röntgentherapie gesehen, mochten dieselben cystischer, parenchimatöser oder fibröser Art sein, und ist geneigt, den Kropf aus der Indikationsreihe zur Röntgentherapie auszuschalten.

Herr A. E. Schmidt-Berlin: Der Erfolg dürfte von der Art der Struma in hohem Maße abhängig sein. Rückbildung ist nur bei parenchymatösen, nicht aber bei bindegewebigen und cystischen Strumen zu erwarten. In 4 Fällen habe ich eine sehr erhebliche Verkleinerung der Struma gesehen (Verringerung des Halsumfanges bis um 7 cm). 2 Fälle von diesen, bei welchen die letzte Bestrahlung vor ca. einem Jahre gemacht worden war, zeigen jetzt allerdings wieder eine eben beginnende Zunahme der Schwellung.

Bericht des Herrn v. **Decastello**-Wien (zum Vortrag 27): **Über akutes Auftreten von Basedowischen Erscheinungen nach Röntgenbestrahlung einer vorher indifferenten Struma.**

Die Patientin, eine 68jährige Frau, leidet seit etwa ihrem 20. Lebensjahre an einer langsam zunehmenden Schwellung der Schilddrüse. Abgesehen von Magenbeschwerden, die durch eine Kur in Karlsbad behoben worden waren (vor etwa 20 Jahren), war sie niemals krank. Insbesondere hatte sie niemals Basedowische Erscheinungen dargeboten. In den letzten Jahren verursachte die Struma zunehmende Atembeschwerden mit Cyanose des Gesichtes, anfangs 1907 erfolgte raschere Größenzunahme, besonders des rechten Lappens und wegen der wachsenden Atemnot wurde die Frage der Operation erwogen. Zunächst sollten versuchsweise einige Röntgenbestrahlungen vorgenommen werden.

Anfangs Februar 1907 war der mittlere Strumalappen apfelgroß, derb, leichtbeweglich; der rechte Lappen stark vergrößert, weicher; der linke weniger vergrößert. Der obere Teil des Sternum zeigte deutliche Dämpfung. Eine laryngoskopische (Dozent Biel) und radiologische Untersuchung (Dozent Kienböck) ergab das Vorhandensein einer bis zur dritten Rippe reichenden substernalen Struma, welche die Trachea stark komprimierte und nach rechts verschob. Halsumfang 47 cm über der Struma gemessen.

Wangen und Lippen zeigten starke Cyanose. Die Atmung war stridorös. Lungen und Herz ergaben völlig normalen Befund. Die Pulsfrequenz war normal. Der Puls kräftig und regelmäßig. Die Patientin bot, abgesehen von den Respirationsstörungen, keinerlei Krankheitserscheinungen.

Am 9. Februar 1907 wurde eine kräftige Bestrahlung der Struma durch Dozent Dr. Kienböck vorgenommen und zwar wurden in einer Sitzung der rechte, der vordere (mit Einbeziehung des substernalen Teiles) und der linke Drüsenlappen bestrahlt. Jede Stelle aus 15 cm Entfernung durch 20 bis 24 Minuten. Die Messung der verabreichten Lichtmenge mittels des Kienböckschen Quantimeters ergab links 10 Einheiten, Mitte und rechts je 8, zusammen also 26 X (unter dem Aluminiumplättchen fand sich die halbe Dose, es war demnach mittelweiches Licht i. e. von Härtegrad 5 nach Benoist-Walter verwendet worden).

Die Bestrahlung hatte zunächst eine sofortige Besserung der Atembeschwerden zur Folge. Allein einige Tage nachher (vom 4. oder 5. Tag an) trat zunehmende allgemeine Schwäche mit Zittern der Beine, Herzklopfen, Appetitlosigkeit, Hitzegefühl auf.

Eine am 18. Februar, am 9. Tage nach der Bestrahlung, vorgenommene Untersuchung ergab:

Der rechte Strumalappen war etwa um die Hälfte seines Volumens verkleinert, der mittlere ziemlich unverändert. Der Halsumfang hatte um 1 cm abgenommen (46 cm).

Die Kranke klagte über große Mattigkeit, Appetitlosigkeit und Hitzegefühl. Die Zunge war stark belegt, Diarrhöe bestand nicht. Temperatur 36,4°. Die Haut fühlte sich am ganzen Körper stark durchfeuchtet an. Tremor der Hände war nicht zu konstatieren. Die Pulsfrequenz betrug über dem Herzen auskultiert 140, an der Radialis viel weniger, da zahlreiche Schläge wegen Ungleichmäßigkeit der Herzaktion ausfielen. An den Augen war das Gräfesche Symptom (Zurückbleiben des oberen Augenlides bei Senkung der Blickrichtung) deutlich erkennbar. Das Stellwagsche und das Moebiussche Symptom fehlten.

Der Harn enthielt Spuren von Eiweiß, keinen Zucker.

Der Zustand der Kranken erwies sich in der Folge als äußert hartnäckig.

Die Pulsfrequenz sank zwar in den nächsten Tagen unter dem Einfluß der Bettruhe, Kälteapplikation, sowie der Darreichung von Digalen und Antithyreoidin Moebius, hielt sich dann aber durch Wochen auf Zahlen zwischen 100—120 (meist um 105) und erst Ende März, also 6 Wochen nach der Bestrahlung ist allmählich weitere Frequenzverminderung zu konstatieren (tiefste Zahl am 28. März: 96 Schläge). Der Puls ist dabei stets regelmäßig, äqual und kräftig. Die Herzdämpfung ist nicht verbreitert, Geräusche fehlen. Das Gefühl des Herzklopfens war nur in den ersten Tagen der Erkrankung vorhanden und verschwand später vollkommen.

Die Symptome von seiten des Magendarmtraktes traten in den Vordergrund. Die Appetitlosigkeit, besonders Widerwille gegen Fleischnahrung, nahmen zu und erreichte etwa in der 3. und 4. Woche nach der Bestrahlung ihren Höhepunkt, so daß die Kranke nichts als etwas Tee und Suppe zu sich nahm. Einige Tage hindurch bestanden auch profuse Diarrhöen mit Kolikschmerzen, welche aber auf Opium und Wismut bald sistierten. Dabei stieg auch die Temperatur, die sonst stets unter 37° betrug, leicht an (bis 37,5°).

Neigung zu Schweißen und heftiger Durst waren stets vorhanden.

Subjektiv hatte die Kranke das Gefühl schwerer Erkrankung, größter Hinfälligkeit und verbrachte etwa 5 Wochen fast ununterbrochen im Bett. Erst in der letzten Zeit beginnen mit Besserung des Appetits und Zunahme der Nahrungsaufnahme die Kräfte langsam wiederzukehren.

Die Struma hat sich auch weiterhin noch verkleinert. Der Halsumfang ist gegenwärtig von 47 auf 44½ cm gesunken. Die Kompressionserscheinungen von seiten der Trachea sind wesentlich gebessert. Hautreaktion von der Röntgenbestrahlung war nie aufgetreten. Der Harn erwies sich bei weiteren Untersuchungen stets als eiweiß- und zuckerfrei.

In diesem Falle trat also bei einer Patientin, welche niemals Basedowische Erscheinungen dargeboten hatte, 4—5 Tage nach einmaliger intensiver Bestrahlung der Struma unter rascher Verkleinerung des Kropfes ein schweres Krankheitsbild auf, welches sich charakterisierte durch Steigerung der Pulsfrequenz, Graefesches Augensymptom, Magendarmstörungen, schwerer Appetitlosigkeit, Neigung zu Schweißen und allgemeiner Schwäche und welches erst nach Wochen Neigung zu langsamer Besserung zeigte. Es unterliegt keinem Zweifel, daß diese Erscheinungen als die Folgen der Resorption von Stoffen aus der sich rasch verkleinernden Struma, als akuter Thyreoidismus, aufzufassen sind.

Der Fall mahnt jedenfalls zur Vorsicht bei der Röntgentherapie von Strumen. Insbesondere ist vorsichtige Dosierung zu Beginn der Behandlung geboten. Immerhin scheint ein Vorkommnis wie das geschilderte, bei der Radiotherapie der Strumen eine seltene Ausnahme zu sein; wenigstens fehlen bisher bezügliche Mitteilungen in der Literatur. Auch Dozent Dr. Kienböck hatte bisher unter einer beträchtlichen Anzahl von Fällen eine Störung des Allgemeinbefindens nicht beobachtet.

Nachtrag bei der Korrektur, 18. Mai 1907.

Die Kranke erholt sich nur sehr langsam, da die Nahrungsaufnahme infolge Darniederliegens des Appetits und insbesondere infolge des Widerwillens gegen Fleisch, eine unzureichende ist. Es besteht stets Durstgefühl und Neigung zu Durchfällen. Die Pulsfrequenz ist andauernd gesteigert (110—120), das Gräfesche Symptom sehr deutlich. Eine Wiedervergrößerung der Struma hat nicht stattgefunden, der größte Halsumfang ist vielmehr weiter zurückgegangen (von 47 cm auf 42,5 cm).

---

28. Herr **Eberlein**-Berlin: **Die Röntgentherapie bei der Botryomykose des Pferdes** erscheint ausführlich im Archiv für wiss. u. prakt. Tierheilkunde.

---

29. Herr **Levy-Dorn**-Berlin: **Das radiologische Institut des Rudolf Virchow-Krankenhauses.**

Die Berliner Stadtverwaltung hatte nach einem von mir am 10. Februar 1903 unterbreiteten Vorschlage den hochherzigen Entschluß gefaßt, im Rudolf Virchow-Krankenhause eine selbständig geleitete Zentrale[1]) für Untersuchung und Behandlung mit Röntgenstrahlen einzurichten. — Auf Veranlassung des Herrn Prof. Landau sollte eine Finsenlicht-Heilanstalt mit angegliedert werden. Es war mir vergönnt, bereits beim Entwurf des Bauplanes mitzuwirken. Folgendes soll ein Bild geben, in welcher Weise ich meine Aufgabe gelöst habe, und ferner die Gründe klarlegen, die mich dabei leiteten.

Das Rudolf Virchow-Krankenhaus gehört in bezug auf die räumliche Ausdehnung, wie mit Rücksicht auf die Zahl der Kranken, für die es bestimmt ist, zu den größten Einrichtungen der Welt. Außerdem enthält es nicht nur, wie die anderen städtischen Hospitäler Berlins, innere und äußere Stationen, sondern auch eine Reihe Spezialabteilungen.

---

[1]) Die städtischen Krankenhäuser in Moabit und am Urban folgten alsbald diesem Beispiele.

Ich möchte hier folgendes vorausschicken. Die Kostspieligkeit eines radiologischen Instituts bringt es mit sich, daß man besser daran tut, sich mit einer gut eingerichteten Zentrale zu begnügen, als kleinere Laboratorien für alle Hauptabteilungen zu gründen. Die Kosten hierfür würden sich, gleiche Leistung vorausgesetzt, natürlich erheblich höher stellen, als bei einer Zentrale, und wären ferner geeignete Kräfte zur Leitung in so großer Zahl bis jetzt wenigstens kaum zu finden.

Entscheidet man sich aber für eine Zentrale, so bringt es viele Unzuträglichkeiten mit sich, wenn man ihr keine Selbständigkeit gibt, sondern sie der äußeren Station angliedert, wie es noch häufig geschieht.

Die Zeiten, in welchen die Röntgenstrahlen fast ausschließlich der Chirurgie Nutzen brachten, gehören der Geschichte an. Heute beanspruchen innere Medizin und Therapie die Röntgenapparate nicht weniger als die Chirurgie. Das Röntgeninstitut muß daher eine ähnliche Stellung einnehmen, wie das pathologische Institut, das ja ebenfalls allen Krankenabteilungen dient und ihnen nur allen gleich gerecht werden kann, wenn es von keiner Abteilung abhängig ist; d. h. es muß selbständig sein.

Das radiologische Institut besteht aus einem zweistöckigen Gebäude mit breiten Nord- und Südseiten und schmäleren Ost- und Westfronten. Diese Lage ist mit Bedacht gewählt, um günstige Lichtverhältnisse für ein photographisches Atelier zu schaffen.

Die ganze eine Seite des Erdgeschosses wird durch drei Röntgenzimmer eingenommen, auf der anderen Seite findet sich je ein Warteraum für Frauen und Männer mit zugehörigem Nebengelaß, eine Dunkelkammer und endlich das Ordinationszimmer.

Der erste Stock enthält den Finsensaal und den Verbandraum einerseits, das Arztzimmer, Speiseraum für das Personal, photographisches Atelier und die Dunkelkammer andrerseits. Quer liegt die Werkstatt für die photographischen Nebenarbeiten bei hellem und gedämpftem Licht. Der zweite Stock enthält außer den Wohnungen für die Angestellten den Sammlungsraum für photographische Platten u. dgl. Endlich ist noch ein Boden vorhanden, der zur Aufnahme von Requisiten dienen wird.

Wir wollen zuvörderst die drei Röntgenzimmer in Augenschein nehmen. Sie stehen untereinander durch Türen in Verbindung, können aber auch unmittelbar vom Korridor aus betreten werden. Wir besitzen also die Möglichkeit sowohl ergänzende Untersuchungen an denselben Patienten in verschiedenen Zimmern vornehmen zu lassen, ohne daß diese den Korridor zu betreten brauchen, als auch mehrere Kranke zu gleicher Zeit vorzunehmen.

Die getrennte Aufstellung mehrerer Röntgeneinrichtungen wurde auch durch die Notwendigkeit geboten, zu verhüten, daß Störungen an einem Apparate, bauliche Arbeiten, oder andere Zufälle, den Betrieb des Instituts für das ganze Krankenhaus lahm legten.

Dementsprechend mußten auch die einzelnen Röntgenzimmer so eingerichtet werden, daß sie sich nicht nur gegenseitig ergänzten, sondern zur Not auch ersetzen konnten. Ich verzichtete daher auf eine vollständige räumliche Trennung der therapeutischen und diagnostischen, oder gar noch der röntgenographischen und röntgenoskopischen Tätigkeit, und ließ allen Zimmern bis zu einem gewissen Grade eine gleiche Beschaffenheit geben.

Größere Fenster sind im Röntgenzimmer, das meist dunkel gehalten werden muß, ein Luxus. Sie nehmen Wand fort und erfordern teuere Verdunkelungsvorrichtungen. Die Fenster wurden daher klein ausgeführt und möglichst nahe an die Decke verlegt; sie können mit Leichtigkeit durch ein hebelndes Gestänge von unten her um eine Achse gedreht werden, falls gelüftet werden soll.

Die Rouleaux für alle Fenster eines Zimmers rollen um eine gemeinsame Stange und werden durch einen Zug alle zugleich auf- oder niedergezogen.

Die Hebelstange für die Drehung der Fenster mußte natürlich zwischen diesen und den Rouleaux, also durch das Mauerwerk hindurchgeführt werden, um die Verdunkelung nicht zu stören. Einige Schwierigkeiten verursachte dabei die Herstellung eines luftdichten Verschlusses, doch ließen sie sich ohne große Kosten überwinden.

Ein Motor, wie er hier und da benutzt wird, bietet für die Verdunkelungsvorrichtungen

unter den im Institut bestehenden Verhältnissen keinen Vorteil. Die großen Auslagen würden sich nur lohnen, wenn eine umständlich zu handhabende Verdunkelung nicht zu umgehen ist, wie z. B. in größeren Auditorien.

Mit Rücksicht auf die Untersuchungen mit dem Fluoreszenzschirm wurde ein mattiertes Dunkelrot zur Farbe für Fußböden, Wände und Decke gewählt. Weiß stört, weil starke Reflexe auftreten; schwarz kann nicht empfohlen werden, weil es bei vielen Kranken das Gefühl der Trauer hervorruft. Aus Gründen der Reinlichkeit und Haltbarkeit wurde als Material für die Fußböden Fließen gewählt. Wände und Decke erhielten Ölanstrich.

Eine leicht zugängliche verschließbare Wandnische in der Mitte des Korridors mit vertieftem Boden dient zum gemeinschaftlichen Standort für den elektrolytischen Unterbrecher, die Nische ist mit Steinfließen ausgelegt und enthält einen Abzugskanal mit Lockflamme für die giftigen Gase der Schwefelsäure. Andere Kanäle führen durch die Wände zu den Induktoren der einzelnen Zimmer und beherbergen die Drähte zur Verbindung der elektrolytischen Unterbrecher mit den Induktoren; die Drähte hängen also nicht frei im Zimmer.

Der Schutz des Untersuchers gegen Röntgenstrahlen muß je nach der Arbeit, die er ausführt, verschieden bewirkt werden. Mit Rücksicht darauf, daß in jedem der drei Röntgenzimmer vorzugsweise andere Arbeiten ausgeführt werden sollten, wurden hierfür entsprechend verschiedene Einrichtungen getroffen. Ich ließ aber für alle drei Zimmer eine größere rollbare Hütte bauen, von der außer dem Gerüst nur der feste Fußboden und eine mit Bleiblech beschlagene Längswand ausgeführt sind. In der Hütte steht nur der Schalttisch, während der Induktor auf Konsolen in der Wand ruht. An der Bleiwand befindet sich nach innen, dem Schalttisch zugekehrt ein Kasten mit Bleiwänden, in welchem während des Ganges der Röntgenröhre Platten unbeschadet gelagert werden können, um Gänge nach der Dunkelkammer zu ersparen. Die Bleiwand enthält außerdem drei verschiebbare Bleiglasfenster zur Kontrolle der Röntgenröhren mit den Augen während einer Aufnahme. Soll aber eine Röntgenröhre lediglich auf ihre Qualität geprüft werden, so wird sie an ein Stativ hinter dem Fenster angebracht, dieses aufgezogen und von innen her durch den Untersucher die Meßskala oder Skeletthand dagegen gehalten. Diese einfache Vorrichtung hat sich als sehr praktisch erwiesen.

Wie Sie wissen, besteht ein Streit, ob zum Schutz des Untersuchers alle Strahlen, selbst die sekundären abgeblendet werden müssen, oder nicht. Ich stehe nach wie vor auf dem Standpunkt, daß eine solche Forderung unbegründet ist, und daß wir ebensogut einige Röntgenstrahlen vertragen, wie wir uns täglich ohne Schaden, ja mit Nutzen dem Licht aussetzen, das ja auch im Übermaß Hautentzündungen hervorruft. Ich hielt mich nichtsdestoweniger gebunden, bei einer so großen Anlage, wie sie das Rudolf Virchow-Krankenhaus besitzen muß, der Zukunft nicht vorzugreifen, und ich habe deswegen die Schutzwand an das Gerüst einer Hütte gebracht, deren übrige offene Wände ja später leicht, falls es wirklich nötig sein sollte, ebenfalls mit Blei überdeckt werden können. Übrigens empfiehlt sich auch ein solches Gerüst der Festigkeit wegen.

Wenn ich es noch einmal wiederholen darf, jedes Röntgenzimmer enthält eine breite hohe Schutzwand aus Blei, hinter welcher sich mehrere Personen zurückziehen können, falls die Röntgenröhre ihre Strahlen sonst ungehindert aussendet. Es sei aber hier schon betont, daß ich danach strebte, gewöhnlich die Röntgenröhre in einen für ihre Strahlen abgeschlossenen Raum zu bringen, so daß jeder im Zimmer, wo er sich auch befindet, geschützt ist; natürlich läßt sich letzteres nicht immer durchführen. Daher eben die Notwendigkeit einer Schutzwand, hinter welcher man sich gegebenenfalls zurückziehen kann.

Die Hochspannungsleitungen, welche mit den Klemmen der Sekundärspule verbunden sind, wurden durch Hartgummistäbe in angemessenen Abständen an der Decke der Röntgenzimmer befestigt. Die Drähte tragen keine Isolierungen. Der Strom wird von ihnen für die Röntgenröhre abgenommen, indem von Leitungsdrähten durchsetzte Bambusstäbe mit Metallhaken an die blanken Hochspannungsdrähte gehängt werden. Hierdurch wird große Freiheit beim Aufstellen der Apparate gewonnen, man ist in der Wahl des Ortes nicht so beschränkt, wie bei den üblichen Anordnungen.

Das Milliamperemeter ruht auf einer Gummistange über der Schutzwand und ist so gestellt, daß man es gut ablesen kann, wenn man die Glühbirne des Rheostaten entzündet.

Um das zu erschöpfen, was allen Röntgenzimmern gemeinsam ist, muß ich noch hinzufügen:

Waschbecken, Glühlampen an den Decken, die von verschiedenen Stellen aus bedient werden können, Kleiderhaken, ein Schrank für Utensilien, ein Schrank für Röntgenröhren, Ablegetische und Stühle, last not least einige Anschlußdosen, die außer für Röntgenzwecke noch für Nebenapparate vorgesehen werden mußten.

Das Rudolf Virchow-Krankenhaus besitzt eine elektrische Zentrale und Dreileitersystem. Man kann also ebenso leicht 220 Volt, wie 110 Volt Spannung erhalten. Ich nahm 110 Volt, die nicht allein für Röntgen-, sondern auch für Finsenbetrieb wesentlich günstigere Bedingungen liefern und Kosten ersparen.

Die Dunkelkammern haben eine Lage, in der sie leicht in die Bahn von Röntgenstrahlen geraten können. Sie mußten daher durch dicke Bleibleche in der Wand beziehungsweise im Fußboden besonders geschützt werden!

Zwei Röntgenzimmer enthalten je einen Induktor von 50 cm Funkenlänge, das übrigbleibende Röntgenzimmer ist mit einem solchen von 10 cm ausgestattet. Alle Induktoren sind für den elektrolytischen Unterbrecher mit variabler Selbstinduktion und den sonstigen modernen Ansprüchen gemäß eingerichtet. Der eine 50 cm-Induktor kann außerdem noch mit einem Turbinenunterbrecher betrieben werden. Die Regulation geschieht vom Schalttische mit Marmorblock aus.

Ein transportabler Röntgenapparat steht ebenfalls zu Diensten. Da alle Pavillons elektrische Auslässe für 20 Ampere besitzen, konnte auch für diesen ein elektrolytischer Unterbrecher gewählt werden. Sein Induktor gibt 40 cm Funkenlänge, der Wehnelt besitzt nur zwei Stifte, während die stationären Apparate dreistiftige Wehnelts haben.

Durch die Röntgenzimmer verteilt befinden sich in dem einen ein Schutztisch für Orthodiagraphie und Durchleuchtungen horizontal liegender Patienten, auch für Aufnahmen in entsprechender Anordnung.

Für die Orthodiagraphie und schnelle Ableuchtung der Kranken im Stehen und Seitenlagen habe ich eine zweite Einrichtung getroffen, die ebenfalls dem Untersucher genügenden Schutz während seiner Arbeiten gewährleistet.

Der Universalschutzkasten, der bereits vor Jahren beschrieben, ist von mir zweckmäßiger ausgestattet worden und dient den Aufnahmen mit Hängeblende, Kompressionsrohr, Stereoskopaufnahmen und einfache Durchleuchtungen in aufrechter und seitlicher Körperlage. Auch den dazu gehörigen Lagerungstisch habe ich geändert und einen besonderen Schirm, beziehungsweise Kassettenhalter für stehende und sitzende Patienten hinzugefügt. Es stehen ferner zur Verfügung: Der bekannte Albers-Schönbergsche Tisch mit Kompressionsblende, ein von mir modifiziertes Stativ für therapeutische Zwecke, ein Holzknecht-Kienböckscher Untersuchungsstuhl, ein Finsentisch für zu behandelnde Kranke, Tisch für abwechselndes Besichten mit Röntgen- und elektrischem Licht bei Operationen von Fremdkörpern (etwas modifizierter Perthestisch). — Ich nenne weiter eine genügende Zahl von Fluoreszensschirmen, zum Teil mit Schutzgläsern und Schutzgriffen versehen, Schutzhandschuhe, Schutzschürzen, einige Schutzhüllen für Röntgenröhren, Schutzbrillen, Bleiglastuben für Behandlung von Körperhöhlen, Meßinstrumente für Qualität und Quantität der Röntgenstrahlen (Kryptoradiometer nach Wehnelt, Skala von Walter, Chromoradiometer von Benoist, Quantimeter von Kienböck), Zentriervorrichtungen, Prismenstereoskop, Senklote, reichliche Nebenapparate, wie Werkzeuge für mechanische Arbeiten, Sandsäcke, Fuß-Kniestützen, Winkelbretter. In den photographischen Kammern befinden sich sowohl Einrichtungen für Schalen, als Standentwickelung.

Zum Studium der Negative sind zwei Leuchtkasten vorgesehen. Im Raume für das Plattenarchiv sind zum gleichen Zwecke die unteren Teile sämtlicher Fenster mit Milchglas und einer Blechrinne über den Fensterbrettern versehen, die es ermöglicht die Platten sicher gegen die Scheiben zu stellen.

Im photographischen Atelier können einfache und stereoskopische Aufnahmen bei Tage und bei künstlichem elektrischen Licht vorgenommen werden; außerdem erhält es einen Verkleinerungs- und Vergrößerungsapparat.

Im Positivraum sind die Instrumente für photographische Arbeiten bei gedämpftem und bei hellem Licht, wie eine Kartonschneide- und Satinierungsmaschine. Eine Galerie gibt Gelegenheit, im Freien zu kopieren, die Kopierramen mit Haken an die Galeriegitter zu befestigen.

Im Kopierraum steht auch das große Prismenstereoskop, dessen Negativ durch elektrische Leuchtkasten erhellt werden.

Zum Schluß seien noch das Skelett und die Röntgenatlanten erwähnt, die neben den aufgesammelten Negativen, Orthodiagrammen usw. die kritische Ausnutzung der Röntgenstrahlen fördern sollen.

Die Lichtabteilung besitzt den großen Finsenapparat für gleichzeitige Bestrahlung von vier Personen, eine Finsenbogenlampe für Einzelbehandlung, dazu eine neu konstruierte automatische Drucklinse, endlich eine Quecksilber-Quarzlampe.

Die Wasserzuleitung, wie die elektrischen Drähte gehen fast vollständig durch Kanäle in der Wand, so daß sie möglichst wenig stören. Der Ablauf des Wassers enthält aber der Kontrolle wegen für jede Lampe eine offene, leicht sichtbare Stelle.

Es würde zu weit führen, hier noch mehr zu berichten, und lade ich Sie zu einem Besuche des Rudolf Virchow-Krankenhauses ein.

---

30. Herr **Haenisch**-Hamburg: **Orthophotographie** (Apparatdemonstration).

M. H.! Seitdem uns Herr Immelmann vor zwei Jahren auf dem ersten Kongreß mit der von seinem technischen Assistenten Lepper erfundenen Methode der Orthophotographie des Herzens bekannt gemacht hat, ist der Versuch, die sogenannte „wahre Herzgröße" auf photographischem Wege zu erhalten, von verschiedenen Seiten weiter verfolgt worden. Maßgebend war dabei der Wunsch, eine von subjektiven Fehlerquellen freie Methode zu gewinnen. Ohne den hervorragenden Wert der Orthodiagraphie, besonders in der Hand des Geübten irgendwie in Frage stellen zu wollen, muß zugegeben werden, daß das Bestreben, eine rein mechanische, von der Subjektivität, dem „Können" des Untersuchers unabhängige Meßmethode zu erhalten, berechtigt ist. So entstand die sog. Distanzaufnahme, um deren Ausbildung sich Albers-Schönberg und Köhler verdient gemacht haben, und deren Vorzüge ich aus eigenen Versuchen zu würdigen weiß. Unter dem Hinweise, daß auch die Immelmannsche Methode der erstrebten Objektivität entbehre, da ja auch hier die Herzgrenzen von dem Untersucher umfahren werden müssen, berichtete Albers-Schönberg auf dem vorigen Kongreß über ein weiteres, neues Verfahren. Dasselbe beruht kurz auf folgendem Prinzip: Der auf einem seitlich verschiebbaren Stuhl sitzende Patient wird an einer senkrechten, schmalen Schlitzblende, hinter der die Röntgenröhre zentriert angebracht ist, mit auf der Brust befestigter Kassette vorübergezogen. Ferner hat Rieder kürzlich eine Modifikation der Immelmannschen Methode empfohlen. Während Immelmann unter Leitung des Leuchtschirmes die Herzgrenzen umfährt, verfertigt Rieder auf fixer Zeichenebene zunächst ein Orthodiagramm und kann auf diese Weise die randbildenden Partien des Herzens exakter mit dem abgeblendeten Strahlenbündel verfolgen. Die spezielle Technik der einzelnen Methoden kann ich hier als bekannt voraussetzen. Eine Modifikation des Albers-Schönbergschen Prinzips endlich veröffentlichte ich im Mai vorigen Jahres. Ich habe seitdem den angegebenen Apparat zu vervollkommnen versucht und möchte mir erlauben, Ihnen denselben in seiner jetzigen Form zu demonstrieren.

Das Instrument, wie ich es Ihnen hier habe aufstellen lassen, ist in gleicher Weise für die bereits angedeuteten orthoröntgenographischen Herzaufnahmen, wie als Trochoskop und gewöhnlicher Aufnahmetisch zu verwenden. Wo der verfügbare Raum nur die Aufstellung

eines einzigen Apparates gestattet, ist Sorge getragen worden, den Tisch auch in der Kombination mit der Albers-Schönbergschen Kompressionsblende zu benutzen.

Die Konstruktion des Apparates ist etwa folgende:

Die Querleisten des Tischgestelles tragen Schienen, auf denen vermittelst kleiner Rollen ein, die Stelle der Tischplatte vertretender Rahmen (*A*) läuft. Auf diesem ist ein zweiter, mit Segeltuch überspannter Rahmen (*B*) angebracht, welcher auf dem ersteren in der Längsrichtung verschiebbar ist. Hierdurch ist also eine freie Beweglichkeit der den Patienten tragenden Unterlage nach allen Richtungen hin gewährleistet.

Auf den Längsholmen (C, C^1) rollt ein kleines, ⊓⊔ förmiges Wagengestell (*D*), welches die Blendenkiste trägt. Die Blendenkiste ihrerseits ist wiederum auf dem Wagengestell in der Querrichtung des Tisches verschiebbar, wodurch auch für sie die Möglichkeit der Bewegung in zwei aufeinander senkrechten Richtungen resultiert. Dadurch, daß die die Verschiebung der Röhrenkiste vermittelnden Kurbeln (*E*, *F*) an dem Wagengestell montiert

Fig. 1.

sind, machen sie jede Bewegung der Kiste in der Längsrichtung mit, befinden sich also stets am Standort des Untersuchers und können von diesem selbst bedient werden, worauf ich besonderen Wert lege. Der Deckel der Röhrenkiste ist mit einer rechteckigen Schiebeblende versehen, deren Weite durch zwei kleine Gewinde beliebig reguliert werden kann. Zur gelegentlichen Beobachtung der Röhre ist an einer Seite der Kiste ein Bleiglasfenster mit Spiegelvorrichtung eingelassen. Eine weitere Vorrichtung gestattet es, die Röhre während des Ganges von außen zu regulieren.

Im Innern der Kiste befindet sich die Röntgenröhre, senkrecht unter dem Mittelpunkt der Blendenöffnung zentriert. Durch Hineinschieben des die Lampe tragenden Röhrenbrettes wird der Kontakt mit der Stromzuführung automatisch hergestellt. Die Hochspannungsdrähte sind so angebracht, daß jede zufällige Berührung mit ihnen ausgeschlossen ist.

In dieser kurz skizzierten Form ist der Tisch als Trochoskop außerordentlich handlich und bietet für den Untersucher vollkommen Schutz.

Ich komme nun zu seiner Verwendung für die orthoröntgenographischen Herzaufnahmen.

Unter Leitung des Leuchtschirmes führt man die Röhre unter die Brust des Patienten und schaltet sie zunächst wieder aus. Die Bleiblende wird jetzt bis auf einen 10—13 mm breiten Längsspalt geschlossen und die Kiste in der Mitte der Tischbreite festgestellt. Nachdem die Längsbewegung des oberen Rahmens durch Anziehen einer Schraube (*G*) aufgehoben ist, wird die Tischplatte so weit nach links verschoben, daß die rechtsseitige Thoraxbegrenzung des Patienten senkrecht über dem Blendenschlitz abschneidet.

Über der Brust des Patienten wird auf einem Gestell (*H*) die photographische Kassette (*J*) angebracht. Die Konstruktion des Kassettenträgers gestattet die Einstellung der Kassette in jeder beliebigen Höhe, je nach der Stärke des zu Untersuchenden.



Fig. 2.

Jetzt wird durch zwei kleine Hebel (*K*, *L*) die Tischplatte mit einer Spindelvorrichtung in Verbindung gebracht. Durch Drehen der Kurbel (*M*) werden dann bei eingeschalteter Röhre Patient und Kassette in beliebigem Tempo gleichmäßig über den Blendenschlitz hinweggerollt, bis die linksseitige Thoraxkontur den Schlitz passiert hat. Die in meiner früheren Veröffentlichung (Fortschritte auf dem Gebiet der Röntgenstrahlen Bd. IX, p. 394) angegebene zweite Schlitzblende zwischen Thorax und Kassette mußte ich aus technischen Gründen wieder aufgeben.

Eine Gesamtexposition von 20—30 Sekunden, je nach Stärke des Patienten, womöglich in Atemstillstand, reicht aus, ein genügend differenziertes Bild zu erhalten. Ich verwende Schleußner-Platten oder Agfa Films mit doppeltem Verstärkungsschirm. Entwickelung mit Metol.

Eine Anzahl der so erhaltenen Orthoröntgenogramme erlaube ich mir herumzureichen. Genaue Kontrollversuche, auf die ich hier nicht eingehen kann, haben gezeigt, daß die Querdimensionen des Herzens mathematisch genau wiedergegeben werden; die Höhendurchmesser zeigen allerdings die durch die zentrale Projektion bedingte Vergrößerung.

Natürlich erhalten wir den Schatten des diastolischen Herzens. Einen Vorzug der Methode sehe ich darin, daß wir das gesamte Thoraxbild, das Herz also gewissermaßen in situ, auf der Platte erhalten.

Die Rippen dienen als Orientierungspunkte.

Um zugleich auch die Mittellinie des Körpers photographisch darzustellen, wird auf der Brust des Patienten ein Bleistreifen oder -Kettchen vom Ingulum zum Nabel, wie auch Rieder angibt, ausgespannt, das sich auf der Platte hinreichend markiert, um die genaue Messung des rechten und linken Medianabstandes vorzunehmen. Noch besser eignete sich mir hierfür ein dünner, mit Quecksilber gefüllter Schlauch. Will man auch die Längsdimensionen des Herzens und Gefäßschattens exakt erhalten, so hat man nur den unteren Rahmen mitten über der Kiste festzustellen und den Patienten auf dem oberen Rahmen in der Längsrichtung über der feststehenden Röhre mit quer eingestelltem Blendenschlitz hinwegzurollen. Ich glaube indessen, daß klinisch in den meisten Fällen die exakte Wiedergabe der Quermaße ausreichen wird.

Zu verschiedenen Zeiten angefertigte orthoröntgenographische „Rollaufnahmen" derselben, herzgesunden Person haben keine meßbaren Unterschiede der Herzform und Größe ergeben. Man muß dann nur darauf achten, die einzelnen Aufnahmen in möglichst derselben Atemphase zu machen. Ich verfahre dabei so, daß ich die Kassette gerade bis zur Berührung mit der Brust herablasse und mir die Höheneinstellung der Kassette merke. Stellt man die Kassette bei der Kontrollaufnahme auf dieselbe Höhenmarke ein, so ist ein wesentlicherer Unterschied der Atemphase, der die Herzform beeinflussen könnte, m. E. hinreichend sicher auszuschließen.

Diskussion.

Herr Albers-Schönberg-Hamburg: Den Worten des Herrn Vorredners, daß die röntgenographische Darstellung der Herzgröße von der Subjektivität des Untersuchers, die bei der üblichen Orthodiagraphie eine große Rolle spielt, frei zu machen sei, muß ich durchaus beistimmen. Ich halte daher den Versuch des Redners, die von mir angegebenen Spaltblendenaufnahmen weiter auszubilden und so diesem Ziel näher zu kommen, für sehr dankenswert. Jede Methode, die uns in dieser Beziehung weiter bringt, ist unbedingt zu begrüßen. Diesem werden alle die Untersucher beistimmen, welche die Schwierigkeiten der wirklich exakten Orthoröntgenographie kennen gelernt haben. Herr Haenisch erwähnte die von mir im Vorjahre hier besprochene Distanzaufnahme, welche ebenfalls dem Zwecke der Darstellung des Herzens in natürlicher Größe dient. Ich möchte mit wenig Worten auf diese neuerdings wieder von mir aufgenommene und verbesserte Methode an der Hand der nebenstehenden Zeichnung eingehen, und speziell die Herren Kollegen, welche über geeignete Räumlichkeiten verfügen, bitten, dieselbe einer sorgfältigen Nachprüfung zu unterziehen.

Es ist als feststehend zu betrachten, daß bei einer Fokus-Objektdistanz von 2—2$^1/_2$ Metern eine für klinische Zwecke in Betracht kommende Vergrößerung des darzustellenden Objektes — in diesem Falle des Herzens — ihrer Geringfügigkeit wegen, nicht mehr zu berücksichtigen ist.

Ich empfehle nun bei geeigneten Lokalitäten folgendermaßen zu verfahren: Zimmer *a* stellt das Röntgenlaboratorium dar. Das über Zimmer *a* liegende Zimmer *b* wird nur für die Aufstellung eines der üblichen, mit Segeltuch bespannten Untersuchungstische gebraucht. Durch den Fußboden des Zimmers *b* ist ein 2—2$^1/_2$ Meter langes eisernes Rohr von 25—30 cm Durchmesser in das Zimmer *a* geführt. Am unteren Ende trägt dieses Rohr eine Klammervorrichtung (*c*) zur Anbringung der Röntgenröhre. Die obere Öffnung des Eisenrohres berührt mit ihrem ganzen Umfange die Unterseite des Segeltuches, auf welchem der Patient so gelagert wird, daß der 6. Brustwirbel in der Mitte der oberen Rohrapertur liegt. Durch die Rückenlage des Kranken, sowie durch die senkrechte Stellung des Eisenrohres ist die exakte senkrechte Einstellung des Röhrenfokus unter dem 6. Brustwirbel ohne weiteres gewährleistet. Der Untersucher befindet sich in dem verdunkelten Zimmer *b*, welches durch ein Sprachrohr oder dergleichen mit dem Röntgenlaboratorium in Verbindung steht und gibt seinem Assistenten, dessen Tätigkeit in der Bedienung der Röhre besteht, das Zeichen zum Einschalten.

Man sieht mit gut adaptierten Augen ein kreisförmiges Thoraxbild, in dessen Mitte das Herz

liegt, in vollkommener Deutlichkeit und kann nun je nach Wunsch die Konturen auf dem Leuchtschirm durchpausen, oder mit Benutzung eines durchlochten Leuchtschirms dem Patienten auf die Brusthaut punktieren, oder schließlich durch Auflegen einer geeigneten fixierten Platte röntgenographieren. Als Beispiel für das letztere Verfahren zeige ich Ihnen einige Bilder. Die Vergrößerung, welche der Herzschatten auf ihnen erfahren hat, ist so minimal, daß er vom klinischen Standpunkt aus vernachlässigt werden kann, um so mehr als diese kleine Ungenauigkeit bei allen Aufnahmen die gleiche und somit ohne weiteres in Berechnung zu ziehende ist. Zur Herstellung der röntgenographischen Aufnahmen brauche ich Schleußner Platten ohne Verstärkungsschirm und exponiere 2 bis 3 Minuten. Die Entwickelung muß mit einem möglichst schnell arbeitenden Entwickeler geschehen, um Schleierbildung zu vermeiden. Bei diesen Distanzaufnahmen ist es ganz gleichgültig, ob der Patient atmet oder nicht, da die Zwerchfellexkursionen, sowie Verschiebungen der Lungen die Güte des Bildes wenig oder gar nicht beeinträchtigen. Gerade die Lungenbilder fallen besonders gut aus, wie Sie aus dem beifolgenden Bilde entnehmen können. Ich halte diese einfache und billige Methode zur Herzgrößenbestimmung für völlig ausreichend und glaube, daß sie sich auch für Lungenuntersuchungen gut einführen wird. Über die sehr leicht ausführbare Distanzaufnahme bei sitzenden Patienten habe ich gelegentlich des vorigen Kongresses einige orientierende Bemerkungen gemacht. Es sei nun erwähnt, daß ich auch hier, einer Anregung von Deneke folgend, ein mit den nötigen Einstellvorrichtungen versehenes, ca. 2 m langes Rohr benutze.

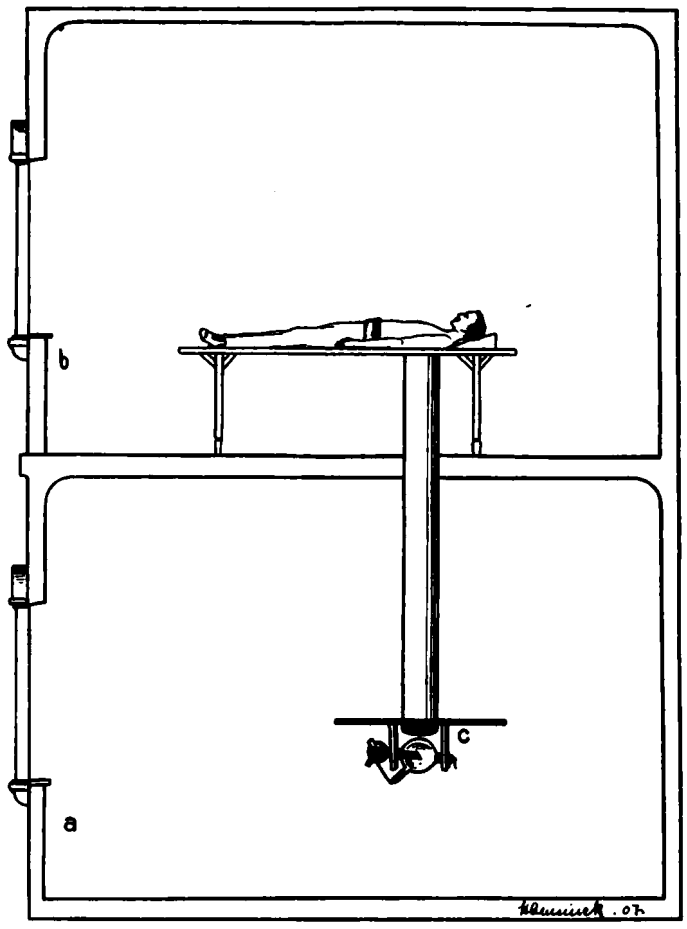

Fig. 1.

Herr Cowl-Berlin: Die Distanzaufnahme des Brustkastens, wie sie von Herrn Albers-Schönberg vorgestellt wird, nebst den herumgereichten scharfen Aufnahmen und der Bemerkung, daß die Atembewegungen des Zwerchfells und der inneren Lungenteile dabei ungewöhnlich klein ausfallen, zeigt uns, daß bei unseren Aufnahmen in 60 bis 80 cm Entfernung nicht der lineare Umfang der Atembewegungen, sondern deren große Winkelbewegung es ist, welche die Undeutlichkeit dieser letzteren, d. h. Nichtmomentaufnahmen, der Hauptsache nach verschuldet. Auf den Wert der Distanzaufnahmen hat schon Köhler wie auch ich aufmerksam gemacht.

---

31. Herr **Levy-Dorn**-Berlin spricht über eine Reihe **Neuerungen im Röntgeninstrumentarium**, die nach Angaben des Redners konstruiert wurden, darunter Schutzvorrichtungen für den Untersucher bei umständlichen und ungewöhnlichen Röntgenarbeiten, wie feinere Messungen, Durchleuchtungen liegender Patienten usw. Besonders hervorgehoben seien:

1. Ein vielseitig zu verwendender, leicht beweglicher Blendenkasten für Röntgenröhren mit feststehendem Stativ.
2. Schirm- und Kassettenhalter für stehende und sitzende Kranke.
3. Ein solcher für liegende Patienten.

4. Eine verschiebbare Schutzwand mit Blenden, an die sich stehende Patienten während der Untersuchung lehnen.
5. Auswechslungsvorrichtung zur Bestrahlung von Körperhöhlen.
6. Verbesserungen am Herzmeßapparat.
7. Verbesserungen an Universalkassetten.
8. Verbesserungen an Stereoskopkassetten.
9. Ein neuer Lagerungstisch.
10. Beleuchtungspult für Negative zum Zweck schneller Besichtigung.

Ausführliche Mitteilung erfolgt in den *„Fortschritten auf dem Gebiete der Röntgenstrahlen“*.

III. Sitzung.

Abends 8 Uhr.

Vorträge mit Projektionen.

32. Herr **Paul Krause**-Breslau und Herr **Max Trappe**-Breslau: **Über einen Fall von Calcinosis (Myositis) ossificans progressiva bei einem 17jährigen Mädchen.**

Von der von Münchmeyer im Jahre 1867 als Myositis ossificans progressiva bezeichneten Krankheit sind bisher ca. 70 Fälle bekannt geworden, ohne daß das Krankheitsbild völlig aufgeklärt wäre.

In dem Falle, dessen Projektionsbilder ich demonstrieren werde, handelt es sich um ein 17jähriges Mädchen, welches das zweite von acht Geschwistern ist. Sie stammt aus gesunder Familie, insbesondere sind chronische Gelenk- oder Nervenkrankheiten in der Familie nicht vorgekommen. Die Kranke war bis zu ihrem 10. Lebensjahre völlig gesund.

Im Herbste 1901 erkrankte sie angeblich durch eine Erkältung beim Bade, sie fühlte sich unwohl und matt und war immer leicht müde. Das Müdigkeitsgefühl betraf alle Extremitäten, vorwiegend aber die Arme. Ungefähr zur gleichen Zeit wurde der Rücken steif, „er spannte", so daß die Kranke nicht sitzen konnte. Als sich danach Erbrechen, Kopfschmerzen und Fieber einstellte, verordnete ihr ein Arzt wegen Rückenmarks- und Nervenleiden Bettruhe.

Im Winter 1902/03 wurden die Arme krumm, Hand- und Fußgelenke schwollen an, die Kniee waren äußerst druckempfindlich. Allmählich wurden die Beine ganz steif. Der gegenwärtige Zustand besteht mit wenig Veränderung seit etwa 2 Jahren.

Unsere Patientin ist gegenwärtig ein mittelgroßes, grazil gebautes Mädchen. Auffallend ist die im Verhältnis zu dem schmächtigen Körper sehr starke Entwicklung des Kopfes, die weite Pupillendistanz und die Breite des Gesichts über den Jochbogen.

An der Wirbelsäule besteht eine leichte Skoliose, die Beine befinden sich in leichter Genu-valgum-Stellung, ihre Konturen sind etwas verschwommen. Die Arme sind am Ellbogen im stumpfen Winkel gebeugt, die Muskulatur ist sehr schmächtig entwickelt, infolge der Beugung erscheinen die Arme auch verkürzt. Im übrigen ist bei ruhiger Körperhaltung der Patientin nichts Besonderes zu sehen, höchstens wären die kleinen Verbuckelungen am rechten Akromion, an beiden vorderen Achselwülsten, an der rechten Articulatio sacro-iliaca und drei kugelsegmentförmige Vorwölbungen am Steißbein zu erwähnen.

Das eigentliche Leiden kommt erst bei Bewegungen der Patientin zum Vorschein. Beim Gange macht sich eine auffallende Steifigkeit der Hüft- und Kniegelenke bemerkbar. Die Vorwärtsbewegung bewirkt die Patientin durch gleichzeitiges Drehen und Neigen des Rumpfes, so daß ihr Gang an die Bewegungen eines gespreizten Zirkels erinnert, mit dem man eine Entfernung abmessen will. Ein Hinsetzen oder Hinknien ist der Patientin unmöglich. Sie steht, solange sie außer Bett ist und sucht gelegentlich eine leichte Stütze an der Tisch- oder Bettkante. Treppen zu steigen vermag sie nicht. Um ins Bett zu gehen, bedarf sie fremder Hilfe; sie ist steif wie ein Stock. Die Armbewegungen sind ebenfalls im Schulter- und Ellbogengelenke sehr beschränkt.

Bei der Palpation fühlt man in der Muskulatur verschiedene harte Knoten und Einlagerungen, so einen haselnußgroßen im linken musculus scalenus anticus. Beide Pektoralissehnen sind von einer ganzen Reihe von erbsen- bis kirschkerngroßen derben Knoten, die teilweise konfluieren, durchsetzt. Aus dem rechten Pektoralis ist vor $1^1/_2$ Jahren in der Breslauer chirurgischen Klinik eine Probeexzision gemacht worden; die Narbe ist ziemlich derb, beeinflußt

aber die Bewegungsfähigkeit nicht; im Gegenteile verspürt die Patientin seit der Operation eine geringe Besserung. Ähnliche harte Einlagerungen sind in der harten Bizepssehne nachweisbar.

Die Oberarmmuskulatur ist stark atrophisch, der m. biceps fühlt sich derb, sehnig an, ebenso die m. deltoidei. Daß an der rechten Schulter und am Becken Vorsprünge sichtbar sind, habe ich schon erwähnt. Auch in der Glutaealmuskulatur sind eine ganze Reihe von harten Knötchen nachweisbar, welche teilweise Kirschgröße erreichen. Am auffälligsten ist die brettharte Konsistenz der Muskulatur an der Hinterseite der Oberschenkel. Die Muskeln sind gegen den Femur fast gar nicht verschieblich, einzelne Knoten sind in der überall gleich harten Masse nicht wahrnehmbar. Auch die Adduktoren sind in eine brettharte Masse umgewandelt. Im rechten m. gastrocnemius findet sich eine Reihe strangartig angeordneter knotiger Einlagerungen. Im Laufe der Beobachtung wurden nun die kugelsegmentartigen Vorwölbungen am Steißbein größer und zugleich weicher, so daß sie schließlich deutliche Fluktuation aufwiesen. Anfang Dezember konnten wir durch Punktion eine dickflüssige, glänzende, weiße Masse entleeren; dieselbe bestand, wie die mikroskopische und chemische Untersuchung ergab, aus kohlensaurem und phosphorsaurem Kalk.

Die Diagnose dieses seltnen Krankheitsbildes wurde erst durch das Ergebnis der röntgenologischen Untersuchung klargestellt.

Myositis ossificans progressiva kann ja zweifellos differentialdiagnostisch in Betracht: die Erkrankung begann ziemlich plötzlich in der Jugend, schritt anfallsweise weiter vor, dabei wurden verschiedene Muskelgruppen befallen. Nach der rein klinischen Untersuchung mußte es aber zweifelhaft sein, welcher Art die Muskelaffektion war. Die Konsistenz der einzelnen Knoten ist eher knorpelig zu nennen, einzelne Teile von Muskeln zeigten etwa die Konsistenz von Sehnengewebe, die Beugemuskulatur des Oberschenkels wies eine so diffuse Verdichtung auf, daß sich über ihre Beschaffenheit nichts Genaues aussagen ließ. Auffallend war außerdem die Beschaffenheit der Haut, sie war mit den Verhärtungen fest verbunden, über der Oberschenkelmuskulatur nicht verschieblich, über einzelnen Knötchen fest verwachsen, so daß beim Versuche, Falten zu bilden, trichterförmige Einziehungen entstanden. Dazu kam, daß die Affektion die Rumpfmuskulatur, insbesondere den Nacken, den Rücken und die m. sternocleidomastoidei, welche bei der Myositis ossificans progressiva in erster Linie beteiligt zu sein pflegen, relativ frei ließ.

Endlich fehlte die eigentümliche Begleiterscheinung, welche, seitdem Helferich auf sie aufmerksam gemacht hat, fast in keinem Falle mehr vermißt worden ist, die Mikrodaktylie.

Es mußten demnach andere Erkrankungen differentialdiagnostisch in Erwägung gezogen werden, in erster Linie eine Trichinosis mit sekundärer fibröser Entartung der Muskulatur oder auch eine Hautaffektion, etwa Sklerodermie usw.

Das Röntgenogramm ergab nun, daß es sich bei den fühlbaren harten Tumoren, auch bei denen von knorpeliger Konsistenz, um Kalkeinlagerungen handelte.

Bei der eng begrenzten Zeit beschränke ich mich darauf, nur 10 Aufnahmen zu zeigen, gewissermaßen als Paradigmata.

An den Bildern von den Ellbogen sind eine ganze Reihe verschieden großer Konkrementschatten sichtbar. Die Schatten sind nicht gleichmäßig dicht, es wechseln vielmehr hellere und dunkle Stellen miteinander ab. Auffallend ist die Lage der Konkremente dicht unter dem Unterhautzellgewebe auf der Fascie. Aus dem Vergleich der zu verschiedner Zeit gemachten Aufnahmen erkennt man mit Leichtigkeit den progressiven Charakter der Erkrankung. An sämtlichen Bildern fällt eine hochgradige Aufhellung der Struktur der Knochen auf.

Am Röntgenogramme der durchaus wohlgebildeten Hände sind Kalkschatten an den Karpometakarpalgelenken beider Daumen wahrnehmbar. Ein Vergleich mit der ein Jahr früher angefertigten Aufnahme beweist auch hier wieder die Progression.

Die Bilder von dem Hals und von der Brust lassen einen deutlichen Schatten im m. scalenus antiquus erkennen, dessen entsprechender Knoten auch deutlich fühlbar ist. Kleinere, schwerer zu deutende Schatten sind in der Supra- und Infraklavikulargrube sichtbar, sodann ausgebildete Verdichtungen über und median dem Schulterblatte, die wohl dem m. infraspinatus, dem pectoralis oder latissimus dorsi angehören.

Bei der Aufnahme des Beckens wird im Beckenring ein dichter, unregelmäßig, aber

annähernd kleeblattförmig gestalteter Schatten sichtbar, der zweifellos auf die mit Kalkemulsion gefüllten Vorwölbungen am Steißbein zu beziehen ist.

Hier sowie in den folgenden Bildern der Beine sind ziemlich zahlreiche Kalkeinlagerungen dicht unter der Cutis und in der Fascia lata sichtbar. Fast völlig eingenommen von ausgebreiteten Verkalkungsschatten sind die Adduktoren und die Beuger des Oberschenkels.

An den Knien wird wieder die starke Aufhellung der Knochen, namentlich in der Patella, auch sichtbar, in den Flexoren und im Quadrizeps oberhalb der Patella finden sich Verdichtungsschatten. Am Unterschenkel sind die meisten Verdichtungsherde wieder im Unterhautzellgewebe gelegen.

Was bietet nun die röntgenologische Untersuchung dieses Falles für die allgemeine pathologische Auffassung der Myositis ossificans?

Wir haben es sicher in einem sehr großen Teile der Verdichtungsherde mit Verkalkungen zu tun — bewiesen ist es für den großen fluktuierenden Herd über dem Kreuzbein. Daß in den Adduktoren und Beugern des Oberschenkels bereits Verknöcherungen aufgetreten sind, erscheint zweifellos, aber ebenso sehr, daß diese Verknöcherungen mit dem Periost nicht zusammenhängen: auch unser Fall beweist aufs neue, daß die alte Virchowsche Ansicht von der prinzipiellen Zusammengehörigkeit der Myositis ossificans progressiva mit den multiplen Osteomen nicht zutreffend ist. Nicht das Skelett ist der Ausgangspunkt für die Entwicklung des Leidens, sondern ganz allgemein das Bindegewebe des Körpers, Subcutis, Sehnen, intermuskulares Bindegewebe, Fascien.

Ausführliche Beschreibung des Falles mit Röntgenogrammen erfolgt in den *„Fortschritten auf dem Gebiete der Röntgenstrahlen“, Bd. XI.*

---

33. Herr **Haenisch**-Hamburg: **Zur Differentialdiagnose zwischen Tumor und kongenitaler Lues.**

Meine Herren! Durch eine Reihe von Arbeiten, ich nenne nur die wichtigsten von Kienböck, Köhler und Hahn, haben wir im allgemeinen die typischen Bilder der Knochensyphilis kennen gelernt. Die genannten Autoren haben zunächst an einem größeren Material die Röntgenogramme klinisch sicher diagnostizierter Fälle studiert und dadurch gewisse Normen festgelegt für den radiologischen Ausdruck der verschiedenen Vorgänge und Veränderungen am Skelett Syphilitischer.

Durch den Vergleich der klinischen Symptome und der pathologisch-anatomischen Erfahrungen mit den röntgenologischen Befunden sind wir in den Stand gesetzt worden, die Schattenbilder zu analysieren und zu deuten. Rückschließend können wir nun wiederum aus den Röntgenogrammen die Art und die Ausbreitung der Affektion ablesen. Mit Hilfe der Anamnese und der klinischen Untersuchung können wir eine Periostitis, Ostitis oder Osteomyelitis luetica simplex, eine Periostitis, Ostitis oder Osteomyelitis gummosa diagnostizieren. Ja in manchen Fällen kann heute ein Untersucher, der sich viel mit diesen Dingen beschäftigt hat, auch aus der Platte allein, selbst im Widerspruch mit der Anamnese, eine sichere Diagnose stellen; in vielen Fällen weist das Röntgenogramm wenigstens auf die Möglichkeit eines luetischen Prozesses hin und führt so auf den richtigen Weg. Die weit zurückliegende, anfänglich abgeleugnete Infektion wird dann wohl später eher zugegeben.

So haben wir in der jüngsten Zeit in verschiedenen Fällen, die ohne den Verdacht einer luetischen Erkrankung zur Untersuchung in unser Institut geschickt wurden, die Diagnose auf Syphilis stellen können. Ohne auf die Ihnen bekannten typischen Veränderungen näher einzugehen, möchte ich mir erlauben, Ihnen die Platten eines solchen Falles kurz zu zeigen.

30 Jahre alter Mann. In der Anamnese zunächst nichts von Lues. Schmerzen im Arm und Ellbogen. Geringe Verdickung des unteren Humerusdrittels abtastbar.

Das Röntgenogramm klärt den Fall sofort auf und gestattet die Diagnose mit Sicherheit zu stellen. Wir sehen die periostalen Auflagerungen und die den Gummositäten entsprechenden Aufhellungen. Die Aufnahme in seitlicher Durchleuchtung zeigt, daß es sich um eine Periostitis gummosa handelt.

So einfach liegen die Verhältnisse nun keineswegs immer. Es kommen auch wieder Fälle vor, bei denen die Platte die Diagnose nicht ohne weiteres zuläßt, deren Deutung im Gegenteil differentialdiagnostisch sehr schwierig werden kann.

Über einen derartigen Fall gestatten Sie mir kurz zu berichten.

Es handelt sich um ein 15jähriges junges Mädchen. Aus der uns von dem behandelnden Arzte (Dr. Marr-Hamburg) freundlichst zur Verfügung gestellten Krankengeschichte sei nur folgendes erwähnt:

In der Ascendens läßt sich anamnestisch nichts für Lues eruieren. Patientin hat 1901, 9 Jahre alt, eine schwere Iritis, im nächsten Jahre eine Iritis und Keratitis phlyctaenulosa durchgemacht. 20,2 gr Unguent. ciner.

1905: Schleimhautpapeln auf den unteren Nasenmuscheln beiderseits. 20,2 gr Ung. cin.

April 1906: Schmerzlose Anschwellung des rechten Oberarms, die auf eine Schmierkur (20,2 gr Ung. cin.) ebenfalls zurückgeht.

Anfang Oktober 1906 tritt die Anschwellung erneut und stärker auf, zugleich zeigen sich flache Ulcerationen auf dem Septum narium.

Ich zeige Ihnen hier zuerst das am 4. Oktober 1906 aufgenommene Röntgenogramm, welches wir zunächst als eine sarkomatöse Neubildung anzusehen geneigt waren. Mehrere erfahrene Röntgenologen, denen ich die Platte zu zeigen Gelegenheit hatte, konnten sich ebenfalls, trotz der vorhandenen luetischen Anamnese nicht zur Annahme einer Knochensyphilis entschließen. In der Tat kann ein Sarkom einen derartigen Weichteilschatten über dem Knochen und die hier erkennbare Knochenauflagerung mit gleichzeitiger Auflockerung und Zerfall von Knochensubstanz erzeugen. Das Fehlen von Atrophie spräche nicht gegen eine maligne Neubildung.

Für Lues fehlt die bei einer derartigen Ausdehnung zu erwartende zirkuläre Periostitis, wir sehen nichts von Hyperostose oder stärkerer Sklerose des Knochens. Es ist weder ein periostales noch ostales Gumma in der typischen Form erkennbar.

Im Hinblick auf die schwerwiegenden Schlußfolgerungen, die die Entscheidung für Sarkom mit sich gebracht hätte, ließen wir die Diagnose zunächst in suspenso. Zur weiteren Klarstellung des Falles und zur eventuellen Sicherung der Diagnose ex juvantibus wurde unter sorgfältiger Beobachtung noch einmal eine antiluetische Kur versucht. Wir können nach unsern vielfachen Erfahrungen ein solches Vorgehen in unsicheren, atypischen Fällen nur dringend befürworten.

Den Erfolg der Kur sehen Sie auf dem nächsten, zwei Monate später, am 7. Dezember 1906, aufgenommenen Bilde, welches schon bedeutende Veränderungen erkennen läßt.

Die wolkigen Schatten sind zum Teil verschwunden, zum Teil haben sie sich verdichtet. Der auf dem ersten Bilde bis auf eine schmale Spange der corticalis aufgehellte Schaft ist wieder breiter geworden; es hat Knochenregeneration stattgefunden.

Den weiteren Verlauf zeigt das dritte am 1. März 1907, also weitere drei Monate später, aufgenommene Röntgenogramm. Die unregelmäßigen Schattenbildungen sind zum großen Teil zurückgegangen, der Rest hat sich bedeutend verdichtet. Der Knochen hat wieder mehr normale Form angenommen, beginnt schon wieder Struktur zu zeigen, sogar die Markhöhle erscheint schon wieder angedeutet.

Gestatten Sie mir, Ihnen noch einmal das erste Bild vorzuführen. Wenn Sie mir auch jetzt, nachdem was wir gehört und gesehen haben, zugeben werden, daß es sich mit größter Wahrscheinlichkeit um Lues handelt, so ist dennoch die Deutung des vorliegenden Röntgenogrammes nicht ganz einfach. Es entspricht keineswegs den bekannten Typen.

Es kann sich entweder handeln um eine primäre Erkrankung des Periosts, die durch

den ständigen Reiz zu einer Periostitis ossificans führte. Durch die schlechte Ernährung des darunter liegenden Knochens kam es zu einer Caries sicca. (Eine Nekrose des Knochens ist wohl ausgeschlossen, wir müßten sonst einen Sequester finden.)

Dagegen ist einzuwenden, daß eine derartige Regeneration eines durch Caries zerstörten Knochens nie in der im dritten Bilde gesehenen Weise stattfinden könnte.

Oder wir haben es mit einem periostalen Gumma zu tun mit Durchbruch durch die corticalis in den Knochen hinein. Die Gummositäten haben den Knochen durchsetzt und aufgehellt. Das Periost ist stark gewuchert und ossifiziert. Es fehlt nur die reaktive Entzündung, die wir sonst bei einem Gumma zu sehen gewöhnt sind.

Diese Schwierigkeit in der Deutung möchte ich mir so erklären, daß wir das Höhestadium der Affektion nicht zu sehen bekommen haben. Dieses Höhestadium könnte um mehrere Monate zurückliegen und auf der Platte hätten wir dann bereits einen Heilungsvorgang vor uns als Folge der im April 1906 eingeleiteten ersten Schmierkur.

Die reaktive Entzündung ist bereits im Schwinden; wir sehen nur noch den Defekt im Knochen an der Stelle des Gummas, gedeckt von dem Schatten der ossifizierenden Periostitis.

Auf den weiteren Bildern, die Sie gesehen haben, findet sich dann der Rückgang der Periostitis gleichzeitig mit dem Wiederanbau des Knochens, die Gummositäten sind aufgesogen worden, das Knochengefüge hat sich wieder verdichtet.

Diskussion.

Herr Fraenkel-Hamburg: Ich halte es für möglich, daß es sich hier um eine diffuse syphilitische Osteomyelitis mit Durchbruch der Corticalis und secundärer Periostitis gehandelt hat und daß nach Rückbildung des syphilitischen Gewebes unter der eingeleiteten Therapie der Umbau des Knochenschafts sich im Sinne der Norm vollzogen hat.

---

34. Herr **Eugen Fraenkel**-Hamburg: I. **Zur Röntgendiagnostik der Barlowschen Krankheit.** II. **Über Fehldiagnosen bei Harnleiterstein- und Blasensteinuntersuchungen.**

I.

Herr Eugen Fraenkel bespricht unter Vorführung zahlreicher Diapositive die Röntgendiagnose des kindlichen Skorbuts, der sogen. Barlowschen Krankheit unter Hinweis darauf, daß es erst nach dem Befunde, welche von ihm durch Röntgenuntersuchung einer großen Zahl von an Barlowscher Krankheit verstorbenen Kindern herrührenden Knochen erhoben worden sind, möglich war, die für dieses Leiden charakteristischen Veränderungen auch am lebenden Kinde zu sehen und richtig zu deuten.

Die vorgezeigten Röntgenogramme stammen von 6 Kindern, deren jüngstes 14 Monate, das älteste 7 Jahre alt war. Die Röntgendiagnose konnte in 3 Fällen anatomisch verifiziert werden, in den 3 andern Fällen hat die, nach der eingeleiteten, in einer Änderung der Ernährung der Kinder im Sinne Barlows bestehenden Therapie, erfolgte prompte, auch durch das Röntgenverfahren kontrollierbare, Besserung bzw. Heilung die Richtigkeit der Röntgendiagnose bestätigt.

Von ausschlaggebender Bedeutung bei der Röntgendiagnose der Barlowschen Krankheit ist der Nachweis eines an der Knorpelknochengrenze befindlichen Schattens von unregelmäßiger Breite und eine, besonders deutlich an dem unteren Schaftende des Femur und an dem oberen der Tibia in die Erscheinung tretende Abplattung dieser Knochen. Gelegentlich sieht man diesen Zustand auch an den unteren Schaftenden der Schienbeine. In einem der Fälle zeigt der Schenkelhals die geschilderte Strukturänderung. Ausschließlich dieser Befund ist konstant und pathognomonisch. Dazu kommt dann als wertvoller die Diagnose stützender Befund, die Anwesenheit verschieden ausgedehnter, am

häufigsten an Femur und Tibia zu beobachtender, subperiostaler Hämatome. Nicht selten entstehen Infraktionen des Schafts nahe der Knorpelknochengrenze, bisweilen multipel, am öftesten am oberen Ende des Tibiaschafts. Alle diese Vorkommnisse werden durch erläuternde Röntgenogramme vorgeführt. Von den oberen Extremitäten wiesen nach den Erfahrungen des Vortragenden die distalen Enden der Vorderarmknochen am regelmäßigsten Veränderungen auf. Leider lasse das Röntgenverfahren für die Feststellung des, für das in Rede stehende Leiden charakteristischen Befundes, an denjenigen Knochen, welche am konstantesten, am frühsten und gewöhnlich am schwersten ergriffen sind, nämlich an den Rippen, an der Knorpelknochengrenze, völlig im Stich. In dieser Richtung bestände für die Röntgentechnik eine Aufgabe, von deren erfolgreicher Lösung großer Nutzen für die Diagnostik zahlreicher Knochenerkrankungen zu erwarten sei.

II.

Herr Fraenkel zeigt weiter 2 Diapositive von symmetrischer Verkalkung der Samenleiterampulle. Namentlich das eine derselben lasse diese äußerst seltene Affektion in besonderer Schönheit erkennen. Gleichzeitig fände sich auf diesem Bild ein Arterienast mit verkalkter Media und eine Anzahl als Venensteine zu deutender rundlicher Flecke. Das anscheinend konstant symmetrische Befallensein der Samenleiter von dem Verkalkungsprozeß werde davor schützen, in solchen Fällen auf Grund des Röntgenbefundes an Uretersteine zu denken. Verkalkte Mediaringe von Arterien und die Phlebolithen entsprechenden, rundlichen Schatten auf dem Röntgenogramme dürften auch mühelos erkannt werden und nicht zu Verwechslungen mit Ureterkonkrementen Anlaß geben.

Diskussion.

Herr Guradze-Wiesbaden: In meiner Praxis hatte auch ich Gelegenheit einen der von dem Herrn Vortragenden geschilderten Fälle von juvenilem Skorbut zu beobachten und im Röntgenogramme zu kontrollieren. Neben den durch tiefere Schatten an den Epiphysen markierten Veränderungen zeigte dieser Fall eine große Anzahl alter und frischer Spontanfrakturen. Es waren beide Oberschenkel frakturiert, der rechte Oberarm zeigte eine alte Fraktur und namentlich waren an den Rippen Veränderungen mit Frakturen und Infraktionen zu erkennen. Bei entsprechender Diät und orthopädischer Behandlung heilte der Fall aus und das etwa 3jährige Kind erlangte wieder seine vorher verlorene Geh- und Bewegungsfähigkeit.

---

35. Herr **Settegast**-Berlin: **Die charakteristischen Formen der Arthritis deformans bei den verschiedenen Gelenken im Röntgenogramm.** (Projektionsvortrag.)

Der interessante Vortrag des Herrn Geheimrat Hoffa in der freien Vereinigung der Chirurgen sowie die eingehenden Untersuchungen des Herrn Dr. Wollenberg über Arthritis deformans und Polyarthritis progressiva haben mich zu meinen Ausführungen veranlaßt. Es war sehr verdienstvoll, jene beiden Typen aus der Zahl der chronischen Gelenkerkrankungen herauszuheben und eine scharfe Trennungslinie zwischen ihnen zu ziehen.

Hier die meist auf ein Gelenk beschränkte, oft auf eine Trauma zurückführbare, dem vorgerückten Lebensalter angehörige Erkrankung, — dort das häufig schon in jüngeren Jahren auftretende Leiden, welches, von einem Gelenke ausgehend, die Nachbargelenke ergreift, eines nach dem anderen. Es bedarf keiner Verletzung zu seiner Entwickelung. Schlechte, feuchte Wohnungen sind meist die Stätte seines Entstehens. Hier die nicht zu schlechte Prognose, die es dem Erkrankten erlaubt, eine beschränkte Tätigkeit zu leisten, — dort die trostlose, weiter fortschreitende Krankheit, welche zuletzt aus dem gelenkigen Menschen eine steife Puppe schafft, die nicht mehr imstande ist, einen Bissen durch die Hand dem Munde zuzuführen.

Hier hypertrophische Knochenentartungen, die ein dankbares Röntgenogramm liefern,

dort mehr Infiltrationen der Weichteile mit Atrophie der Knochen und wenig charakteristische Silhouetten.

Hier Stillstand in einem bestimmten Entwickelungsgrade, dort unaufhaltsames Weiterschreiten.

Je mehr man sich mit den beiden Krankheitsbildern beschäftigt, desto schärfer wird der Unterschied, desto mehr rückt die Arthritis deformans von der Polyarthritis ab und nähert sich einer andern Kategorie von Krankheiten, d. h. denjenigen Gelenksverbildungen, wie sie auf nervöser Basis erscheinen: der Arthropathie der Tabiker, den Veränderungen bei Syringomyelie, Encephalitis usw.

Bei meinen überwiegenden Beziehungen zur Unfallheilkunde war es natürlich, daß ich von der Polyarthritis sehr wenig Material, dagegen viele Fälle von Arthritis deformans vorfand. Ich legte mir die Frage vor, ob es wohl möglich sei, aus dem Röntgenogramm allein eine schnelle Diagnose der Arthritis deformans zu stellen, und ich möchte diese Frage bedingt bejahen. Es sind in der Tat gewisse röntgenographische Momente, die immer wiederkehren, wenn sie sich auch in den einzelnen Gelenken verschieden darstellen. Die Unterschiede sind durch die anatomischen und physiologischen Abweichungen bedingt. Als allgemeine Merkmale möchte ich angeben:

1. Rundliche, kuglige Exostosen in und am Gelenk. Sie bleiben außerhalb desselben stabil, sie entwickeln sich in demselben, resp. sie können sich in den Gelenken mit weiten Synovialtaschen zu freien Körpern entwickeln (Kniegelenk, Ellenbogengelenk).
2. Verschärfung der Kanten an den Gelenkfortsätzen, Bildung von Vorsprüngen, scharfen Haken usw. (Kniegelenk, Ellenbogengelenk, Pfannenrand des Hüftgelenks).
3. Seitliche Auflagerungen an den Rändern der Gelenkkapseln und außerhalb des Gelenks bis zur scheinbaren Geschwulstbildung (Kniegelenk).
4. Plumpe, kolbige Verdickung der Gelenkenden (Humerus am Ellenbogengelenk).
5. Flache, trompetenförmige Verbreiterung der Gelenkenden (Tibia am Kniegelenk, Radius am Ellenbogengelenk).
6. Verlängerung, Zuspitzung des distalen Gelenkendes, totaler Verlust desselben durch Abschleifung (Schenkelkopf am Hüftgelenk).

Die obigen Veränderungen wurden durch Projektionsbilder der verschiedenen Gelenke erläutert.

Diskussion.

Herr Holzknecht-Wien: Herr Settegast hat uns als typische Arthritis auch ein Kniegelenk gezeigt, das in seinen metaphysären Abschnitten mächtige Hyperostosen aufwies, während die eigentlichen knöchernen Gelenkteile keine Abweichung von der Norm zeigten. Die Formation und Lage dieser teils als Exostosen, teils als Enostosen auftretenden Bildung charakterisieren den Fall als zu den multiplen kartilaginären Exostosen gehörig, einem Krankheitsbild sui generis, dem nach den neuesten Forschungen eine Erkrankung der Epiphysenfuge zugrunde liegt. Selten betrifft die Erkrankung nur eine Epiphysenfuge.

Herr Wollenberg-Berlin: Der Herr Vortragende erwähnte die von Herrn Geheimrat Hoffa und mir angestellten anatomischen und röntgenologischen Untersuchungen über Arthritis deformans und chronische Polyarthritis progressiva (chronischer Gelenkrheumatismus). Ich vermisse an den Ausführungen des Herrn Vorredners den Hinweis auf die röntgenologische Frühdiagnose, die außer in den vorgeführten Randwucherungen, in dem Eckigwerden der Übergangsstellen der Gelenkflächen in den Knochenschaft, in der durch Reduktion des Knorpels (Usur, Abschleifung) bedingten Verengerung der Gelenkspalten ihre Stütze findet.

Ferner möchte ich ein Wort über die — vom Herrn Vorredner ebenfalls nicht erwähnte — Knochenatrophie sagen. Wie auch Köhler früher bemerkt hat, pflegt die Knochenatrophie bei der Arthritis deformans v. Volkmanns sehr gering zu sein. Im Gegensatz dazu pflegt sie bei den chronischen Polyarthritiden äußerst hochgradig zu sein.

Bei letzterer Erkrankung brauchen deformierende Prozesse, wie sie der Herr Vortragende gezeigt hat, nicht aufzutreten; es kann aber vorkommen, und wir haben die Erfahrung gemacht, daß gerade die relativ günstig verlaufenden Fälle, bei denen es zu einer Art von Stillstand gekommen ist, zu solchen

deformierenden Prozessen neigen. Dann ist stets die Knochenatrophie nicht sehr hochgradig. Gerade diese Fälle sind es, welche zu der ewigen Verwechselung beider Erkrankungsformen geführt haben.

Wir teilen die Arthritis deformans ein in eine spontane, reaktive und neurogene. Zu der zweiten Gruppe würden wir also die nach primär oder sekundär chronischer Polyarthritis auftretenden Proliferationserscheinungen am Knochen und Knorpel zu rechnen haben; sie sind dann als ein sekundärer, reparativer Vorgang aufzufassen.

Herr Settegast-Berlin (Schlußwort): Zu dem Fall, den Herr Holzknecht nicht der Arthritis deformans, sondern den „multiplen kartilaginären Exostosen" einreihen will, möchte ich bemerken, daß hier nur das eine Gelenk erkrankt war.

Verengerungen der Gelenkspalte, welche Herr Dr. Wollenberg mit Recht als charakteristisch für Arthritis deformans angeführt hatte, konnte ich nicht oft nachweisen, weil ich die betreffenden Fälle im Zustande vorübergehender Reizung und Verschlimmerung, resp. mit Gelenksergüssen zur Beobachtung erhielt.

---

36. Herr **Cowl**-Berlin: **Ein neuer Röntgenapparat für den Patienten und die Vakuumröhre bei Durchleuchtungen und Aufnahmen im Stehen und Sitzen.** (Hierzu 3 Tafeln.)

Für die mannigfaltig gewordenen Aufgaben der diagrammatischen Beobachtung und der dauernden Abbildung innerer Körperteile im Stehen und Sitzen bedürfen wir möglichst leicht zu handhabende Apparate, wie die Anzahl der diesbezüglichen Vorträge auf dem heutigen Kongreßprogramm beweist. Bei der hiernach gegebenen instrumentellen Lösung dieser vielen Aufgaben bin ich in erster Reihe durch den praktischen Gesichtspunkt geleitet worden, daß im allgemeinen in Röntgenlaboratorien doch nicht mehr als zwei Kontentivvorrichtungen für das Untersuchungsobjekt Platz haben, die eine für den liegenden Patienten, dessen Obliegenheiten ich heute nicht berühre, und die andere für das stehende und das sitzende Individuum, somit zugleich für zweierlei.

Dagegen sei vorweg der Auffassung Ausdruck gegeben, daß der Orthodiagraph, seiner Entstehung und seinem Wesen nach nur der internen Klinik und dem Krankenhaus für Brustleidende zugehört. Da, wo er auch für den Patienten (und den Arzt) gut sorgt, ist er unzweifelhaft ein vorzüglicher Röntgenapparat und kann wohl für Thoraxuntersuchungen anstatt der im Folgenden veranschaulichten allgemeinen Vorrichtungen dienen.

Der Vorwurf der Kompliziertheit, der allen zusammengesetzten Apparaten berechtigt oder unberechtigt zufällt, dreht seinen Spieß bei Vorhandensein vieler Aufgaben gegen den nur mechanisch Einfachen um, sobald man die Regel erkennt, daß für leichte Handhabung bei vielen Aufgaben auf mechanische Dürftigkeit verzichtet werden muß. Ich nenne nur als Beispiele bequemer treffsicherer komplizierter Instrumente das moderne Schießgewehr und die Nähmaschine, beide gar nur für wenige Aufgaben.

Indessen, wo Menschen und zwar leidende das bearbeitete Material bilden, sind strenge, uns wohl bekannte, zuletzt reell ästhetische Gesetze maßgebend und ist man gezwungen dem goldenen Mittelweg zuzustreben. Wie bei der Jagdbüchse und der Kunstmaschine kann man auch hier sein Heil innerhalb enger Grenzen in leicht abnehmbaren, möglichst einfach gehaltenen Zusätzen suchen, um auch das Ganze bei jeder einzelnen Verwendung möglichst einfach zu halten.

Um nun mit wenigen Worten sowohl die technischen Einzelheiten wie auch die methodischen Gebrauchsweisen eines zusammengehörigen Apparates aus zwei Stücken, je für den Patienten und die Röntgenröhre zu erläutern, projiziere ich etwa 30 Diapositivbilder der beiden Vorrichtungen, wie sie bei den verschiedenen Durchleuchtungs- und Aufnahmestellungen untersuchter Individuen verwendet werden. Die Apparate sind im Laufe eines Jahres nach meinen allgemeinen, allmählich ausgestalteten Plänen entstanden und wurden von mir in der biologischen Abteilung des hiesigen physiologischen Institutes kritisch geprüft und bei den verschiedenen Verwendungsweisen photographisch abgebildet. Den Anstoß zu ihrer

Herstellung gaben ein von mir schon konstruierter einfacher Aufnahmestuhl, den ich im IV. Teil des „Lehrbuches der klinischen Untersuchungsmethoden" von Eulenburg und Kolle über „Physikalische Diagnostik", unter „Diagnostik und Untersuchungsmethoden mittels Röntgenstrahlen" mit Abbildungen der Verwendungsweisen beschrieb, und ferner ein Erfordernis des königlichen Institutes für Untersuchungen mit Röntgenstrahlen der hiesigen Universität nach einem allgemeinen Durchleuchtungs- und Aufnahmeapparat für die aufrechte Körperstellung.

An dieser Stelle beschränke ich mich auf Bemerkungen über die auf dem Lichtschirm dargestellte Technik; eine ausführliche Darlegung der für die Konstruktion maßgebenden Methodik[1]) erscheint in den *„Fortschritten auf dem Gebiete der Röntgenstrahlen"*.

Der neue Röntgenapparat ist dazu bestimmt, bei messbar verschiedener Richtung des Hauptstrahls durch das Objekt unter Anwendung von verstellbaren Kopf- und Armstützen einerseits und runden wie spaltförmigen Blendenöffnungen andrerseits oder auch ohne Blende sowohl Präzisionsaufnahmen als auch winkelrechte Durchleuchtungen von Kopf, Hals, Thorax, Abdomen, Pelvis und beiden Extremitäten bei sitzender, stehender und kniender Stellung des untersuchten Individuums mit minimaler Mühe des Untersuchten und des Untersuchenden zu gewährleisten. Das Ganze besteht aus dem im Folgenden abgebildeten und beschriebenen Lehnstuhl und dem ebenso dargestellteu Röhrenstativ.



Fig. 1.
Für Durchleuchtungen bzw. Aufnahmen im Stehen.



Fig. 2.
Eisernes Stuhlgestell samt Holzzubehör.

Für die allgemeine Übersicht der Einrichtung der beiden Apparate genügt fast die Betrachtung der drei Abbildungen vor dem nachfolgenden Text und der etwa 20 Autotypien auf den begleitenden drei Tafeln. Die Beschreibung aller wesentlichen mechanischen Einzelheiten ist in den folgenden Zeilen möglichst knapp und klar gegeben.

1. Ein als Ganzes drehbarer Lehnstuhl mit verstellbaren Kopf-, Arm- und Leuchtschirmstützen, bestehend aus einem zwei Meter hohen Stuhlgestell aus Eisenrohr mit leicht

[1]) Vid. op. cit. pp. 515—577.

Tafel I.

Zur Schulter-Aufnahme.

Schirm- und Kassettenhalter.

Zum Thoraxbild.



Zum Hals- bis Knie-Bild.



Kinnstütze u. a. m.

Schirm- und Kassettenhalter.

Tafel II.

Zum Knie- und Schenkelbild.



Zum Armbild.

Zur winkelrechten Knieaufnahme.

Zur Fußgelenkaufnahme.

Zur Vergleichsaufnahme.

Zur winkelrechten Knieaufnahme.

Tafel III.



Röhren-Stativ s. u.



Seitliche Stellung. Mit verstellbarer Spaltblende.



Ganz ohne Metall.



Für Vertikalprojektion.



Maßstäbe und Röhrenhalter.



Kinnstütze und Plattenhalter.

Zur Kopf-Projektion.

Schutz- und Präzisions-Stativ mit **Regler-Hebel.**

Für Handgelenk-Aufnahmen.

abnehmbarer Sitz- und einstellbarer Standplatte sowie auch Zubehör aus Holz und ferner einem verstellbaren, entweder festgestellten oder in Verbindung mit Laufgewichten im Stuhlgestell in beliebiger Höhe im Gleichgewicht hängenden Leuchtschirm, der auch als Vor- bzw. Rücklehne und ferner als Kassetten- oder Plattenträger dient.

Das Stuhlgestell steht auf vier leicht gehenden Rollen und trägt inmitten einer mittleren vor- und rückwärts verstellbaren Quersprosse eine nach unten gerichtete stumpfspitze Stellschraube, die sich eine feste Stellung am Fußboden verschafft und somit eine zuverlässige Drehachse für den noch auf den vier Rollen ruhenden Stuhl bildet. Zum raschen In- und Außerbetriebsetzen dieser Drehachse ist die Stellschraube in der Mitte eines über der Quersprosse federnden (in der Abbildung fortgelassenen) Holzhebels angebracht, der mit Fußdruck und -zug bedient wird.

Auf der Sitzplatte angemalt und in die Standplatte eingraviert sind am Radius eines jeden zehnten Bogengrades grobe Teilstriche um je ein Zentrum gezeichnet, das etwa in der verlängerten Linie der Wirbelkörper eines untersuchten Individuums mittlerer Größe liegt. Für Kinder und andere Personen mit kurzen Oberschenkeln ist am vorderen Rand der tiefen Sitzplatte der mittlere Teil leicht entfernbar.

Die hohen Säulen, welche die oben erwähnten Laufgewichte zur Äquilibrierung des Leuchtschirms bergen und samt diesen (zum Transport) aus den hinteren Stuhlbeinen leicht entfernbar sind, tragen die endständigen Muffen einer Reihe von hölzernen Querstäben, die sich in beliebige Höhe verlegen und durch Stellschrauben feststellen lassen. Die Querstäbe dienen als Halt für Kopfstützen, für die Hände bei hochgehobenen Armen, für den Leuchtschirm bei der Benutzung als vertikal und quer verstellbare Vor- bzw. Rücklehne und für eine einfache Rücklehne aus dünnem Pappelholz mit seitlichen Leisten. Sie dienen auch selbst zu zweien oder dreien ohne weiteres als Rücklehne. Die Pappelholzlehne, einfach angehängt an und vor ihnen, zwischengeklemmt in ihrer Ebene oder durch Zwischenstücke an zwei Querstäben befestigt, findet je nach den Umständen die beste Verwendung.

Die Befestigung des Leuchtschirms oben und unten an je einem Querstab vermitteln kurze auf den Querstäben seitlich verstellbare Zwischenstücke, die sich durch ihre Holzschrauben mit handlichem Griff an die Querstäbe bzw. den Schirmrand leicht befestigen lassen. Kleinere Leuchtschirme, beispielsweise für Kopf und Hals, können auch, mit seicht ausgekehlten Kanten versehen, zwischen zwei Querstäben leicht festgeklemmt werden. Zum Halten eines seitlich am Kopfe, rechtwinklig von zwei Querstäben (zwischen denen eine Hinterhauptstütze festgeklemmt wird) hervorstehenden Leuchtschirmes ist eine Holznute mit Klemmschraube vorgesehen, die sich an den oberen Querstab hängen läßt.

Zum Schutz der Oberfläche des Leuchtschirms gegen Staub und Beschädigung und nicht weniger zum Schutz der umstehenden Personen gegen durchdringende Strahlen ist der Rahmen des Leuchtschirms zur Aufnahme einer dicken, leicht entfernbaren Spiegelglasscheibe eingerichtet.

Zur Unterstützung einer Kassette bzw. Platte hinter dem Rücken des Patienten bei der häufig einer Durchleuchtung nachfolgenden Aufnahme haben die Leisten der Pappelholzrücklehne wie auch die der Rahmen des Leuchtschirms (wie üblich von 30:40 cm oder 40 : 50 cm Größe) auf beiden Längsseiten eine Reihe von je 5 cm auseinanderliegenden Löchern zur Aufnahme der 2 Haftzapfen einer schmalen Querlatte, auf die die Kassette bzw. Platte gestellt wird.

Zur Unterstützung der unten beschriebenen Kinnstütze, sowie auch zum Tragen eines Leuchtschirmes bzw. einer Kassette oder Platte vor dem Hals, Thorax oder Abdomen dient ein Querstück, das an seinen beiden gabelförmigen Enden mit einer Stellschraube zur Befestigung am inneren Rand der Armstützen, in der Mitte dagegen mit einer vor- und rückwärts drehbaren, nach oben wie unten ausgiebig verstellbaren Holznute für Leuchtschirme, Kassetten oder Platten versehen ist. Für den Stiel der Kinnstütze ist der Boden der Holznute in der Mitte durchbohrt und mit einer Stellschraube versehen.

Die Kopfstützen sind dreierlei: erstens eine Hohlscheibe für das Hinterhaupt,

die zwischen zwei Querstäben festgehalten wird, zweitens ein an dem oberen Querstabe hängendes, am unteren Ende für den M. cucullaris ausgekehltes Seitenbrett, das auf der jeweiligen Außenseite durch ein verstellbares Zwischenstück im Rechtwinkel zum Querstab festgehalten wird, und einen verstellbaren Rahmen trägt, der zum Halten einer Kassette bzw. Platte bei Kopfaufnahmen, und auch eines Sweetschen Orientierungsdrahtes bei Augenaufnahmen eingerichtet ist, und drittens die oben erwähnte verstellbare Kinnstütze in der Form eines flachen Pilzes mit langem Stiel, die auf verschiedene Weise, je nach der sagittalen oder transversalen Projektion des Kopfes, unterstützt wird, wie aus den Abbildungen hervorgeht und teils oben beschrieben wurde. Bei dorsoventralen Projektionen des Kopfes des quersitzenden Individuums wird der Stiel der Kinnstütze in das Ende des sogleich zu beschreibenden seitlichen Holzarmes gestellt, der gegen die Brust gewendet wird.

Die Armstützen in Länge des Unterarmes sind unten drehbar und konsolartig mit L-förmigem Querschnitt, sie werden durch eine nach unten gerichtete Stützachse mittels einer Schraubmutter an das Ende eines Holzarmes befestigt, der von einem an einer der hohen Säulen des Stuhlgestells sitzenden drehbaren Muffe ausgeht, und lassen sich somit weit seitlich wie auch in die Höhe verstellen. Damit das projizierte Bild bei Aufnahmen der Extremität nicht zu nahe an den Rand der Platte fällt, haben die Armstützen in dem nach außen (bei Umtausch der beiden nach innen) liegenden Winkel ihrer Wände je zwei Längsnuten für aufrecht- bzw. flachliegende Kassetten oder Platten.

Für die transversale Durchleuchtung des Rumpfes bei hochgehobenen Armen und für die sich daranschließende Aufnahme wird je nach den Umständen entweder eine mit feststellbarer Drehachse versehene Holznute für Leuchtschirme und Kassetten in das Ende des beschriebenen Holzarmes eingestellt und gegen die Flanke des normal sitzenden oder stehenden Individuums festgehalten oder der Quersitzende bzw. -stehende lehnt die Flanke gegen den an der üblichen Stelle vor zwei Querstäben befestigten Leuchtschirm und hält mit den hochgehobenen Händen an einer besonderen rechtwinklig angehängten Winkelsprosse, die ihren Halt an zwei nach oben verlegten Querstäben findet. Die genannte Holznute mit Drehachse, umgekehrt befestigt, dient bei Seitenaufnahmen des ausgestreckten Knies eines Quersitzenden zum Halten des oberen Randes der aufrechtstehenden Kassette.

Ein auf beiden Seiten mit einer Nute versehener Kassettenhalter für Fuß- und Unterschenkelaufnahmen, insbesondere aber für winkelrechte Seitenaufnahmen des Knies bei gebeugtem Gelenk, stellt sich sagittal oder quer in verschiedener Höhe auf einen Stab, der aus dem vorderen zweier miteinander verbundener, unten offener Muffen hervorgeht, welche auf den zwei hintereinander befindlichen vorderen Stuhlsprossen sitzen und sich samt Kassettenhalter leicht seitlich verschieben und entfernen lassen.

Für vertikale und transversale Aufnahmen des Fußes dient eine Fußbank mit Längsnute zur Versenkung des unteren Randes der Kassette bzw. Platte im letzteren Fall.

Zur Durchleuchtung der beiden Schenkel und Knie dient die Sitzplatte als Standfläche, und die darunter gestellte Standplatte wie auch sonst zur genauen Visierung der Durchstrahlungsrichtung.

2. Ein Präzisionsstativ mit Schutzkasten für die Röntgenröhre, bestehend aus einem über zwei Meter hohen Holzstativ auf vier leicht gehenden Rollen und einem vertikal bzw. transversal verstellbaren, um eine Quer- sowie auch Sagittalachse drehbaren Röhrenkasten in der Form einer Wiege, der samt Zubehör und Röntgenröhre im Gleichgewicht mit einem Laufgewicht in der Hohlsäule des Statives steht.

Dem Stativ kann, je nach der Verriegelung seiner beiden vorderen Rollen, die bequem von oben geschieht, eine Zwangsbewegung in einer Linie vor- und rückwärts oder auch eine Bewegung in beliebiger Richtung erteilt werden. Für unebene Fußböden ist eine längliche Holznute an der unteren Seite der Fußplatte des Stativs angebracht, die als Führung für ein am Fußboden mittels zweier Endzapfen haftendes, nur auf unebenen Boden erforder-

liches Holzgleis dient. Durch einen angebrachten, schräg nach vorn oben und seitlich hinreichenden Hebel, der in einen Sockel an einer vorderen Ecke der 80 cm langen Fußplatte des Statives einpaßt (s. Tafel III), läßt sich (beispielsweise während der vergleichenden Durchleuchtung der Lungenspitzen) von dem Standpunkt des Untersuchenden aus, mittels des Hebelsgriffs, das Vorderteil des Stativs und somit der darüber befindliche Röhrenkasten rasch, genau, symmetrisch, ausgiebig und leicht von Seite zu Seite bewegen, und zwar vor einer Achse zwischen den beiden hinteren Rollen in der Form einer gegen den Fußboden einstellbaren handlichen Stellschraube. Ausreichend genau für viele Fälle läßt sich das Vorderteil des Stativs samt Röhrenkasten um dieselbe Achsenlinie ohne Versenkung der Stellschraube bewegen, sobald die vorderen Rollen des Stativs abgeriegelt werden, da die dauernd parallel gestellten hinteren Rollen bei Seitenbewegungen des Hebels sodann (ceteribus paribus) um den nämlichen Zwischenpunkt kreisen.

Auf der unten beschwerten Fußplatte des Stativs erhebt sich die hohe quadratische Hohlsäule, die das Laufgewicht zur Äquilibrierung des Röhrenkastens enthält und oben ein um die Säulenachse drehbares und entfernbares Spintermeter trägt. Gleitend auf der Säule bewegt sich als Träger der im Gleichgewicht befindlichen Teile eine Holzbüchse, die durch eine als Griff dienende Holzschraube in beliebiger Höhe feststellbar und leicht verstellbar ist. Beide Seiten der Holzbüchse sind durchbrochen und tragen in der Mitte je eines runden Fensters einen quergestellten Draht als Zeiger, der sich unmittelbar vor den je 5 cm auseinander liegenden Teilstrichen des auf beiden Seiten der Hohlsäule angebrachten Maßstabes vorbeibewegt.

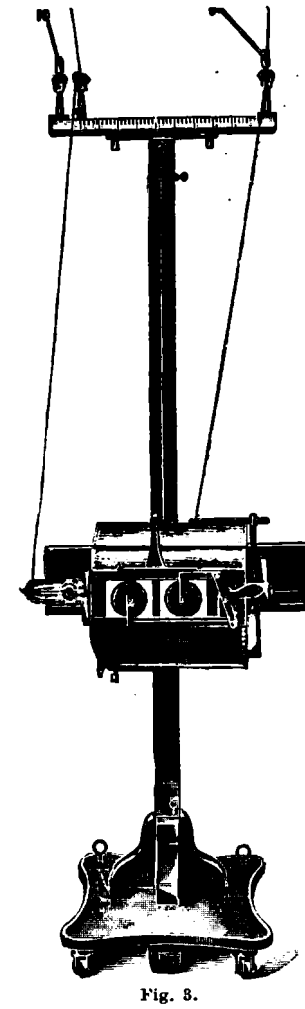

Fig. 3.
Röhrenstativ mit Schutzkasten, Schlittenbahn und Spaltblende nebst Spintermeter (s. Taf. III).

Eine etwa 70 cm lange im allgemeinen quergestellte Gleitbahn mit aufrechtem Querschnitt, welche seitliche Verstellungen des Röhrenkastens leicht ausführen läßt, sitzt an der vorderen Seite der Holzbüchse auf einer kurzen Drehachse mit 2 Kontermuttern, und ermöglicht die bequeme Erzielung einer aufrechten Stellung der Röntgenröhre bzw. Querstellung der verstellbaren Spaltblende am Röhrenkasten, diese Drehung kann sich aber nur durch den Rechtwinkel vollziehen, innerhalb dessen eine eingestellte Wasserkühlröhre beim Drehen kein Wasser verliert. In der Querstellung wird die Gleitbahn durch einen Riegel an der Holzbüchse festgehalten. Auf der oberen Kante der Gleitbahn ist zu beiden Seiten der Mitte je eine Reihe Löcher für Anschlagszapfen angebracht, wodurch nach zweckentsprechender Einstellung je eines Zapfens dem Röhrenkasten ohne genaues Zusehen eine Verschiebung von beliebig bestimmtem Ort und Betrag erteilt werden kann, wie beispielsweise für stereographische Zwecke, für genauere Tiefenmessungen oder bei Benutzung einer aufrechten Spaltblende für die direkte orthodiagraphische Quermessung des Herzens beim Atemstillstand.

Der in der Gleitbahn sich bewegende, ebenfalls aus Holz hergestellte Schlitten, dessen Arme den Röhrenkasten mittels zwei endständiger Achsenlager tragen, ist in jeder Lage durch eine Stellschraube feststellbar, insbesondere aber in der Mittellage, bei der die Schraube in eine Versenkung in der Wand der Bahn eingreift. Eine abstellbare Einschnappvorrichtung zeigt auch die Mittelstellung an. Die Arme des Schlittens dienen ferner zur Unterstützung für Isolierstangen, welche Haken für die Leitungsschnüre tragen, die vom Spintermeter herunterkommen. Bei Anwendung der Hirschmannschen Spannvorrichtung für die Leitungsschnüre, bevor sie das Stativ erreichen, erhalten sie von den Isolierstangen aus je eine ständige Richtung, die die Verwendung einer vereinfachten Röntgenröhre gestattet, bei welcher der Gebrauch der ebenfalls vereinfachten Regulierungen sehr erleichtert ist, und fernerhin die

bedeutungsvolle Strecke an der Röntgenröhre zwischen den beiderseitigen metallischen Stromzuleitungen, statt wie üblich durch die Anordnung dieser verkleinert, ganz außergewöhnlich groß gehalten wird, womit die Hauptbedingung für die Ausnutzung stärkster Ströme bei Vermeidung sowohl der Beunruhigung des Patienten als auch der Stromschwächung durch Funkenbildung während der Durchleuchtung bzw. Aufnahme erfüllt wird.

Der Röhrenkasten nimmt Röntgenröhren der üblichen Kolbengestalt bis zu 18 cm Durchmesser auf, die im Griff eines nicht über die Kathode greifenden verstellbaren und entfernbaren Röhrenhalters leicht zentriert werden, wobei die Röhrenachse parallel bzw. identisch mit der Längs- und Drehachse des Schutzkastens zu liegen kommt. In letzterer Hinsicht hat der Röhrenkasten die Einrichtung des, den verbreiteten Lambertschen Stativen früher beigegebenen, größeren der Hirschmannschen Schutzkästen, der seine Befestigung s. Z. an einem Achsenlager fand. Der Röhrenkasten ist ferner zum Schutz gegen Strahlen wie auch Funken mit ungewöhnlich dickem Traunschen Bleioxydgummi ausgekleidet, nimmt große dicke Hartbleiblenden verschiedenster Öffnung in einer besonderen Führung auf, trägt eine vor diesen sitzende, abstufbare, in der Bahn ihrer dicken Blätter verschiebbare und (zur vorteilhaften Verwendung stärkster Ströme) leicht entfernbare Spaltblende, sowie auch einen momentan einstellbaren, radial schattenwerfenden Draht als Zentrierungsprüfer und eine Vorrichtung am Röhrenhalter zur genauen Zentrierung der Röhre.

Die Lage des Röhrenkastens für nach vorn gerichtete Strahlen wird durch eine an einem der Schlittenarme befestigte bewegliche Sprosse gewährleistet, bei senkrecht nach unten gehenden Strahlen hält sich der Kasten von selbst in seiner Lage.

Die für den vorteilhaften Gebrauch im Röhrenkasten bzw. am Stativ nach meinen Angaben von der Firma R. Burger & Co. gebaute große Röntgenröhre entspricht im wesentlichen der von mir im II. Band der Verhandlungen der Gesellschaft S. 96 beschriebenen, mit einem langen, zur Aufnahme einer breiten **Kathode** dicken Schaft und keiner Aluminiumanode.

---

37. Herr **Köhler**-Wiesbaden: **Kinematographische Röntgenvorführungen normaler und pathologischer Atmung.**

M. H.! Jeder von Ihnen, der auf dem ersten Röntgenkongreß vor zwei Jahren anwesend war, erinnert sich an die vorzüglichen kinematographischen Vorführungen, welche uns Herr Levy-Dorn von der Bewegung im Kniegelenk und der Supination und Pronation des Radius brachte.

Sie werden noch wissen, daß diese Bilder nur kinematographisch vorgeführt, nicht etwa kinematographisch aufgenommen waren. Es gelingt bekanntlich kaum in einer einzigen Sekunde fünfzehn Röntgenographien eines Objektes herzustellen.

Es muß deshalb auch jetzt noch, wenn man einen Vorgang kinematographisch in Röntgenogrammen zeigen will, der umständliche Umweg beschritten werden: von der darzustellenden Bewegung eine große Reihe verschiedener Phasen und zwar jede einzeln in längerer Belichtungszeit zu röntgenographieren, dann nach Fertigstellung einer tadellosen Serie nahe aneinander liegender Phasen die Bilder in der richtigen Reihenfolge geordnet, mit einer gewöhnlichen kinematographischen Camera verkleinert auf die gebräuchlichen Filmstreifen zu bringen. Ich möchte gleich bemerken, daß auch meine Demonstration auf die gleiche umständliche Weise gewonnen worden ist. Ich will nicht behaupten, daß es anders nicht möglich ist. Es wäre zwar nicht ausgeschlossen, daß mit genügend starkem Instrumentarium in einer Sekunde 10 bis 15 Thoraxaufnahmen erreicht werden können. Um aber den Filmstreifen, der hier für einen Atemzug 40 cm breit und 30×40 cm lang sein müßte, in der Sekunde mit 15 Sprüngen unter dem Patienten durchzu-

jagen, dazu würde allein ein besonderer Maschinenraum gehören. Andererseits wäre es aber denkbar, kinematographische Röntgenographien später einmal ganz bedeutend bequemer und rein wissenschaftlichen Anforderungen bis ins Kleinste gerechtwerdend fertigzustellen, nämlich durch direktes Photographieren des Fluoreszenzschirmbildes mit der gewöhnlichen kinematographischen Camera.

Das wäre der Gipfel der Einfachheit. Da wir jetzt stärkste Bleigläser vor dem Schirm haben, ferner den Aufnahmeapparat mit Bleiwänden montieren können, so wäre ein diffuses Bestrahlen der Camerafilms mit direkten Röntgenstrahlen leicht zu verhindern. Dieser Modus der Aufnahme scheitert aber augenblicklich noch an folgendem üblen Mißstand:

Unsere heutigen photographischen Films resp. Platten sind für das Fluoreszenzlicht des Bariumplatincyanürschirmes derart unempfindlich, daß vorläufig auf diese Weise kinematographische Aufnahmen absolut unmöglich sind. Gelingt es in Zukunft, eventuell durch eine ganz besondere Sensibilisierung hierzu geeignete Films herzustellen, dann ständen wir vor einem Fortschritt, dessen Bedeutung noch gar nicht auszudenken ist. Dann könnte man zum Beispiel bei Aufnahme der Atmung zugleich die Pulsation des Herzens im Bilde festhalten und wieder vorführen.

Vorläufig müssen wir uns also damit bescheiden, durch die wissenschaftlich nicht exakte Methode der Zusammenstellung einzelner in **längerer** Exposition gewonnenen Röntgenogramme eine kinematographische Wirkung zu erzielen, der andererseits doch ein gewisser wissenschaftlicher Wert, besonders didaktischer Art, nicht abzusprechen sein wird.

Es ist klar, daß die Vorführungen um so besser ausfallen, je mehr Einzelphasen des Bewegungsvorganges aufgenommen worden sind.

Zu meinen Vorführungen möchte ich Ihnen nur mitteilen, daß vor Ihrem Auge während eines Atemzuges 20 bis 22 verschiedene Phasen vorüberziehen werden. Jede Phase wird zwei- bis dreimal hintereinander projiziert, so daß also während eines einzigen Atemzuges rund 60 Bilder Ihr Auge treffen.

Meine Aufnahmen zeigen nicht die Gleichmäßigkeit und Vollkommenheit des bioskopischen Effektes wie diejenigen von Levy-Dorn seinerzeit. Die Schwierigkeiten sind hier bei den Respirationsaufnahmen nicht nur für den Röntgenologen größere, sondern vor allem für das lebende Untersuchungsobjekt. Es ist zum Beispiel ganz ungemein schwierig, eine größere Reihe Aufnahmen derselben Person jedesmal bei absoluter Zwerchfellruhe zu erhalten. Man muß manche Aufnahme als ungeeignet ganz ausschalten, darf auch wieder keine zu große Menge von Aufnahmen machen, um die Haut der Versuchsperson nicht zu schädigen. Der störendste Mißstand ist aber der, daß es nicht gelingt, alle Originalplatten gleichmäßig kontrastreich, gleichdicht und gleichgraduiert fertigzustellen.

Dieser Nachteil ist tatsächlich beim Betrachten der Projektionen so lästig, daß man sich erst einige Sekunden an den Anblick gewöhnen muß, ehe man das Bild genügend übersehen kann. Dazu kommt noch das bekannte Hin- und Herspringen des Bildes, bedingt durch die zwar minimale, aber durch die Vergrößerung unschön auffallende Erschütterung des Projektionsapparates, die bei jedem Bildwechsel entsteht und die wohl auch schuld an der schnellen Ermüdung der Augen der Zuschauer bei kinematographischen Vorführungen trägt.

Ich führe Ihnen zwei Bilder vor. Alle Aufnahmen dazu wurden in Rückenlage der Versuchspersonen bei 75 cm Fokalabstand ausgeführt, die Belichtung betrug immer 20 Sekunden. (Apparat: 45 cm-Induktorium, Gleitkontaktunterbrecher, Röhre Monopol [Hirschmann-Köhler] 32 Volt, $4^1/_2$ Amp.)

Das erste Bild gibt einen Frauenthorax bei normaler aber forzierter Atmung wieder.

Beim zweiten Bild handelt es sich um einen Fall fast reiner Zwerchfellatmung. Der Thorax ist wegen Rippenmißbildungen (bei Hochstand der l. Scapula) so gut wie absulut starr. Das Zwerchfell zeigt hier das wohl bisher noch nicht beobachtete Phänomen, daß bei tiefer Inspiration sich die beiden Diaphragmaschenkel bis zu geraden, dachförmig abfallenden Linien abflachen. (Die phrenikokostalen Sinus treten dabei etwas tiefer, ganz wie bei der normalen Atmung). Bei Exspiration hingegen stehen die Zwerchfellhälften vollständig kuppelförmig

(ganz wie beim Gesunden). Der Fall, der auch sonst eine Unmenge von Einzelheiten birgt, wird in nächster Zeit noch ausführlich vom Redner beschrieben werden.

Diskussion.

Herr Cowl-Berlin: Da die Erinnerung an die wertvollen Bilder, die wir eben gesehen haben, noch bei uns lebendig ist, möchte ich auf die deutliche Darstellung der Brustwirbelsäule bei den transversalen Aufnahmen aufmerksam machen.

---

38. Herr **Jirotka**-Berlin (eingesandt): **Mechanische Analogien für die Erzeugung und Wirkung der Röntgenstrahlen.**

Daß die Härte der Röntgenstrahlen von der Höhe des Vakuums abhängt, ist bekanntlich schon zu einer Regel geworden. Es muß aber vielmehr heißen, daß die Härte der Strahlen von der durchgehenden Spannung des Stromes abhängig ist, da das Vakuum für den, die Röhre durchgehenden Strom, einen Widerstand bedeutet, welcher mit der Höhe des Vakuums steigt und fällt. Um diesen Widerstand überwinden zu können, benötigen wir eine bestimmte Spannung, die uns der Transformator oder Induktor liefern muß.

Man nimmt allgemein an, daß der Induktor immer dieselbe Spannung entwickelt, da sich die Übersetzungsverhältnisse, selbst wenn in dem sekundären Kreise eine weiche oder harte Röhre eingeschaltet ist, nicht ändern. Die Bestätigung dieser Annahme findet man durch die Handhabung, welche die Herren Röntgenologen bei ihren Arbeiten in Anwendung bringen. Sie sagen nämlich, daß die Zahl der Kontakte an dem Widerstand ein maßgebender Faktor für die Strahlen ist und aus diesem Grunde halten sie während der Arbeit die Widerstandskurbelstellung aufrecht, da sie stets mit denselben Strahlen zu arbeiten glauben. Es überrascht sie aber sehr, wenn sie mit einem Male andere Resultate, als sie gewöhnt sind, erzielen.

Solange man mit Röhren desselben Vakuums arbeitet, fallen naturgemäß die Bilder verhältnismäßig gleich aus, sobald aber die Röhre ihr Vakuum geändert hat, ändern sich auch die Resultate, sei es in der Röntgenographie oder Therapie; man weiß aber nicht, da die Änderung mit bloßem Auge nicht wahrnehmbar ist, woran das liegt. Die Ursache der Änderung der Bilder wird daher auch ganz wo anders gesucht, als dort, wo sie tatsächlich ist.

Da man von jedem Arzt nicht verlangen kann, daß er auch zugleich Physiker oder Elektrotechniker ist, so will ich versuchen, den elektrischen Teil eines Röntgeninstrumentariums durch einige einfache, auf mechanischem Wege hergestellt, analoge Erscheinungen hier zu vergegenwärtigen und zu demonstrieren.

Da die Zeit zu dem Vortrage und der Demonstration zu kurz bemessen ist, ist es nicht möglich, die Demonstration während des Vortrages vorzuführen und bitte ich die Herren Interessenten, mich auf dem Ausstellungsstande der Firma W. A. Hirschmann zu besuchen, ich bin zu jeder Zeit gern bereit, die Demonstration der Analogien, auf die sich mein Vortrag erstreckt, vorzuführen.

Ich hoffe, daß jedem der Zuhörer die Analogien an Hand hier aufgehängter Bilder, auch ohne die praktische Vorführung auf dieser Stelle, vollständig klar werden.

Man denke sich z. B., daß der Induktor oder Transformator ein Wasserreservoir bildet, das mit einer Pumpe in Verbindung steht. Der Zuführungsdraht zu der Röntgenröhre ist ein Schlauch, der Widerstand, welcher dem Strom durch die Röntgenröhren entgegengesetzt wird, ist eine Düse, die auf dem Schlauch angebracht ist. Geben wir nun über oder für die eine Düse eine andere, deren Öffnung jedoch kleiner als die der ersteren ist, so würden wir naturgemäß der Düse entsprechend dicken Strahl herausbekommen. Wir haben also den Strahl qualitativ und quantitativ geändert und zwar seine Schnelligkeit vergrößert und seine Stärke verkleinert. Um diesen Vorgang in der Röntgenologie ohne Röntgenröhre in Anwendung bringen zu können, habe ich nach Mitteln gesucht und solche auch sehr leicht gefunden, diese sind sogar nicht einmal neu, denn es sind einfache Funkenstrecken.

Eine Funkenstrecke in der Hochspannung ist ein sehr gutes Analogon für eine Wasserdüse; sie stellen beide Widerstände dar, vermindern den Spannungsabfall in dem Transformator und in dem Wasserreservoir, beide erhöhen die Geschwindigkeit oder Spannung und beide verändern die durchgehenden Quantitäten, sei es Wasser oder Strom.

Wir halten das Wasser in dem Reservoir unter bestimmtem Druck und lassen jetzt das Wasser durch die große Düse ausspritzen; machen wir nun die Düse mit dem Finger enger, so können wir sofort sehen, daß der Wasserstrahl dünner, seine Bewegung aber bedeutend schneller und die Reichweite ebenfalls bedeutend größer ist. Wir sehen auch zugleich, daß der Druck in dem Reservoir steigt. Analog diesem Vorgang ist der elektrische Vorgang bei Induktorien. Wir lassen z. B. ganz bestimmte Strommengen in den Induktor hinein und schalten in die sekundäre Spule eine kurze Funkenstrecke; nun können wir bemerken, daß die Stromaufnahme des Induktors schon auf dem zweiten Kontakt des Widerstandes X Ampère beträgt und die Spannung (bei dem Wasser der Druck) fällt. Verlängern wir nun die Funkenstrecke, d. h. wir vergrößern den Widerstand, welchen der Strom überwinden muß, so ersehen wir, daß die Stromaufnahme fällt, die Spannung steigt und die Funken dünner werden; dasselbe können wir auch mit Röntgenröhren erreichen.

Wir wissen, daß eine weiche Röhre dem Strom kleineren Widerstand als die härtere Röhre und noch kleineren als die ganz harte Röhre entgegensetzt. Es ist also eine weiche Röhre einer kurzen Funkenstrecke gleich, eine härtere Röhre gleicht einer längeren Funkenstrecke und eine ganz harte Röhre einer langen Funkenstrecke.

Aus diesen Analogien haben wir entnommen, daß der kleine Widerstand einen Spannungsabfall hervorruft, der dann natürlich eine größere Stromaufnahme zur Folge hat und geht hieraus deutlich hervor, daß die Quantität der Strahlen bei einer weichen Röhre unter den gleichen Bedingungen größer sein muß. Ferner haben wir aus den Analogien ersehen können, daß die Geschwindigkeit des Strahles von der Größe der Düse abhängt, daß wir also, wenn wir meine Analogien für Röntgenstrahlen verwenden wollen, annehmen müssen, daß auch die Geschwindigkeit oder das Durchdringen der Strahlen von der Höhe der Spannung abhängt. Davon, daß diese Annahme gerechtfertigt ist, kann sich jeder der Anwesenden überzeugen, indem er einer weichen Röntgenröhre eine Funkenstrecke vorschaltet und die Härte der Strahlen vergleicht. Durch Vorschalten der Funkenstrecke werden die Strahlen härter. Wir haben also die Möglichkeit, mittels einer weichen Röhre auch härtere und harte Strahlen zu erzeugen, ohne Änderung des Vakuums der Röhren, wodurch die Regulierung zum Hartmachen der Röhren, unter dem die Röhren sehr zu leiden haben, fortfallen kann. Ein künstliches Hartmachen einer Röntgenröhre ist nichts anderes, als ein künstliches Altmachen derselben. Solches künstliche Altmachen der Röhre geschieht stets auf Kosten und Gefahr der Röntgenologen und deshalb ist es die erste Pflicht eines jeden, solches nach Möglichkeit zu vermeiden. Ich hoffe, daß es nicht mehr lange dauern wird, daß wir bei jedem Röntgeninstrumentarium eine zweckmäßig konstruierte Funkenstrecke vorfinden.

Ich glaube, daß durch meine Analogien der elektrische Vorgang in dem Röntgeninstrumentarium jedermann viel verständlicher und begreiflicher sein wird, als wenn er sich die Theorien der Elektrizität nur oberflächlich ansieht.

Damit meine Analogien nicht nur halbfertig erscheinen, will ich noch versuchen, Analogien für Röntgenstrahlen verschiedener Härte vorzuführen. Wir wissen, daß die Röntgenstrahlen alle Körper mehr oder weniger leicht durchdringen und daß das Durchdringen von der Dichte bzw. der Stärke des Körpers abhängig ist. Lose, weiche Fleischteile z. B. die Lunge, kann man viel eher durchleuchten, als das dichte, muskulöse Herz, ebenso kann man die Knochen schwerer durchleuchten, als das Fleisch usw.

Ich glaube meine Herren, daß, wenn man sich die Analogie gut vergegenwärtigt und den mechanischen Vorgang, der aus den Bildern zu ersehen ist, verfolgt, selbst jeder Laie voraus bestimmen kann, welche Strahlenqualität für eine Aufnahme oder Bestrahlung, um gute Resultate zu erzielen, genommen werden muß.

Ich habe hier drei Stative mit Körpern und zwar mit Geflecht von verschiedener

Dichte. Das erste Geflecht ist lose, das zweite fester und das dritte ganz fest geflochten; die Stärke desselben ist gleich. Das lose Geflecht soll die Haut und das lose Fleisch darstellen, das zweite, feste die Muskeln und das dritte, ganz feste Geflecht, sind die Knochen.

Ich nehme jetzt das erste Analogon an, indem ich das Reservoir als den Induktor, den Schlauch als die Zuleitungen und die Röhre oder deren Vakuum als die Düse bezeichne. Wir wissen, daß das Analagon zu der weichen Röhre die größte Düse war. Ferner wissen wir auch, daß das erste Stativ das Fleisch darstellen soll und das zweite Stativ eine photographische Platte. — Bild 1.

Nehmen Sie jetzt bitte an, daß ich eingeschaltet habe und Sie können hier auf der Abbildung I sehen, daß die Strahlen die Fleischmasse passieren, die photographische Platte aber nicht erreicht haben. Machen wir nun die Strahlen durch eine kleinere Düse etwas härter, so können wir schon auf der Abbildung 2 erkennen, daß die Strahlen die Fleischteile passiert und die photographische Platte getroffen haben, wodurch die Erzeugung eines Röntgenogrammes zustande kommt. Wollen wir nun das Resultat, das die Zeichnung 2 zeigt, erreichen, müssen die Strahlen härter als vorher gemacht werden, weil hier nicht nur lose, sondern auch härtere Fleischteile durchleuchtet werden müssen. Wir müssen also die Düse noch weiter verengern und können wir auf dem Bilde 3 sehen, daß die Strahlen die Muskeln und die photographische Platte treffen. Für noch dichtere Teile des Körpers, wie z. B. die Knochen, müssen die Strahlen natürlich noch härter sein, nach meinen Analogien also die Düse noch kleiner gemacht werden, damit wir durch die dichteste Masse die photographische Platte erreichen.

Aus diesen Analogien ersieht man, daß, je dichter die Masse, die durchleuchtet werden soll, desto härtere Strahlen angewandt werden müssen, um dieselbe durchleuchten, d. h. ein Röntgenogramm machen zu können. Ich habe verschieden dichte Körper, jedoch von einer und derselben Stärke angenommen. Dieser Fall kommt in der Röntgentechnik gar nicht, oder aber nur sehr selten vor. Es handelt sich vielmehr stets um Körper verschiedener Stärke und in der Regel verschiedener Dichte, namentlich bei den Durchleuchtungen von Thorax, Herz, Becken usw. Bei dem Thorax sind zuerst die weichen Fleischmassen, dann die harten Knochen, die Lunge, die Muskeln usw. zu durchleuchten; ungefähr so, als ob wir alle angenommenen Dichten hintereinander aufstellen. Diese Aufstellung finden wir in der Figur 4 und können Sie sehen, welche Strahlen für eine solche Aufnahme verwandt werden müssen.

Die Reihenfolge der Dichte richtet sich nach der Art der Aufnahme, d. h. ob dieselbe von hinten durch den Rücken oder von vorn gemacht werden soll. Bei unserem Beispiel ist die Aufnahme von vorn und deshalb wäre die Aufstellung wie folgt:

Zuerst die weichen Teile, Dichte I, das ist das Fleisch, dann die Lunge, ebenfalls Dichte I, dann, als Dichte III die Knochen und zuletzt die Muskeln, Dichte II — Bild 2.

Wir nehmen nun zuerst die weichen Strahlen, also die, welche die größte Düse vorstellen sollen und bemerken, daß wir dasselbe, was unser Bild I zeigt, erhalten. Verkleinern wir nun die Düse und zwar auf die Mittelgröße, so ist zu beobachten, daß der Strahl durch alle Körper hindurch bis auf die photographische Platte gehen wird. Auch durch Ersetzen der mittleren Düse durch die ganz kleine, welche die harten Strahlen bedeutet, können wir ebenfalls einen Durchgang der Strahlen bemerken; die beste Dichte des Strahles ist bei dem mittelweichen, d. h. bei der mittleren Düse. Hieraus können wir ersehen, daß zu Thoraxaufnahmen nur mittelweiche und härtere Strahlen tauglich sind, diese Strahlen sind auch tatsächlich die besten, welche in der Röntgenologie Anwendung finden, denn die besten Aufnahmen aller Körperteile, sei es Brustkorb, Herz oder Extremitäten, bei denen alle drei Dichten vorhanden sind, sind mit den härteren und mittelweichen Strahlen zu erzielen.

Ferner haben wir noch auf einen sehr wichtigen Faktor Rücksicht zu nehmen und zwar auf die Stärke der Masse, zwischen der sich der zu photographierende Körper befindet. Es ist das beispielsweise das Rückgrat, Hüftgelenk und Becken usw. Bei starken Personen ist nicht nur Rücksicht darauf zu nehmen, daß alle drei Dichten der Masse durchleuchtet sein müssen, sondern, daß die Dichte mit der Stärke zunimmt. Die Dichte ist von der Stärke

in so großem Maße abhängig, daß bei sehr muskulösen und dicken Personen schwer ohne Kompression gute Bilder von Becken, Hüftgelenk oder Rückgrat zu erzielen sind.

Um auch für solche Aufnahmen ein Analogon aufstellen zu können, müssen wir auf die Stärke der Körper ebenfalls Rücksicht nehmen. Eine Aufstellung der Masse, die bei Beckenaufnahmen in Betracht kommt, zeigt die Abbildung 3 und ist aus dieser zu ersehen, daß für eine Beckenaufnahme lediglich die mittelweichen Strahlen, d. h. die Düse III tauglich sind und nur in solchem Falle Strukturen erscheinen können. Bei der Anwendung von weichen Strahlen wissen wir, wie aus dem Bilde 1 hervorgeht, daß die Strahlen nicht durchkommen. Bei Anwendung von ganz harten Strahlen, wie Figur 4 zeigt, sehen wir, daß die Strahlen die Platte ebenfalls nicht erreichen und, falls das der Fall ist, sind das nur vagabundierende Strahlen, die nicht imstande sind, ein Bild zu erzeugen.

Auf der Figur 3, Dichte III, ist eine Knochenfigur zu sehen; die kräftigen Umrisse entstehen durch die zu den Strahlen parallel oder aber annähernd parallel stehenden Knochenwände.

In meinen Analogien habe ich dieselben durch Auflegen von mehreren Schichten des Geflechtes derselben Stärke erzielt und Sie werden bei der Vorführung der Analogien deutlich sehen können, was auch ganz natürlich ist, daß sich die Ränder bzw. die ganze Figur in dem Strahl markieren, d. h. das Wasser geht nur sehr wenig, oder aber gar nicht durch diese mehrfache Geflechtauflage, dagegen aber durch die dünne oder weiche Schicht der Knochen bis auf die photographische Platte und erzeugt das Bild. Wir können uns also die Erzeugung eines Röntgenogrammes auf mechanischem Wege vor Augen führen.

Ich hoffe, daß, wenn sich die Herren Röntgenologen ebenfalls etwas mehr mit Analogien zur Erzeugung und Wirkung der Röntgenstrahlen befassen werden, uns allen die Eigentümlichkeit und die unzugängliche Theorie derselben viel leichter wird und, daß die großen Fehler, die bei der Behandlung mit den Röntgenstrahlen, sei es in der Röntgentherapie oder Röntgenographie, vermieden und die Apparate besser funktionieren werden, da jedes Mißlingen dem Apparat oder der Lampe usw. zugeschrieben wird. Ferner wird man der immer nähertretenden Frage, die Röntgenstrahlen auch für die tierärztlichen Zwecke mit Erfolg verwenden zu können, näher kommen, da man zuerst für solche Zwecke die erforderliche Art der Strahlen auf mechanischem Wege bestimmen kann.

---

39. Herr **Gillet**-Schöneberg: **Demonstration eines auf der Stereoskopie mit unbewaffnetem Auge beruhenden, für die Lokalisation von Fremdkörpern usw. dienenden Röntgenmeßinstrumentes.**

M. H.! Ich würde es nicht wagen, zu der großen Zahl der bereits für die Lokalisation von Fremdkörpern usw. angegebenen Methoden noch eine neue hinzuzufügen, wenn ich nicht die Überzeugung hätte, daß dieselbe besondere Vorzüge aufweist. Das Prinzip derselben beruht auf dem stereoskopischen Sehen mit unbewaffneten Augen.

Zur Ausübung dieses Verfahrens ist es nötig, zwei Aufnahmen des fraglichen Körperteils auf eine einzige Röntgenplatte zu machen, wobei die zweite Aufnahme von der ersteren sich nur dadurch unterscheidet, daß sie nach einer seitlichen Verschiebung der Röntgenröhre, gleich dem Pupillenabstand des Messenden, also etwa 65 mm, zu erfolgen hat. Körperteil und Platte bleiben hierbei in unveränderter Lage. Man erhält auf diese Weise zwei Schattenbilder, welche sich teilweise decken, und bei Wahrnehmung einer richtigen, d. h. etwas abgekürzten Belichtungszeit kaum an Klarheit gegenüber einfachen Aufnahmen einbüßen.

Figur 1 zeigt uns den Strahlengang bei einer solchen Aufnahme. In x befinde sich ein Fremdkörper, in a die Strahlenquelle bei der ersten Aufnahme; man erhält so einen Schatten von a in p. Bei der zweiten Aufnahme liegt die Strahlenquelle in a' und liefert den Schatten p'. Der Abstand von a und a' ist gleich der Pupillendistanz des Messenden, also

gleich etwa 65 mm. Bringt nun der Messende z. B. sein rechtes Auge nach a und sein linkes nach a', so ist es möglich, ohne Zuhilfenahme von optisch brechenden Mitteln wie Linsen, Spiegel, Prismen, einfach durch Kreuzung der Sehlinien, indem also das rechte Auge den Schatten p und das linke den Schatten p' fixiert, ein stereoskopisches Bild in seinem ganzen Relief zu erhalten, welches, da die Sehlinien sich im Punkte x selbst kreuzen, am Ort des Fremdkörpers zu schweben scheint. Die Ausübung dieser Methode erfordert freilich einige rasch zu erreichende Übung. Man findet das schwebende Bild leicht, wenn man einen punktförmigen Gegenstand, wie z. B. eine Bleistiftspitze, in die ungefähre Gegend von x hält und denselben von a und a' aus fest mit beiden Augen fixiert; man wird hierbei durch exzentrisches Sehen die beiden Schattenbilder p und p' gleichzeitig im Gesichtsfeld wahrnehmen, und zwar werden sich dieselben einander um so mehr nähern, je näher sich die Bleistiftspitze dem Punkte x befindet. Ist x von der Spitze erreicht, so werden beide Bilder hierselbst sich decken und man wird den lebhaften Eindruck eines im Raum frei schwebenden Schattenbildes haben. Der Geübte vermag durch einen Blick ohne jedes Hilfsmittel dieses Bild aufzusuchen. Aber auch der ganz Ungeübte ist imstande, dasselbe, wenn auch langsamer, zu finden, indem er die Bleistiftspitze für jedes Auge getrennt mit dem entgegengesetzten Schattenpunkt zur Deckung bringt. Indem er unter jedesmaligem, abwechselndem Schließen und Öffnen der Augen die gefundene Lage der Bleistiftspitze verbessert, wird er einen Punkt finden, in welchem für jedes Auge das entsprechende Bild von derselben gedeckt sein wird. Dies ist eben der gesuchte Ort. Es empfiehlt sich, diese letztere Methode in jedem Falle als Kontrollversuch anzuwenden, wenn man auf andere Weise das stereoskopische Bild gefunden hat; es bedarf hierzu nur einiger Sekunden Zeit.

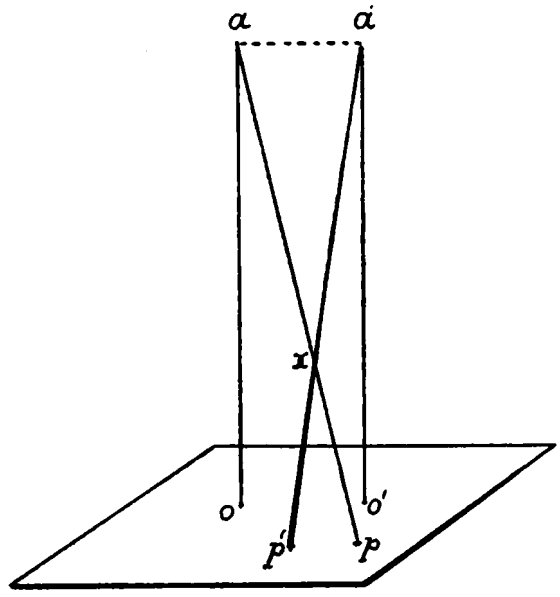

Fig. 1.

Hat man nun eine Vorrichtung, mit welcher die Bleistiftspitze am Bildort festgehalten werden kann, so ist es leicht, die Lage von x mittels dreier, nach den Raumdimensionen angeordneter Maßstäbe, von denen einer durch x selbst gelegt ist, metrisch zu bestimmen und in bezug auf einen beliebigen anderen bekannten Punkt festzulegen.

Zur praktischen Ausführung dieser Methode ist es nötig, eine Vorrichtung zu schaffen, welche gestattet, die Augen des Messenden genau in die Lage von a und a' zu bringen. Hierzu müssen wir bei jeder der beiden Aufnahmen den Fußpunkt o, bzw. o' des jedesmaligen senkrecht auf die Platte auffallenden Röntgenstrahls ao und $a'o'$ auf letzterer bezeichnen, was mit einfachen Mitteln leicht zu erreichen ist; außerdem muß man sich den Abstand des Antikathodenfokus von der Platte merken.

Das hier zu demonstrierende, von mir konstruierte Instrument (Fig. 2, a und b) dient dazu, an der Hand dieser Daten die Messung auszuführen.

Dasselbe ist, wie Sie sehen, sehr kompendiös und zerlegbar hergestellt, damit es sich gleichzeitig für kriegschirurgische Zwecke eignet.

Die beiden Diopter (a und a') lassen sich mittels eines teleskopartigen Auszugs in einen zwischen 30 und 60 cm schwankenden Abstand von der Platte bringen, womit in jeder Weise dem praktischen Bedürfnis des Röntgenologen entsprochen ist.

Die Röntgenplatte wird auf einer am Hinterteil des Apparats horizontal angebrachten Schiene durch bewegliche federnde Klammern befestigt. Zur richtigen Einstellung der auf der Platte verzeichneten Fußpunktmarken dienen zwei Zeigerchen o und o', welche im Abstand

von 65 mm voneinander entfernt sind. Die Glasplatte *g* dient zum Aufsuchen des stereoskopischen Bildes; in dieselbe ist zu diesem Zweck eine senkrechte Linie eingeätzt, mit welcher man zunächst das Bild einstellt und seine Höhe an einer auf dieser Linie angebrachten Millimeterteilung bestimmen kann. Die Glasplatte läßt sich durch Schraubentrieb sowohl senkrecht zur Röntgenplatte als auch parallel zu derselben horizontal verschieben, und können diese beiden Bewegungen unmittelbar an zwei Meßstäben (*m* und *m'*) abgelesen werden.

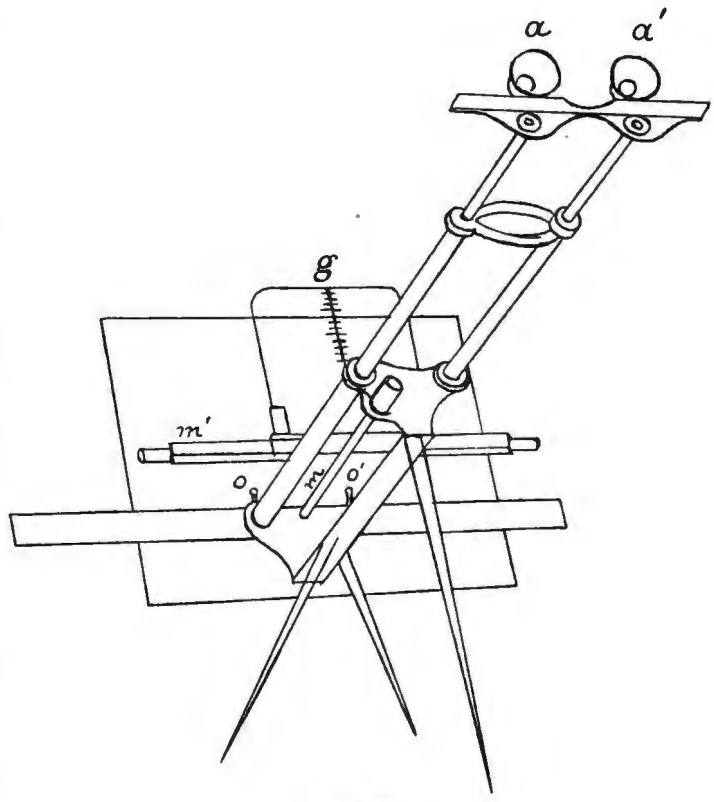

Fig. 2a.

Wir wollen die Handhabung des Apparates an einem besonderen Beispiel erläutern: Gesetzt, wir wollen ein Geschoß in der Brusthöhle lokalisieren, und zwar, indem wir seine Lage vom Dornfortsatz des siebenten Brustwirbels aus bestimmen. Nachdem wir diesen letzteren Punkt mit einer auf die Haut aufgeklebten Bleimarke bezeichnet haben, fertigen wir unsere beiden Aufnahmen auf eine Platte an und erhalten je zwei Schatten vom Geschoß und von der Bleimarke. Die fertige Platte wird auf dem Instrument so befestigt, daß die Fußpunktmarken mit den Zeigerchen *o* und *o'* zusammenfallen, bzw. symmetrisch zu denselben liegen. Man sucht nun das stereoskopische Bild des Fremdkörpers auf, indem man den Strich der Glasplatte *g* auf dasselbe einstellt, liest die Millimeterzahl, welche der Bildhöhe auf dem Strich entspricht, auf diesem, ebenso die Größe der seitlichen und zur Röntgenplatte senkrecht erfolgten Bewegung des Strichs ab. Die drei so erhaltenen Zahlen werden notiert. Nachdem man nun auch den Schatten der Bleimarke auf diese Weise mit drei Zahlen lokalisiert hat, werden die letzteren von


Fig. 2b.

den entsprechenden ersteren abgezogen; die drei erhaltenen Zahlen zeigen jetzt an, wie weit das Geschoß

1. in horizontaler Richtung in der Frontalebene,
2. in horizontaler Richtung in der Sagittalebene, und
3. in einer zu diesen beiden Richtungen senkrechten Linie

vom markierten Dornfortsatz entfernt ist.

Das Verfahren ist auf alle Fälle anwendbar, handle es sich um einzelne Geschosse, Splitterhaufen oder zarte Umrisse gebende pathologische Gebilde, wie Lungenabszesse usw. Allerdings ist es in den letzteren, ja selteneren Fällen nötig, die beiden Aufnahmen getrennt auf je eine Platte zu machen. Man muß dann, um die Messung auszuführen, die beiden Platten genau kongruent übereinanderlegen. Dies ist leicht in der exaktesten Weise möglich, wenn man auf jeder Platte die Fußpunkte beider senkrechten Strahlen markiert hat. Man verbindet dann auf jeder Platte diese beiden Punkte mit einer in die Gelatinenschicht eingeritzten geraden Linie und durchkreuzt diese an den Endpunkten noch mit je einem kurzen Strich. Blitzen diese Linien bei der Übereinanderlagerung der von hinten beleuchteten Platten auf, so ist die Deckung in der vollkommensten Weise erreicht. Die für die Messung wichtigen Schattenpunkte merkt man sich zweckmäßig gleichfalls mit kleinen eingeritzten Zeichen (Kreuzen). Bei der Übereinanderlagerung vermag man dieselben dann auch durch die schwärzeste Silberschicht hindurch zu erkennen. Man kann sie somit, was vorteilhaft ist, auch auf die zu oberst liegende Platte durch Einritzen aufzeichnen und die Messung an dieser letzteren allein vornehmen. Sie sehen hier ein derartig vorbereitetes Plattenpaar, welches ich im Röntgenlaboratorium des Moabiter Krankenhauses zwecks Lokalisierung eines Lungenabszesses aufgenommen habe.

Das geschilderte Verfahren eignet sich für alle Fälle, bei welchen die Röntgenstrahlen überhaupt einen einigermaßen abgrenzbaren Bildschatten liefern. In der Schnelligkeit und Einfachheit der Ausführung, sowie der Handlichkeit des Apparates leistet dasselbe in Verbindung mit dieser universellen Verwendbarkeit das denkbar mögliche. Hinsichtlich der Präzision kann sich die Methode mit jeder anderen messen.[1])

---

40. Herr **Robert Fürstenau**-Berlin: **Über Röntgenstereometrie.**

M. H.! Die bisher bekannten Verfahren zur Ermittlung der räumlichen Lage von Objekten im menschlichen Körper mit Hilfe der Röntgenstrahlen beschränken sich darauf, ein oder mehrere Röntgenogramme des betreffenden Objektes auszumessen (zum Teil mit Hilfe optischer Methoden) und mit Hilfe der so gemessenen Entfernungen auf der photographischen Platte die gesuchte räumliche Lage festzustellen. Es ist jedoch für den Arzt, und speziell für den Chirurgen, in hohem Maße wünschenswert, eine Methode resp. ein Instrument zu besitzen, welches ihm sofort bei der Durchleuchtung des Patienten gestattet, in einfacher und wenig zeitraubender Weise die räumliche Lage eines Objektes aus seinem Röntgenogramme auf dem Leuchtschirm feststellen zu können. Dieses ermöglicht nun das folgende Meßverfahren und der sich auf ihm aufbauende „Röntgentiefenmesser". Das Verfahren basiert auf gewissen geometrischen Überlegungen, aus welchen hervorgeht, daß die Tiefenlage eines Objektes, d. h. seine senkrechte Entfernung von dem Leuchtschirm resp. der photographischen Platte, lediglich abhängt von der Entfernung der beiden Schattenbilder des Objektes, welche man erhält, wenn man gleichzeitig zwei Röntgenstrahlbündel aus gleicher Entfernung auf das Objekt fallen läßt. Dabei wird vorausgesetzt, daß die Entfernung der Röhre vom Schirm konstant ist, ebenso wie die gegenseitige Entfernung der beiden Antikathoden, von welchen die Strahlenbündel ausgehen.

---

[1]) Der demonstrierte Apparat wird von der Firma Siemens & Halske fabriziert.

Es wäre nun umständlich, wenn man zwei Röntgenröhren verwenden wollte, um die beiden Objektschatten zu erzeugen. Einfacher wäre es schon, wenn man eine Röhre benutzte, welche man, nachdem man das von ihr erzeugte Schattenbild auf irgend eine Weise fixiert hat, parallel zu sich selbst um eine bestimmte Strecke verschiebt, um so das zweite Schattenbild zu erhalten. Noch um vieles einfacher gestaltet sich die Messung jedoch, wenn man eine Röntgenröhre verwendet, welche eine doppelte Antikathode, d. h. eine Antikathode mit zwei Platinspiegeln, enthält, deren jeder einer Kathode zugewendet ist. Man erhält dann bei Anschluß beider Kathoden gleichzeitig auf dem Leuchtschirm resp. der photographischen Platte zwei Schattenbilder desselben Objektes. Bleibt die Röhrenentfernung dieselbe, so ist, wie schon erwähnt, die Tiefenlage des Objektes nur noch abhängig von der gegenseitigen Entfernung der beiden Objektschatten auf dem Schirm, oder umgekehrt: die Entfernung der beiden Bilder auf dem Schirm stellt direkt ein Maß dar für die Tiefenlage des sie erzeugenden Objektes. Rückt das Objekt näher an die Röhre, so muß der Abstand der beiden Schatten größer werden, nähert sich das Objekt dem Schirm, so verkleinert sich die Schattendistanz.

Diese Überlegungen bilden die Grundlage eines höchst einfachen Instrumentes; dieses hat die Gestalt eines Meßzirkels resp. einer Schere. Die beiden kurzen Schenkel laufen spitz zu, während die langen Schenkel sich an ihren Enden zu Griffen verbreitern und die Meßskalen tragen. Jeder Schattendistanz entspricht natürlich, wenn man die beiden Zirkelspitzen auf die Schattenbilder aufsetzt, eine bestimmte Zirkelöffnung — mithin ist, da Schattendistanz und Tiefenlage voneinander abhängen, auch jede Tiefenlage des Objektes durch eine gewisse, unveränderliche Zirkelöffnung charakterisiert, immer vorausgesetzt natürlich, daß die Entfernung der Röhre vom Schirm konstant bleibt. Es ist also möglich, direkt auf der Skala des Instrumentes die Tiefenlage aufzutragen, so daß die Handhabung des Instrumentes von höchster Einfachheit wird und sich folgendermaßen gestaltet:

Man erzeugt zwei Schattenbilder des Objektes, entweder mit Hilfe einer „Stereoröhre" (mit doppelter Antikathode), oder aber durch Verschiebung einer gewöhnlichen Röntgenröhre um 65 mm parallel zu sich selbst, nachdem man das erste Bild markiert, oder auf dieses die eine Zirkelspitze aufgesetzt hat. Auf die beiden Schattenbilder setzt man die beiden Spitzen des Instrumentes auf und liest auf der Skala die Tiefenlage ab. Das ist eine Handhabung, wie sie wohl einfacher nicht gedacht werden kann. Die einzige Bedingung, welche zu beachten ist, ist die, daß die Röhre die Entfernung von dem Schirm hat, auf welche das Instrument geeicht ist, nämlich 60 cm. Ist die Entfernung (z. B. bei Handaufnahmen) nur 30 cm, so muß man die abgelesene Tiefenlage durch 2 dividieren, um die wirkliche Tiefenlage zu erhalten. Ebenso ist es für andere Röhrenentfernungen; bei 50 cm ist der abgelesene Wert mit $^5/_6$ bei 40 cm. mit $^4/_6 = {}^2/_3$ zu multiplizieren. Das Instrument ist also, obgleich es auf 60 cm Röhrenentfernung geeicht ist, für alle Röhrenentfernungen zu verwenden. Genau in der beschriebenen Weise ermittelt man natürlich bei photographischen Aufnahmen, die mit zwei Strahlenbündeln gemacht sind, deren Ausgangspunkte 65 mm voneinander entfernt liegen, die Tiefenlage des betreffenden Objektes.

Zur Ermittlung der vollständigen räumlichen Lage eines Objektes ist es jedoch auch wünschenswert, seine seitliche Entfernung von irgend einem anatomischen Fixpunkt zu kennen. Auch diese ist auf allereinfachste Weise mit Hilfe des Röntgentiefenmessers zu bestimmen. Auf der Skala des Instrumentes, welche die Tiefenlage angibt, befindet sich eine zweite Teilung, welche die sogenannte „seitliche Konstante" enthält. Diese dient zur Bestimmung der seitlichen Lage des Objektes. Gleichzeitig mit der Tiefenlage des Objektes nämlich liest man die seitliche Konstante auf der Skala ab; dann verschiebt man die Röhre parallel zu sich selbst so lange, bis der Fußpunkt des von einer Antikathode ausgehenden Zentralstrahls gerade mit dem anatomischen Fixpunkt, auf welchen die seitliche Lage des Objektes bezogen werden soll, zur Deckung gelangt, mit anderen Worten der Zentralstrahl durch den anatomischen Fixpunkt hindurchgeht. Das ist unschwer zu erreichen. Dabei hat sich natürlich auch der Schatten des Objektes, der von demselben Strahlenbündel erzeugt wird, auf

dem Schirm verschoben. Nun setzt man auf dieses Bild und auf den Schatten des anatomischen Fixpunktes die beiden Zirkelspitzen des Instrumentes auf und liest auf der zweiten Skala den dort verzeichneten Wert ab. Dieser ist, mit der seitlichen Konstante, die ja vorher abgelesen wurde, multipliziert, gleich der seitlichen Entfernung des Objektes von dem ins Auge gefaßten anatomischen Punkt.

Um also die seitliche Lage eines Objektes zu bestimmen, bedarf es eines zweimaligen Zirkelaufsetzens auf je zwei Schattenbilder und Multiplizierens der beiden hierbei abgelesenen Werte. Um die Tiefenlage zu bestimmen, ist es lediglich nötig, auf die beiden Schatten das Instrument aufzusetzen, um direkt auf der Skala die gewünschte Tiefenlage abzulesen. Es bedarf mithin nur der denkbar einfachsten Handhabung, um in kürzester Zeit lediglich bei Durchleuchtung des betreffenden Patienten die vollständige räumliche Lage des in Frage kommenden Objektes durch rein objektive Messung festzustellen.

Zum Transport werden die beiden Meßskalen herumgeklappt, und das ganze Instrument findet in einem verhältnismäßig kleinen Etui Platz, so daß es also, was z. B. für Kriegszwecke ins Gewicht fällt, fast keinen Raum für sich beansprucht.[1])

---

41. Herr **Biesalski**-Berlin: **Untersuchungsstuhl für Diagnostik der Brust- und Bauheingeweide.**

Die röntgenologische Untersuchung des Brust- und Bauchraumes, sei sie nun röntgenoskopisch, orthodiagraphisch oder mittels Röntgenphotographie ausgeführt, macht es zum Erfordernis, daß Leuchtschirm, bzw. photographische Platte, Patient und Röntgenröhre in einer Anordnung angebracht sind, die es gestatten, jeden der drei Faktoren in jeder beliebigen Richtung ohne Anstrengung, schnell und maschinenmäßig zuverlässig zu bewegen. Nur dann ist es gewährleistet, aus Vergleichen richtige Schlüsse zu ziehen, genügend sorgfältig und zugleich rasch zu arbeiten und die Untersuchung jederzeit unter denselben Bedingungen zu wiederholen.

Dieses Erfordernis wird um so zwingender, wenn für ein großes Krankenhaus nur eine Röntgenzentrale vorhanden ist, die jederzeit jeder Aufgabe gewachsen sein muß.

Um allen diesen kurz gezeichneten Ansprüchen gerecht zu werden, habe ich für das neu erbaute Röntgenhaus im Krankenhaus am Urban von der Firma Reiniger, Gebbert & Schall einen Untersuchungsstuhl bauen lassen.

Auf einem quadratischen eisernen Sockel, der in sagittaler Richtung bis zu $2^1/_2$ Meter auf in die Dielen eingelassenen Schienen, welche mit einer Zentimetereinteilung versehen sind, zwangsläufig von der Röhre entfernt werden kann, bewegt sich eine kreisrunde eiserne Drehbühne, die auf Stahlkugeln rollt und so leicht sich dreht, daß selbst ein sehr schwerer Mann mit ihr durch einen leichten Fingerdruck um 360° um seine Körperachse gedreht werden kann. Die Feststellung der Drehbühne kann in jeder Stellung durch eine steilgewindige Schraube bewirkt werden, die mittels eines Hebelarmes an der Seite des Stuhles mit dem Fuß bedient wird.

In der Mitte der Drehbühne erhebt sich eine eiserne Säule, die ihrerseits ebenfalls auf Stahlkugeln um 360° drehbar ist; sie trägt einen in der Vertikalen verstellbaren, mit Zentimetereinteilung versehenen Maßstab, auf welchem ein in der Frontalebene verstellbarer Radfahrsattel angebracht ist. Auf diesem sitzt der Kranke. Für besondere Fälle kann an Stelle des Sattels ein Sitzbrett in die eiserne Säule gesteckt werden. Für die weitaus meisten Kranken, selbst Leute mit den größten perikarditischen Exsudaten, reicht der Sattel aus und

[1]) Sowohl der Röntgentiefenmesser als auch die für das Instrument speziell konstruierte Stereoröhre werden von der Firma Heinz Bauer & Co., Berlin W. 35, fabriziert.

ist sogar besser als ein Sitzbrett, weil bei nicht gebeugtem Oberschenkel mühelos die Durchleuchtung des Leibes bis zur Symphyse vorgenommen werden kann.

Die Füße des Kranken ruhen in holzpantoffelähnlichen Stützvorrichtungen, die um eine quer über die Mitte der Fußsohle verlaufende Achse beweglich sind und in der Vertikalen an der Tragsäule hoch und niedrig gestellt werden können. Die seitliche Fixation des Körpers des Kranken geschieht durch Pelotten, welche an die Seitenfläche der beiden Darmbeinschaufeln angepreßt werden; sie gleiten an seitlichen Stahlstangen auf und nieder, welche sich an der Peripherie der Drehbühne befinden und zur Verstrebung des Untergestells für die Rückenlehne mitbenutzt sind. Die Feststellung der die Pelotten tragenden Hebelarme in jeder beliebigen Stellung geschieht mittels eines einzigen Kurbeldrucks. Mit dem Rücken lehnt sich der Kranke gegen ein Segeltuch, das durch Bindfäden in einem aus gebogenem Holz bestehenden Rahmen gespannt ist, der seinerseits in eisernen Hüllen an dem aus Winkeleisen bestehenden Unterbau verstellbar verschraubt ist. Der dem linken Arm des Kranken anliegende Holzstab trägt eine Zentimetereinteilung, welche der Entfernung über dem Fußboden entspricht. Am oberen Rande dieses Holzrahmens ist ein Halteband aus Drell befestigt, das in zwei Schnallen endigt. Es wird zur Vorderfläche eines Schultergelenks geführt, hier von vorn nach hinten durch die Achselhöhle gezogen, geht dann über den Rücken zur andern Achselhöhle, durch diese von hinten nach vorne und zur andern Schnalle zurück. Mittels dieses in den Schnallen durch einen Druck kurz und lang zu stellenden Haltebandes wird der Oberkörper des Kranken leicht nach oben extendiert und nach hinten gegen die Segelleinwand gezogen. Die ganze Anordnung: Holzpantoffel, Sattel, Beckenpelotten, Halteband gewährleisten eine genügend bequeme und doch so straff vertikale Haltung des Oberkörpers, daß störende Eigenbewegungen, namentlich das beim Sitzen auf einem Brett häufige Zusammensinken nur in sehr mäßigen Grenzen möglich sind. Da im Rücken des Kranken sich nur Röntgenlicht durchlässiges Material befindet: Leinwand, Drell, Bindfaden, Holz, so kann der Kranke bei aller straffen Fixation als für das Röntgenlicht in freier Luft sitzend angesehen werden, und man wird bei den Drehungen um seine Längsachse niemals von störenden Schatten durch Eisenteile und ähnliches belästigt.

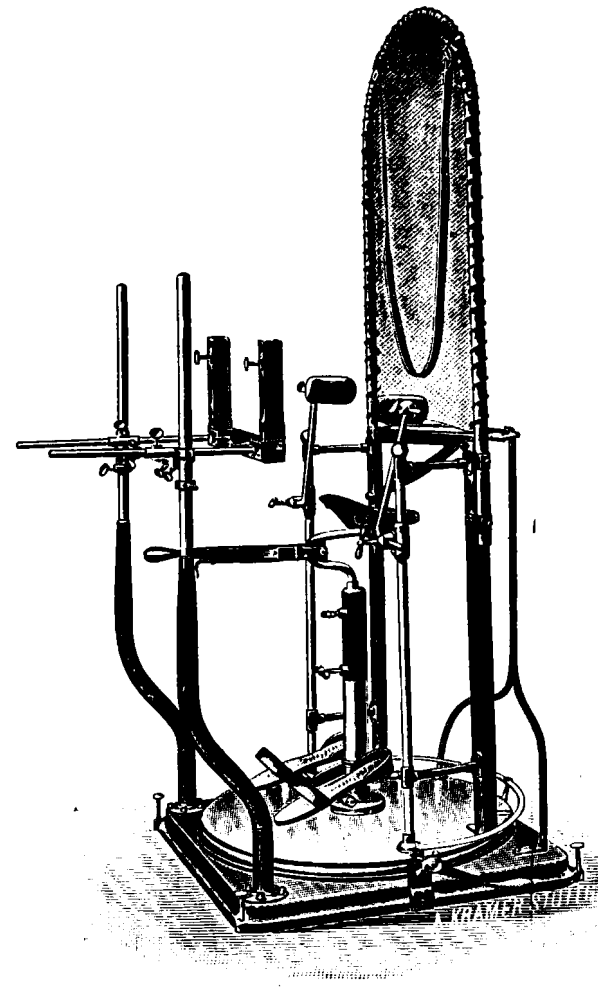

Fig. 1.

Die Drehung wird von dem Untersucher selbst mittels eines Griffes bewerkstelligt, der unterhalb des Sattels angebracht und durch eine Arretierungsvorrichtung in allen Winkeln von der Horizontalen bis Vertikalen verstellbar ist. Diese Vorrichtung gestattet dem Untersuchenden auch in der völligen Dunkelheit eine Schätzung, um wieviel der Kranke gedreht ist; steht nämlich der Handgriff in der Richtung auf die leicht zu tastenden Trägersäulen des Leuchtschirms, so beträgt die Drehung 45°. Die genaue Gradteilung findet sich auf zwei an

der Basis und in Sitzhöhe angebrachten Graduierungen mit Markierungszungen. Hier kann der Drehungswinkel nachträglich abgelesen werden, von hier aus kann bei Wiederholung einer bestimmten Untersuchung dieselbe Stellung wieder eingestellt werden.

Für den Leuchtschirm ist eine besondere Tragvorrichtung angebracht, welche sich außerhalb der Drehbühne befindet.

Auf dem untersten quadratischen Sockel erheben sich zwei eiserne Säulen, die sich sagittal nach vorne biegen und oben vernickelt sind. Auf ihnen gleitet vertikal ein Querbalken. Links ist er auf einem vertikal verstellbaren Führungsring in der Horizontalen drehbar, so daß, wenn er nach vorne und nach der Seite geschlagen ist, der Kranke zwischen den beiden Tragsäulen hindurch zum Sattel gelangen kann. Rechts wird die Fixation des Querbalkens durch zwei Halbringe gewährleistet, die mittels Schrauben an die Tragsäule geklemmt werden.

Auf dem vierkantigen Querbalken sind zwei ihm genau angepaßte untereinander durch einen Eisenstab verbundene Vierkanthülsen in frontaler Richtung beweglich; jede ist durch zwei auf die Kante gestellte Schrauben feststellbar. Auf ihnen sind in sagittaler Richtung zwei runde Hülsen angebracht, in welchen zwei Nickelstäbe, davon der eine mit einer Zentimetereinteilung, sagittal zu verschieben und festzustellen sind; sie tragen vorne einen eisernen Rahmen, in welchem durch vier Schrauben der Leuchtschirm oder die photographische Kassette befestigt werden kann.

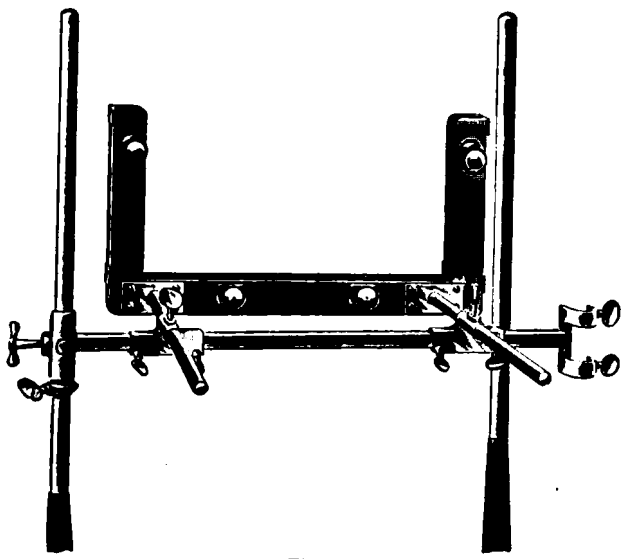

Fig. 2.

Die gesamte Tragvorrichtung gestattet also den Leuchtschirm in sagittaler, frontaler und vertikaler Richtung beliebig zu verschieben und festzustellen, und zwar so, daß er, gleichgültig wie der Kranke gedreht wird, stets senkrecht zum Fokalstrahl steht. Dadurch wird jede Verzerrung der Projektion durch unwillkürliche Verdrehung des Schirms im Dunkeln ausgeschlossen; außerdem sind die Hände des Untersuchers frei und der schwere Schirm steht unbeweglich. Die Stabilität der Tragvorrichtung ist im übrigen eine so große, daß der Schirm dazu benutzt werden kann, den Körper des Kranken zu komprimieren. Sollen Aufnahmen oder Durchleuchtungen in ventrodorsaler Richtung gemacht werden, so kann man die ganze Drehbühne um 180° drehen, oder was zweckmäßiger ist, man dreht nur den Sattelsitz und zwängt den Kranken zwischen Segelleinwand (an seiner Brust) und Kassette ein, so zwar, daß er diese als Rückenlehne benutzt.

Die frontale Bewegung des Kranken ist an dem Stuhle nicht möglich; ich habe diese in die Röhre verlegt, indem ich die Albers-Schönbergsche Bleikiste in ein größeres Gestell gesetzt habe, auf welchem ich sie frontal mittels einer Spindelkurbel bewegen kann. Eine Zentimetereinteilung läßt den jeweiligen Stand in der Horizontalen ablesen. Die Bewegung in vertikaler Richtung zeigt ein Zeiger an einer Skala an, die an einem Träger des Gestells angebracht ist und mit der Skala an der einen Holzstange des Segeltuchrahmens am Stuhl in ihren Zahlen korrespondiert. Die beiden Zeiger an der Bleikiste entsprechen dem Fokalstrahl in seiner Projektion auf die Horizontale und Vertikale, so daß der Stand des Fokalstrahls, der seinerseits durch das bekannte Bord im Innern des Kastens auf die Mitte der verschieblichen Bleiblende zentriert ist, abgelesen und für Wiederholungen der Untersuchung notiert werden kann. Außerdem dient mir die Vorrichtung dazu, mich gleich im Anfang über den Stand der Röhre zu unterrichten: ich lese von der Skala am Segeltuchrahmen ab, wie hoch die linke Mamilla über dem Erdboden steht; auf dieselbe Zahl stellt auf meinen Zuruf die die Bleikiste

bedienende Schwester den vertikalen Zeiger ein; wird nun das Zimmer verdunkelt, so weiß ich, der Fokalstrahl geht durch den Thorax in Höhe der linken Mamilla, die sich mir durch ein aufgeklebtes Bleiplättchen auf dem Schirm markiert.

Mittels der frontalen Bewegung der Bleikiste vermag ich auch mit einem vertikal schmalen Schlitz orthophotographische Herzaufnahmen zu machen, und zwar in etwa 40 Sekunden, wenn ich nach Feststellung des Kastenuntergestells durch Drehen der Kurbel die Kiste und mit ihr den Schlitz hinter dem Rücken des Kranken vorbeiziehe.

Die von Albers-Schönberg angegebene Form der Ortho-Röntgenographie bewegt den Patienten zwischen Röhre und Platte; meine Anordnung überstreicht Patienten und Platte, die beide unbeweglich sind, mit einem Strahlenband, was theoretisch und praktisch zu demselben Ergebnis führt. Die Röhre bewegt sich naturgemäß leichter als ein Kranker, und da der die

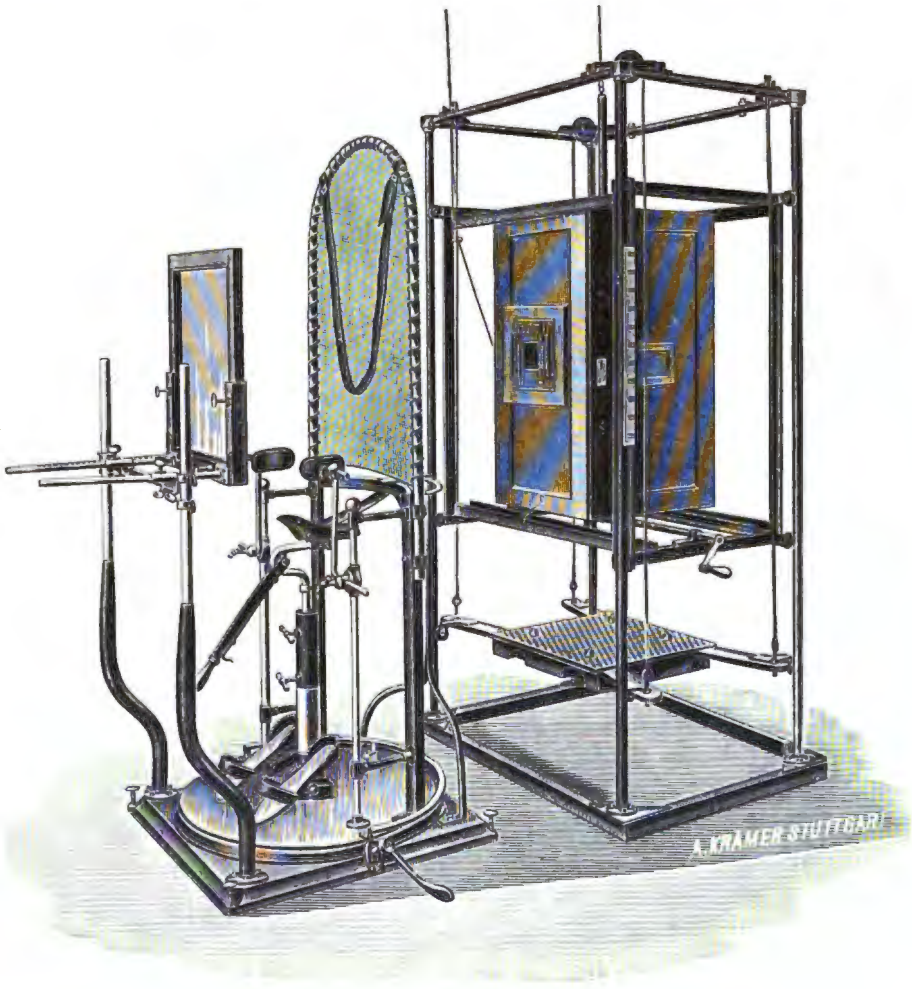

Fig. 8.

Bleikiste tragende Eisenrahmen an die Wand des Zimmers montiert ist, so ist jede leiseste Erschütterung ausgeschlossen; Kiste und Röhre gleiten völlig gleichmäßig und ruhig.

Die Anordnung von Stuhl und Röhrenkiste für sich und zueinander gewährleisten eine völlig verläßliche Ortho-Röntgenoskopie und Ortho-Röntgenographie. Die an jeder Bewegungsrichtung und allerorten angebrachten Skalen ermöglichen es, Maßbestimmungen aller Art zu machen und die Wiederholung einer Untersuchung in genau derselben Stellung nach beliebiger Zeit wieder vorzunehmen.

Natürlich ist der Stuhl auch für den Orthodiagraphen in vertikaler Körperhaltung für alle Durchmesser des Thorax und Abdomens verwendbar.

Die gesamte Anordnung mit ihrer Zuverlässigkeit erleichtert die Untersuchungen ganz außerordentlich, und die dadurch geschaffene Bequemlichkeit und Abkürzung der Untersuchungszeit für Kranken und Arzt kommt wieder der Exaktheit der Untersuchung dadurch zugute, daß sie das Verfahren nicht zu einer Anstrengung macht, weil sie Nervenkraft und Zeit spart.

42. Herr **Albers-Schönberg**-Hamburg: **Ein Untersuchungsstuhl für Brust- und Bauchorgane.**

Für alle röntgenoskopischen Untersuchungen, besonders auch für Magendurchleuchtungen, -Aufnahmen und -orthoröntgenographische Bestimmungen, bediene ich mich aus Gründen der Handlichkeit des Verfahrens, der exakten Abblendnng und des Schutzes des Untersuchers, der in meinem Lehrbuch der Röntgentechnik (II. Auflage) angegebenen Bleikistenblende, welche in ihrem Innern die Röhre, gegen die Außenwelt strahlendicht abgeschlossen, enthält. Die Bleikistenblende und mit ihr die Röhre läßt sich in der Richtung von oben nach unten und umgekehrt leicht verschieben, außerdem gestattet die an ihr befindliche Schiebeblende jede beliebige Einengung des Gesichtsfeldes. Alle übrigen erforderlichen Durchstrahlungsrichtungen werden durch Bewegung des auf dem nachfolgend beschriebenen Untersuchungsstuhl sitzenden Patienten, erreicht.

Das eiserne Untergestell (a) welches den Stuhl trägt, kann auf den eisernen Schienen (n) der Lichtquelle genähert oder von derselben entfernt werden (I. Bewegung des Patienten von vorn nach hinten). Der Fuß des Stuhles (b) besteht aus einer schweren eisernen Platte, welche auf den Schienen (c) mittels einer Spindel (d) von rechts nach links und umgekehrt verschoben werden kann (II. Bewegung des Patienten von rechts nach links und umgekehrt).

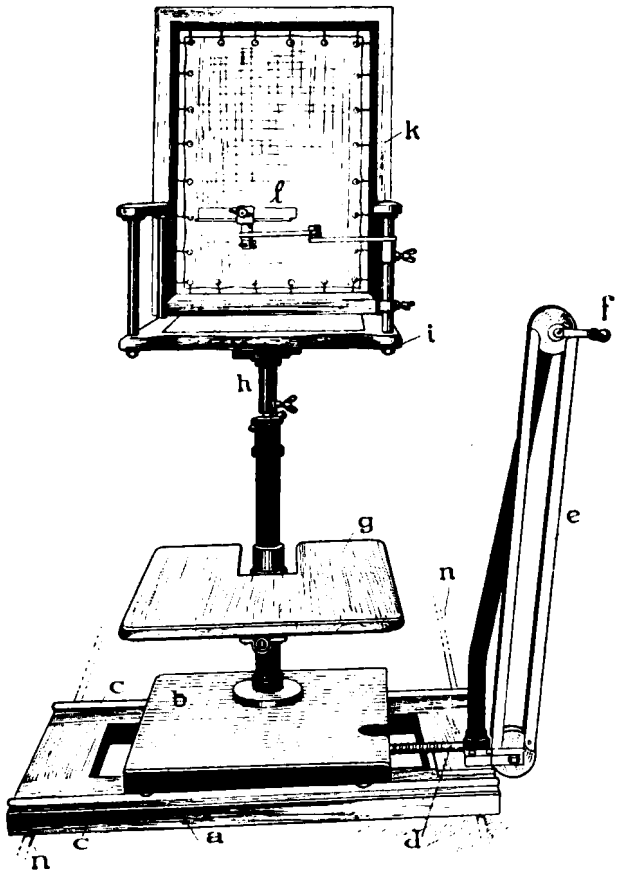

Fig. 1.

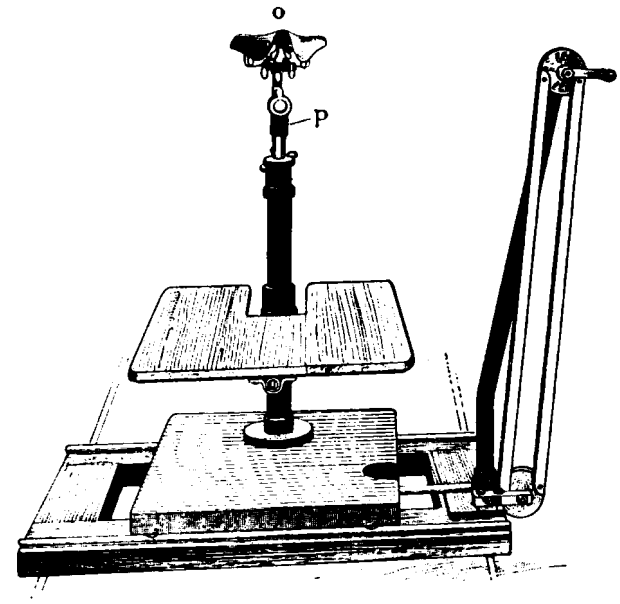

Fig. 2.

Die Spindel wird direkt oder durch eine Kettenradübertragung von (f) aus betätigt. Auf dem Fuß (b) ist eine hohle eiserne Säule, welche eine in der Höhe verschiebbare Fußbank trägt (g)

angebracht. In der Säule befindet sich, hoch und niedrig einstellbar, eine solide Eisenstange, über deren oberes Ende das Aufsatzstück (h) des Stuhles gesetzt werden kann. Letzteres ist auf der Eisenstange drehbar und kann durch eine Flügelschraube in jeder Stellung fixiert werden (III. Bewegung des Patienten um seine Längsachse). Am Sitz des Stuhles (i) befindet sich als Rückenlehne ein mit Segeltuch bespannter Rahmen (k), ferner zwei Armlehnen, deren eine den mit mehrfachen Gelenken versehenen Halter (e) für den Leuchtschirm, resp. für die photographische Platte trägt.

Der vorstehend beschriebene Stuhl eignet sich besonders gut für die Untersuchung der Thoraxorgane. Beim Aufsuchen von Lungenherden mit engster Blende ist die ungemein leicht funktionierende Kurbel (f), welche die Verschiebung der Patienten von rechts nach links und umgekehrt bewerkstelligt, von großem Wert.

Da bei Untersuchung der Abdominalorgane eine stehende Stellung des Patienten im Interesse richtiger Anlegung des Leuchtschirms erforderlich ist, kann an Stelle des Sitzes (i) nach Levy-Dorn ein Fahrradsattel (o), drehbar bei (p), aufgesetzt werden, so daß Patient mit fast völlig gestreckten Beinen, aber am Damm durch den Sattel (o) gestützt, steht.

Bei Untersuchungen des Magens bedeutet dieser leicht verstellbare Sattel eine außerordentliche Bequemlichkeit für den Untersucher, da jede einzelne Partie des Abdomen z. B. beim Aufsuchen von kleinen Wismutmengen leicht vor der Blende eingestellt werden kann.

---

43. Herr **Grisson**-Berlin: **Über Grisson-Resonator.**

Auf dem Röntgenkongreß im Jahre 1905 habe ich Sie bereits mit meinem Resonator bekannt gemacht, dessen Arbeitsweise für Röntgenbetrieb im wesentlichen darin besteht, daß ein Kondensator durch die Primärspule eines Resonanzinduktors in wiederholter Reihenfolge, bei stets gleichbleibender Stromrichtung dadurch geladen wird, daß der Kondensator zur Stromquelle umgeschaltet wird. Die Umschaltung wird mittels eines kleinen Elektromotors auf rein maschinellem Wege bewerkstelligt. Der Resonanzinduktor wird also nicht, wie bei Unterbrecherapparaten oder Wechselstrombetrieben wechselseitig, sondern ausschließlich einseitig erregt und liefert daher auch sekundär Schwingungen von ausgesprochen einseitigem Charakter.

Am heutigen Tage will ich Sie bekannt machen mit den besonderen Unterschieden, welche zwischen anderen gebräuchlichen Systemen für Röntgenbetrieb und meinem Resonator bestehen und welche während der verflossenen zwei Jahre durch die Praxis bestätigt worden sind.

Röntgenstrahlen! Was sind Röntgenstrahlen und wie werden dieselben erzeugt?

Röntgenstrahlen sind Spannungsschwingungen der in der Röntgenröhre eingeschlossenen gasförmigen Materie, welche durch die Glaswand, die atmosphärische Luft und andere Körper fortgeleitet werden und solange als Spannungsschwingung bestehen, bis deren Ausgleich in minder guten Leitern erfolgt ist. Die charakteristischen Röntgenschwingungen selbst können wir mit unserm Auge nicht ohne weiteres wahrnehmen, weil die Spannungsdifferenzen innerhalb der einzelnen Schwingungen weit über die Empfindsamkeit unserer Organe, insbesondere auch unseres Auges hinausgehen. Aber die Unterschiede des mehr oder minder erfolgten Ausgleiches dieser Schwingungen zeigt uns der Leuchtschirm, sowie die lichtempfindliche, chemisch beeinflußbare Platte in deutlichen Licht- und Schattenbildern, welche uns die Massen bzw. Körper mit besserem oder schlechterem Leitungsvermögen kennzeichnen.

Da wir Menschen alle Vorgänge in der Natur lediglich dadurch wahrzunehmen vermögen, daß Spannungsdifferenzen auf unsere Organe einwirken, die Spannungsdifferenzen der Röntgenschwingungen jedoch so schnell verlaufen, daß wir sie in Ihrer Einheit mit unseren Organen nicht zu unterscheiden vermögen, so wähle ich zur Erklärung der Vorgänge und Wirkungen ein Beispiel, bei welchem wir den einzelnen Vorgängen mit unseren Organen folgen können.

In gleicher Weise, wie z. B. bei einem Klavier durch die relativ langsamen Schwingungen, z. B. einer g-Saite sämtliche anderen g-Saiten der höheren und niedrigeren Oktaven zum Mitschwingen veranlaßt werden, so geschieht dieses auch in entsprechender Weise in der Röntgenröhre.

Wir unterscheiden in der Röntgenröhre sogenannte harte und weiche Strahlen. Dieselben entsprechen etwa den Schwingungen zwischen der gis- und fis-Saite bei dem Klaviere, nur daß die Grenzwerte zwischen den harten und weichen Röntgenstrahlen wesentlich näher beieinander liegen als bei jenen. Wenn man auf dem Klavier einen reinen kräftigen g-Ton hervorbringen will, so ist es selbstverständlich, daß man dieses dadurch am besten erreicht, daß man lediglich die g-Taste allein kräftig anschlägt.

Was hat man bisher gemacht, um die Röntgenschwingungen hervorzubringen? Man hat in einen Gleichstromkreis einen Induktor eingeschaltet, den Stromkreis geschlossen und alsdann wieder unterbrochen und dadurch in der Sekundärwicklung erst einen sogenannten Schließungsstrom und dann einen sog. Öffnungsstrom erzeugt, welcher dem Schließungsstrom entgegengesetzt gerichtet ist. Man erhält also in der Sekundärwicklung mit der eingeschalteten Röntgenröhre einen ausgesprochenen Wechselstrom.

Die Vorgänge, welche sich infolge dieser Arbeitsweise in der Röntgenröhre vollziehen, auf das Beispiel des Klaviers übertragen, sind das gleiche, als wenn man mit dem Finger die sämtlichen Tasten der Klaviatur hinauf und hinunterstreicht. Auch hierbei können die verschiedensten Variationen bezüglich der Geschwindigkeit des Anschlages in der Tonreihenfolge gewählt werden, wie solches der Arbeitsweise der Unterbrecher- und Wechselstromapparate entsprechen würde. Bei einer solchen Musik haben wir in unserm Ohr ein ausgesprochen disharmonisches Empfinden und es ist schwer möglich, aus dem Wirrwarr von Tonschwingungen einen bestimmten Ton, z. B. das gewünschte g, herauszuhören, bzw. zu einer überwiegenden Wirkung zu bringen.

Genau das gleiche bzw. in noch weit verschärfterem Maße gilt für die Röntgenröhre beim Unterbrecher- und Wechselstrombetrieb, denn die ganze elektrische Tonreihe mit allen Zwischenstufen wird von unten nach oben und von oben nach unten angeschlagen. Abgesehen von der unnötigen Energievergeudung, welche ein derartiges Dissonanzverfahren in sich schließt, wirkt die disharmonische Erregung der Röntgenröhre auf deren Bestandteile ebenso unangenehm, wie die Disharmonie der ganzen Klaviatur auf unser Ohr. Die ungeeigneten Schwingungen verhindern das reine Zustandekommen der Röntgenschwingung und wirken auf die Bestandteile der Röntgenröhre zerstörend ein. Den Beweis hierfür finden wir in den ungezählten schlechten Röntgenogrammen, welche im Laufe der Jahre das Licht der Welt erblickt haben, sowie in den außerordentlich großen Anforderungen an elektrotechnischen Kenntnissen, welche an die Ärzte gestellt werden, um ein solches Röntgeninstrumentarium betreiben zu können.

Um überhaupt einen praktisch verwendbaren Röntgenbetrieb zu ermöglichen, hat man deshalb Röntgeninstrumentarien in den Handel gebracht, bei welchen die verschiedenartigsten Änderungen vorgenommen werden können und vorgenommen werden müssen, um den Grundton der Röntgenschwingung über die anderen Dissonanzen herauszuheben. Diese Mittel bestehen in der Veränderung der Selbstinduktion, der Stromschlußzahl, des Nebenschlußwiderstandes usw. Da für solche Röntgeneinrichtungen die Individualität der Röntgenröhre selbst von großem Einfluß ist, so ist es für den Arzt eine große Schwierigkeit, zwischen den unendlich vielen Schaltungsmöglichkeiten die richtige zu treffen und es kommt sogar vor, daß es dem Arzt unmöglich wird, eine Röntgenröhre überhaupt zum Ansprechen zu bringen. Die Schuld dieser Mißerfolge wird dann meistenteils dem Fabrikanten der Röntgenröhre zugeschrieben, welcher so unbrauchbare Röhren liefert, die nicht einmal zum Ansprechen gebracht werden können.

Das Instrumentarium ist ja nach Ansicht des Arztes in Ordnung, es liefert ja Funken von 60, 70 oder noch mehr Zentimeter Länge. Daß solche Funkenentladungen aber gänzlich ungeeignet für die richtige Erregung der Röntgenröhre sind, ist unzweifelhaft bewiesen. Ich sehe mich veranlaßt, auf die Frage der großen und kleinen Induktoren nochmals einzugehen.

Dieses Thema ist zwar schon verschiedentlich erörtert, aber meines Wissens niemals in seinem Wesen aufgeklärt worden. Man hat durch das Experiment erkannt, daß für Unterbrecher- und Wechselstrombetriebe große Induktoren die Röntgenröhre weniger schnell zugrunde richten als kleine Induktoren. Der Grund hierfür ist folgender. Die Erregung des Induktors wird durch Anwendung der vorgenannten komplizierten Hilfsmittel so eingerichtet, daß der Öffnungsstrom den Grundton der Röntgenschwingung schärfer anschlägt als der Schließungsstrom. Wird nun die Sekundärspule des Induktoriums gewaltig groß gemacht, so wird die Wirkung des sog. Schließungsstromes zum größeren Teil in der Sekundärwicklung ausgeglichen und die Röntgenröhre erhält nur den kleineren Teil der schädlichen Wirkung. Die Sekundärspule und die Röntgenröhre bilden einen Stromkreis mit zwei in Reihe geschalteten Leitern, welche sich in die diesem Stromkreise zugeführte Spannung teilen. Je länger und je dünner also der Draht der Sekundärspule ist, desto überwiegender wird der Spannungsausgleich in der Spule selbst gegenüber der Röntgenröhre. Der dem Unterbrechersystem anhaftende Mangel wird also von der Röhre auf den Induktor abgewälzt und wir erkennen denselben durch die Erwärmung des Induktors bei starker Beanspruchung, und die Hängebäuche vieler Induktoren sind uns ja alle zur Genüge bekannt. Hieraus geht ohne weiteres hervor, daß man die Induktoren für Unterbrecher- und Wechselstrombetrieb überhaupt nicht groß genug wählen kann. Da aber mit zunehmender Windungszahl auch die Spannung für den Schließungsstrom wächst, so haben wir am Ende doch nichts erreicht, denn das Loch, was man auf der einen Seite zustopft, reißt man auf der andern Seite wieder auf, die Röntgenröhre wird durch den Gegenstrom hart und geht ihrem Ende schnell entgegen. Dadurch ist bewiesen, daß das Unterbrecher- und Wechselstromverfahren für Röntgenbetrieb grundsätzlich ungeeignet ist.

Ganz anders gestaltet sich nun der Betrieb mit dem Grisson-Resonator. Fast möchte es scheinen, als wenn der ganze Betrieb gegenüber dem Unterbrechersystem umgekehrt sei, aber auch dieses trifft nicht zu, es handelt sich vielmehr um ganz eigenartige Wirkungen, die sich in dem aus Resonanzinduktor und Kondensator gebildeten Schwingungskreise vollziehen. Die die Röntgenschwingung erzeugenden Teile des Resonators sind so gewählt, daß sie im Moment der Spannungsauslösung zwischen Stromquelle und Kondensator den Grundton der Röntgenschwingung rein und mit voller Kraft anschlagen. Hieraus ergibt sich, daß die Anwendung veränderlicher Selbstinduktionen, veränderlicher Funkenzahlen, sowie die Anordnung von Nebenschlußwiderständen usw. nicht nur nicht erforderlich, sondern unzulässig ist. Das Resonatorinstrumentarium besitzt somit den höchsten Grad der Einfachheit, denn sämtliche Röntgenröhren, sowohl die weichsten wie die härtesten, werden ohne Schaltungsänderung betrieben.

Da weiche Röhren mit geringerer Spannung, härtere Röhren mit entsprechend höherer Spannung erregt werden, so erfolgt, wie Sie sich durch das Experiment mittels des vor uns stehenden Resonators überzeugen wollen, der Betrieb der verschiedensten Röhren lediglich durch die Regelung der primären Gleichstromspannungen mittels eines Schalthebels, welcher somit gleichzeitig den Härtegrad der Röhre angibt (Experiment). Wir beobachten ein vollkommen gleichmäßig ruhiges Licht der weichesten wie der härtesten Röhren. Ein Flackern auch der härtesten Röhren ist unmöglich, da die Erregung bei allen Röhren mit gleichbleibender Schwingungszahl erfolgt.

Da weder eine Erwärmung noch ein Verschleiß der stromführenden Teile erfolgt, so bleibt auch die Leistung des Instrumentariums während eines beliebig langen Betriebes unverändert. Es fallen ferner alle Nachteile der mit Stromunterbrecheru arbeitenden Instrumentarien fort. Es gibt keine Funkenbildung, keine Verschlammung, keinen Lichtbogen beim Ein- und Ausschalten, keinen unnötigen Stromverbrauch, keinen Geruch, kein störendes Geräusch, keine Säure, kein Quecksilber, keine lästige Reinigung, keinen Platinverbrauch, kein Versagen der Röntgenröhren usw.

Es werden daher an den Arzt keine besonderen Anforderungen an elektrotechnischen Kenntnissen gestellt um das Instrumentarium bedienen zu können, und vor allen Dingen kann der Arzt während der Behandlung sein Interesse ausschließlich dem Patienten widmen, weil er sich um den elektrischen Teil nicht zu kümmern braucht. Ein wesentlicher Vorteil für

den Arzt besteht auch darin, daß die Röntgenröhren durch die zweckmäßige Arbeitsweise des Resonators wesentlich an Lebensdauer gewinnen, was darin seinen Grund hat, daß die Entstehung von Antikathodenlicht vermieden wird.

Die Firma Heinz Bauer & Comp. in Berlin hat mir ein Sortiment Röntgenröhren zur Verfügung gestellt, welche ich Ihnen jetzt der Reihe nach vorführen werde. Sie wollen sich von der Richtigkeit meiner Ausführungen überzeugen, indem ich Ihnen ohne jede Schaltungsänderung Röntgenröhren von 5, 7, 9 und 11 Wehnelt-Einheiten der Reihe nach im Betrieb vorführe.

Experimente.

Diskussion.

Herr Gocht-Halle a. S.. spricht von seinen praktischen Erfahrungen mit dem Grissoninstrumentarium seit etwa $1^3/_4$ Jahren. Hervorzuheben ist:

1. Einfachheit der Bedienung, trotzdem Motor und Stromstärke unabhängig bedient werden können.
2. Der Unterbrecher fällt weg, wodurch viele Unannehmlichkeiten vermieden werden.
3. Das Licht der Röhren ist absolut ruhig.
4. Jede Röhre spricht an, die weichsten und die härtesten; große und bequeme Anpassungsfähigkeit.
5. Eine direkte Röhrenschädigung ist unmöglich.
6. Röhren werden sehr langsam verändert, entschieden langsamer als mit anderen Instrumentarien.
7. Expositionszeiten sind die gleichen.

Herr Klingelfuß-Basel: Die charakteristischen Schattenbilder auf der Glaswand zeigen sich bei der Grissonschen Anordnung in gleichem Maße, wie sie an Instrumentarien mit primären Unterbrechern bisher nicht zu beseitigen möglich waren. Die Erscheinung verschwindet auch nicht bei Anwendung einer Influenzmaschine. Diese besonderen Schatten rühren nicht her von der Schließungsinduktion, die sich bekanntlich auch bei andern Instrumentarien leicht abdrosseln läßt, sondern sie scheinen herzurühren von oszillatorischen Entladungen, die hervorgerufen werden durch den Schwingungskreis der Röhre selbst.

Herr Bauer-Berlin: Es kann diese Erscheinung keineswegs durch Schließungslicht verursacht sein. Wie Herr Klingelfuß bereits selbst zutreffend erwähnte, tritt sie auch bei einem Betriebe der Röntgenröhre durch Gleichstrom auf, der — funkenfreien Betrieb vorausgesetzt — keinerlei Schwingungen hervorrufen kann. Aber selbst bei einem Induktor- also Wechselstrombetrieb, haben wir es in diesem Falle nicht mit Schließungslicht zu tun. Es handelt sich doch um den Schatten der Antikathode, welcher auf der, der Anode benachbarten, der gegenüberliegenden Wand entsteht. Da aber das sog. Schließungslicht durch von der Anode, resp. der Antikathode, ausgehende Kathodenstrahlen hervorgerufen wird, so können diese naturgemäß auch nur zu einer Schattenbildung auf der gegenüberliegenden Wand, die also der Kathode benachbart ist, Veranlassung geben. Der von Herrn Klingelfuß gemeinte Schatten läßt sich dagegen auf eine Erscheinung zurückführen, die ich an vielen Röntgenröhren beobachtet habe. Neben dem, vom Kathodenhohlspiegel ausgehenden Hauptbündel Kathodenstrahlen, die auf die Antikathode auftreffen und dort die Röntgenstrahlen erzeugen, gehen noch vom ganzen Kathodentubus oder vom Rande der Kathode, Kathodenstrahlen als ein viel breiterer Kegelabschnitt in die Röhrenkugel, und diese sind es, die den Schatten hervorrufen, wie sich ja auch aus seiner Auftrittsstelle einwandsfrei ergibt.

Herr Cowl-Berlin: Der Herr Vorredner spricht von „Sekundärstrahlen" in der Röntgenröhre zur Erklärung der Erleuchtung bzw. Schatten an der dunklen Hälfte der Röhre.

Dies ist aber nicht nötig, schon abgesehen von der Frage der Existenz wirklich sekundärer Strahlen in einer tätigen Röhre, denn die Hohlfläche der Kathode, die Kathodenstrahlen rechtwinklig abgibt, ist nie ganz glatt und nimmt an Glätte ständig ab, womit wohl die zunehmenden Rauhigkeiten Strahlen mehr und mehr in allen möglichen Richtungen erzeugen.

Dagegen sind die hellen Ringe hinter einer (richtig gelagerten) Antikathode bei richtiger Kurve der Kathode jedenfalls durch Ströme verkehrter Richtung bedingt.

Herr Bauer-Berlin: Die Erklärung des Herrn Cowl ist nicht zutreffend. Ich habe viele Tausend Röhren werden sehen und niemals beobachtet, daß die minimalen Rauheiten, die etwa der Kathodenhohlspiegel aufweist, irgendwelche merklichen Erscheinungen innerhalb der Röhre hervorrufen, geschweige denn eine derartige Schattenbildung der Antikathode veranlassen können. Es handelt sich, wie gesagt, um das eben erwähnte Phänomen.

Herr Cowl-Berlin macht die persönliche Bemerkung, daß die Aussage des Herrn Vorredners wohl nur seine persönliche Ansicht sein dürfte.

Herr Berger-Berlin: Wie ich sehe, ist die verwendete Röhre eine sog. schließungslichtfreie Röhre, die selbst mit dem schlechtesten Instrumentarium betrieben kein Schließungslicht aufweisen würde. Ich bitte Herrn Grisson die Röhre mit der Antikathode anzuschließen, dann wird sich zeigen, ob wirklich keine verkehrten Stromstöße vorhanden sind.

Herr Grisson-Berlin (Schlußwort): Die Ausführungen der Herren Klingelfuß und Berger sind durchaus unzutreffend. Die bei den härteren Röhren beobachteten Lichterscheinungen haben eine ganz andere Ursache, als welche Herr Klingelfuß vermutete. Die sehr weit vorgeschrittene Zeit macht es unmöglich, auf diesen Gegenstand heute näher einzugehen. Wenn von dem Resonator der Röntgenröhre Wechselstrom zugeführt würde, so müßte dieser naturgemäß in den weichsten Röhren deutlich hervortreten. Von dem Nichtvorhandensein solcher Gegenströme haben Sie sich durch die Vorführung überzeugt, und schließe ich mich in der Hauptsache den Ausführungen des Herrn Bauer an. Im übrigen hat sich ja auch Herr Gocht-Halle über die Leistungen meines Resonators und die lange Lebensdauer meiner Röntgenröhren ausgesprochen, so daß es nicht erforderlich ist, daß ich diesen Ausführungen ein weiteres hinzufüge.

Gleichzeitig möchte ich heute den Vorschlag machen, den Ausdruck „Schließungslicht" fernerhin zu vermeiden, da derselbe unbedingt zu Mißverständnissen führen muß, denn er ist widersinnig. Der Ausdruck „Schließungslicht" würde nur insofern eine Berechtigung haben, wenn man damit zum Ausdruck bringen wollte, daß der Schöpfer dieses Namens mangels richtiger Kenntnis der Entstehung der Röntgenstrahlen zu einem falschen „Schluß" gekommen ist.

Wie Sie sich überzeugt haben, werden die Röntgenstrahlen in meinem Resonator ausschließlich durch Schließungsströme hervorgebracht, aber solche Schließungsströme, denen keine Stromöffnung folgt. Ich mache aus diesem Grunde den Vorschlag, an Stelle des bisher gebrauchten Ausdruckes „Schließungslicht" die durch falsche Erregung der Röntgenröhre hervorgerufene Lichterscheinung „Antikathodenlicht" zu nennen.

Die Kürze der mir für meine Vorführung zur Verfügung gestellten Zeit gestattet mir leider nicht, weitere Experimente zu zeigen, ich bin aber bereit, Ihnen dieselben in meinem Laboratorium, Friedrichstraße Nr. 131d oder morgen Abend um 6 Uhr bei der Firma Heinz Bauer & Comp. vorzuführen und bitte Sie, mir Ihre diesbezüglichen Wünsche bekannt zu geben.

---

44. Herr **Immelmann**-Berlin: **Über die Leppersche Spaltblende.**

Zur Herstellung kontrastreicher Röntgenogramme bedient man sich bekanntlich der Blenden, welche diffus verlaufende Strahlen nicht hindurch und nur das fokale Strahlenbündel zum Objekt treten lassen. So brauchbar auch die Resultate, die hierdurch erzielt werden, bei kleinen Körperteilen sind, so mühsam ist die Untersuchung größerer Regionen, weil dazu eine Reihe von Teilaufnahmen notwendig ist.

Jeder, der sich mit Röntgenaufnahmen beschäftigt, kennt die zeitraubenden Vorbereitungen zu solchen Aufnahmen, die mehr Zeit in Anspruch nehmen, als die eigentliche Aufnahme.

Dieser allgemein empfundene Übelstand und die mit ihm verbundene Unbequemlichkeit drängte zu dem Wunsch in die Lage zu kommen, Bilder von großen Körperteilen herzustellen, ohne auf die Vorteile kleiner Blenden verzichten zu müssen.

Es haben denn bereits auch viele an der Lösung dieser Aufgabe gearbeitet. So Herr Paasche, welcher vorschlug, die Blende zwischen Patient und Platte zu bringen, im Gegensatz zur üblichen Lage zwischen Röntgenröhre und Patient. Er benutzte eine kleine Blende und machte sie verschiebbar, stellte also viele kleine Aufnahmen nebeneinander auf einer großen photographischen Platte her, die sich zu einem einzigen großen Bilde ergänzten.

Die Blende selbst wurde schlitzförmig hergestellt, derart, daß sie die Breite der photographischen Platte ausmachte.

Das Nacheinanderbelichten der Platte durch Darüberhinweggehen der Blende mit schmalem Schlitz war eine glückliche Idee. Sie bildete den Ausgang der auf die Lösung der eingangs gestellten Aufgabe gerichteten Arbeiten, welche mein technischer Assistent, Herr Lepper, ausgeführt hat.

Es ist übrigens ohne weiteres einleuchtend, daß durch die Anordnung der Schlitzblende zwischen Objekt und photographische Platte der Wert der Blende nicht zur Geltung kommen konnte. Der Zweck der Röntgenblende ist bekanntlich der, alle diffus verlaufenden Strahlen auszuschalten, sei es, daß solche von der Wandung der Röhre ausgehen, oder von der Luftschicht oder dem Körper des Patienten erzeugt werden.

Bei der Anordnung der Blende zwischen Patient und Platte konnte das Auftreten der

das Bild undeutlich machenden Strahlen nicht vermieden werden. Sie traten kreuz und quer durch die Schlitzblende und ergaben ein kontrastloses Bild.

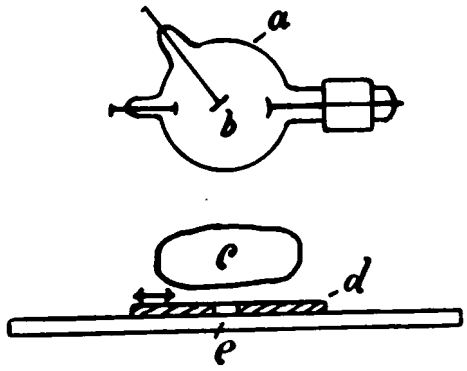

Fig. 1.

Nebenstehende Skizzenfigur 1 zeigt eine schematische Darstellung der eben angedeuteten Einrichtung.

a ist die Röntgenröhre, von deren Antikathode b die wirksamen Strahlen durch Objekt c und Schlitz der Blende d auf die photographische Platte e fallen.

Bei der Benutzung des Orthoröntgenographen, eines Apparates, der vom Erfinder dazu bestimmt war, Körperteile in richtiger Größe aufzuzeichnen, fand Herr Lepper, als erster, die Möglichkeit, ihn für die Photographie des Herzens oder anderer Körperteile in natürlicher Größe zu benutzen. Gleichzeitig machte er dabei aber die Wahrnehmung, daß schon bei geringen Abweichungen der mit der Blende zusammen zu bewegenden Röntgenröhre von der Kontur erhebliche Unschärfen im Bilde entstehen. Der Grund dafür war der, daß die für jede photographische Aufnahme unumgänglich notwendige Bedingung bei dieser Einrichtung nicht erfüllt war, nämlich, daß Lichtquelle, Objekt und photographische Platte in bezug zueinander stets ihre gegenseitige Lage innehalten müssen. Beim Orthoröntgenographen wird die Lichtquelle mitbewegt. Dies ergab natürlich veränderte Schattenbilder ein und derselben Stelle des Objekts. Richtig war allerdings, wie Fig. 2 ersichtlich macht, die Lage der Blende d und zwar zwischen Röhre a und Objekt c.

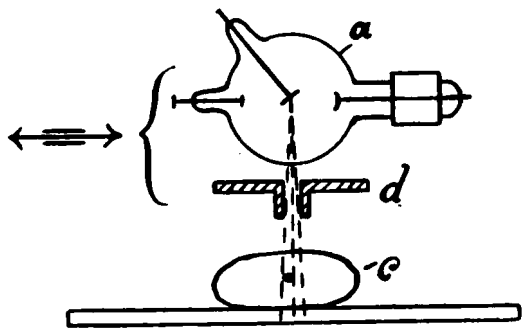

Fig. 2.

Lepper macht aber außerdem die Blende verschiebbar, um die Platte nach und nach zu belichten und so ein großes Bild von großer Schärfe zu erhalten. An den Grundregeln der Photographie: Lichtquelle, Objekt und photographische Platte nicht zu bewegen, hält er fest. Die Bilder, die er dabei mit einer kleinen Blende erhält, sind in allen ihren Teilen wirklich scharf und kontrastreich.

Fig. 3 bringt eine schematische Wiedergabe der von Lepper vorgeschlagenen und von der Firma Louis u. H. Löwenstein-Berlin, Ziegelstraße, praktisch durchgeführten Einrichtung. Röntgenröhre a, Objekt c und photographische Platte e sind unter allen Umständen von unveränderlicher Lage zueinander. Die zwischen Röhre und Objekt angebrachte Spaltblende d ist beweglich und hin und her gehend oder nur nach einer Richtung über die Platte streifend, so daß jeweils nur Teile des Strahlenbündels der Antikathode hindurchgehen können. Dabei werden sämtliche Stellen des Objektes auch nach öfterer Belichtung stets nur von den gleichen Lichtstrahlen getroffen, wobei in allen Fällen ein und derselbe Schatten von dem getroffenen Punkt des Objekts auf die Platte geworfen wird, ganz gleich, ob die Öffnung der Blende im Moment des Belichtens senkrecht oder etwas schräg darüber steht; unabhängig davon bleibt es, wie oft der Schlitz der Blende die Platte passiert; wieviel Schlitze der Blende vorhanden sind und welche Breite sie haben.

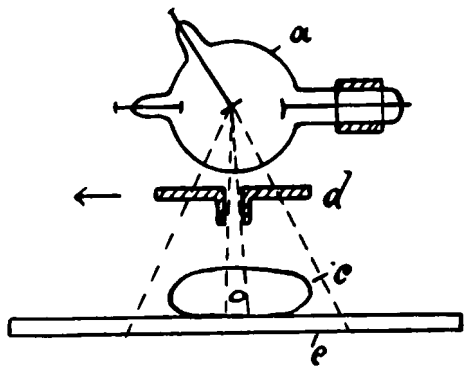

Fig. 3.

Die Expositionszeit ist allerdings größer geworden, als dies bei früheren kleineren Aufnahmen mit kleiner Blende nötig war, aber immerhin bedeutend kürzer, als wenn ich 3—4 Aufnahmen machen muß, ganz abgesehen von den Vorbereitungsarbeiten, die für jede Aufnahme zu leisten sind.

In Figur 4 bringe ich den von der Firma Louis u. H. Löwenstein ausgeführten Apparat zur Veranschaulichung. Die Einrichtung charakterisiert sich durch den auf vier

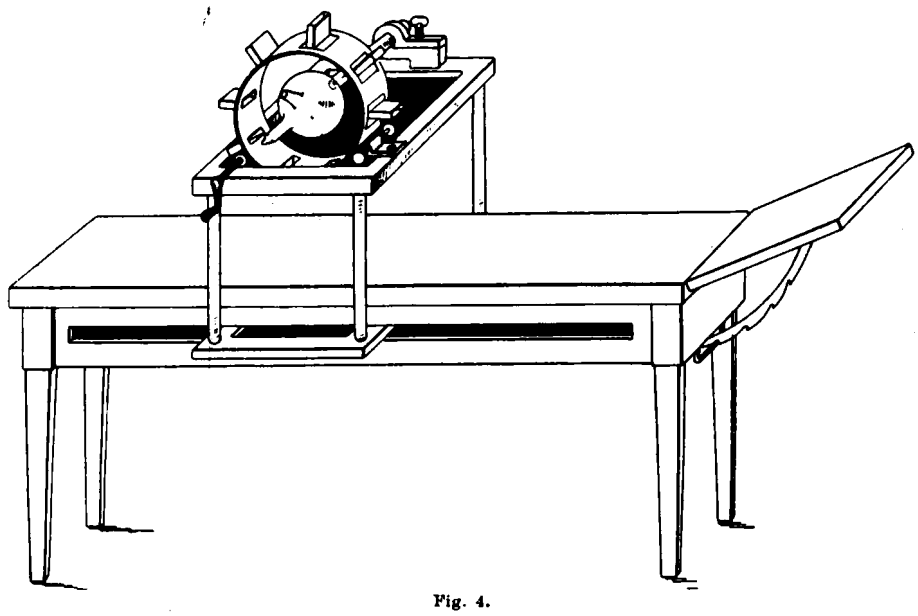

Fig. 4.

Säulen ruhenden Rahmen, der mit seiner Basis unter der Tischplatte verschoben werden kann. Er ist auseinander klappbar und läßt sich nach beiden Seiten umlegen, so daß man den Patienten bequem auf den Tisch legen kann.

In dem oberen Teile des Rahmens sind Führungsrollen angeordnet, welche die zur Trommel ausgebildete Spaltblende tragen. Die Röntgenröhre wird innerhalb der Trommel gehalten. Letztere hat eine beliebige Anzahl von Schlitzen passender Größe, die sich auf den Umfang verteilen. Die Bewegung der Trommel geschieht nach der Zeichnung dadurch, daß eine der Führungsrollen als Treibrad dient und das auf irgend eine Weise gedreht wird. In der Praxis geschieht dies am bequemsten durch einen Elektromotor, welcher ebenfalls auf dem Rahmen angebracht ist.

Die Versuche, welche ich mit dieser Lepperschen Trommel-Spaltblende angestellt habe, zeigen, daß es damit gelingt, das Abdomen, den Ober- oder Unterschenkel in toto zu photographieren. Diese Übersichtsaufnahmen des Abdomens sind besonders wertvoll bei der Untersuchung auf Nieren-, Ureter- und Blasensteine, da schon durch eine Aufnahme ein ev. vorhandener Stein in den Harnwegen nachgewiesen werden kann. Bei fettreichen Personen bedient man sich bei den Aufnahmen des Abdomens mit Vorteil eines Luffaschwammes, sowie eines Kompressoriums.

IV. Sitzung.

Abends 11 Uhr.

Schlußsitzung.

Vorsitzender: Dank der Genauigkeit, mit welcher sich die Herren Vortragenden und Diskutierenden an die ihnen zur Verfügung gestellte Zeit gehalten haben, ist es möglich gewesen, allerdings unter Verzicht auf die Abendpause, das große Programm vollständig zu erschöpfen. Es sind an einem Tage drei wissenschaftliche und eine Geschäftssitzung abgehalten worden. In der Geschäftssitzung wurden eine Reihe für den weiteren Ausbau der Gesellschaft wichtige Beschlüsse gefaßt, sowie die Geschäftsordnung angenommen. Im ganzen sind 44 Vorträge an welche sich zum Teil lebhafte Diskussionen angeschlossen haben, erledigt worden. 4 Vorträge wurden für die Verhandlungen eingesandt, teils von Autoren, welche am Kommen in letzter Stunde verhindert waren, teils von Rednern, welche infolge des Zeitmangels nur kurz oder garnicht zu Worte kommen konnten. Allen Rednern spreche ich den Dank der Gesellschaft aus und gebe zugleich der Hoffnung Ausdruck, daß der nächstjährige Kongreß sich seinen drei Vorgängern würdig anreihen möge.

Der Kongreß 1906 schloß mit 311 Mitgliedern. Im Jahre 1906/07 sind 3 Mitglieder verstorben, ferner 8 Mitglieder ausgeschieden. Wir haben also den III. Kongreß mit 300 Mitgliedern eröffnet. Bis zum Schluß des Kongreßes sind 71 neue Mitglieder aufgenommen worden, so daß die Deutsche Röntgen-Gesellschaft nunmehr 371 Mitglieder zählt.

249 Teilnehmer haben dem diesjährigen Kongresse beigewohnt.

Diese Zahlen beweisen besser als Worte, daß das Interesse für die Deutsche Röntgen-Gesellschaft ein lebhaftes ist, so daß wir ihrer weiteren Entwickelung mit Vertrauen entgegen sehen können.

Hiermit schließe ich den III. Kongreß der Deutschen Röntgen-Gesellschaft.

Herr **Levy-Dorn**-Berlin spricht dem Vorsitzenden und dem Ausschuß den Dank des Kongresses aus.

Druck von Hesse & Becker in Leipzig.

UNIV. OF MICH.
OCT 14 1908

UNIVERSITY OF MICHIGAN
3 9015 08261 7948

Xrary